T. C.

DOKUZ EYLÜL ÜNİVERSİTESİ

TIP FAKÜLTESİ

OMUR ÇÖKME KIRIKLARINDA GÖVDE GÜÇLENDİRMESİNİN KEMİĞİN YENİDEN ŞEKİLLENMESİNE ETKİSİNİN RETROSPEKTİF OLARAK DEĞERLENDİRİLMESİ

Ilgar BINNAT

ORCID: 0009-0002-8571-4020

BEYİN VE SİNİR CERRAHİSİ ANABİLİM DALI

UZMANLIK TEZİ

İZMİR

AĞUSTOS 2023

TEZ KODU: 10570214

T. C.

DOKUZ EYLÜL ÜNİVERSİTESİ

TIP FAKÜLTESİ

OMUR ÇÖKME KIRIKLARINDA GÖVDE GÜÇLENDİRMESİNİN KEMİĞİN YENİDEN ŞEKİLLENMESİNE ETKİSİNİN RETROSPEKTİF OLARAK DEĞERLENDİRİLMESİ

Ilgar BINNAT

ORCID: 0009-0002-8571-4020

BEYİN VE SİNİR CERRAHİSİ ANABİLİM DALI

UZMANLIK TEZİ

Tez Danışmanı: Reşat Serhat ERBAYRAKTAR

ORCID :0000-0002-2938-578X

İZMİR

AĞUSTOS 2023

TEZ KODU: 10570214

TEŞEKKÜR

Uzmanlık eğitimim süresince hem akademik alanda hem de sosyal alanda her daim bana destek veren, bilgi ve tecrübelerini esirgemeyen, hem beni hem de diğer asistan arkadaşlarımı iyi bir hekim ve iyi bir nöroşirürjiyen olarak yetiştirmeyi gaye edinmiş olan saygıdeğer tez danışmanım Prof. Dr. R. Serhat Erbayraktar'a teşekkürlerimi içtenlikle sunarım.

İhtisasım boyunca geniş bilgi ve deneyimlerinden faydalandığım, iyi bir nöroşirürjiyen olma yolunda büyük katkıları olan emekli hocamız Prof. Dr. M. Nuri Arda başta olmak üzere saygıdeğer hocalarım Prof. Dr. Burak Sade, Prof. Dr. Ercan Özer, Prof. Dr. Hülagü Kaptan, Doç Dr Selim Karabekir, Doç. Dr. Murat Yılmaz ve Doç. Dr. Orhan Kalemci'ye ; uzmanlık tezimin heraşamasında bana yol gösteren , akademik ve klinik tecrübeleri ile her zaman yanımda olan Doç. Dr. Ceren Kızmazoğlu'na, her zaman bir abi kadar bizlere yakın olan Dr. Öğr. Üyesi Koray Ur'a, klinikte uzun yıllar beraber çalıştığımız bütün asistan ve hemşire arkadaşlarıma teşekkür ederim.

Uzmanlık tezimin gerçekleştirilmesinde katkıları olan Dokuz Eylül Üniversitesi Tıp Fakültesi Radyoloji Anabilim Dalı Öğretim üyesi Doç. Dr. Nuri Karabay'a teşekkürlerimi sunarım.

Tezime en büyük desteği veren oğlum Aras Binnat'a, beni bu günlere getiren biricik annem ve kıymetli babama, değerli abime ve her zaman yanımda olduğunu bildiğim canımdan çok sevdiğim eşim Uzm.Dr. Özge Binnat'a tüm içtenliğimle teşekkür ediyorum.

İÇİNDEKİLER

TABLOLAR DİZİNİ ..... **i**
ŞEKİLLER DİZİNİ ..... **ii**
GRAFİKLER DİZİNİ ..... **iii**
RESİMLER DİZİNİ ..... **iv**
KISALTMALAR ..... **v**
ÖZET ..... **vi**
ABSTRACT ..... **viii**
1. GİRİŞ VE AMAÇ **1**
2. GENEL BİLGİLER **2**
2.1 Tarihçe 2
2.2 Embriyoloji 4
2.3 Anatomi 6
2.3.1 Servikal Vertebra Anatomisi 9
2.3.2 Torakal Vertebra Anatomisi 10
2.3.3 Lomber Vertebra Anatomisi 12
2.3.4 Sakral ve Koksigeal Vertebraların Anatomisi 13
2.3.5 İntervertebral diskler 15
2.3.6 Vertebra Eklemleri ve Bağları 16
2.3.7 Vertebral Kolonun Vaskülarizasyonu 21
2.3.8 Vertebral Kolonun Sinirleri 23
2.3.9 Medulla Spinalis' in Anatomisi 23
2.4 Vertebraların Biyomekaniği 25
2.5. Kemiğin Mimari Yapısı 33
2.5.1 Kemik hücreleri 34
2.5.2 Kemik Matriks 35
2.5.3 Kemik Mineralizasyonu 36
2.6 Vertebra Kompresyon Kırıkları 36
2.7. Vertebroplasti - Balon Kifoplasti 43
2.7.1 Kifoplasti Uygulaması için Hasta Seçimi, Endikasyonlar ve Kontrendikasyonlar 43
2.7.2 Perkutan Vertebroplasti Cerrahi Teknik 48
2.7.3 Kemik Çimento 51

2.7.3.1 PMMA'nın Karıştırılması 52
2.7.3.2 PMMA Enjeksiyonu 53
2.8 Cerrahi Teknik, Monitorizasyon ve Anestezi 55
2.9 Komplikasyonlar 61
3. MATERYAL VE METOD 63
4. BULGULAR VE OLGU ÖRNEKLERİ 66
5. TARTIŞMA VE SONUÇ 82
6. KAYNAKLAR 89

TABLOLAR

Tablo 1: Vertebral kolonun Fonksiyonel kasları 18
Tablo 2: Vertebraların yük taşıma kapasiteleri 31
Tablo 3: AO/Magerl torakolomber kırıkların sınıflandırılması 40
Tablo 4: Vertebroplasti ve balon kifoplastinin karşılaştırılması 47
Tablo 5: Vertebra korpuslarının hacim değerleri 54
Tablo 6: Osteoproz tanısı alan hastaların oranı 67
Tablo 7: Travma tanısı alan hastaların oranı 67
Tablo 8: Kompilaksyonlar 69
Tablo 9: ASİA Skorlaması 70
Tablo 10: Yükseklik oranı ve çöküklük yüzdesinin karşılaştırılması 74
Tablo 11: Patolojik tanılar 75

ŞEKİLLER

Şekil 1 ve 2: Somit çiftleri ve Nöral tüpün oluşumu 5
Şekil 3: Vertebral kolonun arkadan ön ve sağ yan görünümü 7
Şekil 4: Tipik bir erişkin insan lomber omurunun görünümü 8
Şekil 5: C1, C2 ve diğer servikal vertebraların üstten görünümü 10
Şekil 6: Torakal vertebranın üstten ve yandan görünümü 11
Şekil 7: 3. Lomber vertebranın üstten ve sağ yandan görünümü 13
Şekil 8: Sakrumun ön ve arkadan görünümü 14
Şekil 9: Os coccyx'in önden ve arkadan görünüşü 44
Şekil 10: İntervertebral disk 15
Şekil 11: Vertebranın ön ligamentleri ve kostovertebral eklemler 16
Şekil 12: Sırt kaslarının yüzeyel tabakası 19
Şekil 13: Orta tabaka sırt kasları 20
Şekil 14: Derin tabaka sırt kasları 21
Şekil 15: Vertebranın arterial beslenmesi 22
Şekil 16: Kord segmentleri ve sinir kökleri 24
Şekil 17: Hareket Segmenti 27
Şekil 18: Denis'in 3 kolonu 33
Şekil 19: AO/Magerl Torakolomber kırıkların sınıflaması 41
Şekil 20: Anatomik giriş noktaları 49
Şekil 21: PMMA kimyasal formülü 51
Şekil 22: Metilmetakrilat sıvısı ile polimetilmetakrilat tozu reaksiyonu 51
Şekil 23: Balon kifoplasti ile kompresyon kırığının redüksiyonu ve fiksasyonundaki adımlar 55

GRAFİKLER

Grafik 1: İşlem yapılan hastaların seviyelere göre dağılımı 66
Grafik 2: İşlem yapılan hastaların yapılan işleme göre dağılımı 67
Grafik 3: İşlem esnanısda kullanılan kemik çimento miktarı 68
Grafik 4: Komplikasyonlar 69
Grafik 5: VAS skorunun karşılaştırılması 70
Grafik 6: İşlem yapılan hastaların ASIA skoruna göre preoperatif dağılımı 71
Grafik 7: İşlem yapılan hastaların ASIA skoruna göre postoperatif dağılımı 71
Grafik 8: Perkütan kifoplasti yapılan olguların preoperatif ve postoperatif vertebra yükseklik oranının şematik gösterilmesi 74
Grafik 9: Preoperatif ve postoperatif 1.ay karşılaştırılması 75
Grafik 10 : Patolojik tanıların dağılımı 76

RESİMLER

Resim 1: İki taraflı kanüllerin yerleştirilmesi 49
Resim 2: Anatomik olarak kanülün gideceği yön..... 50
Resim 3: Kemik çimentonun karıştırılması ve kemik çimentonun kıvamı 53
Resim 4: Kifoplasti balonu, pompası ve Balon şişirme tekniği 56
Resim 5: İşlem öncesi hastanın pozisyonu 57
Resim 6: Lokal anestezik ajanın yapılması ve eş zamanlı skopi görüntüsü 57
Resim 7: Jamshidi iğnesinin pedikül lateral kenarına çakılması ve korpus posterior sınırına ulaşılması ve eş zamanlı skopide görüntüsü 58
Resim 8: K-teli ile mesafe -derinlik kontrolü yapıldıktan sonra çalışma kanülünün gönderilmesi 58
Resim 9: Vertebra korpusunun drillenmesi ve tek taraflı girişim ile orta hatta ulaşıldığının görüntülenmesi 59
Resim 10: Balonun kırık hattına paralel olacak şekilde vertebra korpusuna gönderilmesi, 2 nokta kontolü yapılması ve Balonun opak madde ile şişirilmesi 59
Resim 11: Filler yardımı ile vertebra korpusunun kemik çimento ile doldurulması ve son kontrolün görülmesi 60
Resim 12: Parametrik ölçümler 73
Resim 13: Olgu 1 79
Resim 14: Olgu 2 80
Resim 15: Olgu 3 81

KISALTMALAR

ALL : Anterior longitudinal ligament

AVY: Arka vertebra yüksekliği

BT : Bilgisayarlı Tomografi

DEXA : Dual energy x-ray absorbtiometry

G : Gauge

HA : Hidroksiapatit

IAR : Instantaneus Axis of Rotation(Anlık Rotasyon Aksı)

KMY : Kemik mineral yoğunluğu

BK : Perkütan balon kifoplasti

LCC : Load Carrying Capacity (Yük Taşıma Kapasitesi)

LKA: Lokal kifotik açı

MRG : Magnetik rezonans görüntüleme

OVKF : Osteoporotik vertebra kompresyon fraktürü

ÖVY: Ön vertebra yüksekliği

PLL : Posterior longitudinal ligament

PMMA : Poli metil met akrilat

PV : Perkutan vertebroplasti

RG : Röntgenografik

STIR : Short Tau Inversion Recovery

TCP : Trikalsiyum fosfat

VKK : Vertebra kompresyon kırığı

VAS : Vizüel Analog Skala

OMUR ÇÖKME KIRIKLARINDA GÖVDE GÜÇLENDİRMESİNİN KEMİĞİN YENİDEN ŞEKİLLENMESİNE ETKİSİNİN RETROSPEKTİF OLARAK DEĞERLENDİRİLMESİ

ÖZET

Amaç: Vertebroplasti ve kifoplasti vertebra kırıklarının tedavisinde kullanılan minimal invaziv cerrahi bir tekniktir. Vertebra kırıklarının tedavisinde, perkütan vertebra güçlendirme işlemleri olan "vertebroplasti ve kifoplasti" ameliyatlarının işlevsel ve radyolojik etkinliğini retrospektif olarak değerlendirilmesi amaçlandı.

Gereç ve Yöntem: Ocak 2018 ile Haziran 2022 yılları arasında Dokuz Eylül Üniversitesi Beyin ve Sinir Cerrahisi Anabilim Dalında omurga kompresyon kırığı tanısı ile tedavi edilen, perkütan vertebroplasti ve kifoplasti yapılan hastalar incelendi. 4-6 hafta medikal tedaviye rağmen ağrı şikayetleri azalmayan ve radyolojik incelemelerinde kaynama bulguları olmayan hastalara vertebroplasti ve kifoplasti uygulandı. Takipleri yapılabilen 176 hasta değerlendirildi. Hastalarımızın 54'ü erkek, 122'si kadın olup, yaş ortalaması 65,9 olarak saptandı.

Bulgular: İşlemlerin 62 (%35,20) seviyesi torakal seviyelerde, 114 (%64,80) seviyesi ise lumbosakral bölgeye yapıldı. Torakal seviyede en çok işlem T12 (34 hasta -%19,30) lomber seviyede ise en çok L1 (39 hasta- %22,20) seviyesine yapıldı. Bu hastalardan 148 (%84,10) 'ine kifoplasti ve 24 (%13,60) hastaya vertebroplasti, 4 (%2,30) hastaya ise açık cerrahi işlemde eşzamanlı vertebroplasti gerçekleştirildi. Preoperatif olarak 106 (%60,20) hastada osteoporoz, 99 (%56,30) hastada travma anemnezi vardı. Toplam 11 (%6,25) komplikasyon görüldü. Bunlardan 1'i (%0,57) kemik çimentoyla ilişkisiz, 10'u (%5,68) kemik çimentoyla ilişkilidir. Kemik çimentoyla ilişkili komplikasyonlardan 9'u ciddi olmayan, 1'i ciddi olan (kanala kaçma) komplikasyon olarak görülmüştür. 1'i vertebroplasti, 9'u kifoplasti işlemi zamanı ortaya çıkmıştır. Komplikasyon oranı vertebroplastide %4,16, kifoplastide ise %6,08 olarak saptanmıştır.

VAS skorları karşılaştırıldığında hem vertebroplasti hem de kifoplasti grubunda istatistiksel olarak anlamlı düzelme saptandı. (preoperatif 4,87- postoperatif 3,01 ($p<0,001$).

Yükseklik oranının ve çöküklük yüzdesi preoperatifde sırasıyla 0,71 ve 42,82% , postoperatifde ise 0,85 ve 27,32% olarak ölçüldü. Torakal seviye ile kıyasta lomber seviyede daha iyileşme daha belirgindir. Yükseklik oranı preoperatifde vertebroplasti/ kifoplasti zamanı sırasıyla 0,74 ve 0,71, postoperatifde ise sırasıyla 0,89 ve 0,84 olarak ölçülmüştür. Vertebroplasti zamanı yükseklik oranı kifoplasti ile kıyasta daha çok artmıştır.

Çöküklük oranı preoperatifde vertebroplasti/ kifoplasti zamanı sırasıyla %38,37 ve %43,62 , postoperatifde ise sırasıyla %23,33 ve %28,10 olarak ölçülmüştür. Çöküklük oranında vertebroplasti ve kifoplasti arasında benzer iyileşme görülmüştür.

Preoperatif ve postoperatif ölçülen lokal kifoz açılarında anlamlı olarak düzelme olduğu görüldü. ($p<0,001$) preoperatifde 12,91, postoperatifde 12,20º olarak ölçülmüştür. Lokal kifoz açısının torakal seviyede daha belirgin iyileştiği görüldü. (preoperatif 13,56 postoperatif 10,92).

Lokal kifotik açı preoperatifde vertebroplasti/ kifoplasti zamanı sırasıyla 12,77º ve 12,98º , postoperatifde ise sırasıyla 12,51º ve 12,08º olarak ölçülmüştür. Kifoplasti işlemi zamanı LKA'nın daha belirgin iyileştiği ölçülmüştür.

Sonuç: Osteoporotik vertebra kırıklarının tedavisinde kifoplasti ve vertebroplasti minimal invaziv bir cerrahi yöntemdir. Bu işlem ile ağrı azaltılması, vertebra duvar restorasyonu, kırık stabilizasyonu, oluşabilecek spinal deformiteyi engelleme, erken mobilizasyon ve kısa zamanda normal hayata dönüş sağlayan altın standart minimal invaziv bir cerrahi tekniktir. Çalışmamız, vertebroplasti ve kifoplasti ile vertebra yüksekliği ve lokal kifoz açısının en yüksek oranda arttırmanın kemik retropulsasyonunu etkili bir şekilde azaltabileceğini göstermektedir.

Anahtar kelimler: Vertebroplasti, Kifoplasti, Kifoz, Osteoporoz, Osteoporotik vertebra kırıkları, VAS skoru, Ablasyon

RETROSPECTIVE EVALUATION OF THE EFFECT OF TRUNK STRENGTHENING ON BONE REMODELING IN SPINAL COLLAPSE FRACTURES

ABSTRACT

Objective: Vertebroplasty and kyphoplasty is a minimally invasive surgical technique used in the treatment of vertebral fractures. We aimed to retrospectively evaluate the functional and radiologic efficacy of percutaneous vertebral strengthening procedures "vertebroplasty and kyphoplasty" in the treatment of vertebral fractures.

Materials and Methods: Patients who underwent percutaneous vertebroplasty and kyphoplasty between January 2018 and June 2022 at Dokuz Eylul University Department of Neurosurgery with a diagnosis of spinal compression fracture were analyzed. Vertebroplasty and kyphoplasty were performed in patients whose pain complaints did not decrease despite 4-6 weeks of medical treatment and whose radiologic examinations did not show signs of union. A total of 176 patients who could be followed up were evaluated. The mean age of our patients was 65.9 years; 54 were male and 122 were female.

Results: 62 (35.20%) of the procedures were performed at the thoracic level and 114 (64.80%) at the lumbosacral level. At the thoracic level, most procedures were performed at T12 (34 patients - 19.30%) and at the lumbar level, most procedures were performed at L1 (39 patients - 22.20%). Of these patients, 148 (84.10%) underwent kyphoplasty and 24 (13.60%) underwent vertebroplasty, and 4 (2.30%) underwent simultaneous vertebroplasty with open surgery. Preoperatively, 106 (60.20%) patients had osteoporosis and 99 (56.30%) patients had trauma history. A total of 11 (6.25%) complications were observed. Of these, 1 (0.57%) was not related to bone cement and 10 (5.68%) were related to bone cement. Of the bone cement-related complications, 9 were non-serious and 1 was serious (escape into the canal). 1 occurred during vertebroplasty and 9 occurred during kyphoplasty. The complication rate was 4.16% for vertebroplasty and 6.08% for kyphoplasty.

When VAS scores were compared, statistically significant improvement was found in both vertebroplasty and kyphoplasty groups (preoperative 4.87 vs. postoperative 3.01 ($p<0.001$).

The height ratio and percentage of subsidence were 0.71 and 42.82% preoperatively and 0.85 and 27.32% postoperatively, respectively. Improvement was more pronounced at the lumbar level compared to the thoracic level. The height ratio at the time of vertebroplasty/ kyphoplasty was 0.74 and 0.71, respectively preoperatively and 0.89 and 0.84, respectively

postoperatively. The height ratio increased more at the time of vertebroplasty compared to kyphoplasty.

The collapse rate at the time of vertebroplasty/ kyphoplasty was 38.37% and 43.62% preoperatively and 23.33% and 28.10% postoperatively, respectively. Similar improvement in the rate of collapse was observed between vertebroplasty and kyphoplasty.

There was a significant improvement in the local kyphosis angles measured preoperatively and postoperatively ($p<0.001$): 12.91º preoperatively and 12.20º postoperatively. Local kyphotic angle improved more significantly at the thoracic level (13.56 preoperatively and 10.92 postoperatively).

The local kyphotic angle was measured as 12.77º and 12.98º at the time of vertebroplasty/ kyphoplasty preoperatively and 12.51º and 12.08º postoperatively, respectively. LKA improved more significantly at the time of kyphoplasty procedure.

Conclusion: Kyphoplasty and vertebroplasty is a minimally invasive surgical procedure for the treatment of osteoporotic vertebral fractures. It is a gold standard minimally invasive surgical technique that provides pain reduction, vertebral wall restoration, fracture stabilization, prevention of spinal deformity, early mobilization and return to normal life in a short time. Our study shows that maximizing vertebral height and local kyphosis angle with vertebroplasty and kyphoplasty can effectively reduce bone retropulsion.

Keywords: Vertebroplasty, Kyphoplasty, Kyphosis, Osteoporosis, Osteoporotic vertebral fractures, VAS score, Ablation

1. GİRİŞ VE AMAÇ

Bu retrospektif çalışmada Ocak 2018 ile Haziran 2022 yılları arasında Dokuz Eylül Üniversitesi Beyin ve Sinir Cerrahisi AD'da omurga kompresyon kırığı tanısı ile tedavi edilen, perkütan vertebroplasti ve kifoplasti yapılan hastalar incelendi. Arşiv kayıtları, hasta dosyaları ve radyolojik arşiv tarandı. Konservatif tedavi denenmiş ancak başarısız olunmuş veya baştan itibaren cerrahi girişimi kabul eden hastalar çalışmaya dahil edildi. Olguların hastanede yattıkları süre içerisinde tutulan hastane kayıtları ve periyodik rutin kontrollerde elde edilen veriler incelendi. Belirtilen tarihler arasında kliniğimizde toplam 176 hastaya kifoplasti ve/ veya vertebroplasti işlemi yapıldı.

Osteoporoz yaşlılarda ve özellikle postmenopozal kadınlarda sık görülen, multifaktöriyel etiyolojiye sahip olan, kişilerin yaşam kalitesini etkileyebilen tüm toplumu ilgilendiren, progresif bir kemik patolojisidir. Refah seviyesinin artmasına bağlı yaşlı nüfusu arttırmış ve postmenopozal osteoporotik kadınlarda kırık riskide yükselmiştir. Yükselen sosyo-ekonomik düzenin getirdiği sedanter yaşam nedeniyle osteoporoz ve osteoporotik kırıkların sayısı hızla artmaktadır. Yaşam tarzı değişiklikleri, osteoporoz ve ilgili kırıkların önlenmesinde önemli bir rol oynamaktadır.

Biz bu çalışmada osteoporoza bağlı vertebra kompresyon kırığı olan hastalara uygulanan perkütan balon kifoplasti ve perkütan vertebroplastinin klinik sonuçlarını ve kemiğin yeniden şekillenmesine etkisini hedefledik.

2. GENEL BİLGİLER

2.1 Tarihçe

Vertebral kolon travmaları ile ilgili bilinen ilk kayıt, Edwin Smith tarafından bulunan ve antik Mısır zamanında İmhotep'in M.Ö. 3000-2500 yıllarında yazmış olduğu 'cerrahi papirüs'tür. Omurgada 47-48 kemik patoloji tanımlanmıştır. Vertebra kırığından, tedavi edilemeyen bir hastalık olarak bahsedilmiştir (1).

M.Ö. 4.yüzyılda Hippocrat, dislokasyon ve kırıkların redüksiyonunda kendine özgü traksiyon masasını üretmiştir.

Galen, (M.S. 130-200) ilk olarak kifoz, skolyoz ve lordoz terimlerini ortaya çıkarmış, travmanın omurga ve spinal kord üzerine etkilerini incelemiş ve paraplejinin transvers kord kesileri ile ilişkili olduğunu bildirmiştir.

Oribasis, (M.S. 325-400) vertebra kırıkları için kullanılabilecek Hippocrat'in traksiyon cihazını geliştirmiştir.

M.S. 700 yıllarında Paul Aeginata, Hippocrat'ın breysini modifiye ederek ilk eksternal fiksasyonu uygulamıştır. Ağrıyı azaltmak için processus spinossusların alınmasını önermiştir. Bu bakış dekompresif laminektomi düşüncesinin başlangıcıdır. (2).

1210' da Roland spinal travmalarda boyun, gövde ve pelvis arasında bantlarla traksiyon önermiştir (3)

1465 yılında Amasyalı Türk hekimi Şerafettin Sabuncuoğlu, "Kitab-ül Cerrahiye-i İlhaniye" (Cerrahname) adlı eserinin omurga sınığının tedavisi adlı bölümünde, Hipokrat ekstansiyon cihazına benzer bir düzenekle traksiyon uygulayarak gibozitenin giderilmesini önermiştir.

Hipokrat'ın başaramadığı vertebra kırık ve kırıklı çıkıklarında 1847'de Malgaigne hiperekstansiyonla başarı sağlamıştır. T12- L1 arası çıkığı redüksiyonunda tel ile pedikül serklajı ilk uygulayan 1887'de B.F.Wilkins olmuştur (2).

1910 yılı vertebra cerrahisinin miladıdır. 1910'da vertebraların spinöz çıkıntılarına demir çubuklarla tespit eden Lange ‘den sonra, 1910'un son aylarında Albee, ilk kez posterolateral füzyonu yapmıştır.

1944’de, vertebraya ilk kez vida tespitini Don King tarafından uygulanırken, aynı yıl Briggs, vertebralarda anterior füzyonu uyguladı, 1950'de A.W.Humphries, anterior interbody füzyon ve anterior plak tespitini uyguladı. 1952'de P.Wilson, spinöz çıkıntıya vidalanan plak tespitini uyguladı. 1959'da Baucher, torakolomber bölgede transfaset yolla pediküle vida tespiti uygulamıştır.

1960'lı yıllarda Harrington'un skolyoz ve kırık tedavisinde distraksiyon ve kompresyon yapan kancalı rodları uygulamaya başlamıştır (4). 1963’te Holdsworth, hem vertebra kırıklarının sınıflandırılması ve stabilite konusunda yenilikler getirdi ve Roy Camille, pediküllere vida ile tespit edilen plak tespitini yayınlamıştır.

1964’te Dwyer, skolyozda radikal cerrahi tedaviyi başlatmıştır.

1975’te Eduardo Luque, sublaminar tellerle tespiti ve sonra da Harrington rodları ile telleri bağlayarak rotasyonu önleyen daha rijid bir tespit sağlamıştır.

1978'de Cotrel, Armstrong'un Harrigton çubuğuna benzer rodlarla tespit yöntemini geliştirerek ve ara hook'lar yerleştirerek vertebraları segmenter olarak da tespit etti (2).

1979'da Edwards, instabil torakolomber kırıklar için, Harrington çubukları üzerine geçirilen kırık vertebranın redüksiyon ve stabilizasyonu için kullanarak, ‘rod sleeve’ yöntemini geliştirmiştir.

1980’ lerin ortasında Dr. Herve Deramond bir ağrılı hemanjiyom vakasında ilk vertebroplastiyi uyguladı (5,6).

Dünyada ilk kez 1998’ de Balon Kifoplasti yöntemini uygulanmaya başladı (7,8).

Türkiyede vertebroplasti yöntemi 1990’li yılların sonlarında ve balon kifoplasti yöntemi 2000’li yılların başından itibaren icra edilmeye başlanmıştır (9).

Bu kırıkların en yaygın nedeni primer osteoporoza bağlı kemik mineralizasyonun azalması, ikinci sırada sekonder osteoporoza yol açan steroid tedavisi, antikonvülzanlar, kanser tedavisinde kullanılan kemoterapi ajanları ve heparindir. Hem kifoplasti hem de vertebroplasti işemi esnasında alınan örneklerde

öngörülen veya öngörülmeyen patolojilerin ortaya çıkması hastaların yeni tanı, erken tedavi ile hastalarda mortalite ve morbiditeyi azaltıp yaşam kalitesini yükseltmektedir.

2.2 Embriyoloji

Aksiyel iskeletin gelişimi notokordun gelişimi ile eşzamanlı seyreder. Embriyonal yaşamın 3. haftasında embriyonik diskin kaudal ucundaki hücreler çoğalarak ektoderm ve endoderm arasından öne doğru ilerleyerek mezodermi oluştururlar. Ektodermde oluşan bir girinti ektoderm ve endoderm arasından kraniale doğru ilerlemesi neticesinde notokord oluşmaktadır. Notokordal hücreler üzerinde bulunan ektodermde kalınlaşmaya neden olarak nöral plağı oluştururlar. 18. günde bu plağın kenarlarının kıvrılması ile nöral oluk oluşur. Daha sonra da ilerleyen süreçte nöral tüp oluşmaktadır (10).

İnsan embriyosunun 20-35. günlerinde paraksiyel mezodermden ayrılan somit çiftlerinden sklerotum plakları gelişir. Servikal, Torakal ve Lomber vertebralar sklerotom plaklarından gelişirler. Korda dorsalisin iki yanında içi boş küpçükler şeklinde dizilen somitlerin sayısı 20. günde 4 çift iken, 35. günde 42 veya 44 çift olur. Her bir somit çiftinin ön iç bölgesinde sklerotom, dış bölgesinde myotom, arka bölgesinde dermatom plakları oluşur. Sırt kasları ise myotomdan gelişir. Dermatomların mezenşimi segmentli olarak çevreye ve ektodermin altına yayılarak dermal dokuları oluşturur (11).

Korda dorsalisi çevreleyen mezenşim hücreleri her bir sklerotomun alt yarısında sıkı, üst yarısında gevşek, şekilde yoğunlaşırlar. Sıkı hücreli kısımdan ayrılan belirli sayıdaki mezenşim hücreleri myotom plaklarının orta bölgesinde birikerek intervertebral diskleri oluştururlar. Sıkı hücreli kısımda geri kalan mezenşim hücreler hemen altındaki gevşek hücreli sklerotomla birleşerek vertebranın mezenşim taslağını oluşturur. Sinir uzantıları intervertebral disklerle yakın ilişki içinde gelişir. İntersegmental arterler vertebra cisimlerinin yanlarında yer almaktadırlar (11).

Korda dorsalis gelişen vertebra cisimleriyle sarıldıkça dejenerasyon olur ve intervertebral disklerin ortasında nükleus pulpozus olarak gelişir. Sirküler sıkı

ligament dokusu kollejen demetleriyle nükleus pulpozusu çevreleyerek intervertebral diskleri oluşturur (11, 12). Toplam 42-44 çift olan somitlerin 4 çifti oksipital, 8 çifti servikal, 12 çifti torakal, 5 çifti lomber, 5 çifti sakral, 8-10 çifti de koksigeal olarak farklılaşırlar. Son 5-7 çift koksigeal somit zaman içinde gerileyip yok oluryor. Oksipital somitler kafa tabanını ve kranioservikal eklemleri oluştururlar. Nöral tüp ve somitlerin oluşumu Şekil 1 ve Şekil 2'de şematize edilmiştir (10,87).

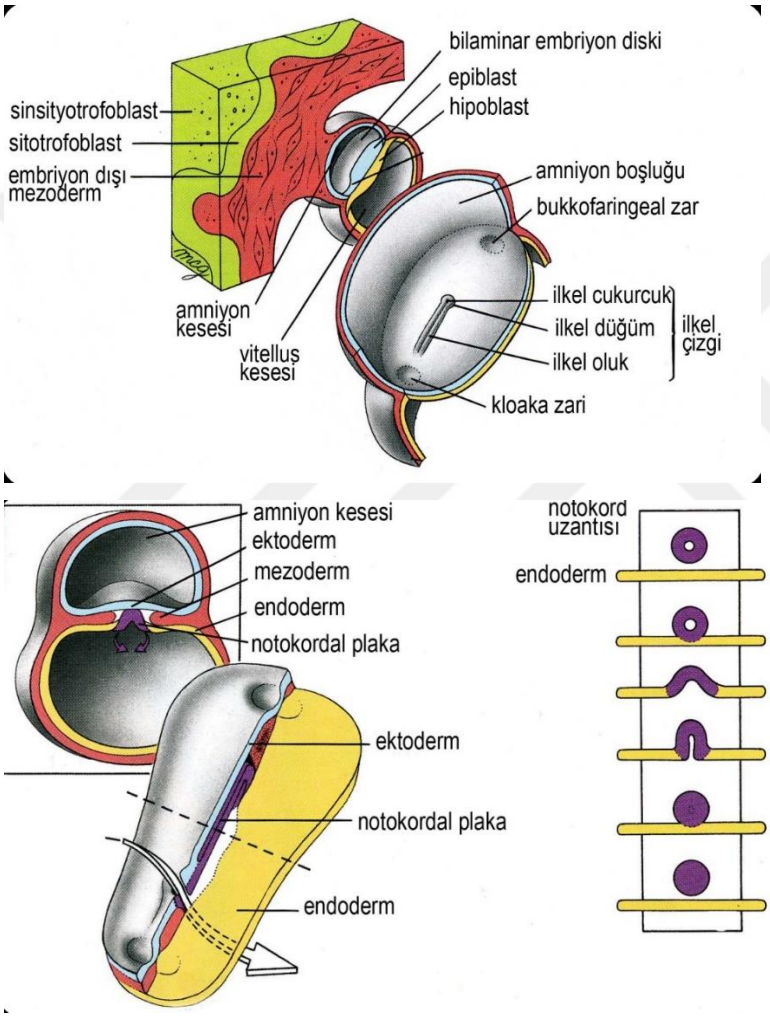

Şekil 1 ve 2: Somit çiftleri ve nöral tüpün oluşumu (10,87)

Embriyonal 12. haftadan itibaren vertebra taslağı mezenkimden kıkırdağa dönüşür. 3. ayda üç kemikleşme noktası belirerek enkondral kemikleşme başlar (11-

12). Embriyo dönemindeki kıkırdaklaşmayla iç içe başlayan vertebra kemikleşmeleri doğum sonrası 25. yılda sonlanır. Vertebraların cisim ve arkuslarında beliren kemikleşme odaktan yaygınlaşarak kaynaşırlar. Doğum sonrası yaşamın 3-5. yılında vertebral arkus yarımları birleşerek solid kemik halini alırlar. Kemikleşme, bel bölgesinden başlayarak yukarı ve aşağı yönde ilerler. Vertebra cisimleri arkuslara nörosentral eklemlerle bağlanırlar. Omuriliğin gelişip genişleme sürecinde nöral kanala uyumunu bu eklemler sağlar. Bu eklemler 6. yaştan itibaren ortadan kalkar.

Puberte döneminde her vertebrada beş yeni sekonder kemikleşme merkezi ortaya çıkar. Bunlar spinal çıkıntı ucunda, transvers çıkıntıların ucunda ve vertebra cisminin epifiz bölgelerinde dairesel olarak gözlenir. Sekonder kemikleşme merkezleri 25 yaşına kadar birleşirler.

Vertebra korpusları, üst ve alt kısımlarda anular epifiz ve arasındaki kemik kitleden oluşur. Vertebra korpuslarında yer alan sentrum, arkus vertebralislerin bir kısmı ve kosta başları için artiküler fasetler içerir. Tüm sekonder kemikleşme merkezleri 25 yaşına kadar vertebra ile birleşir. Vertebra sayısındaki değişkenlikler: insanların %95'inde, 7 servikal, 12 torakal, 5 lomber, 5 sakral ve 3-4 koksigeal vertebra vardır, insanların %3'ünde ise, 1 veya 2 fazla veya eksik vertebra bulunabilir. Örnek olarak, torakal vertebra sayısı 11 olup, lomber vertebra sayısı 6 olabilir. (12)

2.3 Anatomi

Genel bakış

Omurga, omur adı verilen kemiklerden oluşmuş, aksiyel iskeletin önemli bir parçasıdır. Omurgada toplam 33 omur bulunur (Şekil 3). Omurgadaki omurlar: servikal omurga 7, torakal omurga 12, lomber omurga 5, sakral omurga 5 ve koksigeal omurga ise 4 omurdan oluşmaktadır. Servikal, torakal ve lomber omurgayı oluşturan omur sayısı yaşam boyunca değişmez, ama sakral ve koksigeal omurlar sakrum ve koksiksi oluşturmak üzere yaşla birlikte birbirleri ile birleşirler. Vertebral kolonun uzunluğu, ortalama bir erişkinde 73-76 cm arasında değişmektedir. (13).

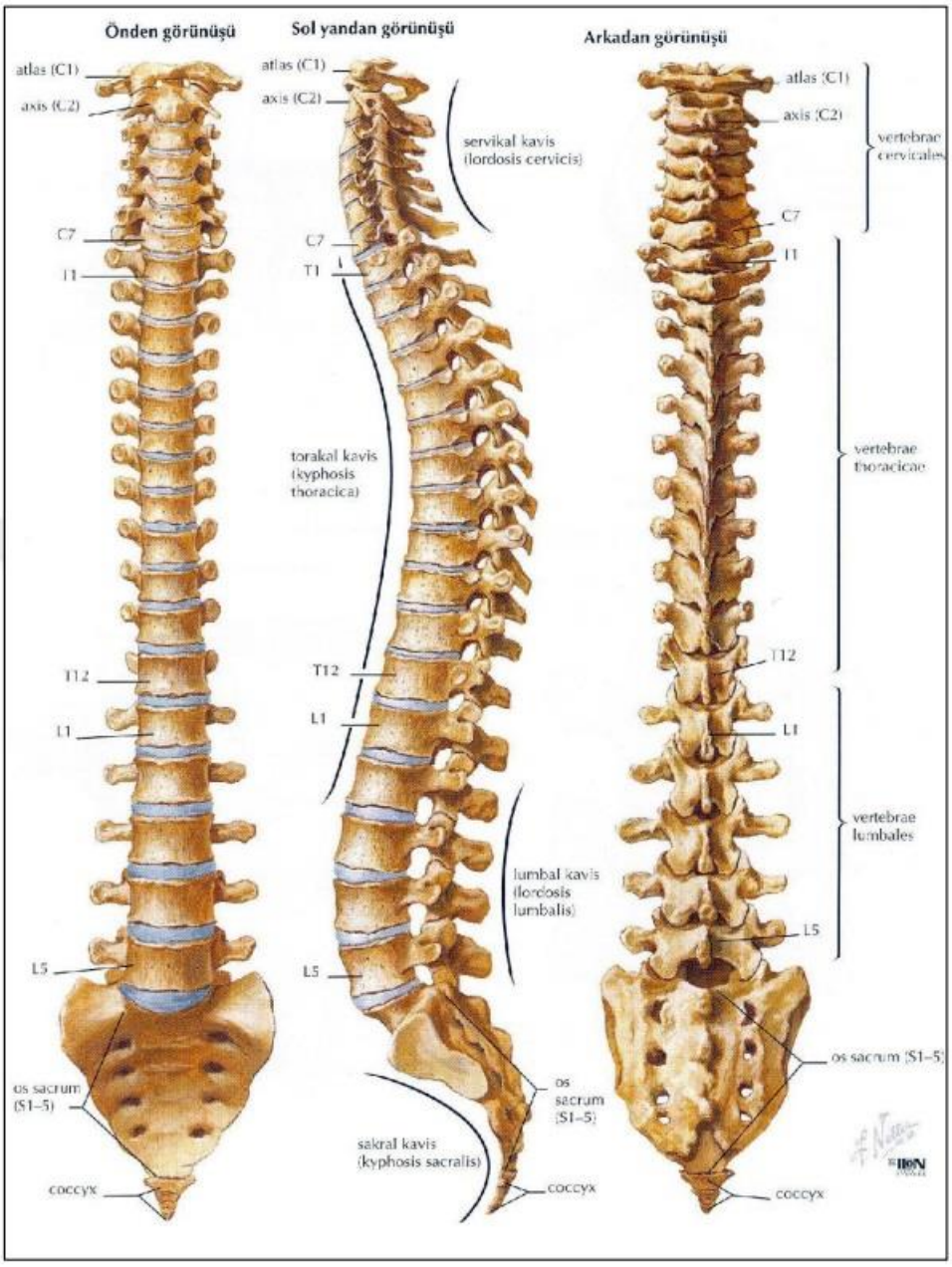

Şekil 3: Vertebral kolonun arkadan ön ve sağ yan görünümü (16)

Vertebral kolona sagital açıdan gözlemlendiğinde, fizyolojik eğimleri olduğu görülür. Primer eğimler konveksitesi arkaya doğru olan bu eğimlerdir. Çocuk yürümeye başladıktan sonra, sekonder eğrilikler olarak adlandırılan, servikal ve lomber eğimler oluşur. Erişkin bir insanda normal servikal lordoz, torakal kifoz ve lomber lordoz görülür. Servikal bölgede 30- 50° lordoz, torakal bölgede 30-50° kifoz,

lomber bölgede 40-60° lordoz, sakral bölgede 40-50° kifoz vardır. Bu sınırların altı ve üstü sagital planda patolojiye yol açar.

Omurganın çeşitli parçalarına ait vertebralarda görülen benzerlik, yeni doğmuş çocuklarda daha fazladır. Gelişme sırasında gittikçe artan ağırlık, hareket, gövdenin durumunda meydana gelen ayrımlar ve vertebraların çeşitli parçalarına yapışan kasların etkileri, omurganın bütün kısımlarında aynı olmadığı için, çeşitli vertebralar arasında şekil ayrımları ortaya çıkar. Birinci vertebra dışında, bütün vertebraların iki temel parçası vardır. Bunlardan biri omurun cismi , ikincisi kavsidir (vertebra/nöral arkus). Bu iki parça arasında ise içinde nöral yapıların bulunduğu vertebral foramen yer alır. Her vertebral arkus birer çift pedikül ve laminanın birleşimi ile gelişir (Şekil 4).



Şekil 4: Tipik bir erişkin insan lomber omurunun üstten ve yandan görünümü.

Omurlar birbirinin üstüne oturarak başı taşıyan ve insana dik (erekt) postürü veren aksiyel iskeleti oluştururlar. Vertebral foramenler birleşerek omuriliği çevreleyen spinal kanalı oluştururken, her çift omurun arasında yer alan intervertebral foramenlerden spinal vasküler yapılar ve sinirler çıkar.

Vertebra kavsinin çeşitli kısımlarında çıkan çıkıntılar bulunur ve bazıları kaldıraç kolu görevi yaparlar ve bunlara kaslar yapışır. Omur cismi silindirik bir oluşumdur. Superior ve inferior yüzleri düzdür, ama etrafı çıkıntılıdır. Uç plak adı verilen bu yüzlerin çıkıntılı kenarlarına intervertebral fibrokartilaj tutunur. Kaudale doğru gittikçe omur cisimlerinin çaplarında artış izlenir.

Servikal omurların cisimleri dörtgen, torakal omur cisimleri üçgen, lomber omur cisimleri ise daha çok oval şekillidir. Omur cisminin anteriorunda besleyici damarların girdiği birkaç küçük delik, posteriorunda ise basivertebral venlerin cismi terk ettiği daha büyük bir ya da birkaç düzensiz delik bulunur (14).

Arkusun en arka kısmındaki çıkıntıya "spinöz proses" denir. Spinöz çıkıntılar, laminaların birleşimi ile posteriora doğru uzanan, kas ve ligamentlerin tutunduğu vertebranın en güçlü çıkıntılarıdır. Arkusun, spinöz çıkıntıdan başlayan kısmına "lamina" vertebral ark ve korpusa tutunan kısmına "vertebral ark pedikülleri" adı verilir. Bunlar, iki tarafta spinal kanalın arka ve yan duvarlarını oluştururlar. Pediküller, omur cisminin posterior ve lateral duvarlarının birleştiği noktada, cismin superior yarısından çıkarak posteriora yönelen bir çift kısa, güçlü oluşumdur. Pediküllerin superior ve inferiorundaki konkavitelere vertebral çentikler denir ve iki vertebral çentiğin birleşmesi ile intervertebral foramenler meydana gelir.

Laminalar, pediküllerden çıkarak posteriora ve mediale yönelen ve orta hatta birleşen bir çift yassı oluşumdur. Superior kısımlarının posterioru ve inferior kısımlarının anterioruna ligamentum flavum yapışır. İntervertebral foramenin önünde, disk ve cismin arkasında, arcustan yukarı ve aşağı doğru uzanan artiküler faset yapıları bulunur. Her bir arcusta, toplam dört tane olan bu artiküler fasetlerin üsttekilerine "processus artikülaris superior", alttakilerine ise "processsus artikülaris inferior" denir. İki komşu vertebradan, alttakinin superior ve üsttekinin inferior fasetleri karşı karşıya gelip, kapsül ve sinovya ile çevrilerek gerçek birer eklem oluştururlar. Lamina ile pedikülün birleşme yerinden, transvers prosesler her iki yöne doğru uzanırlar, kasların ve ligamentlerin tutunduğu oluşumlardır.

2.3.1 Servikal vertebra anatomisi

Servikal omurga, baş ile toraks arasında uzanan, fleksiyon, ekstansiyon ve rotasyon hareketlerine büyük ölçüde izin veren, 7 adet omurdan oluşan, esnek bir kolondur. 1., 2., ve 7. servikal vertebralar yapısal olarak farklılık gösterir, diğerleri benzerdir. Servikal vertebralar fazla ağırlık taşımazlar, bu yüzden vertebra cisimleri arcus ve foraminalara göre daha küçük ve incedir. Transvers prosesler kısa ve dip kısımlarında *"foramen transversarium"* denilen, üst üste gelerek oluşturdukları

kanalın içinden vertebral arter ve venler ile sempatik pleksusun geçtiği birer delik içerirler. Birinci servikal vertebraya *"atlas"* denir ve korpusu yoktur (Şekil 5).

İkinci servikal vertebraya *"axis"* denir ve cisminin ön kısmından çıkıp dik olarak yukarı doğru uzanan bir çıkıntısı *(dens axis)* vardır. Atlas, kranialde oksipital kondillerle atlantooksipital eklemi, kaudalde ise 2. servikal omur olan aksis ile atlantoaksiyel eklemi yapar. Başın rotasyonu büyük oranda atlantoaksiyel eklemden yapılır. Bunun altında kalan 3.-6. servikal vertebralar benzer özellik gösterir. Yedinci servikal vertebranın spinöz çıkıntısı daha uzundur ve diğer vertebralardan daha belirgin olduğundan *"vertebra prominens"* denir. Ayrıca vertebral arterler 7 servikal vertebrayı bypass edip 6. servikal vertebradan transvers foramene girerler (Şekil 5).

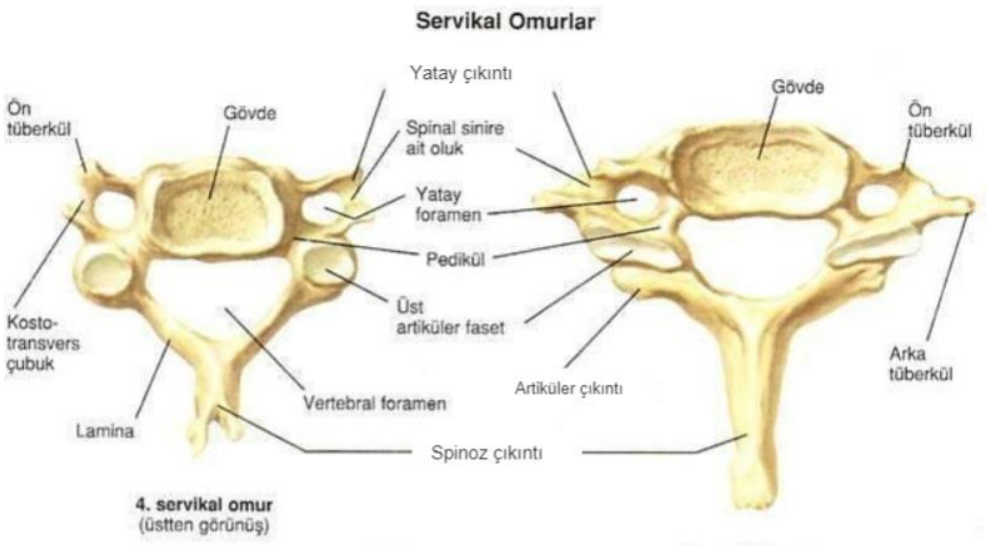

Şekil 5: C1, C2 ve diğer servikal vertebraların üstten görünümü(16)

2.3.2 Torakal vertebra anatomisi

Torakal omurga, servikal ve lomber bölge arasında yerleşmektedir. Sternum ve kostalar ile birlikte göğüs kafesini oluşturan 12 adet omurdan oluşmuştur. Torasik vertebralar, servikal vertebralardan daha büyük ve lomber vertebralardan daha küçüktürler. İlk 4 torakal omur daha çok servikal omurlara benzerken, son 4 torakal omur ise daha çok lomber bölgedeki omurlarla benzeşirler. En karakteristik özellikleri

cisimlerinin yan taraflarında, üst ve alt kenarların arka kısımlarına yakın olmak üzere yukarıda ve aşağıda, *"fovea costalis superipor ve inferior"* denen birer tane yarımşar eklem yüzü ile transvers çıkıntılarda bulunan ve kostaların tüberkülleri ile eklemleşen *"fovea costalis transversalis"* denilen eklem yüzlerini içermeleridir.

Torasik vertebraların cismi, orta bölgelerde kalp şeklinde olup, sagital çapı transvers çapına eşittir. Cismin yan tarafında pedikülün hemen önünde *"fovea costalis superior",* bunun hemen altında ise *"fovea costalis inferior"* bulunur. Laminası kalın ve geniştir. Pediküller, servikal vertebralara göre gövdenin dorsalinden çıktığı için, intervertebral foramen daha geniştir. Ancak arkusların oluşturduğu foramen vertebrale küçük ve yuvarlaktır. Bu bölge vertebral kanal ve omurilik çapının en dar olduğu bölgedir. (Şekil 6).

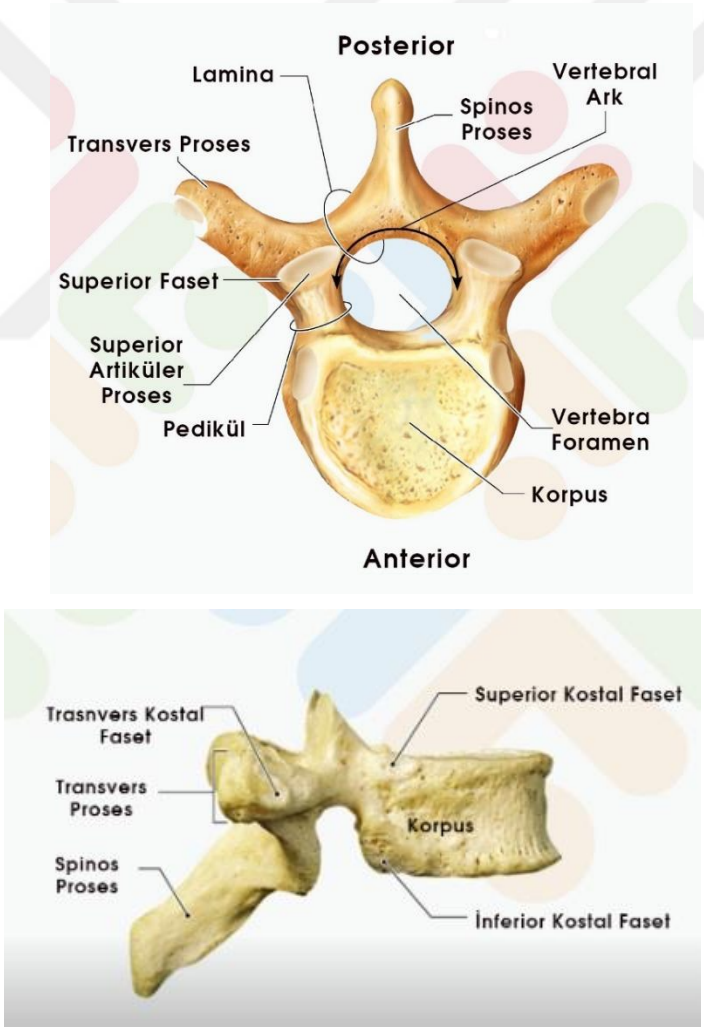

Şekil 6: Torakal vertebranın üstten ve yandan görünümü.(16)

Spinöz çıkıntıları uzun olup, aşağı doğru meyillidir. ‘‘Süperior artiküler proses”un eklem yüzü düz olup, arkaya ve hafif dışa, laminaya yapışık olan ‘‘artiküler proses inferiorun eklem yüzü ise öne ve biraz da içeri bakar. Transvers proses üst eklem çıkıntısı ile pedikül arasında ve dorsal kısımdan arkaya ve dış tarafa doğru uzanır. Ucunda ve ön tarafında bulunan fovea costalis transversalis, kaburga tüberkülündeki eklem yüzü ile eklem yapar.

Birinci torasik vertebra (T1) cismi, servikal vertebralara benzese de transvers yönde daha uzundur. Spinöz prosesi, 7. servikal vertebranınkinden uzundur. Superior vertebral incisura, diğerlerinden daha derindir. 11 ve 12. torasik vertebralar geçiş vertebraları karakterindedir. Transvers çıkıntıları küçüktür ve eklem yüzü içermezler. Cisimleri büyük olup, lomber vertebralara benzerler. Tek ve büyük olan eklem yüzü, arkaya kayarak pedikül halini almıştır. Bu nedenle, T11 ve T12'nin pedikülleri çok kuvvetlidir.

Spinal kanal T6 düzeyinde en dar, T12'de ise en geniş durumdadır (Şekil 6). Torakal bölgede spinal kanalın transvers çapı 17,2 mm, ön arka çapı 16,8 mm'dir. Omuriliğin transvers çapı ise, bu bölgede 8 mm, ön arka çapı ise 6,5 mm'dir. En geniş olduğu T10-L1 arasında, spinal kanalın hemen hemen yarı hacmini kaplar. Bu yüzden, kırıkların en çok gözlendiği, omuriliğin kanama ve ödem ile daha çok sıkıştığı bu bölgede nörolojik bası ve komplikasyonlara daha sık rastlanmaktadır. (13,14)

2.3.3 Lomber vertebra anatomisi

Lomber omurga, torakal omurga ile sakrum arasında yer alan, 5 hareketli omurdan oluşur. Omurganın bel parçası üzerine düşen ağırlığının, daha fazla olması nedeniyle, cisimleri daha büyüktür. Hareketli vertebralar arasında, cisimleri en geniş olanlardır. Lomber omurların sagital planda anterior yükseklikleri posterior yüksekliklerinden fazla, sagital çapları ise frontal çaplarından azdır.

Omurun superiorunda yer alan faset eklem çıkıntıları, normal konumu olan laminalarla pediküllerin birleşme yerinden çıktığı halde, eklem yüzleri konkavdır ve dorsomedial yerleşim gösterir. Sağ ve sol olmak üzere her iki eklem yüzü daima birbirine bakar konumdadır. Omurun inferiorundaki faset eklem çıkıntıları ise, her iki

laminanın uzantısı olup, eklem yüzleri anteriora ve laterale bakar. Bir alt seviyedeki omurun superior eklem yüzü ile iç içe girerek eklem yapar.

Transvers prosesler, özellikle alt lomber vertebralarda daha belirgindirler. Bunlar processus artikülaris superiorun arkasında bulunur ve *" mamillar proses"* adını alırlar. *"Aksesuar proses"* adı verilen alttaki çıkıntı ise, transvers çıkıntının kaidesinde ve arka tarafında bulunur (Şekil 7).

Beşinci lomber vertebranın cismi, ön tarafta daha kalın olması ile karakterizedir. Bu, promontoriumun oluşmasını sağlar. Spinöz proses daha kısa ve alt eklem çıkıntıları arasındaki uzaklık daha fazladır.

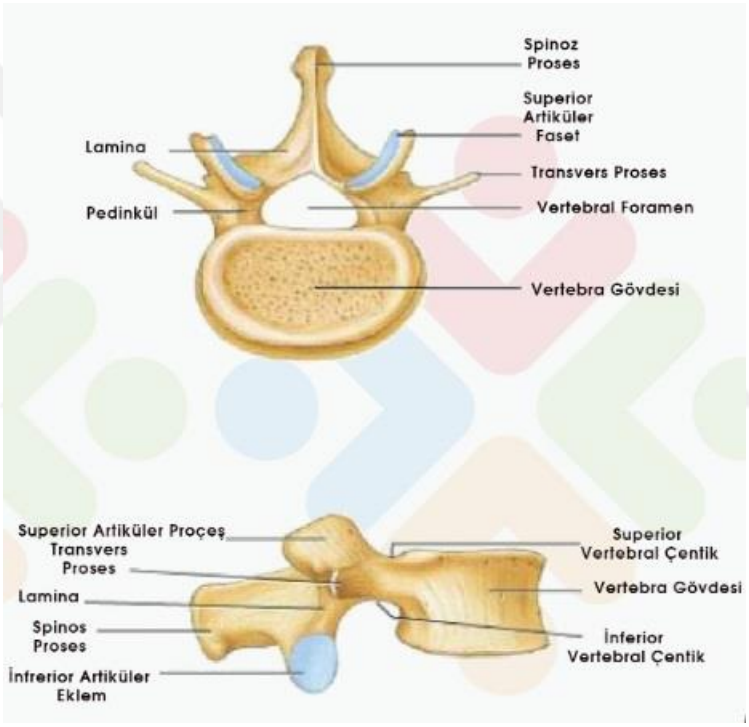

Şekil 7: 3. Lomber vertebranın üstten ve sağ yandan görünümü.(16)

2.3.4 Sakral ve koksigeal vertebra anatomisi

Beş vertebranın birleşmesinden oluşan, anteriora doğru konkav, büyük ve üçgen şeklinde bir kemiktir ve pelvisin arka kısmını oluşturur. Bütün gövdenin ağırlığını taşımak zorunda kalan 1, 2 ve 3. sakral vertebralar, diğer vertebralara nispeten daha büyük ve daha kalındır. Bu üç vertebra üzerine yüklenen ağırlık, buradan yan

taraflarda bulunan pelvis kemikleri aracılığıyla uyluk kemiklerine aktarıldığından dolayı, yükleri azalan son iki sakral vertebranın hacimleri de küçüktür.

Sakral vertebraların sadece cisimleri değil, arkus ve diğer çıkıntıları da birleşmişlerdir. Üst üste kaynaşmış olan sakral omurların vertebral foramenleri sakral kanalı oluştururlar. Sakrumun ön ve arka yüzlerinde bulunan 4 adet sakral foramenden 4 çift sakral sinirin dorsal ve ventral kökleri çıkar (13,14) (Şekil 8).

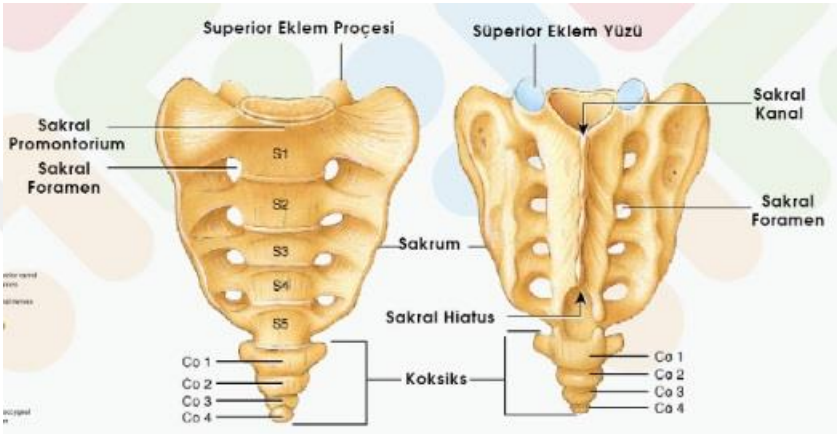

Şekil 8: Sakrumun ön ve arkadan görünümü.

Koksigeal vertebralar genelde 4, bazen 3 veya 5 vertebradan oluşur. Sakrumla birleşen 1. Koksigeal segmentin distalindeki 3 vertebra birleşmiş ve öne bükülmüş durumdadır. Vertebra cismi ve transvers çıkıntıları rudimenter şekildedir. Koksiks omurganın son segmentidir (Şekil 9)

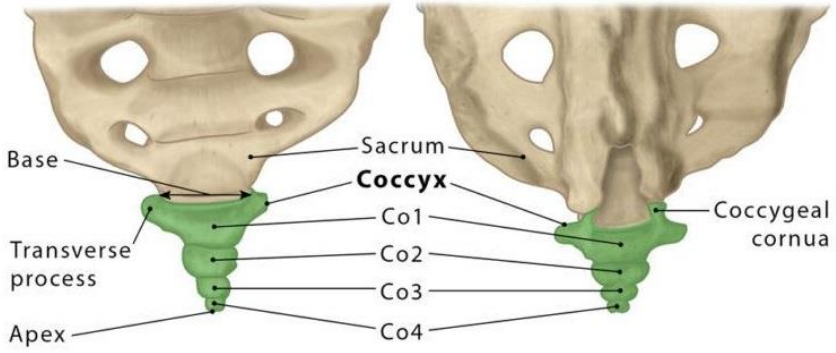

Şekil 9: Os coccyx'in önden ve arkadan görünüşü.

2.3.5 İntervertebral diskler:

Omurga boyunca C2 servikal omurdan S1 sakral omura dek, her iki komşu omur çiftinin korpusları arasında yer alan, fibrokartilajinöz yapıda oluşumlara intervertebral diskler adı verilir (10). 5-12 mm kalınlığında, toplam 23 diskus vardır. "Nucleus pulposus" chorda dorsalis'in artıklarından oluşan ve jelatinöz bir maddeden yapılmış olan orta bölümdür. Nuc. pulposus boyun ve bel bölgelerinde daha iyi gelişmiştir. Yaş ilerledikçe jelatinöz yapısı fibröz kıkırdağa çevriliyor. Nuc. pulposus'un etrafı kollajen lifler ve hyalin kıkırdak hücreleri içeren fibrokartilaginöz dokudan yapılmış bir halka ile çevrilmiştir, bu halkaya; "anulus fibrosus" denir.

Nuc. pulposus, yukarıdan gelen ağırlığın çeşitli yönlerde eşit olarak dağılmasını sağlar. Lomber bölgedeki diskler kalın, torakal bölgedeki diskler ise incedir. Bu özelliğin nedeni, kranialden kaudale doğru gidildikçe diskin taşıdığı ağırlığın artmasıdır (13,15). Yenidoğanda bütün diskler birbirine benzer (14). Boyun ve bel bölgelerindeki eğrilikler nedeniyle disklerin ön bölümleri daha kalındır. Disklerde vasküler yapı oluşumu yoktur. Vücudun esas ağırlığını diskler ve vertebra cisimleri taşır, önde, ön yanlarda ve arkada longitudinal ligaman anterior ve posterior ile kuvvetlice desteklenmişlerdir. İnsan uzun süre ayakta kaldığı zaman diskler ağırlığın etkisiyle bir miktar incelir ve düzleşirler (Şekil 10).

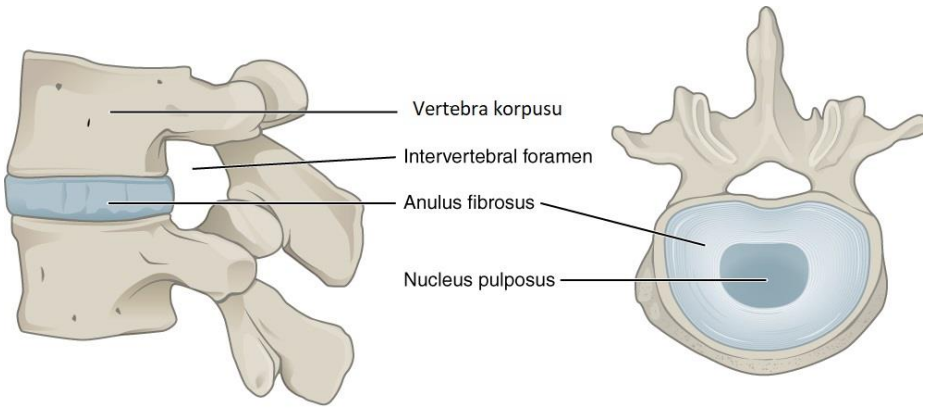

Şekil 10: İntervertebral disk

2.3.6 Vertebra Eklemleri ve Bağları:

Eklemler*:*

Vertebral kolonda 3 çeşit eklem bulunur.

Artiküler prosesler arası (faset) eklemler, atlantoaksial eklemler, kostovertebral eklemler ve sakroiliak eklemler, *sinovial* (diartroz) tip eklemlerdir. Vertebra korpusları arasındaki intervertebral diskler, *simfizis* tipi eklemleri oluşturur. Komşu vertebra cisimleri ve arkusları arasındaki ligamentlerin oluşturduğu eklemler, *sindesmoz* tipi eklemlerdir (Şekil 11).

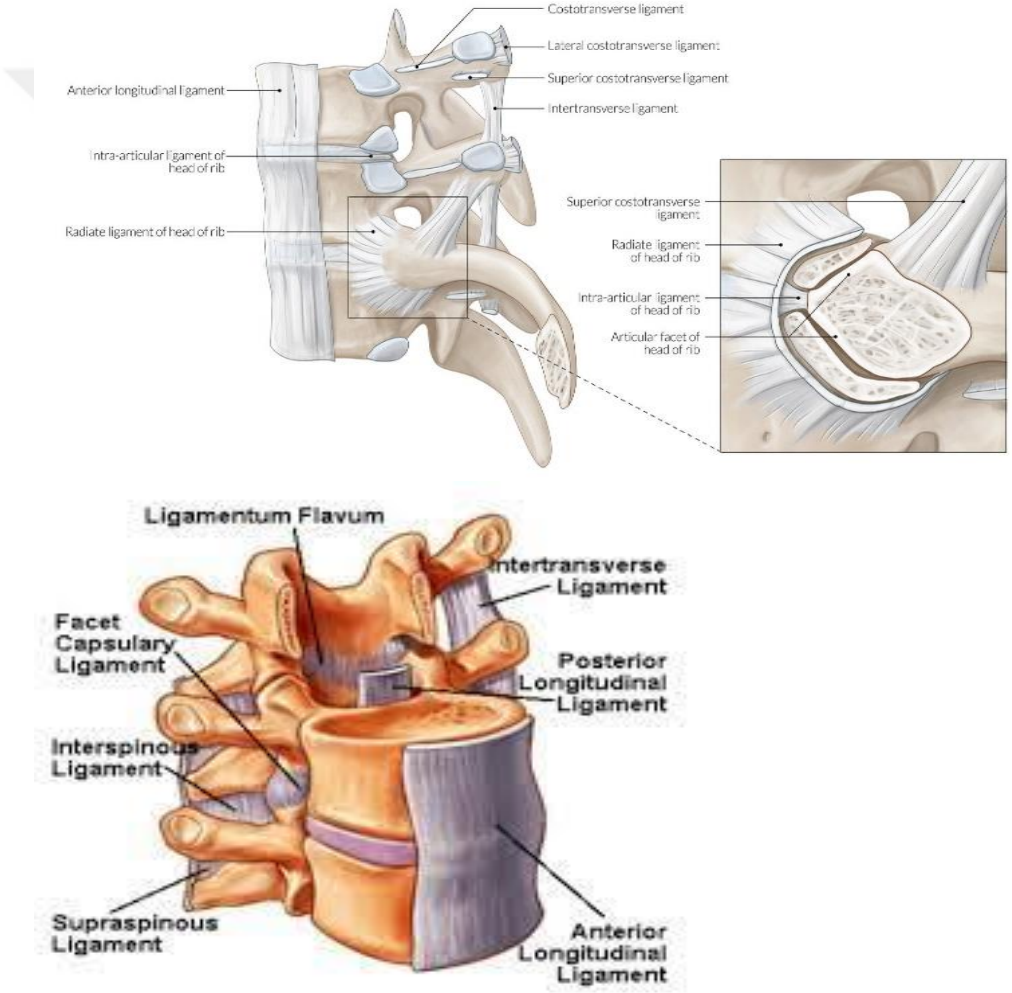

Şekil 11: Vertebranın ön ligamentleri ve kostovertebral eklemler.

Vertebra arkusları arasındaki eklemler: Vertebra arkuslarındaki, komşu vertebra prosessus artikülarislerin arasındaki eklemler sinovial eklemler olup, sınırlı kaygan eklemlerdir. Eklem yüzleri kıkırdakla kaplı ve düzdür. Eklemin sabitliğini

kapsül ve ligamentum flavum sağlar. Vertebra arkusları arasındaki sindesmozu gerçekleştiren yapılar; lig. flavum, lig. intertransversus, lig. interspinosus ve lig. supraspinosus'dur.

Vertebra korpusları arasındaki eklemler: Cismin eklem yüzlerinin üzeri ince bir kıkırdak ile örtülüdür. İki cisim arasında fibroelastik intervertebral diskler vardır. Bunlar simfizis tipi eklem oluşturur. Diskler özellikle servikal ve lomber bölgede oldukça hareketlidir ve spinal kord üzerindeki stres ve gerilmelerin emilmesini sağlar. Vertebralar arası eklemleri ve diskleri, vertebra gövdesini çevreleyen çok kuvvetli bağlar (anterior ve posterior longitidunal ligamentler) yerinde tutar. Bu bağlarda sindesmoz tipi eklem oluşumunu sağlar.

Kostovertebral eklemler: Diartroz tipinde eklemlerdir. 11 ve 12. kostalar ile 11 ve 12. torakal vertebraların arasındakilerin dışındakiler, kostosentral ve kostotransvers eklemleri oluştururlar. Bunlar kapsüllüdür ve ligamentler ile desteklenirler.

Bağlar:

Anterior longitudinal ligament: Oksipital kemiğin farengeal çıkıntısı ve atlastan başlar, aşağı doğru genişleyerek sakrumun ön yüzüne yapışır. Vertebra gövdesinin ön yüzü, periost, alt ve üst eklem yüzü kenarları ve annulusa yapışan bu bağ, üç ayrı özellik gösterir. En derinde, yalnız iki komşu vertebra arasındaki derin kısım, iki veya üç vertebra arasında uzanan lifler ve 4-5 vertebra arasında uzanan yüzeysel tabakadır.

Posterior longitudinal ligament: Vertebra korpuslarının arkasında spinal kanal ön yüzünü oluşturacak şekilde uzanır. Oksipital kemiğin foramen magnumun kenarına ve aksis cismine tutunarak başlar. Aşağı doğru uzanarak sakrumda sonlanır. Özellikle lomber ve aşağı torakal bölgede pediküller arasında bulunan derin kısmı, diskin dorsalinde ve intervertebral foramenler boyunca devam eder, diski çok sıkı sarar. Böylece nükleus pulposusun arkaya fıtıklaşmasına engel olur. Yüzeysel kısmının diskle ilişkisi yoktur. Anterior ve posterior longitudinal ligamentlerin görevi vertebral kolonun aşırı ekstansiyon ve fleksiyonunu limitlemektir.

***Ligamentum flavum*:** Vertebral kanalın posteriorunda, spinöz çıkıntılardan faset eklemlere kadar uzanan sağlam ve elastik bir bağdır. Komşu vertebra laminalarını birbirine bağlar. Servikalden lombere inildikçe kalınlaşır. İki vertebra cismi arasındaki boşluğu arkadan kapatarak hem sağlamlık sağlar hem de spinal kordu korur.

Supraspinöz ligament: Spinöz çıkıntıların uçlarına yapışarak tüm vertebral kolon boyunca sakruma kadar uzanır. Lomber bölgeye yaklaştıkça kalınlaşır. İnterspinöz ligamentle de kaynaşır.

İnterspinöz ligament: Komşu vertebraların spinöz çıkıntılarını ucundan köküne kadar birbirine bağlar. Spinöz çıkıntılar arasındaki bu iki güçlü ligament grubu vertebral kolonun posterior sağlamlığını artırır.

Tablo 1: Vertebral kolonun Fonksiyonel kasları.

Ekstansör	**Fleksör**	**İpsilateral rotatuar**	**Lateral fleksör**	**Kontralateral rotatuar**
*m.Levator scapulae *m.spinales *m. Splenius *mm. İnterspinales *m.latissimus dorsi *mm.transversocostalis *m.erector spinae	*m. Longus colli *m.rectus abdominis *m.psoas *mm. Scaleni *m.sternocleidomastoideus *m.obliqus int.,eks. Abdominis	*m.longus colli *m. splenius *m.latissimus dorsi *m.Obliqus int. abdominis	*mm. Scalenii *mm.transversocostalis *m. Levator scapulae *m.sacrospinal *mm.Semi Spinalis *m.quadrotus lumborum	*m.longus coli *m.obliqus ext. abdominis *mm.transversospinalis *mm.Multifidus

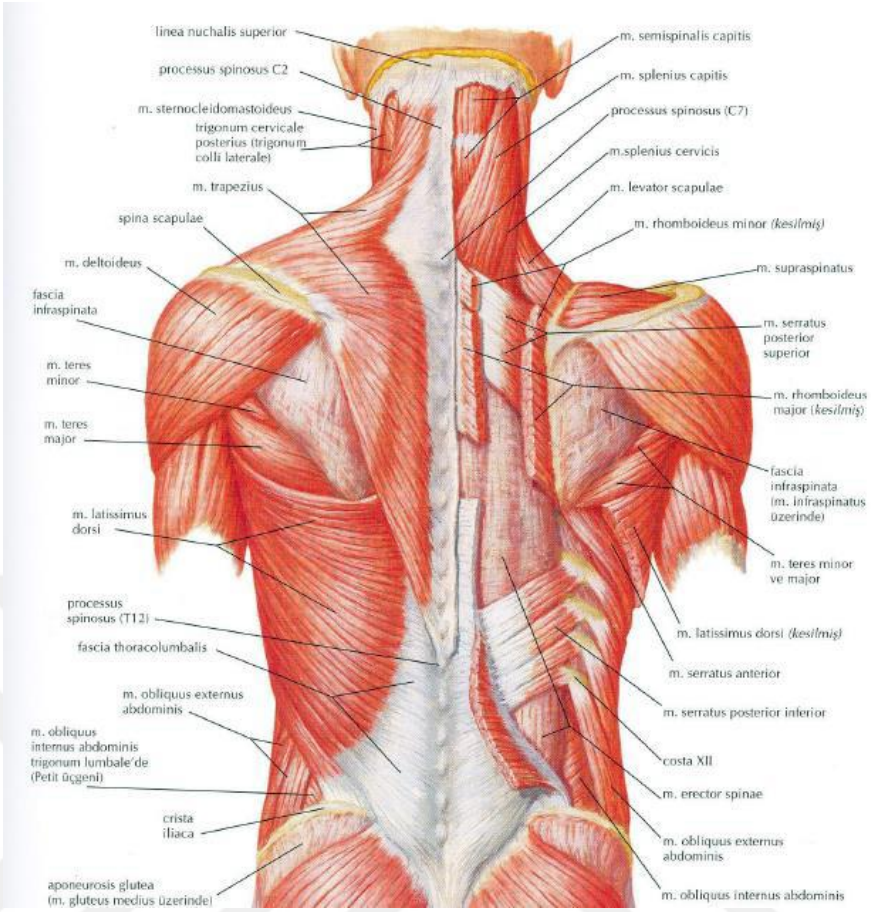

Şekil 12: Sırt kaslarının yüzeyel tabakası (16).

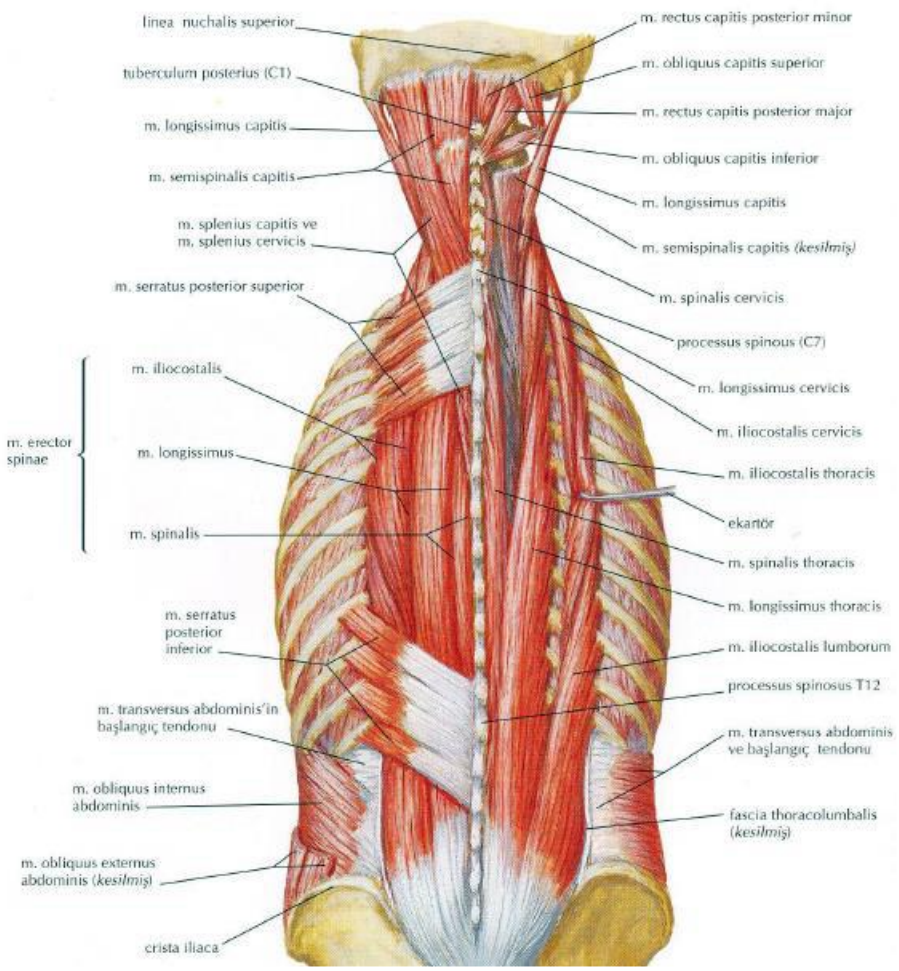

Şekil 13: Orta tabaka sırt kasları (16).

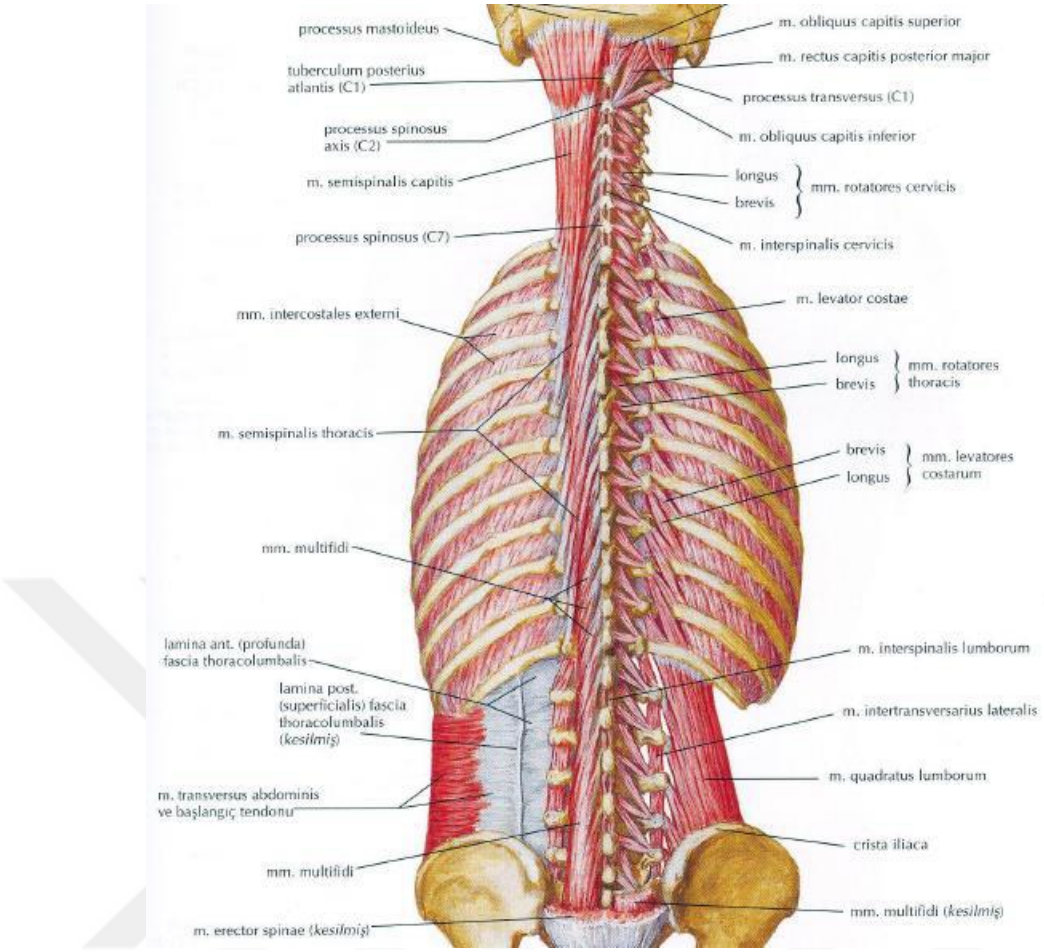

Şekil 14: Derin tabaka sırt kasları (16).

2.3.7 Vertebral kolonun vaskülarizasyonu

Omurganın kanlanması, aortadan çıkan segmenter arterler veya ilgili omura gelen rejyonel arterlerden olur. Aortadan çıkan segmenter arterler, omur cisminin anteriorundan cisme yapışık olarak sola ve sağa doğru yol alır. Her vertebranın arterial dolaşımı, bir segmenter arterden veya bunun bölgesel bir eşdeğerinden, anterior santral, posterior santral, prelaminar ve postlaminar dallardan oluşan bir vasküler sistemden beslenmektedir.

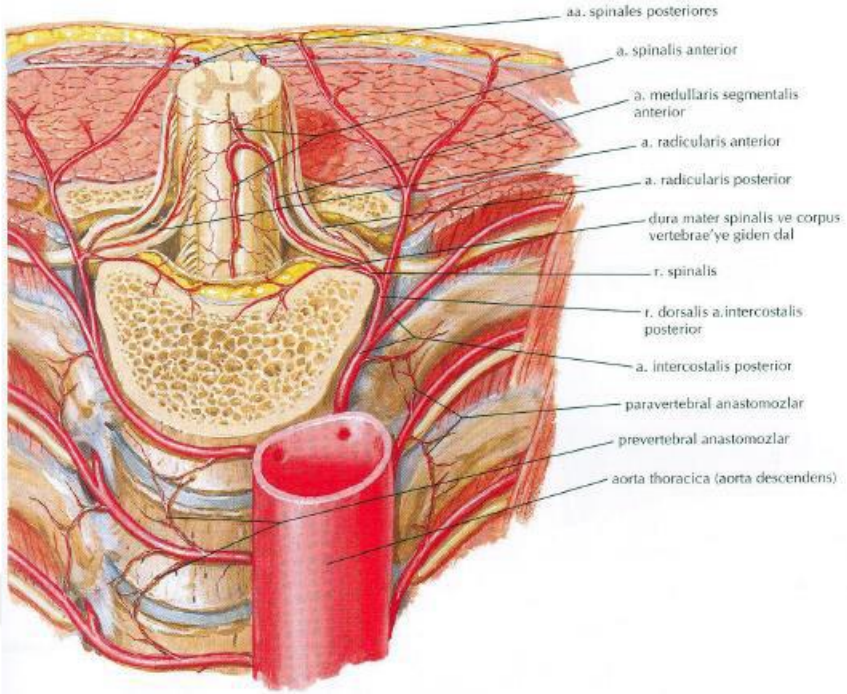

Şekil 15: Vertebranın arterial beslenmesi (16).

Anterior santral ve postlaminar dallar, ekstravertebral kökenlidir. Bunlar intervertebral foramenden girerek nöral, meningeal ve epidural dokuları beslemektedir. Posterior santral ve prelaminar arterler ise iki taraflı olarak vertebra cismi ve arkuslarını beslemektedir. T2-L5 arasında tipik olarak her segmenter arter, aortanın arka yüzünden çıkarak omurga cismi etrafında dorsolateral olarak ilerler ve transvers proçese yaklaşınca lateral ve dorsal (interkostal veya lomber) dallara ayrılır. Dorsal dal intervertebral foramenin lateraline doğru gider. Artiküler ve transvers çıkıntılar arasından arkaya doğru ilerleyerek spinal kaslara ulaşır.

Segmenter arter, korpusun anterolateral yüzeyi ile temasta iken korpusu iki veya daha fazla yerinden delerek spongiozaya uzanır ve aynı zamanda aynı arter anterior longitudinal ligamente (ALL) de dallar verir. Segmenter arterin dorsal dalı intervertebral foramenin lateralinden geçerken kemik ve kanal içi temel beslenmeyi sağlayan spinal dalı verir. Bu damar foramene girince posterior santral, prelaminar ve intermedian nöral dallara ayrılır. Posterior santral dal, diskin dorsolateral yüzü üstünden geçerek iki komşu cisme giden kaudal ve kranial dallara ayrılır. Bu dallar dura'yı ve posterior longitudinal ligamenti (PLL) beslerler. Spinal arterin prelaminar dalı, vertebra kavsinin iç yüzünü takip ederek, aynı zamanda bölgesel epidural ve

dorsal dokuları da besleyen ancak temelde laminar ve ligamentum flavuma giden beş perforan dal verir. Torakal ve servikal bölgede birçok arterin mevcudiyetine rağmen, en büyük arter, üst lomber segmenter arterlerden biri olan a.radikülaris magnus'tur (16).

Omuriliğin venöz drenajı Batson pleksusuna olur. Batson pleksusu venleri direkt olarak azygos ve vena kava sistemleri ile ilintilidir. Batson pleksusunu 3 ana venöz sistem oluşturur;

1. ekstradural vertebral venler,
2. ekstravertebral venöz pleksus
3. spinal kanalın kemik elemanlarını drene eden venler.

Venöz sistemdeki zengin anastamozlar sayesinde cerrahi sırasında veya sonrasında bu bölgede venöz yetmezlik olma riski çok düşüktür.

2.3.8 Vertebral Kolonun Sinirleri:

Eklemler, diskler, periost, meninksler, spinal kanal ve vasküler dokular sinirlerini dorsal root ganglionun hemen distalinden çıkıp, intervertebral foramenden geri gelen, spinal sinir rekürrent dalı olan, motor ve duyu dalları olan *sinüs vertebral* sinirlerden *(Luschka* siniri) alır.

2.3.9 Medulla Spinalisin Anatomisi

Medulla spinalis, canalis spinalis içerisinde bulunur ve atlas'ın üst kenarından başlar. Erkeklerde L1-L2 arası intervertebral disk seviyesinde, kadınlarda ise L2 cismi ortalarında sonlanmaktadır. Üst ucu "medulla oblongata" ile birleşirken, alt ucu gittikçe incelerek daralır ve "conus medullaris" ismini alır. Medulla spinalisin her iki yanından simetrik olarak spinal sinir olarak bilinen sinirler çıkar. Bu sinirler ön ve arka kök olarak iki kök aracılığıyla medulla ile birleşmektedirler. Böylece spinal sinirlerin çıkış yerlerine göre medulla spinalis servikal, torakal, lomber ve sakral olmak üzere dört parçaya ayrılır. Ancak medulla spinalis ile vertebral kolon arasındaki büyüme farkından dolayı, medüller segmentler vertebral segmentlere uymaz ve medüller segmentler kendilerine uyan vertebral segmentlere göre daha yukarıda kalır. Mesela sakral medüller segment T12-L1 vertebralar seviyesindedir. C1 ve C2 seviyesi dışındaki spinal sinirler bu sebepten dolayı kendilerine uyan intervertebral foramenden

çıkmak için eğik biçimde aşağıya doğru uzanırlar. Bu eğiklik aşağıya doğru gittikçe artmaktadır. Lomber ve sakral segmentlerden çıkan ve medüller koni ve filum terminale etrafından aşağıya uzanan sinir kökleri atkuyruğuna benzediği için "cauda equina" adını alır (3, 4, 16) (Şekil 14).

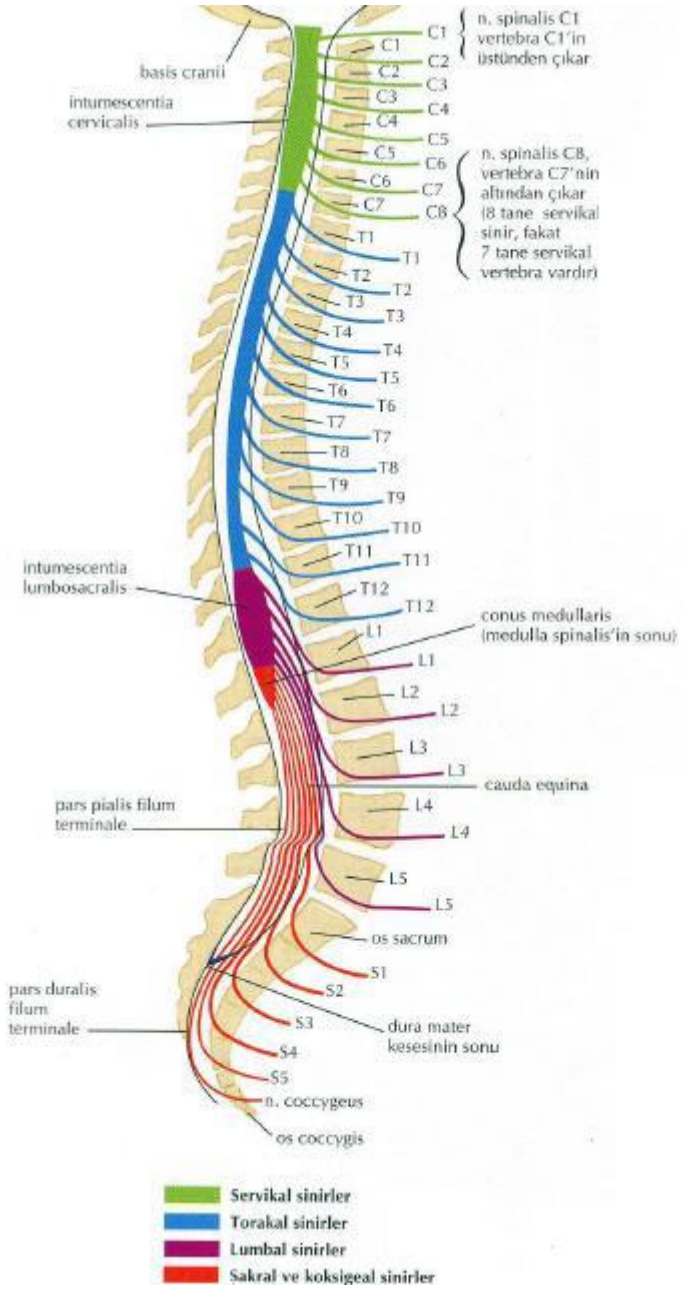

Şekil 16: Kord segmentleri ve sinir kökleri (16).

Spinal kordun çevresini saran özel kılıflar var. Bunlar; dura, araknoid ve pia' dan oluşur. *"Duramater",* foramen magnumdan çıktıktan sonra medüller kanalda S2 seviyesine kadar uzanır. Dura, intervertebral foramene bağ dokusu ile yapışır ve bu duranın en önemli sabitleyicisidir. Duramater, alt bölgede koksiks periostuna, filum terminale denilen fibröz bir bantla yapışır. Dura ile araknoid arasında ise, burada potansiyel bir boşluk oluşturmayan fakat sadece bu bölgeyi ıslatan ve kayganlaştıran bir sıvı var. *"Piamater"* ise, spinal korda ve sinir köklerine sıkıca bağlanmıştır ve bazı bölgelerde spinal kordun içerisine doğru septalar yapar (1, 17,18).

2.4 Vertebraların biyomekaniği

Biyomekanik, canlıda denge, hareket ve deformite oluşturan vektörleri öğrenir. Torakolomber omurganın biyomekaniği, omurgaya etkiyen kuvvetler ve omurga kinematiği göz önüne alınarak değerlendirilmelidir. Biyomekaniğin anlaşılması, kırık mekanizmalarını anlamakta ve tedavi seçiminde yol göstericidir. Omurganın hareketi, kasların ve sinirlerin koordine çalışması ile gerçekleşir. Bir yandan agonist kaslar hareketi başlatır ve sürdürürken, diğer yandan antagonist kaslar hareketin kontrolünü ve modifikasyonunu sağlarlar. Omurların transvers, sagital ve longitudinal eksenlerde rotasyon ve translasyon olmak üzere toplam 6 tipte hareketi vardır. Fleksiyon, ekstansiyon, lateral fleksiyon ve aksiyel rotasyon hareketleri aynı anda gerçekleşen rotasyon ve translasyonların kombinasyonu ile olmaktadır. Hareket açıklığı yaş ve cinsiyet ile ilişkilidir. Yaşlanma ile %50'ye varan hareket açıklığı kaybı olabilmektedir (19).

Üst torakal bölgedeki segmentlerde fleksiyon-ekstansiyon hareket açıklığı 4°, orta torakal bölgede 6°, alt torakal bölgede 12° olarak bulunmuştur. Bu hareket açıklığı kaudal yöne doğru gittikçe artmaktadır. Lumbosakral seviyede fleksiyon ekstansiyon hareket açıklığı 20° civarındadır. Bu durum omurganın her seviyesindeki fasetlerin oryantasyonu ile bağlıdır. (15).

Omurgada fleksiyon hareketinin ilk 50°-60°'si lomber bölgeden başlar. Torakal segmentte fleksiyon, faset eklemlerin oryantasyonu, spinöz çıkıntıların vertikal yerleşimi ve göğüs kafesinin kısıtlayıcı etkisi nedeniyle daha az olmaktadır. Omurgada fleksiyon, abdominal kasların, özellikle de psoas kasının vertebral kısımlarının kasılması ile başlar. Daha sonra gövdenin üst kısmının ağırlığı sayesinde fleksiyon

artar. Omurga fleksiyonunu kontrol eden erektör kasların aktivitesi fleksiyon arttıkça yükselir.

Tam fleksiyondan sonra düzelmek için tam tersi bir hareket dizisi gerekir. Önce pelvis arkaya doğru eğilir, sonra omurga erektör kaslar aracılığıyla ekstansiyona gelir. Ekstansiyonun başlarında erektör kaslar aktifken, ekstansiyon arttıkça erektör aktivite azalır. Daha sonra karın kasları ekstansiyonun kontrolü ve modifikasyonu için devreye girerler. (15)

Lateral fleksiyon alt torakal bölgede 9° ile en üst değerine ulaşırken, üst torakal seviyede 6° civarındadır. Lomber segmentlerde lateral fleksiyon hareket açıklığı 6° iken bu değer lumbosakral segmentte 3° civarındadır. Rotasyon hareket açıklığı üst torakal seviyede 9° ile en yüksek değerine ulaşırken, kaudale doğru gidildikçe azalır ve alt lomber seviyelerde 2° civarındadır. Lumbosakral segmentte rotasyon hareket açıklığı 5° olarak bulunmuştur. Aksiyel rotasyon sırasında tüm sırt ve karın kasları aktif olarak kasılırlar (15). Sakroiliak eklem kalın ligamentlerle çevrili olup, eklem yüzleri düzensizdir. Bu nedenle sakroiliak eklemin ana görevinin intervertebral eklemler aracılığı ile iletilen yükün aktarımı olduğu bilinmektedir. (15,19)

Omurganın biyomekanik olarak 3 esas görevi mevcuttur. Birincisi; baş, gövde ve pelvis tarafından yükle oluşan eğilme momentlerini aktarır. İkincisi, bu üç yapı arasında yeterli fizyolojik hareketi sağlar. Üçüncü ve en önemlisi ise, fizyolojik hareketlere ve travmaya karşı spinal kordu korur. Vertebral kolonun biyomekaniğini inceleyip anlayabilmek için hareket segmenti tanım ve fonksiyonlarını öğrenmek lazım. (18,20,21)

Hareket segmenti

Jughans tarafından, tek vertebra göz önüne alınarak, tüm eklemler, spinal kaslar, vertebral kanal ve intervertebral foramenin segmental kapsamları, tek fonksiyonel ve anatomik ünite olarak belirtilmiştir. De Palma ve Rothman, Jughans'ın hareket segmenti kavramına, her iki komşu vertebrayı da eklemiştir. Son görüş ise, ünite kavramının içine üst ve alttaki vertebraların yarısının katılması şeklindedir. Böylece hareket segmenti, kas iskelet sistemi yanında, embriyojenik somiti de temsil ediyor (Şekil 17)

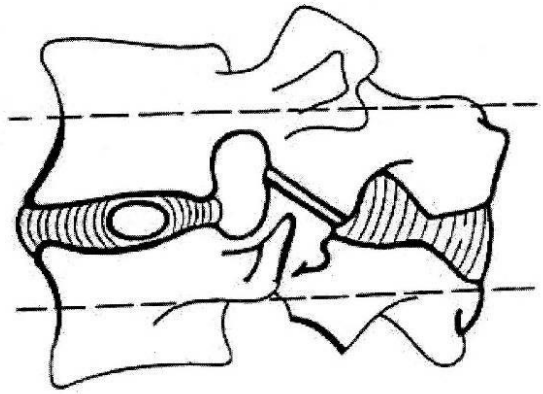

Şekil 17: Hareket segmenti.

Tüm vertebral kolonda 23-24 özel hareket segmenti bulunmaktadır. Bir ünitenin herhangi bir komponentine ait doğumsal ya da sonradan kazanılmış bozukluğun varlığında, önce aynı ünitenin diğer komponentleri etkilenmekte, sonra da vertebral kolonun diğer ünitelerinin işlevleri bozulmaktadır.

Vertebra cismi:

Vertebra cisim büyüklükleri kaudale doğru giderek artar. Bu durum vertebraların giderek artan yüklere karşı olan adaptasyonunu göstermektedir. Vertebra cisminin spongiöz yapısı, şok absorbe edici; trabeküler yapısı ise, kompresyona direnci artırıcı özellik gösterir. Trabeküler kemik içindeki kemik iliği enerji absorbsiyon kapasitesini artırır. Kompresif kuvvet kapasitesi C1'den L5'e kadar çoğalır.

Kemiğin mineral yapısı ile dayanımı arasında bir bağ vardır. Osteoporoz nedeni ile oluşan %25'lik azalma, vertebra kuvvetinde %50'den fazla azalmaya neden olur.

Vertebra cisminin dış kısmını oluşturan korteks oldukça incedir. Bu nedenle vertebranın direncine katkısı azdır. Normal ve korteksi uzaklaştırılmış vertebraların, kompresyon kuvvetine gösterdikleri direnç arasında anlamlı bir fark saptanmamıştır. 45 yaş altında kortikal kemiğin spongiöz kemiğe göre yük taşıma oranı %45, %55 iken, 45 yaş üzerinde kortikal kemik yükün %70'ini taşır.

Cismin santral bölümünde yer alan, trabeküler kemik yapıyı oluşturan vertikal ve horizontal trabeküllerde yaşlanmayla meydana gelen ve ağırlıkla horizontal trabekülleri etkileyen kemiksel kayıp, yaşlanmayla görülen kuvvet kaybını

açıklamaktadır. Bu kaybın vertebra cisminin ortasında yoğunlaşması osteoporotik hastalardaki santral kollapsı açıklar (3, 21).

Uç plaklar (end plate):

Nukleus içindeki sıvı basıncı dış yüklere bağlı olarak artıkça uç plaklar büyük bir basınca maruz kalırlar. Anulusun dış lifleri gerilirken, uç plakta santral sıkışma gücü oluşur. Stresler eğilme momenti ile doğru orantılı olduğu için kırık, momentin en yüksek olduğu uç plakta olur.

Faset eklemler:

Normal lomber lordozu bulunmayan bir lomber omurgaya, kompresif bir kuvvet uygulandığında bütün yük disklere biner. Lomber lordoz artıkça faset eklemlere binen yük artar. Fasetler, total kompresif kuvvetlerin %18'ini taşırlar. İntervertebral disk minimal öne kaymaya izin verirken, alttaki vertebranın superior artiküler faseti vertebranın öne kaymasını önler. Bu pars interartikülaris üzerinde yük oluşturur.

Faset eklemlerin görevi, intervertebral eklemin torsiyonel ve shear (makaslama) hareketlerine karşı koymaktır. Bu nedenle eklemin hareket marjının belirlenmesinde önemli rol oynarlar. Lomber fasetler ayakta iken aksiyel ağırlığın %16'sının taşımalarına rağmen, oturur durumda üzerlerinde kompresif yük yoktur. Bu, otururken ayaktakine göre intradiskal basıncın neden arttığını ortaya çıkarır.

Torakolomber bileşkede eklem koronal ve sagital plan arasındadır. T10 vertebranın alt bölgesi göğüs kafesinin engellemesinden kurtulduğu için T11 ve L1 arasında rotasyonel hareket artar. Bu da torakolomber vertebraların travmada maruz kaldıkları kuvvetler sonucu daha kolay dejenerasyona uğramalarını açıklar.

Kişi otururken lomber lordozunu korursa veya artırırsa, kompresif yükleri, faset eklemlere taşıyarak kısmen diskin yükünü hafifletir. Torakal vertebralarda faset eklemler, koronal planda öne eğimlidirler ve fleksiyon, ekstansiyon ve rotasyon hareketlerine izin verirken, lateral eğilmeyi kısıtlarlar. Lomber fasetler ise sagital planda oryante olduklarından fleksiyon, ekstansiyon ve rotasyon hareketlerine izin verirken, torsiyonu azaltır.

İntervertebral disk:

Diskler, vertebranın çok yönlü hareketleri esnasında çok çeşitli kuvvetlere maruz kalmaktadır. Oturma pozisyonunda iken lomber diskler üzerinde, vücut ağırlığının üç katından fazla bir yük bulunmaktadır. Hareket halinde iken ise bu statik yüklenmeden iki kat daha fazla bir yüklenme olmaktadır. Diskler, kompresif ve distraktif güçlere karşı koyucu özelliklere sahiptir. Eğilme ve torsiyonel yükler ise disklere en çok zarar veren yüklerdir. Posterior elemanları çıkartılmış vertebralarda 15°'lik eğilme disk yetmezliği ile sonuçlanmaktadır.

İntervertebral diskin diğer bir biyomekanik özelliği ise "hysteresis"dir. Viskoelastik bir yapıda olan disk, maruz kaldığı yüklere karşı şekil değiştirir ve bu şekil değişme esnasında belli bir miktar enerji alır. İşte bu enerji, yükün kalkması sonrasında, disk eski şekline dönerken disk tarafından absorbe edilir. Bu özelliğine *"hysteresis"* denir. Absorbe edilen enerji; yükün miktarı, disk seviyesi ve yaşa göre değişir. Yürüme esnasında ayaklardan beyne doğru enerji aktarımı olmasına rağmen beyinde hasar oluşmaması, bu enerjinin disk tarafından absorbe edilmesine bağlıdır (21).

Spinal ligamentler ve faset kapsülleri:

Ligamentler, uniaksiyel yapılar olup liflerinin yönü boyunca yük taşıyabilirler. Gerilme kuvvetlerine direnç gösterirlerken, kompresif kuvvetlerde kıvrılırlar. Spinal harekete belli bir limitin üzerinde engel olarak spiral kordu korurlar (1).

Anterior Longitudinal Ligament (ALL): Her disk aralığının altında ve üstünde kemik uç plaklarına yapışır. ALL, PLL'den iki kat daha güçlüdür. Ancak bu ALL' nin daha geniş bir alanda bulunmasından dolayıdır. Fleksiyon sırasında kompresyona uğrar ve harekete karşı direnç oluşturmaz. Ekstansiyonda ise ligamentde gerilme oluşur ve vertebrayı stabilize eder. ALL, alt torasik ve lomber bölgede en güçlü bağdır.

Posterior Longitudinal Ligament (PLL): Tüm vertebral kanal boyunca korpusun arkasında oksiputtan sakruma kadar uzanır. Korpusa daha gevşek olarak yapışır ancak disk aralıklarına daha sıkı yapışır. Ekstansiyonda gevşek iken fleksiyonda gerilir.

Ligamentum Flavum: Vücutta en fazla elastin bulunan (%65-70) yapıdır. Hiperekstansiyonda fonksiyonu yoktur. Hatta bükülerek kanal içi sıkışmaya yol açabilir. Ligamentum flavumun rotasyonu kısıtlayıcı önemli bir eleman olduğu yönünde bilgiler mevcuttur. Bu Iigamentin en kuvvetli olduğu yer, alt torasik bölgedir.

İnterspinöz ve Supraspinöz ligamentler fleksiyonu kısıtlarlar, *intertransvers ligamentler* ise lateral eğilme ve rotasyonun pasif kısıtlayıcılarıdır. *İnterspinöz Iigament* en zayıf ligamentdir. *Supraspinöz ligament*in gücü torakalden lombere doğru artar.

Faset eklemde aksiyel yüklenmede üst kapsüler ligamentler gerilirken, alt kapsüler ligamentler gevşer. Fleksiyonda iken üst ve alt kapsüler ligamentler gerilir. Ekstansiyonda iken üst kapsüler ligamentler gerilir, alt kapsüler ligamentler ise gevşer. Lateral bending halinde ise aynı taraf üst kapsüler ligamentler gevşer, her iki taraf alt kapsüler ligamentler ise gerilir. Sağa veya sola rotasyonda ise aynı tarafta üst ve alt kapsüler ligamentler gerilirken, karşı taraftakiler gevşer.

Spinal kolonun fizyolojik yüklere destek yeteneği *Yük Taşıma Kapasitesi* (LCC = Load Carrying Capacity) olarak adlandırılır. Tablo 2'de ön, orta ve arka kolon hasarlarında, aksiyel, fleksiyon ve ekstansiyon yüklenmeleri ile vertebranın yük taşıma kapasitesinde görülen değişiklikler gösterilmiştir. İki kolonun harabiyeti durumunda spinal kolonun yüklere destek yeteneği geriler ve mekanik instabilite oluşur. Ön ve orta kolonun harabiyetinde %70, orta ve arka kolon harabiyetinde %60 oranında destek kaybı olur.

HASARLI KOLON	YÜKLEME	LCC (%)	LCC KAYBI
Anterior	Aksiyel	77,5	22,5
Anterior	Fleksiyon	54	46
Anterior ve Orta	Aksiyel	38,8	61,2
Anterior ve Orta	Fleksiyon	32,3	67,7
Posterior	Aksiyel	77,6	22,4
Posterior	Ekstansiyon	70,6	30
Posterior ve Orta	Aksiyel	61,6	38,4
Posterior ve Orta	Ekstansiyon	36,8	63,2

Tablo 2: Vertebraların yük taşıma kapasiteleri

Alt ekstremiteler fikse pozisyonda iken, gövdenin rotasyonuna vertebral kolon direnç gösterir. Travmatik vertebra hasarı sonrası kolonun torsiyonlara karşı direncinde düşme olur. Anterior kolonun hasarında torsiyon kuvvetlerine karşı dirençte %95'e varan kayıp oluşur. Faset eklemlerin hasarında torsiyonel dirençte belirgin bir kayıp olmaz. Lomber omurgaların rotasyona direnç gücü, anterior kolon hasarında belirgin olarak azalır. Sadece annulus fibrozus'un rotasyona karşı direnci, faset eklemlerden ve diğer yapılardan daha fazladır. Orta ve arka kolon hasarında rotasyona karşı direnç kaybı %35'i geçmez (22, 23).

Anlık Rotasyon Aksı, (IAR = Instantaneus Axis of Rotation) faset eklem yakınlarındaki annulusun posterioruna lokalizedir. Annulus harabiyetinde IAR posteriora kayar.

Spinal kord

Spinal kanalın fizyolojik hareketler esnasında uzunluğu değişmektedir. Tüm bu hareketlerde omurilik, çevresindeki piamater, lig. dendatum, beyin omurilik sıvısı ile dolu subaraknoid ve subdural boşluklar ve duramater gibi yumuşak doku desteği nedeniyle korunur ve zarar görmez. Deneysel olarak omurilikde küçük kuvvetler ile büyük deformasyon elde edilebilirken, ikinci olarak küçük deformasyonlar elde etmek için daha fazla kuvvet yüklemek gerekmektedir. Burada ilk görülen aşırı fleksibilite omuriliğin akordeon özelliğinden, ikinci görülen rijidite kendi doku özelliğinden

kaynaklanmaktadır. Omurgadaki hareketler esnasında omurgaya uyarak omuriliğin boyutlarında değişiklikler oluşur.

Spinal mekanik stabilite

Spinal mekanik stabilite; spinal kolonu oluşturan kemik ve yumuşak doku yapılarının bütünlüğü ile oluşan bir fonksiyondur. Kemik yapıları vertebra cisminin kortikal ve kansellöz kemik kısımları, pediküller, faset, eklemler, lamina ve spinözproçeslerdir. Yumuşak doku elemanları ise ALL, PLL, diskin anulus ve nukleusu, faset kapsülleri, interspinöz ve supraspinöz ligamentler ve omurgayı destekleyen kas yapısıdır.

Vertebra kırıklarında stabilitenin tespiti, tedavi seçimi ve prognozun tayininde önemlidir. Birçok hekim kendine göre kriterler belirlemiş ve cerrahi endikasyonu buna göre değerlendirmiştir.

The American Academy of Orthopedic Surgeon, uygulanan yüklere karşı motor segmentte normal değerlerin üzerinde hareket ile karakterize anormal cevap oluşmasının, instabiliteyi oluşturduğunu kabul etmiştir.

Denis, '3 kolon' modelini geliştirmiştir (24,25). Buna göre (Şekil 18):

Anterior kolon: Anterior longitudinal ligament, anterior anulus fibrosus ve vertebra cismi ön yarısından oluşur.

Orta kolon: Posterior longitudinal ligament, posterior anulus fibrosus ve vertebra cismi arka yarısından oluşur.

Posterior kolon: Prosesus spinosus, faset eklem ve eklem kapsülü, arkus vertebralis, supra ve interspinöz ligamentler ve ligamenttum flavumdan oluşur.

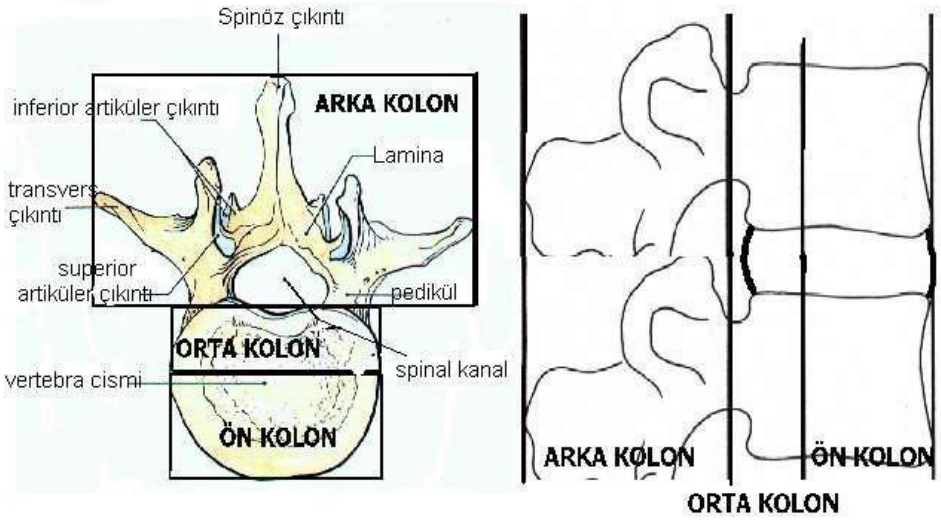

Şekil 18: Denis'in 3 kolonu.

2.5 Kemiğin mimari yapısı

İskelet, vücudu taşıyan bir destek olmasının yanında canlı, metabolik açıdan aktif bir organdır. İskeletin yapısal entegrasyonu, kemik dokusunun metabolik özelliklerinin normal sınırlar arasında işlemesi ile mümkündür. (26)

Erişkin iskeletinde kortikal ve kansellöz kemik dokuları olarak adlandırılan iki çeşit kemik doku bulunur. Kortikal (kompakt, lameller) kemik dokusu uzun kemiklerin dış kabuğunu ve diğer kemiklerin kortekslerini oluşturan bir dokudur. İskeletin toplam kemik kütlesinin %75'i kortikal kemik dokusundan oluşur. Kortikal/kansellöz kemik oranı femur boynunda %75 iken, bu oran önkolda % 95'e yükselmektedir. Kansellöz (spongioz, trabeküler) kemik dokusu ise birbiri ile ilişki halinde bulunan plaka ve çubuk benzeri trabeküllerden oluşan bir dokudur. Geniş yüzey alanı nedeniyle kansellöz kemik kimyasal ve metabolik olarak daha aktiftir. Omurganın %66'sı kansellöz kemikten oluşurken, bir omur cisminin merkezinde bu oran %95'tir. Önkol distalinde kansellöz kemik %25-30 oranında bulunurken, intertrokanterik bölgede kortikal/kansellöz kemik oranı yaklaşık bire birdir (27).

Tekrarlayan yüklenme hem kortikal hem de kansellöz kemikte mikro hasarlara ve yorgunluğa neden olur: Vücut kemikte oluşan bu hasarı tanır ve rezorpsiyonun ardından remodelizasyonla bu durumu onarır. Kortikal kemiğin yorgunluğa olan direnci ortam ısısı ile paralellik gösterir. (28,29)

Kansellöz kemiğin bir farklılığı da kütleye oranla kompresif yükü absorbe etme kapasitesinin yüksekliğidir. Lomber vertebrada kansellöz kemik trabeküllerinin kalınlıkları ve sayısı ile direnç ve güç arasında sıkı bir ilişki izlenmektedir.

Perimenopozal dönemde kadınlarda kemik yoğunluğunda yıllık ortalama %2 oranında azalma olur. Kemik yoğunluğundaki bu azalmanın yıllık ortalama olarak kortikal kemiğin %0,5'inin, kansellöz kemiğin ise %8'inin kaybını gösterdiği düşünülmektedir. (29). Kırıkların ortaya çıkmasında, kemiğin geometrik özellikleri, mekanik özellikleri ile kemiğe etkiyen gücün yönü ve yeri önemlidir.

Kemikte ana olarak üç farklı hücre tipine vardır; matriks üreten osteoblastlar, dokuları rezorbe eden osteoklastlar ve erişkin iskeletinde %90 oranında bulunan hücre olan osteositler. Osteositler, özelleşmiş ve farklılaşmış osteoblastlar, osteoblastlar ise değişime uğramış fibroblastlar olarak değerlendirilmektedir. Kemikteki hücrelerden fibroblastlar, osteoblastlar, osteositler ve adipositler pluripotent mezenkimal kök hücrelerden köken almakta, öncülleri kemik iliğindeki monositik seride bulunan osteoklastlar hematopoietik sistem hücreleri arasındadır (28).

2.5.1 Kemik hücreleri

Osteoblastlar

Fonksiyonel olarak osteoblastlar, kemikte bulunan ekstrasellüler matriksi (osteoid) oluşturan ve bu matriksin mineralizasyonunun regülasyonunu sağlayan hücrelerdir. Morfolojik olarak bu hücreler küboid şekillidirler ve öncülleri ile kemik yüzeyinde ince bir hücre sırası oluştururlar. Bunlar, bir takım transmembranöz proteinler (kadherinler, integrinler, konneksinler,) ve hücre duvarlarında bulunan sitokinlere, hormonlara ve büyüme faktörlerine spesifik reseptörleri sayesinde hücresel fonksiyonlarını yerine getirmekte, ayrıca metabolik ve mekanik

Genç tavşanlarda osteoblastların ömrü 3 gün iken bu süre insanlarda 56 güne dek uzayabilir. Ömürleri boyunca günde yaklaşık 0,5-1,5 pm3 osteoid oluştururlar. Kendi ürettikleri matriksin kalsifiye olması ile zamanla matriksin içinde adeta hapis kalan bazı osteoblastlar fenotiplerini değiştirerek osteositlere çevriliyorlar. Bu hücreler organellerini yitirerek matriks üretimini azaltır veya durdururlar. Kendilerine benzeyen hücreler ve in aktif osteoblastlarla birlikte kemik yüzeyinde dizilerek burada hücresel bir ağ yaparlar. (28).

Osteoklastlar

Bu hücreler Howship lakünası adı verilen alanlarda tamamen mineralize olmuş kemiği rezorbe eden, makrofajlar gibi hematopoietik kök hücrelerden köken alan çok nukleuslu hücrelerdir. Yüksek migrasyon özelliğine sahiptirler. Sitoplazmalarının apeksinde lizozomal enzimler depolayarak polarize özellik gösterirler. Aktif bir osteoklast yıkılacak olan kemik dokusuna afinite gösteren apikal membranı ve bu membranda bulunan proton pompaları sayesinde 2-4 pH değerine sahip litik enzimlerle günde 200.000 Nm3 kemik yıkabilir. Bu miktarda kemik üretimi için ortalama ömürleri 15-20 gün olan 7-10 nesil osteoblast gerekmektedir. (28).

Osteositler

Osteoblastların farklılaşması ile oluşurlar. Bu hücreler morfolojik ve fonksiyonel açıdan osteoblastlardan farklıdırlar. Kemikte en bol bulunan hücreler olan osteositlerin morfolojik olarak osteoblastlardan farkı, daha küçük olmaları, organel açısından fakir olmaları ve nükleus/sitoplazma oranlarının daha büyük olmasıdır (28). Çok sayıdaki sitoplazmik uzantıları sayesinde birbirleri ile üç boyutlu bir ağ yaparlar. Bu ağın önemi her geçen gün daha da fazla bilinmektedir. Yetişkin kemik dokusunda ana hücre olan osteositlerin oluşturduğu bu ağın ve hücreler arasındaki etkileşimin, üç boyutlu konfigürasyonunun yönetiminde ve kemik yapım-yıkımının hazınında etkili olduğu düşünülmektedir (28).

2.5.2 Kemik matriksi

Kollajen, diğer inorganik proteinler ve hidroksiapetitin kemik matriksin mineral fazından ibarettir. Kemik matriksinin kompresif gücü hidroksiapatit miktarına, tensil gücü ise kollajen miktarından asılıdır. Tip 1 kollajen kemikteki kollajenin %90'nı oluşturur.

2.5.3 Kemiğin mineralizasyonu

Kemiğin organik matriksi üzerine hidroksiapatit birikimi ile kemik mineralize olur. Bu süreç direkt ve indirekt hücresel kontrol altında olup mineralizasyon, kemiğin belirli bölgelerine hidroksiapatit kristallerinin yerleşmesi ve daha sonra bu alanların giderek genişlemesi şeklinde gerçekleşir. Sadece tip I kollajen ve ona bağlı fosfoproteinlerin in vitro mineralizasyon yeteneğine sahip oldukları varsayılmaktadır. (26). Osteoblastlar tarafından üretilen osteoid, ekstrasellüler kemik matriksinin mineralize olmamış kısmıdır. Mineralize olan kısım ise kalsiyum hidroksiapatitten oluşmaktadır. Osteoid kollajenlerden ve kollajen dışı proteinlerden oluşmaktadır.

Osteoidin kollajenlerden oluşan kısmı kemiğin tensil gücünden sorumludur, bir kemikteki kollajen miktarı; o kemiğin tensil güçlere ve makaslama güçlerine olan direncini belirler. Osteoiddeki kollajen dışı proteinler; ana olarak osteonektin, osteopontin ve benzeri protein moleküllerinden oluşmaktadır. Bu proteinlerin asıl amacı, kemik hücrelerinin kemik matriksine yapışması ve hücresel aktivitelere yardımcı olmaktır (26, 28).

Kemiğin kompresif güçlere olan direnci ile kemikteki kalsiyum miktarı ile doğru orantılıdır.

2.6 Vertebra kompresyon kırıkları

Osteoporoz

Osteoporoz, metabolik kemik hastalıklarının en sık görülen şekli olup, artan kemik yıkımına bağlı olarak kemik mineral yoğunluğunun azalması ve kırık riskinde artma ile karakterize bir durumdur (30, 31). Osteoporoz, primer (Tip l) ve sekonder (Tip II) olarak iki gruba ayrılmaktadır. Primer tip de menopoz sonrası, yaşa bağlı ve sebebi belli olmayan olarak ayrılmaktadır. Sekonder tipte ise osteoporoza sebep olan belirli bir hastalık vardır.

Dünya Sağlık Örgütü (DSÖ)'nün kemik mineral yoğunluğu ölçümlerine göre belirlediği kriterler doğrultusunda tanımlanmaktadır. Yüksek doğurganlık hızı, az bedensel aktivite, kalsiyumdan fakir beslenme alışkanlığı, sigara ve kahve tüketiminin yaygınlığı, vitamin D eksikliği sık rastlanılan risk faktörlerindendir. İş gücü kaybına yol açan, hem de komplikasyonlarının tedavi maliyeti oldukça yüksek olan osteoporoz, son yıllarda tedavisi ve önlenmesi açısından üzerinde en çok araştırma yapılan hastalıklardan birisidir (32).

Osteoporozun tanısı ve izleminde altın standart teknikler dual enerji x-ray absorpsiyometre (DEXA) ve kantitatif bilgisayarlı tomografi (BT) ölçümleridir. DEXA ilk kez 1987 yılında kemik mineral yoğunluğunun ölçümünde hızlı, güvenilir bir teknik olarak kullanılmaya başlanmıştır. DEXA ve kantitatif BT, kemiğin organik kısmından çok, mineral içeriğini değerlendirmektedir. Kemik mineral yoğunluğu ile kırık riski arasında anlamlı bir ilişki bulunduğundan DEXA, osteoporozun tanısında en kabul edilir yöntemdir.

Osteoporotik vertebra kırığı görülme sıklığı yaşa bağımlıdır. 45 yaş altında erkek ve kadınlarda oluşma sıklığı 20/100000 iken, 85 yaş üzerinde bu oran 1200/ 100000'e kadar çıkmaktadır. 50 yaş üzerinde vertebra kırığı oluşma sıklığı ABD'de %26, Avrupa'da 19 ülkede yapılan bir çalışmada %6–20 arasında saptanmıştır. Ülkemizde bu oran %9' lar düzeyinde olduğu tahmin edilmektedir.

Vertebra kırıkları sıklıkla torakolomber bileşke (T12-L1) ve orta torasik bölgede (T7-T8) görülür (33). Osteoporotik vertebra kompresyon kırığı gelişen hastalarda aynı zamanda başka bölgelerde kırıklar, beslenememeye bağlı kilo kayıpları ve ağrıya bağlı psikolojik sorunlar görülür. Üç yıllık takiplerde kalça çevresi kırığı gelişme riski 2,8 kat artmış iken, yeni vertebra kırığı gelişme riski ise 5 kat artmaktadır. Yapılan bir çalışmada, osteoporotik vertebra kırığı olan hastalarda 5 yıllık sağ kalımın %16, kalça kırığı saptanan hastalarda ise %18 oranında olduğu saptanmıştır (34). Olgularda çoğunlukla travma öyküsü yoktur veya düşük enerjili travma öyküsü bulunmaktadır. İlk başvuru yakınması sıklıkla kırık seviyesinde ağrıdır. Bu ağrı radiküler tarzda yayılabilir.

Röntgenografik (RG) inceleme ilk basamaktır ve sıklıkla vertebrada çökme kırıklarını göstermek için yeterlidir. BT ve MR görüntüleme, eşlik eden ikincil nedenlerin saptanmasında ve kırığın anatomik tiplendirilmesinde önemlidir. T1

ağırlıklı (T1A) selektif yağ baskılı ve Short Tau Inversion Recovery (STIR) sekanslarda intensite artışlarının izlenmesi, kemik iliği ödemini ve kırığın kaynamadığını ortaya koyar.

ABD‟de, osteoporoz nedeniyle yılda 700.000 vertebra kompresyon kırığı (VKK) oluşmaktadır (35). Bu kırıklar sonucu ağrı, boy kısalması, kifoz, skolyoz gibi spinal deformiteler, göğüs ve karın içindeki organlara baskı, mobilitede bozulma ve fonksiyonel kısıtlılık olabilmektedir.

Non-osteoporotik travmatik vertebra fraktürleri

Vertebraların kırılma nedeni genellikle çok ağır bir travmadan kaynaklanır. Vertebra, sağlam yapıda olduğundan ve onu saran fibröz dokularla çok iyi korunduğundan, kırılması ancak çok şiddetli darbelere maruziyet sonucu gelişir. Otomobil kazalarında, düşmelerde, çok ağır bir yükü oynatmaya ya da kaldırmaya çalışırken ya da ani atlama ve sıçramalar sırasında vertebralarda fraktürler görülür. En tehlikeli kırılmalar, servikal bölgede olanlardır, çünkü bu bölgedeki travmalarda, spinal kordun hasarına ve kanamasına yol açan kırıklar sonucu tetraparezi veya tetrapleji görülmektedir.

Malign nedenli vertebra fraktürleri

Kanser hastalarında yeni tedaviler ile yaşam süresinin uzaması, hayat kalitesinde artış beklentisini de beraberinde getirmiştir. Bu da ağrının yönetimini gözden geçirmemizi getirmektedir. Vertebral kompresyon kırıkları kifoskolyotik deformiteler akut veya kronik ağrı ve mobilizasyonda kısıtlılık, boy kısalığı gibi pek çok kez hospitalizasyon gerektiren morbiditelere sebep olur. Paraspinal kas spazmı nedeniyle skolyoz, kompresyon fraktürleri nedeniyle kifoz görülebilir. Bu hastalarda myelopati; kompresyon sonrasında yumuşak doku kitlesinin spinal korda basmasından, fraktür parçalarının kanalda medulla spinalis‟e kompresyonundan veya intradural metastazlardan olabilir.

Ağrı spinal metastazlarda ilk bulgudur. Ağrı, bu hastaların yaşam kalitesini azaltan önemli bir morbidite nedenidir. Narkotik ve analjezik kullanımı, korse kullanımı, radyoterapi, hormon ilaçları, sitotoksik ajanlar ve bifosfonatlar ağrıyı

azaltmak amacıyla verilmekte ve çoğu zaman yetersiz olmaktadır (36). Kemik dokusunun en sık tümörleri metastatik tümörlerdir ve tüm kanser tanılı hastaların %10-30'unda semptomatik spinal metastazlar görülmektedir. En sık vertebral kolon etkilenir ve neoplazi nedeniyle kaybedilen hastaların %36'sında spinal tutulum görülmektedir. Bunlar arasında en sık meme, akciğer, prostat, tiroid ve renal kanserler spinal metastaza neden olmaktadır (37).

Perkütan vertebroplastinin(PV) malign vertebral kırıklarda uygulamaları giderek daha yaygın olarak kullanılmaktadır. PV, ağrı kontrolünün yanı sıra, uygulandığı vertebrayı güçlendirerek stabiliteyi artırmaktadır. Açık cerrahi yöntemler, dekompresyon ve stabilizasyonun sağlanması için idealdir, ancak %25'e varabilen komplikasyon oranıyla sadece ağrı kontrolü için yapılmasından kaçınılması daha uygun olacaktır. Bu açıdan bakıldığında PV, açık ameliyat endikasyonlarını sınırlamıştır. Radyasyona hassas tümörlerde radyoterapi sonrası ağrı ve tümörün büyümesi kontrol altına alındığında veya yok olduğunda, tümörün vertebrada bıraktığı boşluğu doldurmak ve stabiliteyi artırmak için PV işlemlerinin yapılmalıdır. (38).

Her ne kadar ağrılı omurga hemanjiomları için tasarlanmış olsalar da PV, ağrılı kemik metastatik lezyonları için efektif bir tedavi yöntemidir. Tschirhart ve ark. (39) vertebranın %15'inin tümör tarafından tutulduğu durumlarda, vertebra korpusunun lateraline yapılan ve vertebra korpusunun %17'lik kısmını kapsayan polimetilmetakrilat (PMMA) enjeksiyonu ile vertebra stabilitesinin normale döndüğü bildirilmiştir. Malign nedenli vertebral kollapsta korpusun tümü doldurulamasa da ağrı yok olabilmektedir. PV "nin ağrıyı azaltma mekanizması, PMMA polimerizasyonu sırasında oluşan ısı ile sinir uçlarının hasarı, mekanik kazanımlar, tekrarlayan mikro kırıkların önlenmesi ve disk içi basıncın artması ile annulusta artan yük miktarının azalması olarak sıralanabilir. Cerrahiye aday olmayan olgularda PV, radyoterapi ile birleştirildiğinde, ağrı kontrolünü sağlayabilmektedir. Fourney ve ark. (38) yaptığı çalışmada, patolojik vertebra kırığı olan 97 hastanın %84'ünde ağrı orta derecede veya tamamen geçmiştir.

Denis'in üç kolon teorisinden ziyade Holdsworth'un iki kolon teorisinden esinlenerek kırığın artan şiddetine göre A, B ve C olmak 3 kategoriye ayıran Magerl yaralanma şekliyle beraber 53 farklı tanım belirlemiştir. Tip A kompresyon kırıkları,

tip B öne eğilme gerilme kırıkları tip C ise döngüsel (rotasyon) kırıkları olarak belirlenmiştir (Şekil 19) (Tablo 3).

Tablo 3: AO/Magerl torakolomber kırıkların sınıflandırılması.

Alt grup	Tanım
Tip A-kompresyon kırıkları	
A0	Omurganın yapısal bütünlüğünü bozmayan yaralanma (spinöz veya transvers çıkıntı kırığı)
A1	Arka duvarı etkilemeyen tek bir uç plağı tutan kırık
A2	Arka duvarı etkilemeyen ve her iki uç plağı tutan kırık
A3	Arka duvarı tutan ve tek bir uç plağı tutan kırık (inkomplet burst)
A4	Arka duvarı tutan ve her iki uç plağı tutan kırık (komplet burst)
Tip B-tansiyon bandı yaralanmaları	
B1	Komplet kemiksel tansiyon bandı yaralanması (kemiksel chance kırığı)
B2	Posterior tansiyon bandı yaralanması
B3	Anterior tansiyon bandı yaralanması
Tip C-translasyonel yaralanmalar	
C	Vertebral cismin translasyonuna neden olan yaralanma

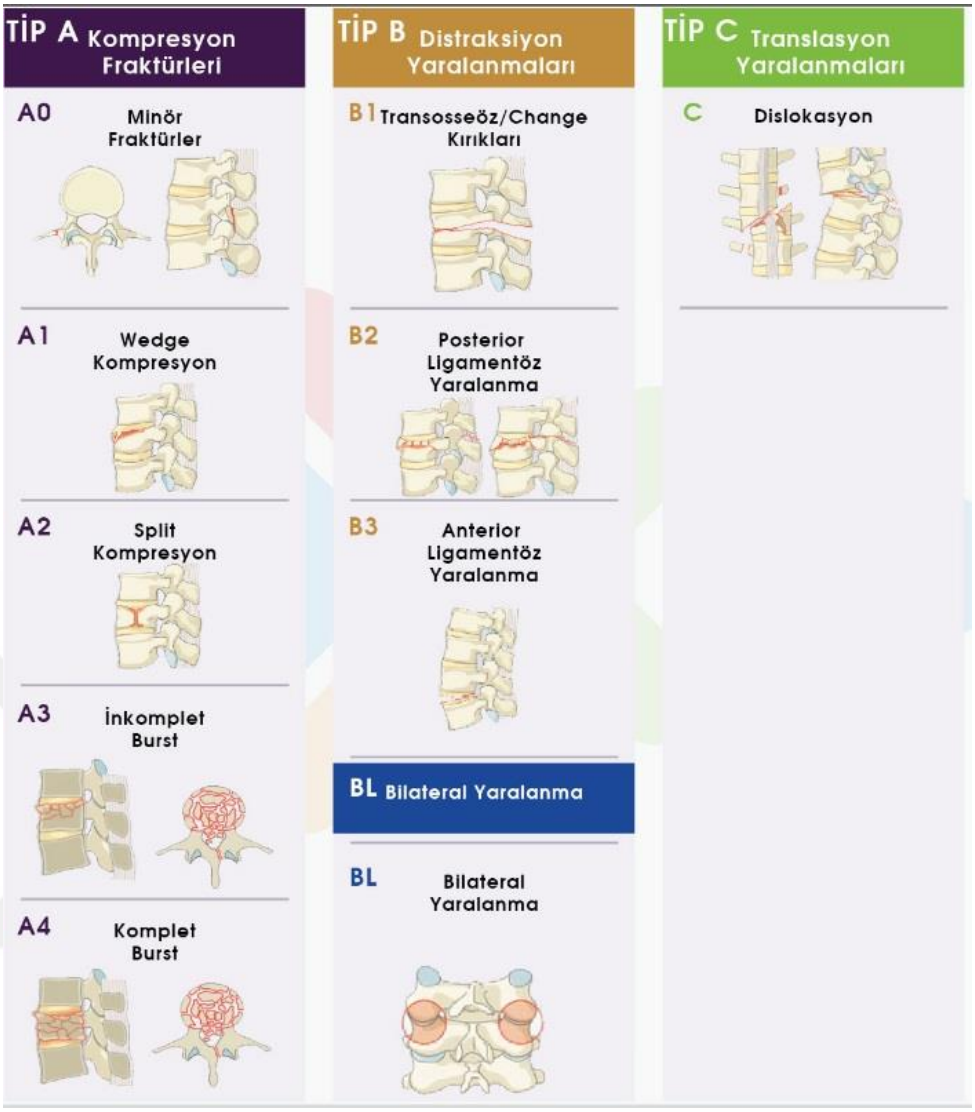

Şekil 19: AO/Magerl Torakolomber kırıkların sınıflaması (40).

Tanı

a) Anamnez

b) Fizik muayene

c) Laboratuar tetkikleri

- Rutin kan tetkikleri,
- Hormon profili,
- Serum kalsiyum.
- Fosfat düzeyi

d) Görüntüleme yöntemleri

- Radyoloji

§ Direkt grafiler

§ Bilgisayarlı Tomografi

§ Manyetik rezonans görüntüleme

- Kemik mineral ölçümü ve dansite içeriği
  - § Dual Photon Absorbtiometry (DPA)
  - § Dual Enerji X-Ray Absorbtiometry (DEXA)
  - § Quantitative Computed Tomography (QCT)
  - § Quantitative ultrasaund (QUS)

Osteoporozda klinik, akut olarak bel ağrısının travma olmadan başlamasıyla ortaya çıkar. Spinal deformite, ağrı fonksiyonlarında bozukluk ve azalmış aktiviteye bağlı artmış kemik kaybı görülür. Vertebra kompresyon kırıkları %23-34 arasında mortaliteye sahiptir (41).

Amaç:

Vertebra kompresyon kırıkları osteoporozun komplikasyonlarından olup tedavisinde vertebrayı biyomekanik ve fizyolojik olarak eski stabiliteyi sağlamak amaçlanmalıdır. Bu amaçlarla hastaya yaklaşırken hastanın ağrılı bir dönemde olduğu unutulmamalı ve eşlik eden hastalıklarının izin verdiği ölçüde hemen analjezik tedavisine başlanmalıdır. Hastaya yaklaşımı 6 başlıkta toplayabiliriz.

1. Erken tanı ve tedavi
2. Ağrının azaltılması
3. Kırık stabilizasyonu
4. Spinal deformitenin düzeltilmesi- korunması
5. Anatomik redüksiyon
6. En kısa sürede mobilizasyon sağlanmalıdır.

Tedavi seçenekleri

Tanı konduktan sonra hastanın tedavisi için yapılabilecek seçenekler aşağıda özetlenmiştir.

1. Medikal tedavi
   a. Yatak istirahati
   b. Nonsteroid-antienflamatuar ilaçlar
   c. Narkotik analjezikler

d. Brace-korse tedavisi

2. Fizik tedavi
3. Açık cerrahi tedavi
4. Vertebroplasti
5. Balon kifoplasti

2.7 Vertebroplasti - Balon Kifoplasti

Girişimler

Vertebroplasti

Perkütanöz vertebroplasti (PV), bir biyomalzemenin (genellikle polimetilmetakrilat kemik çimentosu) perkütanöz yoldan kırık sahasına enjekte edilerek kırığın stabilize edilmesine ve ağrının giderilmesine olanak veren minimal invaziv bir tedavi yöntemidir (42). PV ilk olarak 1984 yılında Fransa'da Amiens Üniversitesi Hastanesi Radyoloji Ünitesinde Galibert ve Deramond tarafından, 54 yaşında, servikal 2. omurunda hemanjiomu olan bir bayan hastaya uygulanmıştır (42). Bu olgudaki başarılı sonucun ardından aynı merkezde omurga hemanjiyomu olan 6 hastaya daha PV uygulanmış, yine alınan başarılı sonuçlar kadavralar üzerinde yöntemle ilgili teknik çalışmaların sürdürülmesine yol açmıştır. Daha sonra 1990 yılında A.B.D'de Virginia Üniversitesinde klinik uygulamaya girmiştir. PV artık tüm dünyada osteoporotik omurga kırıklarında, omurganın neoplastik hastalıklarında ve omurga metastazlarında yaygın olarak kullanılan bir yöntem haline gelmiştir. (42)

Balon Kifoplasti

PV ve osteoporotik omurga kırıklarının tedavisi, son dönemde yeni gelişmelere yol gösterici olmuştur. Osteoporotik omurga kırıklarından kaynaklanan ilerleyici kifotik deformiteye yönelik geliştirilen balon kifoplasti tekniği İlk kez 1998’ de uygulamaya başlanan bir yöntemdir. Perkütanöz yoldan uygulanan bu yöntemde kırık hattına, şişerek kırığı redükte eden bir balon yerleştirilmekte, balon çıkarıldıktan sonra,

yine PV'de olduğu gibi, bir biyomalzemenin enjeksiyonu ile kifotik deformiteye de müdahale edilerek kırık sabitleniyor. Omur cismi yüksekliğinin restorasyonu ile sagital balansı düzeltmeye ve osteoporotik omurga kırıklarını tedavi etmeye yönelik bu yöntemle ilgili erken sonuçlar umut vericidir. (43-44)

Radyofrekans Ablasyon (RF)

Perkütanöz, radyolojik tetkiklerin kılavuzluğunda kullanılan radyofrekans ablasyon termal ısı ile tümör hücrelerini yok eder. Karaciğerdeki, böbrekteki, adrenal bezlerdeki, akciğerdeki, memedeki, pankreastaki tümörlerin tedavisinde kullanılır. Kas iskelet sisteminde ise osteoid osteomlarda, kondroblastomlarda, epiteloid hemanjioendotelyomalarda, kordomalarda, spinal metastazlarda kullanılır. Cerrahi adayı olmayan hastalarda sedasyon eşliğinde lokal anestezi ile yapılabilir. Vertebral metastazlarda ve kemik tümörlerinde ağrı tedavisi için de kullanılabilir. Yapılan çalışmalarda ağrıyı azalttığı ve hastaların %80'inin daha az ağrı kesici kullanımı olduğu anlaşılmış. Mesane, böbrek, akciğer, büyük damarlar, omurilik ve sinir kökleri gibi kolay yaralanabilecek organlar ve anatomik yapılar etrafında çalışılacaksa dikkatli olunmalıdır.

Özellikle karaciğer etrafındaki yapılarda termal hasar bildirilmiştir. Osteoid osteomaların RF ile tedavisi için nidusunun anatomik yapılara en az 1 cm uzaklıkta olması gerekir. Vertebral metastazlarda nöral yapılar ile arasında kortikal ve spongioz kemik yapıları olduğu için daha güvenilirdir. Vertebroplasti ile beraber uygulanımı araştırılmışve spinal stabilitede artışsaptanmış. Ayrıca bu hastaların mobilizasyonda daha güvenilir hissettikleri bulunmuş. Ayrıca kombine yaklaşımda, öncelikle RF uygulanımı tümör yapısını ve dolayısı ile kanlanmayı bozmakta bu da vertebroplastide sement yayılımının effektivitesini arttırmakta ve komplikasyonları azaltmaktadır. Ayrıca stabilite de artmakta ve tümör yükünün azalması da lokal başarısızlığı azaltmaktadır. (86)

Endikasyonlar

· Osteolitik primer vertebra tümürleri (Tanı ve tedavisinde)
· Metastatik vertebra tümörleri (Tanı ve tedavisinde)
· Ağrılı osteoporotik ve osteolitik torakolomber vertebra kırıkları
· Cerrahi dışı 3 hafta tedaviye rağmen ağrısı geçmeyen osteoporotik vertebra kırıklı hastalar
· Derin ven trombozu, mobilize edilemeyen pnömoni ve analjezik intoleransı olan hastalar

Endikasyonlar ve hasta seçimi

Hastanın vertebroplastiye yanıtı bu koşullar altında optimal olmaktadır:
1) çok fazla çökmemiş bir kırık,
2) 3 aydan daha yakın bir geçmişte oluşmuş bir kırık,
3) 3aydan daha yaşlı bir kırık fakat kemik taramasında halen sıcak görünmekte ya da çökme olayı çok yakın bir geçmişte gerçekleşmiş olan hastalar.

Çoklu kırığa sahip hastalar, şiddetli bir şekilde çökmüş kırıklar ve eski kırıklar da elbette yöntemden faydalanabilirler fakat yine yukarıda tanımlanan koşullara sahip hastalara göre daha az fayda görürler. Şiddetli ağrıdan yakınan ve kırıktan kaynaklanan ağrı sebebiyle yaşam tarzında değişiklikler yapan hastalar vertebroplasti için en uygun hastalardandır. (45) İşlemden önce bütün hastalar ayrıntılı bir fiziksel kontrolden geçmeli, etkilenen vertebranın MRG çekimi yapılmalıdır. Olgularda radyonükleid kemik taraması da seçenekler arasındadır. (45). Hastanın vertebra kırığı ile ilgili ağrısı o seviyede spinal palpasyon ile ortaya konulmalıdır. Kemik taraması ile kırığın hala aktif olduğu doğrulanır. Çoklu sayıda kırık olma durumunda da hangi kırığın öncelikle ele alınacağına dair sonuca bu tarama yardımcı olur. MRG ile hastanın ağrısının disk herniasyonu, spinal stenoz ya da enfeksiyon gibi sekonder bir ağrı olup olmadığı karar verilir.

T5 üzerinde kalan vertebral kısımlara uygulama yapmak teknik olarak zordur. Başarısız spinal cerrahi geçiren hastalar genellikle vertebroplastiye de iyi cevap vermemektedir. Güvenirliği hakkında henüz yeterli bilgi olmaması nedeni ile genç yaştakilere vertebroplasti uygulanması önerilmemektedir. (45)

En iyi sonuçlar, genellikle radyolojik bulgularla uyumlu bölgede palpasyonla ağrı ve hassasiyeti olan olgularda alınırken PV uygulamasının kırık oluşumunu izleyen birkaç hafta içinde yapılması önerilmektedir. 6 aydan geç yapılan PV uygulamaları ile başarılı sonuç alınmasının zorlaştığı bilinmektedir. PV işlemi ile ağrıyı geçirebilmek için kırık seviyede lokalize edilebilen ağrısı olan, MRG ile yakın geçmişte oluştuğu gösterilebilen omurga kırığı olan ve şiddetli ağrısı olan olguların tercih edilmesi önerilmektedir. (46)

Hastanın bilgilendirilmesi ve onayının alınması

İşlem için onay hastanın ailesinin katılımıyla alınır. Hastaya vertebradaki hasta bir bölüm yerine PMMA tatbik edilmesi görüşünün 1984 yılından beri kullanıldığını söylenebilir. Hastaya omurgaya ait bir model gösterip bunun üzerinde omurganın bölümleri anlatılabilir. Sırt ağrısının çökme sebebiyle oluşan kırık, disk herniasyonu, spinal stenoz ya da faset artriti gibi, farklı kaynaklardan ortaya çıkabileceği anlatılabilir. Vertebroplastinin sadece çökme neticesinde oluşan kırıklardan kaynaklanan kırıklara iyi geleceği söylenmelidir. Enfeksiyon, kanama, kontrast reaksiyonu, kaburga ya da pedikül kırılması, PMMA'nın epidural ya da foraminal vasküler yapılara sızması sonucunda ağrının artması, felç gibi komplikasyonlar olabileceği anlatılmalıdır.

Kontrendikasyonlar

· Hamilelik
· Kanama diatezi
· Torakalde % 50’den, lomberde % 75’den fazla çökme olanlar
· Yüksek enerjili burst kırıkları ve posterior duvarda kırık olması

· Osteoblastik tümörlü vertebra

· Osteomiyelit

· Kullanılan maddelere karşı alerjik durumlar

Osteomiyelit ve epidural abse varlığında PV mutlak olarak kontrendikedir. Koagülopati durumunda PV uygulaması riskli olacaktır. Kumadin kullanımı 1 hafta önceden kesilmeli, yerine heparin ya da düşük molekül ağırlıklı heparin başlanmalıdır. Aspirin alımı PV için bir kontrendikasyon oluşturmamaktadır. Ayrıca ateşi olan ya da sepsisteki hastalar için de afebril durum sağlanana dek operasyonun ertelenmelidir. (47, 48)

Omur yüksekliğinde %70'in üzerinde kayıp olan kırıkların PV ile tedavisi zordur. Bu kırıklarda kanül ile ilgili vertebraya giriş mümkün olmayabilir. Böylesi durumlarda işlemin BT eşliğinde uygulanması bir seçenek olabilir. (48,49) Malignite olgularında ventral epidural alana çimento kaçağı olmaması için posterior duvarın devamlılığının BT ile araştırılması ya da cerrahi öncesinde skopi altında radyoopak kontrast madde ile muayene edilmesi önerilmektedir. (50)

Ağrıda azalma ya kemik çimentosu enjeksiyonu ile elde edilen mekanik stabilizasyondan, ya da çimentonun polimerizasyonu aşamasında oluşan ekzotermik etkinin interosseöz ve/veya periosteal sinir uçlarında lokalize sinir hücresi ölümüne neden olması, intraossöz ağrı reseptörlerinde gelişen kemotoksisite ve çimentonun monomerik fazının yol açtığı nörotoksisite ile açıklana bilir. (51, 52)

Tablo 4 Vertebroplasti ve balon kifoplastinin karşılaştırılması

BALON KİFOPLASTİ	**VERTEBROPLASTİ**
Kırığı stabilize eder	Kırığı stabilize eder
Pahalı	Nispeten ucuz
Sızma nadir	Vertebra dışına sızma
Konulan kemik çimento dayanıklıdır	Konulan kemik çimento dayanıklıdır
Spinal deformiteyi önler	Geçici radikuler ağrı
Ağrıda ciddi azalma sağlar(%90)	Ağrı %70-90 hastada azalır
Minimal invaziv yöntem	Minimal invaziv yöntem
Hasta tarafından iyi tolere edilir	Hasta tarafından iyi tolere edilir
Embolizm nadir	Kemik çimentoya bağlı pulmoner embolism
Düşük basınçla yapılır	Yüksek basınçla yapılır
Vertebra yüksekliğini sağlar	Yüksek kaybı sürer

2.7.2 Perkutan vertebroplasti cerrahi teknik

PV uygulaması genellikle lokal anestezi altında yapılabilmektedir, ancak işlem sırasında sedasyon da uygulanabileceği akılda tutularak olguların işlem öncesinde 6 saat boyunca aç bırakılmasında fayda vardır. Operasyon öncesinde 1 gram sefazolin sodyum, cerrahi profilaksi amacı ile intravenöz yoldan verilmeli, 12 saat sonra da tekrarlanmalıdır (47). Operasyon odası biplanar ya da C-kollu uniplanar skopi cihazı ile çalışılacak şekilde hazırlanmalı hastanın yerleştirileceği masanın yüzükoyun pozisyonda yatacak hasta için uygun olmasına ve radyolusen olmasına dikkat edilmelidir. Hastanın vital fonksiyonlarının monitörizasyonu operasyon süresince ameliyathanede devam etmelidir. Torasik bölgede iyi bir lateral görüntü almak için önemli olan posterior kaburgaların hizalanmasıdır. Daha sonra pediküllerin tamamen birbirlerinin üzerine gelmelerini sağlamak için gerekirse floroskopi C kolu eğilir ya da döndürülür.

Floroskopi C kolu AP pozisyonundayken pedikülün vertebra gövdesinin üst 1/3 dış kısmında gözlendiği oblik eğim bulunur. Bu nokta hemostatla işaretlenir ve 27 gauge iğne ile ponksiyon yapıldıktan sonra lidocain/bupivacain ile infiltre edilir. Lateral bir görüntülemede iğnenin pediküle transvers olarak vertebra korpusunun ortasına yakın bir yerde durup doğru bir yönde olup olmadığı kontrol edilir. Gerekirse iğnenin yönünün tam uygun olduğunu doğrulamak için AP ve lateral görüntüler kullanılır. Eğer kısa iğne kemiğe erişmediyse 22 gauge spinal bir iğne kullanılır. İğne pedikül üzerinde aşağı yukarı hareket ettirilirken bu esnada iğne içinden bol miktarda lokal anestetik de infiltre edilir.

Küçük bir çekiç marifetiyle ilerletilen 10 G kanüller veya çekice gerek duyulmaksızın tutamağından elle bastırılarak ilerletilebilen 11 G Jamshidi kemik biyopsisi kanülleri tercih edilmektedir. Tüm bu kanüllerin geniş lümenleri ve içlerinde trokarları bulunmaktadır. Üst torakal bölge gibi bölgelerde ya da pedikülleri dar olan kimselerde daha dar olan 13 G kanüller tercih edilmelidir. (45,47)

Giriş noktası belirlendikten sonra ilgili alana denk düşen cilt alanına 11 numara bisturi yardımıyla küçük bir insizyon yapılır. Kanül trokar sistemi bu insizyondan sokularak periosta dek ilerletilir, osteoporotik kemikte kemik korteksini delerek kanülü kemiğe sokmak oldukça kolaydır. Kemiğin sert olduğu durumlarda

küçük bir çekiç kullanılabilir. Trokarı pediküle doğru öne-arkaya hareket ettirip döndürerek kemiğe ulaşılır. İki planda skopi ile kontrol edilerek kanül trokar sistemi transpediküler veya ekstrapediküler yoldan omur cisminin ortasına dek ilerletilir. (53) (Şekil 20)

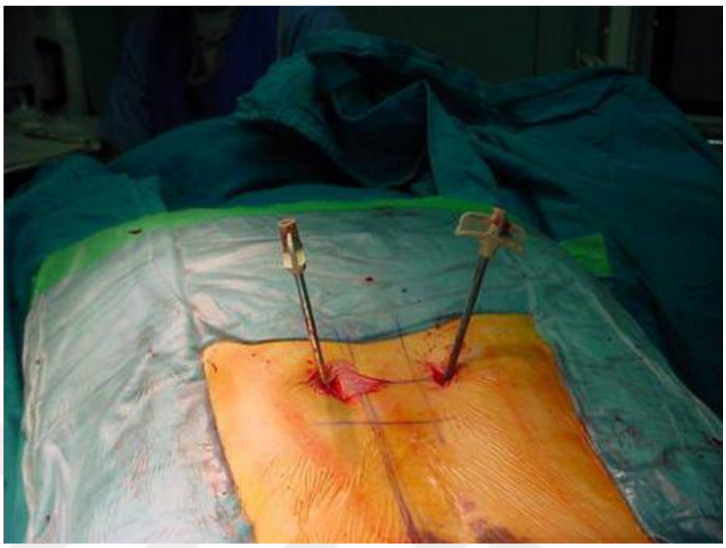

Resim 1: İki taraflı kanüllerin yerleştirilmesi**.**

Kanül yerleştirilmesi için birçok yöntem vardır. Bu yöntemler; transpediküler, parapediküler veya ekstrapediküler (transkostovertebral), posterolateral (lomber bölge için) ve anterolateral (servikal bölge için) olarak sıralansa da PV için kullanılan ana yöntem transpediküler yoldur (50) (Şekil 21,22).

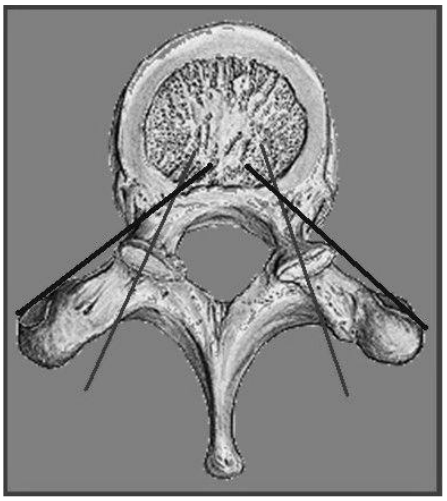

Şekil 20: Anatomik giriş noktaları (Ekstrapediküler ve Transpediküler yaklaşım)

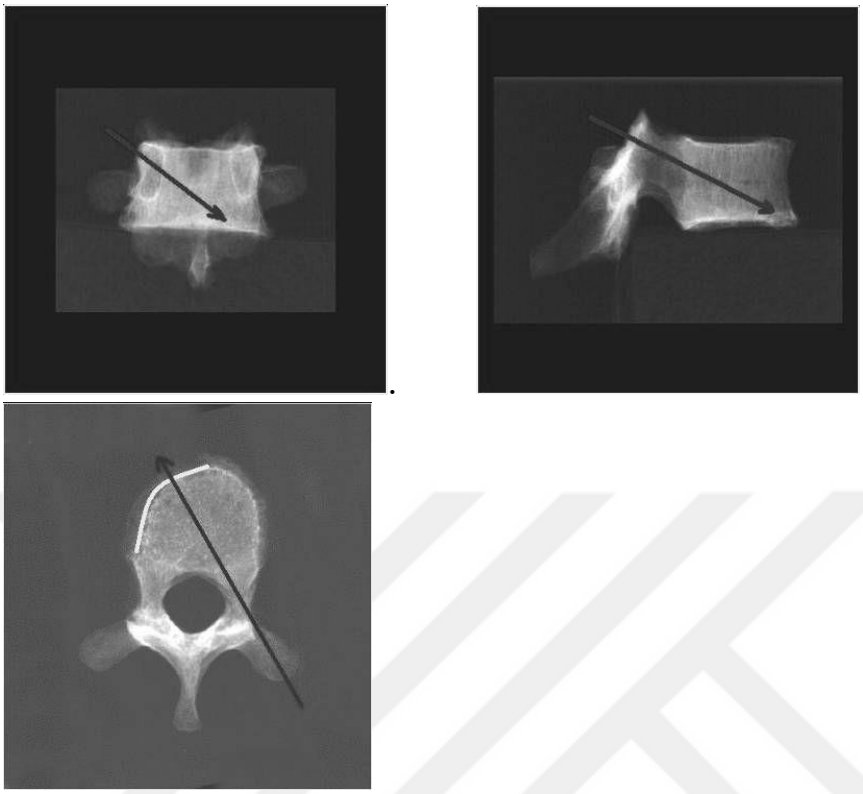

Resim 2: Anatomik olarak kanülün gideceği yön

Omur cismi içine ulaşarak PV uygulaması ya da biyopsi alınması için etkili bir yol olması ve pedikül içinde kalmaya özen gösterilmesi durumunda oldukça güvenli bir yoldur. Akciğer yaralanmalarına, pnömotoraksa, kot kırıklarına ve kanülün aksiyel planda omur cisminin orta kısmını aşmadığı durumlarda, posterior venöz pleksus yolu ile epidural boşluğa daha çok çimento kaçağına yol açma potansiyelinin olması da ekstrapediküler (transkostovertebral) ya da parapediküler yöntemin dezavantajlarıdır. (47,50)

Biyomalzeme olarak genellikle polimetil-metakrilat kemik çimentosu yaygın olarak kullanılmaktadır (47). Polimetil-metakrilat kemik çimentolarının muhtelif çeşitleri mevcuttur. Steril paket içinde bir kısmı toz (kopolimer), bir kısmı da steril ampul içinde sıvı (monomer) olarak bulunmaktadır. Ayrıca bu malzemelerin kopolimer kısmında radyoopasite oluşturması amacıyla bir miktar baryum sülfat da bulunmaktadır. Kemik çimentolarının iki komponent karıştırıldıktan sonra kanül

trokar sistemi içerisinde sertleşmeden omurun içine gönderilmesi için kullanılan yöntemlerden biri, çimentonun kopolimer kısmının miktarını azaltarak karıştırmaktır.

2.7.3 Kemik çimento (Polimetilmetakrilat)

Polimetilmetakrilat (Poli-Metil-Met-Akrilat = PMMA), inert bir biyoaktif maddedir. Yirminci yüzyılın başlarında, iyi biyouyumluluğa ve yeni bir yapıya sahip polimetilmetakrilat bulunmuştur (Şekil 23)

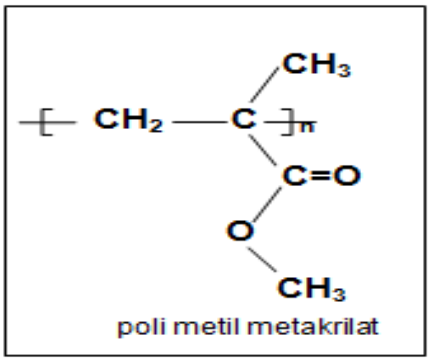

Şekil 21: PMMA kimyasal formülü.

1960‟larda PMMA, total kalça protezi uygulamalarında, femoral ve asetabular komponent ile kemik arasında bir dolgu maddesi olarak yer almıştır. Sıvı formda bulunan Metilmetilakrilat, PMMA tozu ile reaksiyona girerek kemik çimentonun katılaşmasına sebep olur.

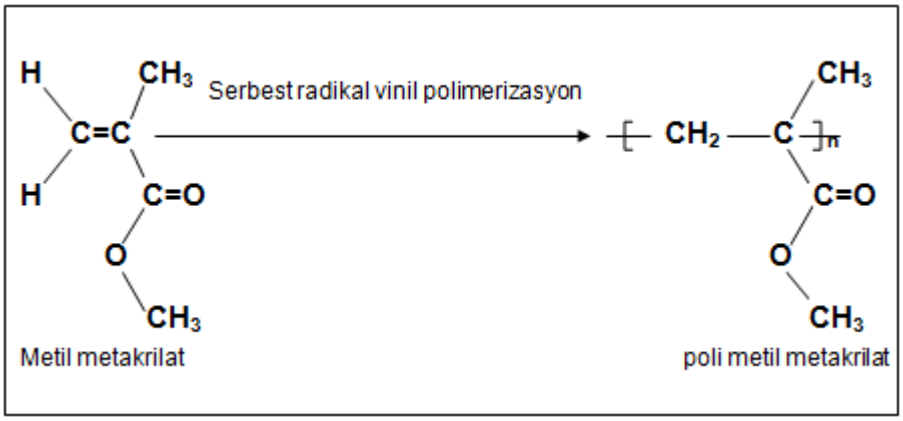

Şekil 22: Metilmetakrilat sıvısı ile polimetilmetakrilat (PMMA) tozu reaksiyonu.

Polimer tozu ve sıvı monomer bir araya geldiğinde polimerizasyon süreci başlar. Monomer polimerizasyonu sırasında tozun orijinal polimer taneciği hamur kıvamındaki kütleye bağlanır. Kütle kıvama bağlı olarak karışımdan 7-10 dakika sonra sertleşmeye başlar. Kemik çimento yapışkan kıvamda olmamalıdır. Kemik çimento düşük ve yüksek viskoziteli kemik çimentolar olarak iki gruba ayrılır. Düşük viskoziteli kemik çimentolar uzun akışlı karışım fazına sahiptir. Düşük viskoziteli kemik çimentoların uygulamaları sırasında sıkı bağlanmaya ihtiyaç duyulur. Çalışmalarda düşük viskozitelilerin klinik sonuçlarının yüksek viskozitelilerden daha iyi olduğu bildirilmektedir.

PMMA‟nın hamur kıvamına gelme süresi 2-3 dakikada, tam sertleşmesi ise 5-8 dakikada gerçekleşir. Kemik çimento yüzeyindeki sıcaklık 90°C'ye ulaşarak, hücre ölümlerine neden olabilir. Toz halindeki PMMA maddesi ile metilmetakrilat sıvısının karıştırılması sırasında, ortama keskin bir koku yayılır. Bu koku anjionörotik ödem ve bronkospazma gibi alerjik reaksiyona sebep olabilir.

Diğer biyomalzemeler, kompozit kemik ve kalsiyum fosfat kemik çimentolarıdır. Kompozit kemik çimento kabaca, seramikle birleştirilmiş akrilik kemik çimento olarak tanımlanır. Mekanik özellikleri PMMA ile benzerlik göstermelerine karşın, yüksek maliyeti, kullanımını sınırlandırır (69).

Omurgada PMMA, ilk olarak vertebral hemanjiomanın tedavisinde kullanılmıştır. Kemik çimento, daha sonra omurganın metastatik hastalıklarında ağrılı lezyonların tedavisinde kullanılmaya başlanmıştır. PV sırasında PMMA miktarı hakkında çeşitli araştırmalar yapılmıştır. Farklı miktarlar belirtilse de en uygun doz aralığının, uygulanacak vertebraya göre 3-8 ml aralığında değişmektedir. Heini ve ark. (53) gerekenden daha az miktarda kemik çimento enjeksiyonunun rekürren fraktürlere neden olduğunu göstermiştir. Çalışmalarında, ortalama 5.9 ml kemik semendi enjeksiyonu ile istenen direncin sağlandığını, 2,5 ml enjeksiyon yaptıkları bir vertebrada ise tekrar çökme olduğunu belirtmişlerdir.

2.7.3.1 PMMA'nın Karıştırılması

Ameliyat aletlerinin içinde steril bir numune kabı (ölçekli) gerekmektedir. Kitten alınan bir paket PMMA bir tasa dökülür. Monomer ve polimer niteliğindeki sıvı ve

katı parçalar (40cc toz ve 10 cc sıvı monomer) birleştirilir. Bütün bu karışım steril bir karıştırıcı ile 1 dakika karıştırılır. Enjektör yardımıyla kemik dolgu aletine aktarılır. Kemik çimento enjeksiyonu karıştırmaktan 6-8 dakika sonra başlar. Uygun enjeksiyon süresi gerçek süreden ziyade kemik çimentonun kıvamına bağlıdır. Bu da ortamın sıcaklığı ile değişmektedir. Ortam sıcak olması halinde kemik çimentomuz daha çabuk donacaktır. Kemik çimento konulduğu fillerdan azcık ittirildiğinde üzerine doğru kıvrılıyor ise en uygun kıvamdadır. Malzeme karıştıktan sonra kemik çimentonun tamamı enjektör içine doldurulur. Hava enjektörden dışarı alındıktan sonra aşağı yukarı 8 tane 1,5 ml kapasiteli kanüllere enjektör yardımıyla konur.



Resim 3: Kemik çimentonun karıştırılması ve kemik çimentonun kıvamı

A: Karıştırılma esnasında kullanılan malzemeler

B: Monomer ve polimer tasa dökültükten sonra karıştılması

C: Enjektöre boşaltılması

D: Kemik çimentonun kıvamının kontrol edilmesi.

2.7.3.2 PMMA Enjeksiyonu:

Eğer vertebral yapı sklerotik ise ya da hastanın kemik yoğunluğu yüksek ise bu durumda kemik çimento daha ince olmalıdır. Eğer önemli ölçüde venöz dolgu oluşumu

gözlenmeye başlanmışsa uygulayıcı PMMA'nın sertleşmesi için bir iki dakika beklemelidir. Daha kıvamlı bir kemik çimento kullanımıyla da ince kıvamlı bir kemik çimentonun kullanımına nazaran venlerden taşma ihtimali azaltılır. Bir diğer strateji ise trokarı geri çekerek ya da ileri iterek enjeksiyon yerinin değiştirilmesidir.

Sıklıkla PMMA'nın vertebraya enjeksiyonu zordur. Daha az bir miktar (0,2 ml) kemik çimento kullanılabilir ya da trokar birkaç milimetre kemik çimento geri çeker. Genellikle bu şekilde elde edilen ekstra yer PMMA'nın vertebraya akmasını sağlar. Enjeksiyon kolay olsa ve vertebra düzgün bir şekilde dolduruluyor olsa da PMMA yavaş enjekte edilir. PMMA epidural alana sızmaya başlamadan ya da bir veni ciddi bir şekilde doldurmadan önce enjeksiyon işlemi durdurulur. PMMA'nın nereye gittiğine dair en ufak bir şüphe varsa enjeksiyon hemen bırakılmalıdır. Her ne kadar vertebranın tamamen doldurulması asıl hedefse de yapılan ortalama bir dolgu ile de ağrının yeterli bir şekilde geçirilmesi mümkün olabilecektir.

Vertebra	Teorik hacim	Doldurulabilir hacim	%50 kolaps hacmi
C5	7.2	3.6	1.8
T9	15.3	7.65	3.8
L3	19.6	9.8	4.9

Tablo 5: Vertebra korpuslarının hacim değerleri

Lomber vertebralara 3-5 ml, torasik vertebralara 2-3 ml ve servikal vertebralara ise 1-2 ml kemik çimento enjeksiyonunun yeterli olduğu, vertebrada uygun kuvvet ve sertlik oluşturduğu bildirilmiştir (18).

Kemik çimento, vertebra korpusu içine uygulamadan sonra yaklaşık 20 dakika içinde katılaşır ve 1 saat içinde gücünün %90'ı seviyesine ulaşır. Hastalar, anestezi etkisi bittikten sonra (en az 2 saatlik bir gözlem sonrasında) oturabilir ve ayağa kalkabilirler. İşlemden 1–2 saat sonra hastalar taburcu olabilir, ağrının geçmesi ise 4–24 saat arası sürebilir.

2.8 Cerrahi teknik, monitorizasyon ve anestezi

Cerrahi teknik 3 ana cerrahi adımdan oluşur. Vertebra korpusuna erişim, şişirilebilir kemik tamp (balon) ile kırığın redüksiyonu ve kırığın fiksasyonu. Kemiğe erişim adımı vertebroplasti yöntemiyle aynıdır (Şekil 25).

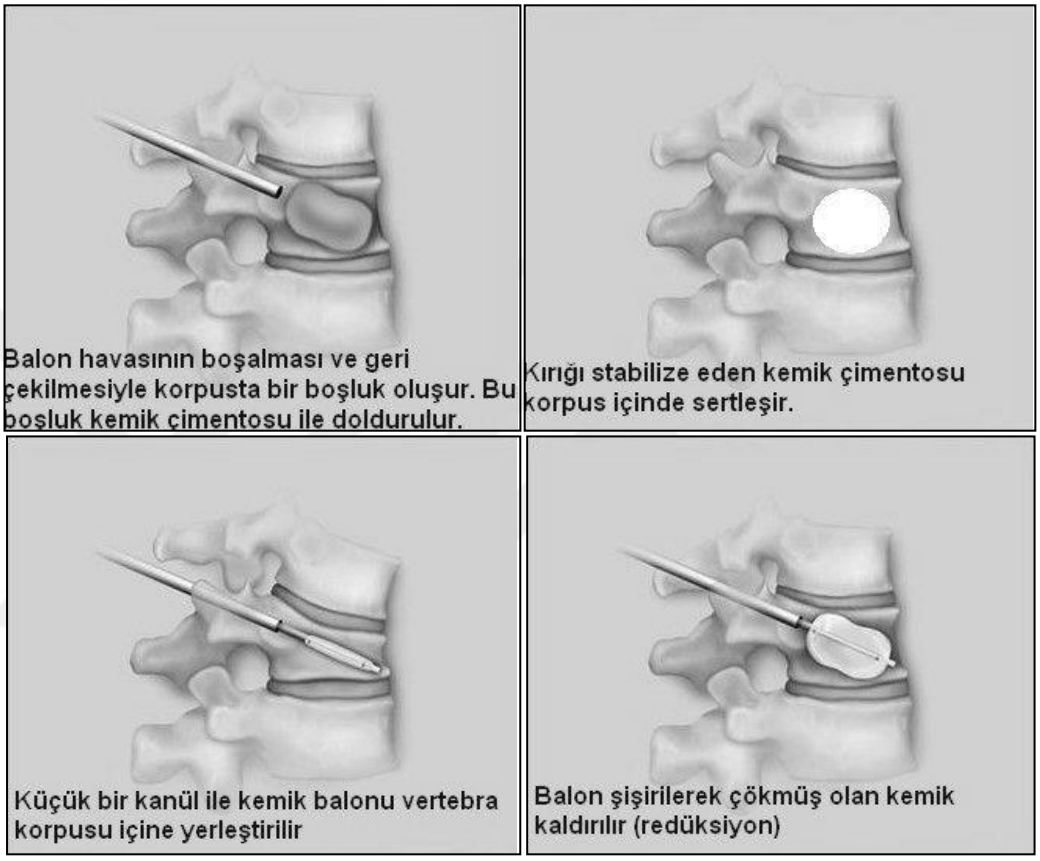

Şekil 23: Balon kifoplasti ile kompresyon kırığının redüksiyonu ve fiksasyonundaki adımlar**.**

Radyokontrast inflasyon mediumuyla hazırlanmış şişirilebilir kemik tamp'e işaret bantları drill kanalının anterior ve posterior uçları arasında eşit durumda olacak şekilde pozisyon verilir. Röntgen görüntüleri, şişirme hacmi ve basınç izlenerek yavaşça şişirilir. Vertebra duvar yüksekliği tamamen redükte olana ve balon maksimum hacime (220 psi; balon tekrar inerse 350 psi'ye kadar şişirilebilir) ulaşıncaya kadar veya basınç düşmesi olmayıncaya kadar işleme devam edilir. Kullanılan her bir balon için son balon hacmi maksimum 300 psi (20,4 atm) dir. Maksimum volüm 4-6 cc'dir.

A 

B 

Resim 4: A**:** Kifoplasti balonu, pompası B**:** Balon şişirme tekniği.

Kemik dolgu aleti röntgen kontrolü altında kavite içine anterior duvarla neredeyse temas edecek biçimde yerleştirilir. Sürekli izleme altında bir stil kullanılarak koyu kemik çimento kaviteye itilir. Emme başı tekrar kavite içine getirilir ve başın tepesinden kemik çimento eklemeye devam edilir. Kemik çimento hacmi olarak her bir kemik dolgu aleti 1,5 cc alır. Kavite hacmi aşılırken dikkatle izlenir. Kavitenin doldurulması ve kemik çimento sızıntısı olmadan bir miktar interdijitasyon olması tavsiye edilir. Floroskopi ve son radyografilerle çimentonun yeterliliği teyid edildikten sonra kanül ve kemik dolgu aleti çıkarılarak yara sütüre edilir ve steril bir şekilde kapatılır**.**



Resim 5



Resim 6

A

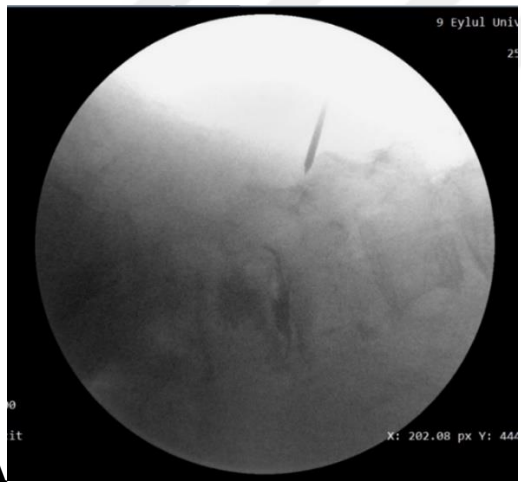

B



C



D 

Resim 7

A 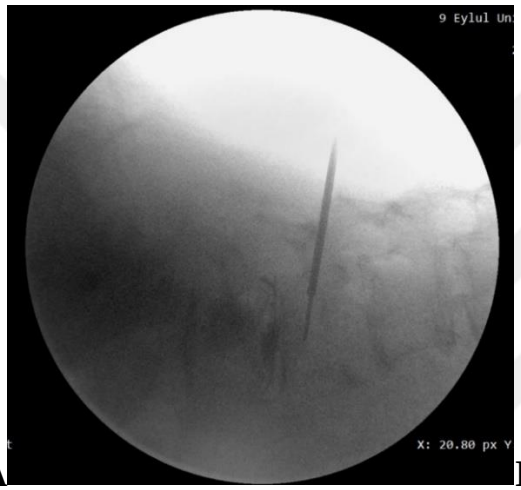

B 

Resim 8

A 

B 

C 

Resim 9

A 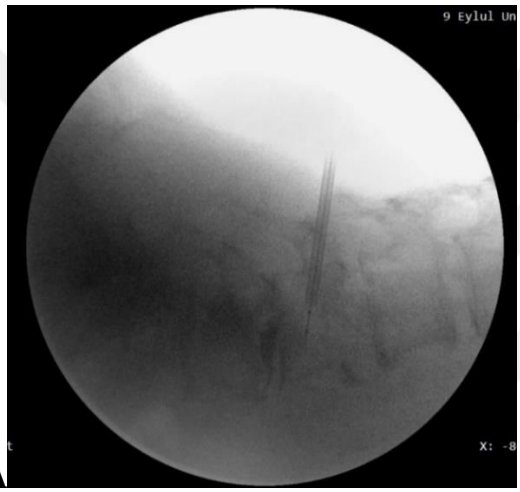

B 

Resim 10

A 

B 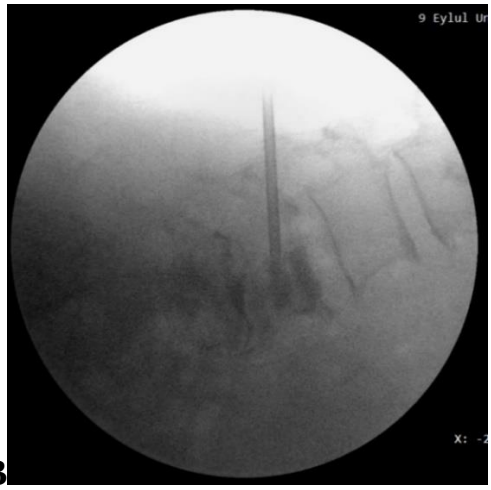

C 

Resim 11

Resim 5: İşlem öncesi hastanın pozisyonu

Resim 6: Lokal anestezik ajanın yapılması ve eş zamanlı skopi görüntüsü.

Resim 7: A ve B: Eş zamanlı skopi görüntüsü

C ve D Jamshidi iğnesinin pedikül lateral kenarına çakılması ve korpus posterior sınırına ulaşılması

Resim 8: A: K-teli ile mesafe -derinlik kontrolü yapılması B: Sonra çalışma kanülünün gönderilmesi

Resim 9: A ve B: Vertebra korpusunun drillenmesi , C tek taraflı girişim ile orta hatta ulaşıldığının görüntülenmesi

Resim 10: A Balonun kırık hattına paralel olacak şekilde vertebra korpusuna gönderilmesi, 2 nokta kontolü yapılması B Balonun opak madde ile şişirilmesi

Resim 11: A: Filler yardımı ile vertebra korpusunun kemik çimento ile doldurulması, B ve C: Son kontrolün görülmesi.

Postoperatif Gözlem

Operasyon sonrası işlem sahasının BT si çekilen hasta servise alınır. 4 saat sonra eğer ki bir komplikasyon yok ise mobilize edilir. 6-8 saatte taburculuğu planlanabilir. Vakaların çoğunda postoperatif ağrı ve adale spazmları şiddetli değildir ve birkaç gün içinde geçerler. Ağrı şikayeti devam eden hastalarda yeni bir kırık oluşumu gözden

kaçmaması için mrg ile değerlendirme yapılmalıdır. Osteomiyelit ihtimali her zaman akılda olmalıdır. Yaşlı hastalarda ateşin yükselmeyebileceği akılda tutulmalıdır. (45)

2.9 Komplikasyonlar

Vertebroplasti ve Kifoplasti işlemleri ile ilgili komplikasyonlar, çimento ile ilişkili ve ilişkisiz olanlar olmak üzere iki ana grupta incelebilir.

*Kemik çimento ile ilişkili komplikasyonlar**:***

Çimento kaçağı PV işleminde en sık rastlanan komplikasyondur. Tümoral nedenlerle opere edilen hastalarda %38-72.5 oranında görülürken, osteoporotik kırıklarda bu oran %30-65 oranında bildirilmiştir (54). PV sonrası görülen klinik yakınmaların çoğu çimento kaçağı ile ilişkilidir ancak hastaların büyük çoğunluğu bu komplikasyonu son derece iyi tolerasyon gösterirler. Çimento kaçakları cerrahi alanı çevreleyen birçok yerde görülebilir; paravertebral yumuşak dokularda %6-52.5 oranında kaçak bildirilirken, spinal kanala olan kaçaklar %37.5 oranına dek görülebilmektedir. İntervertebral disklere olan çimento kaçağı %5-25 oranında, prevertebral venlere olan çimento kaçağı %5-16.6 oranında, epidural venlere olan çimento kaçağı ise %16.5'e varan oranlarda bildirilmiştir (54). Paravertebral yumuşak dokulara olan kaçaklar literatürde bildirilen 2 olgu dışında tamamen asemptomatiktir (54). Spinal kanala olan çimento kaçakları en sık omur cisminin arka duvarının kırık ya da tümör nedeniyle destrükte olmasına bağlı olarak görülmektedir (54). İntervertebral foramene olan kaçaklar kanül trokar sisteminin yerleştirilişi sırasında pedikülün medial ya da inferior duvarının kırılması ile olabilmektedir (54).

İntervertebral disklere olan çimento kaçaklarına özellikle aşırı çökmeye sahip vertebralarda daha sık rastlanmaktadır. İntervertebral disklere olan çimento kaçakları asemptomatik olmaktadır. Uzun dönemde oluşturacakları mekanik etki sayesinde PV uygulanan omura komşu omurda kırık oluşumu riskini arttırdığı varsayılmaktadır. Maalesef yeterli kanıt mevcut değildir. (55,56)

Venöz çimento kaçakları oldukça sık görülmekle beraber, ciddi tehlike oluşturmadıkları, ancak nadiren pulmoner emboliye neden oldukları bildirilmektedir. Venöz kaçaklar en sık basivertebral venlere olmaktadır (56,57).

Kemik çimento ile ilişkisiz komplikasyonlar:

Lokal hassasiyet 72 saatte sorunsuz bir biçimde kendiliğinden kaybolan bir olaydır (57). PV uygulanan omura komşu omurda kompresyon olasılığının artıp artmadığı konusunda henüz yeterli bilgi yoktur. Komşu omurlarda farklı oranlarda kompresyonlarla karşılaşılmış olmamıza rağmen, henüz PV prosedürünün komşu omurlarda kırık oluşum riskini ne şekilde sebep olduğu bilinmemektedir. (49,58) Çimentoyu oluşturan kimyasal maddelerden kaynaklanan kardiyovasküler depresyon da yine olası bir komplikasyondur. (57) PV sonrası enfeksiyon oldukça nadirdir, literatürde bildirilmiş 1 olgu mevcuttur. (50)

Prosedür sırasında kullanılan materyallerin mekanik problemleri (kanül kırılması, kanülün vertebra anteriorunu perfore etmesi, kanülün köklere veya medulla spinalise hasar vermesi) bu tür komplikasyonlardan sayılabilir.

3. MATERYAL VE METOD

Bu retrospektif çalışmada Ocak 2018 ile Haziran 2022 yılları arasında Dokuz Eylül Üniversitesi Beyin ve Sinir Cerrahisi AD'da omurga kompresyon kırığı tanısı ile tedavi edilen, perkütan vertebroplasti ve kifoplasti yapılan hastalar incelendi. Arşiv kayıtları, hasta dosyaları ve radyolojik arşiv tarandı. Konservatif tedavi denenmiş ancak başarısız olunmuş veya baştan itibaren cerrahi girişimi kabul eden hastalar çalışmaya dahil edildi. Olguların hastanede yattıkları süre içerisinde tutulan hastane kayıtları ve periyodik rutin kontrollerde elde edilen veriler incelendi.

Belirtilen tarihler arasında kliniğimizde toplam 176 hastaya kifoplasti ve/ veya vertebroplasti işlemi yapıldı. Hastaneden taburcu olmadan önce tekrar işlem geçirenler hastalar tek işlem geçirmiş olarak kabul edildiler. Farklı zamanlarda değişik seviyelerden işlem gören hastalar ayrı hasta olarak kabul edildi.

Hastaların başvuru anında öyküleri alındı, ağrının karakteri, nasıl ve ne zaman başladığı, travma öyküsü, osteoporoz öyküsü, malignite öyküsü sorgulandı, özgeçmişleri değerlendirildi, fizik muayene ve nörolojik muayeneleri yapıldı ve muayene bulguları kaydedildi.

Hastalar travmadan 1 gün ile 3 ay arasında değişen zamanlarda kliniğimize başvurmuşlardı. Tüm hastalarda başlıca yakınma sırt veya bel bölgesinde lokal hassasiyet ve ağrı idi. Ağrı derecesi günlük aktivitelerini kısıtlayıcı tarzda idi. Çoğu hasta yatakta dönerken bile şiddetli ağrı hissediyordu.

Hastaneye başvuran ve yatırılan hastalarda nörolojik defisiti olmayan taze vertebra korpus kırıkları vertebroplasti kifoplasti işlemi için aday olarak alınmışlardı. Nörolojik defisiti olan hastalar ise dekompresyon ve stabilizasyon cerrahisi için aday olarak değerlendirildi.

Ağrı değerlendirmesinde, 0-10 (0: ağrı yok, 10: dayanılmaz ağrı) vizüel analog skala (VAS) ağrı skalası kullanıldı. Vertebra kompresyon kırığı saptanan ve ağrı sebebi ile yatış yapılan hastaların tümüne hastalığı hakkında bilgi verildi. Hastalara konservatif tedavi hakkında bilgi verildi. Konservatif tedavi denemek istemeyen veya konservatif tedavi ile başarılı olunamayan hastalar vertebroplasti ve kifoplasti hakkında ayrıntılı olarak bilgilendirildiler. İşlemleri kabul eden ve takibinde işlem yapılan hastalar değerlendirilmeye alındı.

Taze kırık tanısı, kırık sınıflaması ve endikasyon

Yeni kırık tanısı koymak için ve vertebroplasti-kifoplasti gibi bir tedavi endikasyonunu koymak için yağ baskılı spinal manyetik rezonans görüntüleme (MRG) tetkiki yeter şart olarak kullanılmıştır. Direk grafi ve veya BT'de spinal kırık saptanan ve ağrısı olan her hastaya yağ baskılı spinal MRG tetkiki rutin olarak tercih edildi. Ödem saptanan olgular, vertebra yüksekliğinde azalma olsa veya olmasa taze kırık olarak yorumlandı. Vücudunda MRG çekilmesinin kontraendike olduğu implant bulunan hastalara lezyon bölgesinde ardışık BT kesitleri alındı ve sagital koronal rekonstrüksiyon yapılarak, BT'de saptanan fraktür bölgesinde hassasiyeti olan hastalar taze kırık olarak kabul edildi.

Kırıklar AO/Magerl sınıflamasına göre gruplandırıldı. A1 kırıklarının hepsi, A2 tipi kırıkların kırık parçaları arasındaki mesafesi 2 mm'den fazla olmayanlar işlem için aday olurken A3.1, A3.2 kırıklarında ise cerrahın kişisel tecrübesine göre operasyon kararı belirlendi (59). Klinik olarak tercihimiz çökmeyi kaldırabilme potansiyelinden dolayı balon kifoplasti yönünde olmuştur.

Operasyon

Kifoplasti yapılacak hastalar için Denis ve ark. (8) tariflediği lokal kifoz açısı, anterior kompresyon açısı, vertebra anterior, orta ve posterior cisim yükseklikleri ölçüldü. Lokal kifoz açısı, kırık vertebranın bir üstündeki sağlam vertebranın üst endplate'ine paralel çizilen çizgi ile bir altındaki sağlam vertebranın alt endplate'ine çizilen çizgilerin arasında kalan açıdır. Anterior kompresyon açısı, kırık vertebranın üst endplate'ine çizilen çizgi ile alt endplate'ine çizilen çizgi arasında kalan açıdır. Vertebra anterior, orta ve posterior cisim yükseklikleri, kırık vertebra cisim yüksekliklerinin bir üst ve bir alt vertebra cisim yüksekliklerinin ortalamasından çıkarılması ile elde edilen farkın bu ortalamaya oranıdır.

İşlemden en az 6 saat önce olgular aç bırakılan olgular; sedasyon anestezisi altında, prone pozisyonunda, skopi eşliğinde opere edilmişler. Hastaların tümüne işlemden 1 saat önce ı.v. 1 g/gün sefazolin sodyum cerrahi profilaksi için verilmişdir. Penisilin alerjisi olan hastalara ise kinolon grubu antibiyoterapi uygulanmış

(Siprofloksasin 0.5 g/gün). Sedasyon anestezisi altında opere edilen hastalara cilt temizliği ve örtümü takiben cilt, cilt altı dokular dental iğne ile periosta kadar olan yapılara bupivacaine %0,5 enjeksiyonu ile lokal anestezi sağlandı.

Her kırık seviye için işlemler önceki bölümde anlatılan tekniğe uygun olarak gerçekleştirildi. MRG bulgularına ve anamnezine göre patolojik kırık olabileceği düşünülen olgulardan rutin olarak işlem başlangıcında transpediküler kemik biyopsisi yapıldı ve patolojiye gönderildi.

Çalışmamızda, olgulara yapılan tüm PV- BK uygulamalarında PMMA kemik çimentosu kullanıldı. Kemik çimentosu, torakal seviyelerde her seviye için yaklaşık 3-4 cc, lomber seviyelerde ise her seviye için yaklaşık 4-5 cc hacminde enjekte edildi. Vertebroplasti için, Jamshidi iğnesi çalışma kanülü, drill ve filler device gibi diğer malzemeleri kullanılarak gerçekleştirilmiştir.

Operasyon sonrasında olgular sırt üstü çevrilmesi için bekletildi. Zira PMMA kemik çimentoları toplam güç ve sertliğinin %90'ını ilk 10-15 dakika içinde kazanmaktadır. Tüm olguların post op 1-2. saatte ilgili bölgenin BT kesitleri çekilip sagital ve koronal rekonstrüksiyonları ile değerlendirilmiş. Operasyondan 3 saat sonra yatak içi harekete izin verildi ve olgular 6. saat sonunda yatak içinde oturtuldu ve ağrı durumlarına göre yürütüldü veya bir sonraki seferde (post op 6-12 saat içinde) yürümeleri sağlandı. Bu süre zarfında olguların vital ve nörolojik bulguları yakından takip edilmiştir.

Hastanede yatış süresi 1 gün olarak kaydedilmiştir. Olgular ameliyat sonrası 1. ay ve 12. ay rutin kontrollere çağrıldılar. Hastalar ek tedavi ve tetkikler için yönlendirildi.

İstatistiksel hesaplamalarda Wilcoxon, T-test testleri kullanıldı. 0.05'ten küçük P değerleri istatistiksel olarak anlamlı kabul edildi. Verilerin istatistik analizi Statistical Package for Social Sciences for Windows 22.0 (SPSS Inc. Chicago, Ilinois, USA) istatistiksel paket programında yapıldı.

4. BULGULAR

Belirtilen tarihler arasında kliniğimizde yatan ve operasyona alınan toplam 176 hasta çalışmaya dâhil edildi. Hastalarımızın en genci 21 en yaşlısı 93 yaşında idi. Hastalarımızın 54'ü (%30,70) erkek, 122'si (%69,70) kadın idi. Tüm hastaların yaş ortalaması 65,90 (±13,90) erkeklerin yaş ortalaması 63.90, kadınların yaş ortalaması 67,10 olarak saptandı.

Yapılan vertebra seviyelerinin seviyelere göre incelendiğinde:

T5- 1 (%0,60), T6- 2(%1,10), T7- 3(%1,70) , T8- 1(%0,60) , T9- 5(%2,80), T10- 3(%1,70), T11- 13(%7.40), T12- 34(%19,30), L1- 39(%22,20) , L2 -25(%14,20), L3 -27(%15,30), L4 -19(%10,80), L5 -4(%2,30) şeklinde idi.

Böylece işlemlerin 62 (%35,20) seviyesi torakal seviyelerde, 114 (%64,80) seviyesi ise lumbosakral bölgeye yapıldı (Grafik 1).

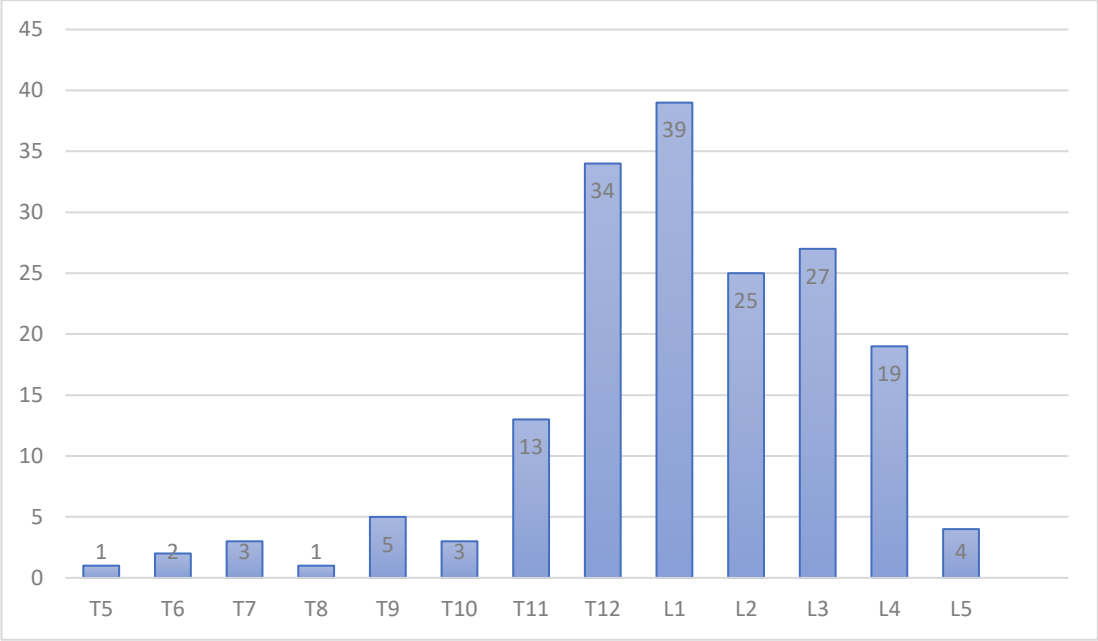

Grafik 1: İşlem yapılan hastaların seviyelere göre dağılımı

Bu hastalardan 148 (%84,10) 'ine kifoplasti ve 24 (%13,60) hastaya vertebroplasti, 4 (%2,30) hastaya ise açık cerrahi işlemde eşzamanlı vertebroplasti gerçekleştirildi.

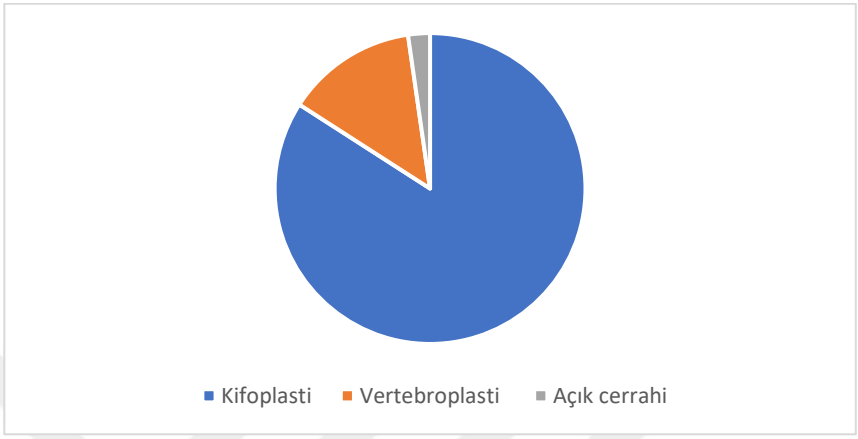

Grafik 2: İşlem yapılan hastaların yapılan işleme göre dağılımı

Preoperatif olarak 106 (%60,20) hastada işlem öncesi tedavi altında olan ve/veya olmayan osteoporoz anemnezi vardı.

Tablo 6: Osteoproz tanısı alan hastaların oranı

Osteoporoz	Sayı	Yüzdesi
Var	106	60,2
Yok	70	39,8
Total	176	100

Preoperatif olarak 99 (%56,30) hastada işlem öncesi travma anemnezi vardı.

Tablo 7: Travma tanısı alan hastaların oranı

Travma	Sayı	Yüzdesi
Var	99	56,3
Yok	77	39,8
Total	176	100

Travması olan hastaların ortalama yaşı 59,29 (±13,75), travması olmayanların ise 74,42 (±8,43) olarak saptanmıştır.

Cerrahi işlem zamanı min 1,5 cc, max 10 cc ve ortalama 5,13 cc(± 1,53) kemik çimento kullanıldı.

	Minimum	Maksimum	Orta değer
Kemik çimento miktarı	1,5 cc	10 cc	5,13 cc(± 1,53)

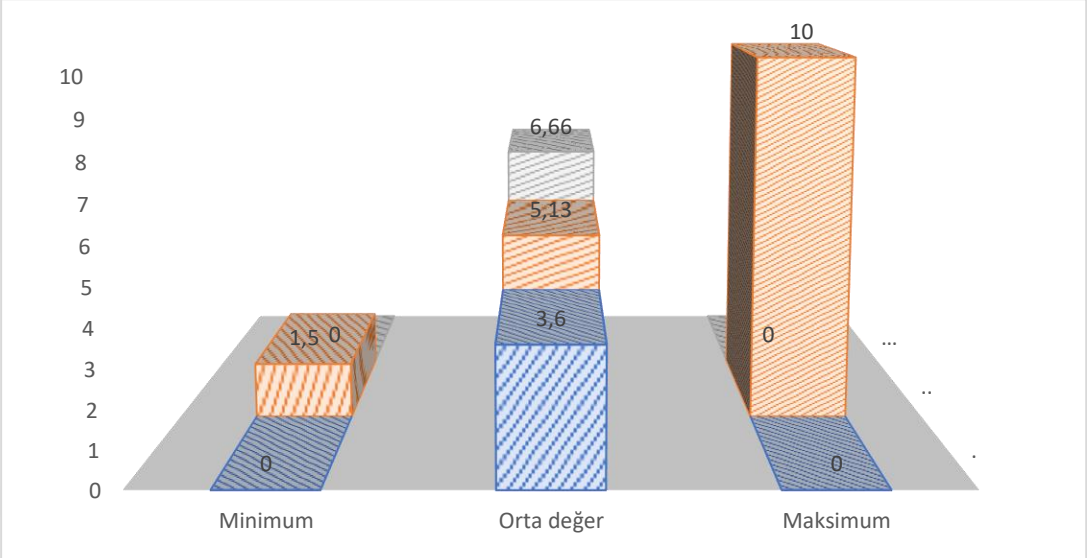

Grafik 3: İşlem esnanısda kullanılan kemik çimento miktarı

Toplam 11 hastada (%6,25) komplikasyon görüldü. Bunlardan 1'i (%0,57) kemik çimentoyla ilişkisiz, 10'u (%5,68) kemik çimentoyla ilişkilidir. Kemik çimentoyla ilişkili komplikasyonlardan 9'u (%5,11) ciddi olmayan, 1'i ciddi olan (kanala kaçma) komplikasyon olarak görülmüştür.

Bunlardan 1'i vertebroplasti, 9'u kifoplasti işlemi zamanı ortaya çıkmıştır. Vertebroplasti yapılan hastalarda komplikasyon oranı %4,16, kifoplasti yapılan hastalarda ise %6,08 olarak saptanmıştır.

Tablo 8: Kompilaksyonlar.

	Kemik çimentoyla ilişkisiz	***Kemik çimentoyla ilişkili*** *Ciddi olmayan*	*Ciddi*
Komplikasyon	1 (%0,57)	9 (%5,11)	1 (%0,57)

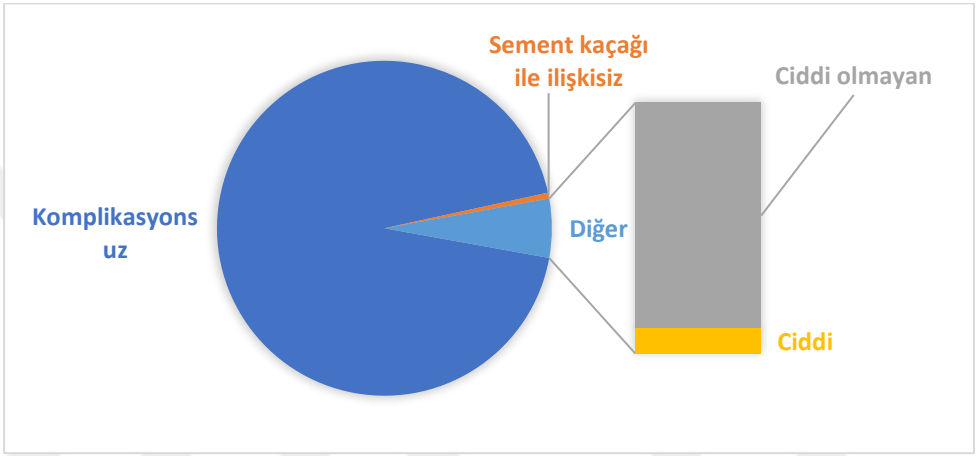

Grafik 4: Komplikasyonlar

Preoperatif dönemde hastaların toplamda VAS ağrı skoru minimum 3, maksimum 8, ortalaması 4,87 (±1,16) iken, bu durum operasyon sonrasında minimum 1, maksimum 7, ortalama 3,01 (±1.10) olarak bulundu. Yapılmış olan istatiksel inceleme sonucu tüm gruplarda preoperatif döneme göre postoperatif dönemde ağrının anlamlı derecede azaldığı görülmüştür. ($p<0,001$)

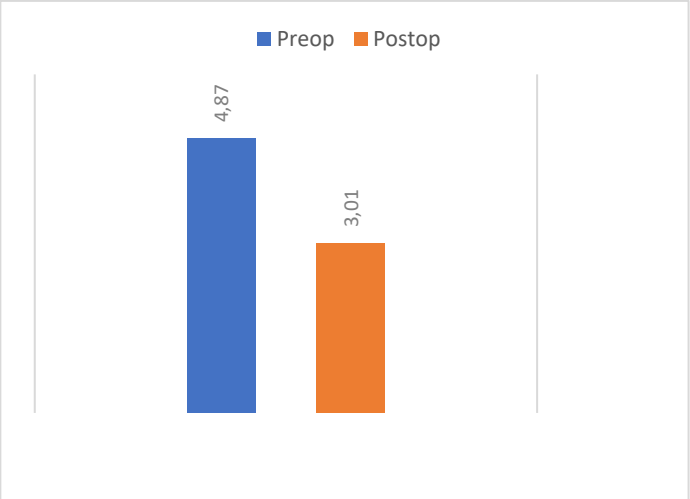

Grafi 5: VAS skorunun karşılaştırılması

Çalışmamızda malign vertebra tümörü tanılı 5 hastaya RF ablasyon işlemi yapılmış olup, işlem sonrası VAS skorunda belirgin iyileşme izlendi. Preoperatif VAS skoru 7,15 iken postoperatif 3,85 olarak saptanmıştır.

Olgularda aynı zamanda ASIA skoruda değerlendirilmiştir.

Tablo 9 ASIA Skorlaması

	ASIA Sakatlık Skalası
ASIA A (Tam lezyon)	Tam motor hareket ve duyu kaybı (S4 ve S5 segmentleri dahil)
ASIA B: (Kısmi lezyon)	Tam motor kayıp. Fakat nörolojik düzey altında sensoryel fonksiyon korunmuş.
ASIA C: (Kısmi lezyon)	Motor ve duyu kaybı var. Ancak lezyon seviyesi altında önemli kas gruplarında grade 3 ten az kas kuvveti korunmuş
ASIA D: (Kısmi lezyon)	Motor ve duyu kaybı var. Ancak lezyon seviyesi altında önemli kas gruplarında grade 3 veya daha yüksek düzeylerde kas kuvveti korunmuş
ASIA E: (Normal)	Motor hareket ve duyu normal

Preoperatif değerlendirilmede: ASIA C grubunda 61 hasta (%34,70), ASIA D grubunda 96 hasta (%54,50), ASIA E grubunda 19 hasta (%10,80) dahil edilmiştir.

Postoperatif değerlendirilmede ise: ASİA C grubunda 10 hasta (%5,70), ASIA D grubunda 76 hasta (%43,20), ASIA E grubunda 90 hasta (%51,10) dahil edilmiştir.

Yapılmış olan istatiksel inceleme sonucu tüm gruplarda preoperatif döneme göre postoperatif dönemde ASIA skorunda belirgin iyileşme görülmüştür. (p<0,001)

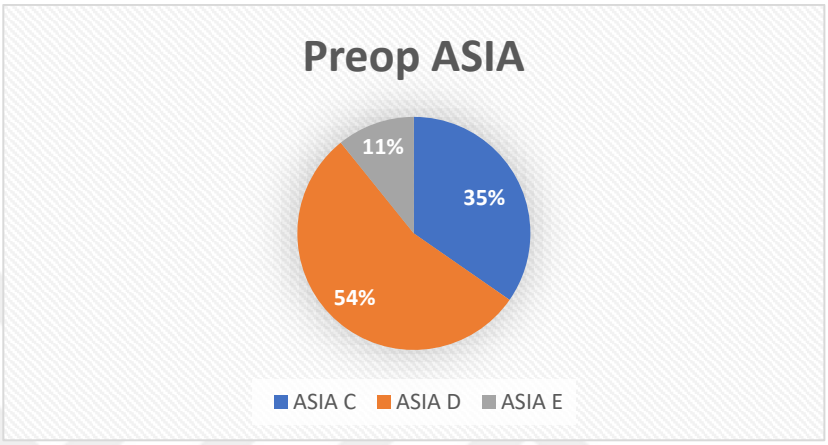

Grafik 6: İşlem yapılan hastaların ASIA skoruna göre preoperatif dağılımı

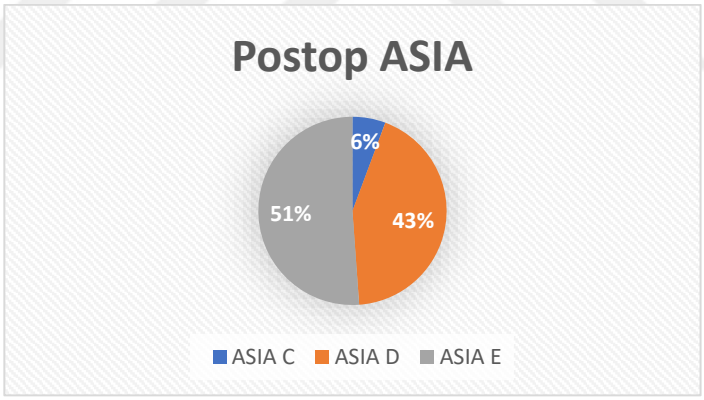

Grafik 7: İşlem yapılan hastaların ASIA skoruna göre postoperatif dağılımı

Perkütan kifoplasti geçiren hastaların preoperatif ve postoperatif dönemlerde çekilmiş olan bilgisayarlı tomografinin sagital ve aksiyel kesitlerinden elde edilen vertebra anterior, orta ve posterior duvar yükseklikleri ve çöküklük yüzdesi ölçüldü. (74, 75) (Şekil 35)

1. 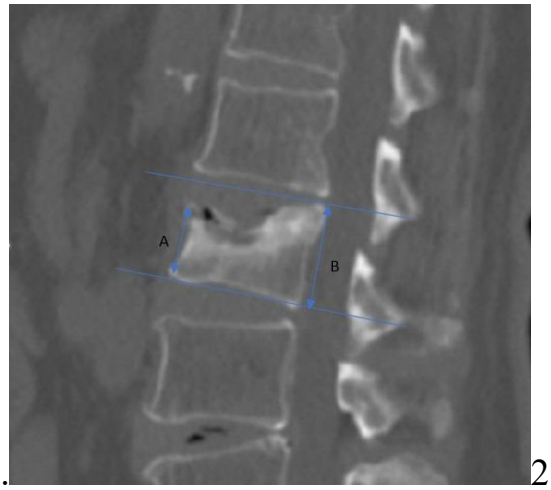

2. 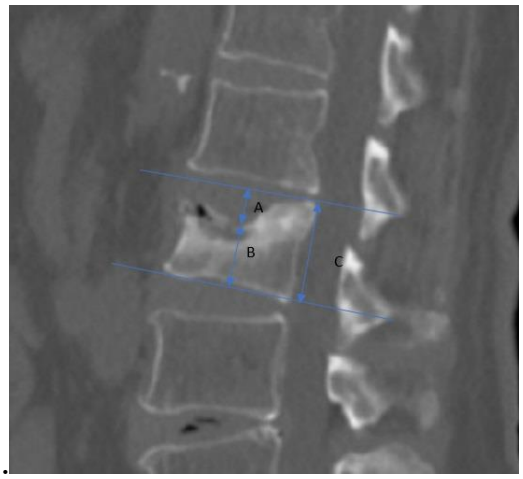

3. 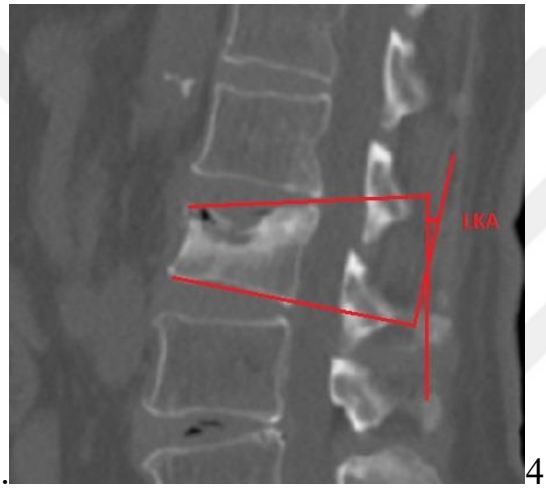

4. 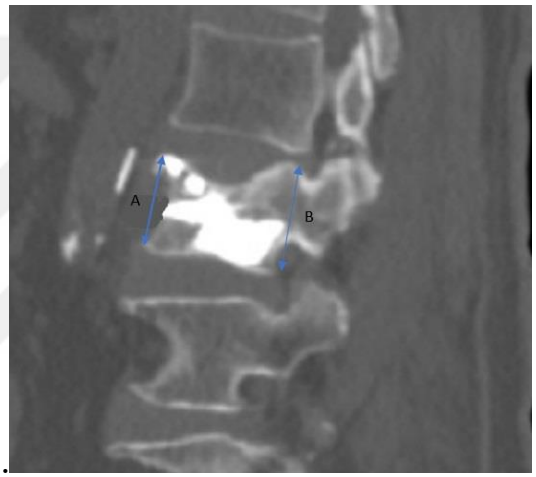

5. 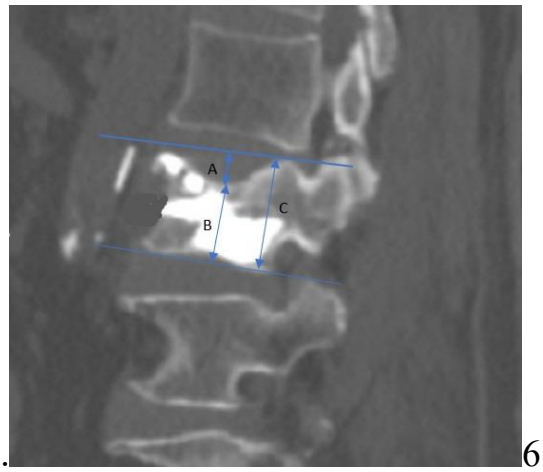

6. 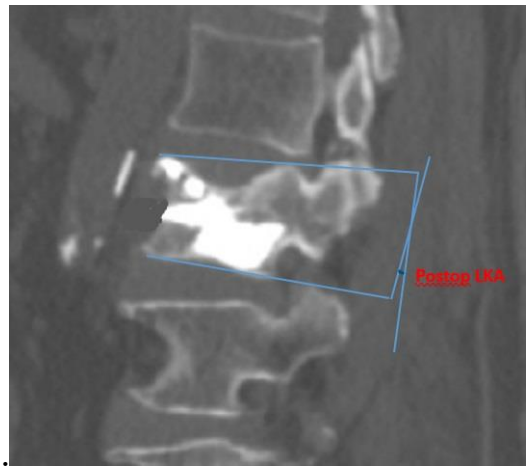

7. 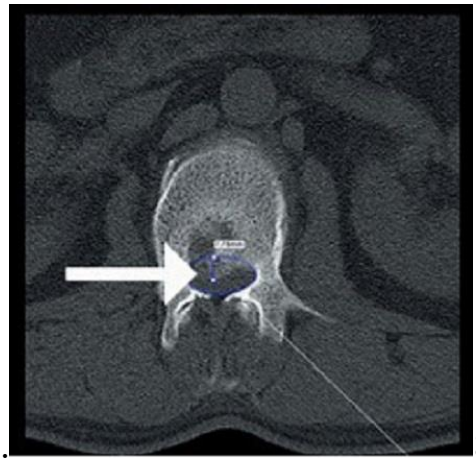
8. 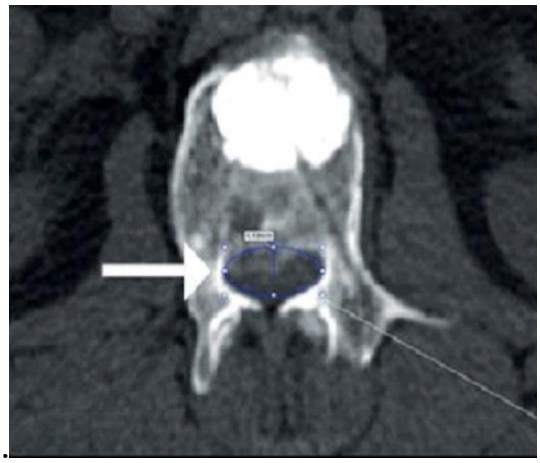

9. 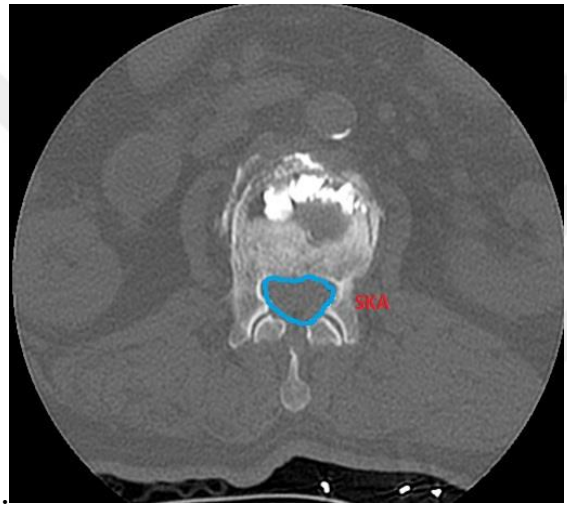

Resim 12 : Parametrik ölçümler.

1. Preoperatif anterior ve posterior vertebra yüksekliği
2. Vertebranın preoperatif yükseklik kaybı
3. Preoperatif lokal kifotik açılanma
4. Postoperatif anterior ve posterior vertebra yüksekliği
5. Vertebranın postoperatif yükseklik kaybı
6. Postoperatif lokal kifotik açılanma
7. Preoperatif vertebral retropulsasyon
8. Postoperatif vertebral retropulsasyon
9. Spinal kanal alanı

Yükseklik oranı preoperatifde minimum 0,45 maksimum 0,98 ortalama 0,71 (±0,14), postoperatifde minimum 0,31 maksimum 0,98 orta değer 0,85(±0,11) olarak ölçüldü. Çöküklük oranı preoperatifde minimum 15% maksimum 65% orta değer 42,82% (±12,26) postoperatifde minimum 9% maksimum 45% orta değer 27,32% (±8,38) olarak ölçüldü. Yapılan istatiksel incelemede yükseklik oranının ve çöküklük yüzdesinin anlamlı derecede yükseldiği görüldü. (p<0,001)

Tablo 10: Yükseklik oranı ve çöküklük yüzdesinin karşılaştırılması

	Preoperatif	Postoperatif
Yükseklik oranı	0,71 (±0,14)	0,85(±0,11)
Çöküklük yüzdesi %	42,82% (±12,26)	27,32%(±8,38)

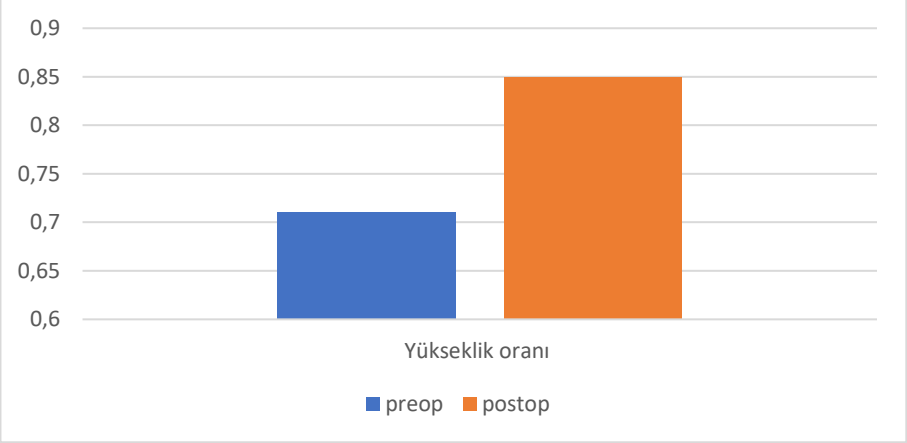

Grafik 8: Perkütan kifoplasti yapılan olguların preoperatif ve postoperatif vertebra yükseklik oranının şematik gösterilmesi.

Preoperatif ve postoperatif ölçülen lokal kifoz açılarında anlamlı olarak düzelme olduğu görüldü. (p<0,001) Preoperatif min. 2,2 º max 37 º orta değer 12,91 (±5,79) , postoperatif min 2,3 º max 26 º orta değer 12,20º(±5,96) olarak ölçülmüştür. Postoperatif 12. ay kontrolüne toplam 45 hasta başvurmuş olup, min 2,1 º max 22,1º orta değer 10,01 º(±5,57) olarak ölçülmüştür.

Kifotik açılanmanın 12. Ay kontrolünün postoperatif 1.ay kontrolü ile kıyaslandığında anlamlı fark saptanmadı. (p> 0,01)

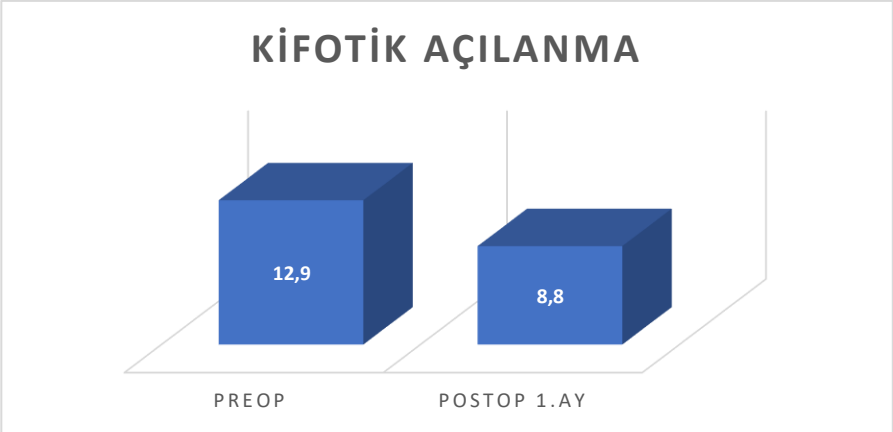

Grafik 9: Preoperatif ve Postoperatif 1.ay karşılaştırılması

Toplam 78 (%44,5) hastada işlem öncesi bilinen patoloji tanısı vardı. Bunlardan 37-si (%21) malign, 41-i (%23,3) benign tanılıydı. Şüpheli olgularla beraber toplam 153 (%86,9) hastaya biyopsi yapıldı. Bunlardan 88 (%50) hastada normal, 8 (%4.5) hastada paget, 12 (%6.8) hastada lenfoma, 16 (9,1) hastada multipl myelom, 13 (%7,4) hastada Ac Ca, 16 (%9,1) hastada ürogenital maligniteleri idi.

Tablo 11: Patolojik tanılar.

Patolojik tanılar	Sayı
Paget	8
Lenfoma	12
Multipl Myelom	16
Ac Ca	13
Ürogenital maligniteler	16

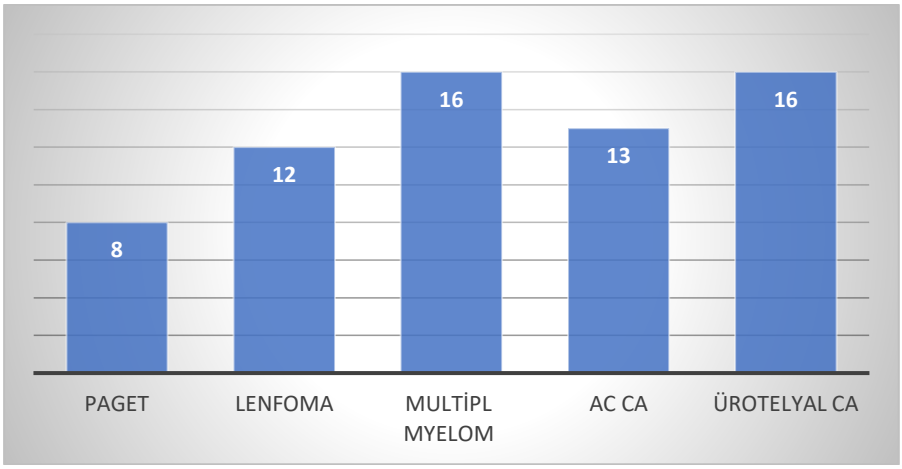

Grafik 10: Patolojik tanıların dağılımı

Sonuç

Kemik çimento ile ilişkili komplikasyonları da anatomik yerine göre değerlendirmeye aldık. Bu gruptaki komplikasyonlar ayrıca kendi içinde ciddi ve ciddi olmayan komplikasyonlar olarak değerlendirilebilir. Ciddi olmayan komplikasyonlar; aşağıdaki diske kemik çimento kaçağı (%1,14), yukarıdaki diske kemik çimento kaçağı (%1,14), anterior yumuşak dokulara kemik çimento kaçağı (%1,14), lateral yumuşak dokulara kemik çimento kaçağı (%1,14), küçük lokal damarlara kemik çimento kaçağı (%0,57) olarak değerlendirdik. Bu alt gruptaki komplikasyonlar hiçbir hastada semptoma yol açmazken sadece radyografik olarak öneme sahiplerdi.

Bunlardan 1'i vertebroplasti, 9'u kifoplasti işlemi zamanı ortaya çıkmıştır. Vertebroplasti yapılan hastalarda komplikasyon oranı %4,16, kifoplasti yapılan hastalarda ise %6,08 olarak saptanmıştır.

Ciddi olabilecek komplikasyonlar ise spinal kanal içine kemik çimento kaçağı ve büyük damarlara kemik çimento kaçağı/embolisi şeklinde değerlendirdik. Hiçbir hastamızda büyük damara kemik çimento kaçışı şeklinde bir komplikasyon görülmedi. Sadece 1 (%0,57) hastamızda kanala kaçma şeklinde bir komplikasyon görüldü. Çok az miktarda bir kaçma söz konusu olduğundan, acil dekompresif cerrahi düşünülmedi. Hasta yakın izleme alındı, nörolojik defisiti ve ağrı şikayeti olmayan hasta sorunsuz olarak taburcu edildi.

Çalışmamızda toplam 11 hastada (%6,25) komplikasyon görüldü. Kemik çimento ile ilgisiz 1 (%0,57) komplikasyon görüldü. Solunum depresyonu nedeniyle hasta genel anestezi altında entübe edildi. 6 saat sonra ekstübe olan hastanın 48 saat sonra PV işlemi başarıyla tamamlandı ve sorunsuz olarak taburcu edildi. Hiçbir hastada yara yeri enfeksiyonu görülmedi. Hiçbir hastada alerjik reaksiyon olmadı.

Çöküklük oranı preoperatifde minimum %15 maksimum %65 orta değer %42,82 (±12,26) postoperatifde minimum 9 maksimum %45 orta değer %27,32 (±8,38) olarak ölçüldü. Çöküklük oranı preoperatifde vertebroplasti/ kifoplasti zamanı sırasıyla %38,37 (±12,57) ve %43,62 (±11,98), postoperatifde ise sırasıyla %23,33 (±7,79) ve %28,10 (±8,26) olarak ölçülmüştür.

Preoperatif ve postoperatif ölçülen lokal kifoz açılarında anlamlı olarak düzelme olduğu görüldü. ($p<0,001$) Preoperatif min. 2,2 º max 37 º orta değer 12,91 (±5,79) , postoperatif min 2,3 º max 26 º orta değer 12,20º (±5,96) olarak ölçülmüştür. postoperatif 12. ay kontrolüne toplam 45 hasta başvurmuş olup, min 2,1 º max 22,1º orta değer 10,01 º (±5,57) olarak ölçülmüştür.

Lokal kifotik açı preoperatifde vertebroplasti/ kifoplasti zamanı sırasıyla 12,77 º (5.32) ve 12,98 º (5,94), postoperatifde ise sırasıyla 12,51 º (±5,43) ve 12,08 º (±6,02) olarak ölçülmüştür.

Yükseklik oranı preoperatifde minimum 0,45 maksimum 0,98 ortalama 0,71 (±0,14), postoperatifde minimum 0,31 maksimum 0,98 orta değer 0,85(±0,11) olarak ölçüldü. Yükseklik oranı preoperatifde vertebroplasti/ kifoplasti zamanı sırasıyla 0,74(±14) ve 0,71(±0,14), postoperatifde ise sırasıyla 0,89(±0,09) ve 0,84 (±0,12) olarak ölçülmüştür.

Olgu Örnekleri

OLGU 1:

T.E. 57 yaşında kadın T8, T10, T11, T12, L1, L3 ve L5 vertebra kırığı, ileri derece de osteoporotik. 2 seans halinde T8-L5 arası 7 seviye vertebroplasti yapıldı.



A)

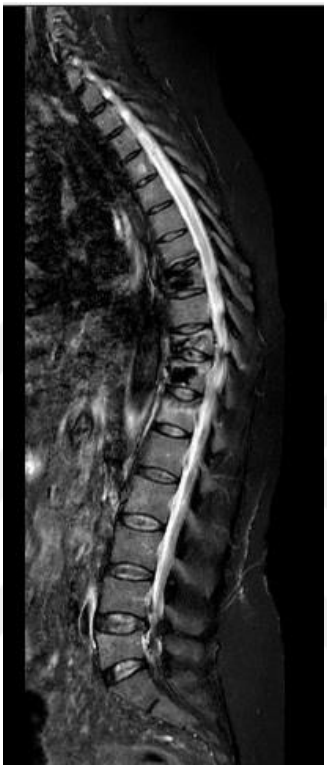

B)

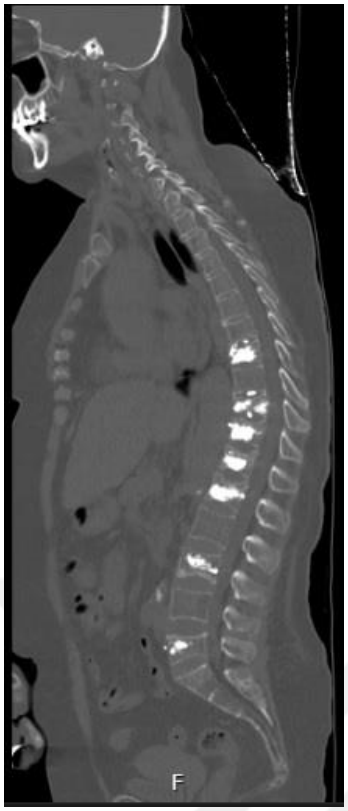

C)
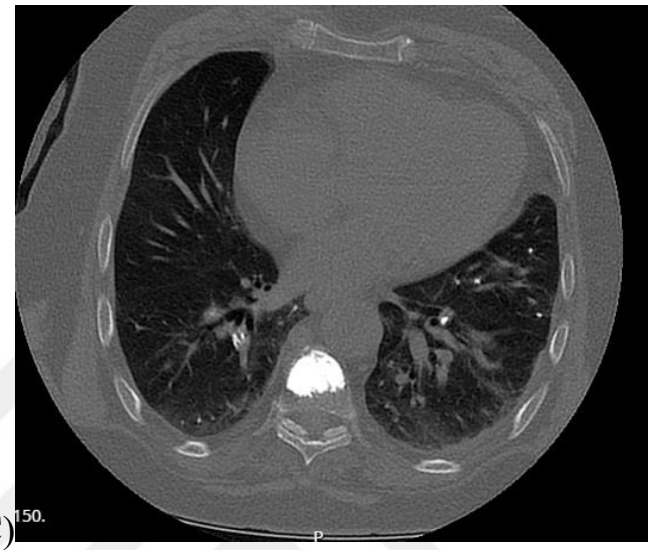

D

Resim 13: Olgu 1 : A: Preoperatif sagital BT, B: Preoperatif sagital mrg C: Postoperatif sagital BT, D: Postoperatif aksiyel BT

Olgu 2 C.F. 69 yaş, kadın, merdivenden düşme, T11, L1 kırığı, osteoporotik (t skoru 2,0). T11 vertebroplasti yapıldı.


A

B

C
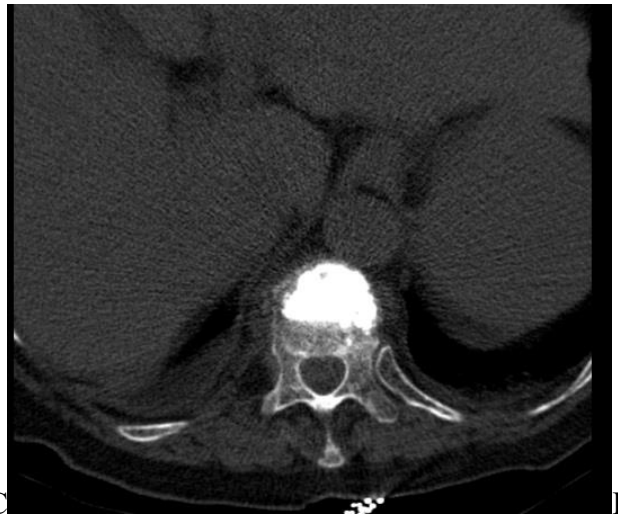
D

Resim 14: Olgu 2 : A: Preoperatif sagital BT , B: Preoperatif sagital mrg
C: Postoperatif sagital BT, D: Postoperatif aksiyel BT

Olgu 3:
A.Z., 79 yaş, erkek, L1 kompresyon kırığı, L1 kifoplasti

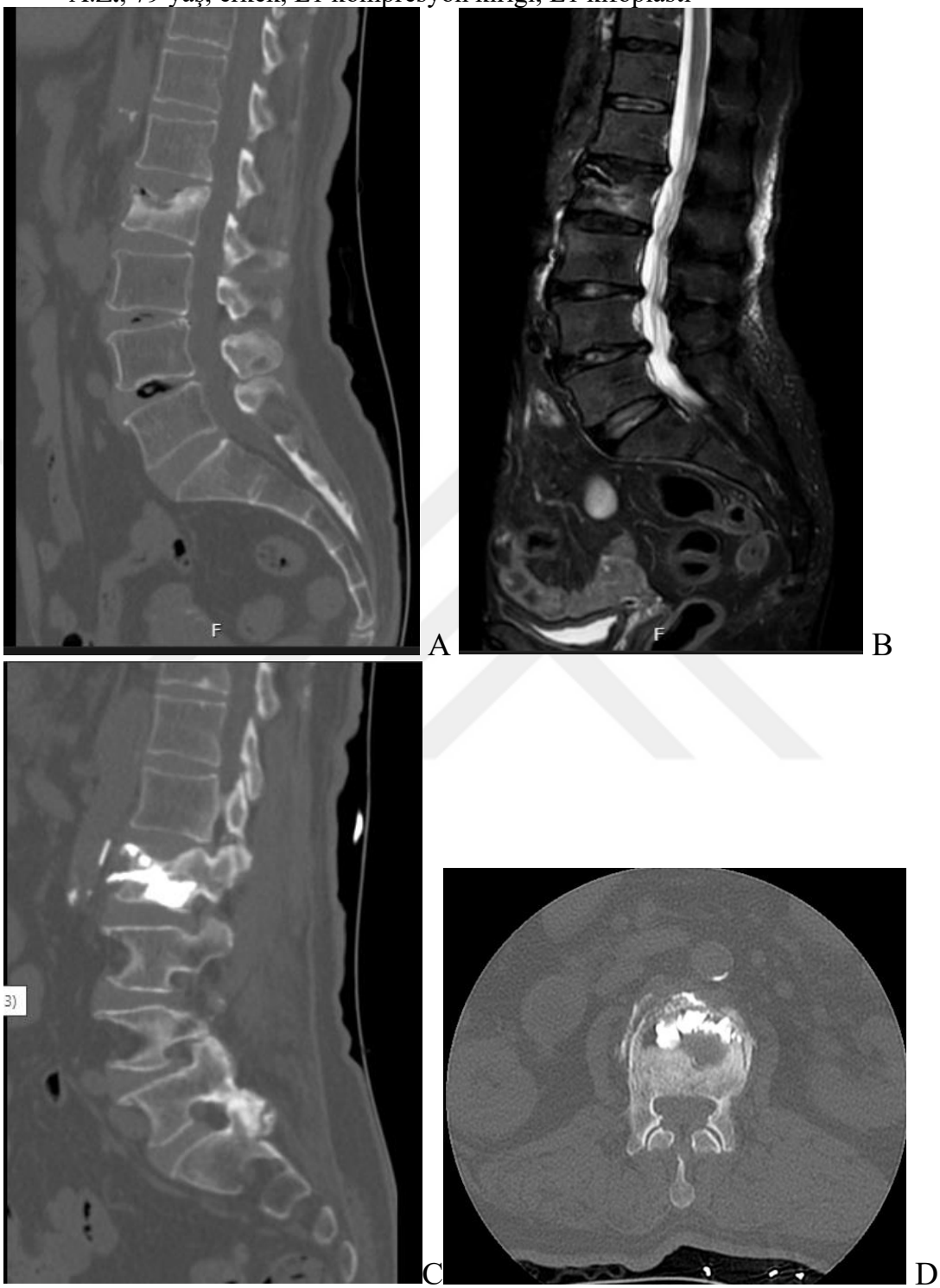

Resim 15: Olgu 3 : A: Preoperatif sagital BT , B: Preoperatif sagital mrg
C: Postoperatif sagital BT, D: Postoperatif aksiyel BT

5. TARTIŞMA

Osteoporoz yaşlılarda ve özellikle postmenopozal kadınlarda sık görülen, multifaktöriyel etiyolojiye sahip olan, kişilerin yaşam kalitesini etkileyebilen tüm toplumu ilgilendiren, progresif bir kemik patolojisidir. Refah seviyesinin artmasına bağlı yaşlı nüfusu arttırmış ve postmenopozal osteoporotik kadınlarda kırık riskide yükselmiştir. (60). Yükselen sosyo-ekonomik düzenin getirdiği sedanter yaşam nedeniyle osteoporoz ve osteoporotik kırıkların sayısı hızla artmaktadır. Yaşam tarzı değişiklikleri, osteoporoz ve ilgili kırıkların önlenmesinde önemli bir rol oynamaktadır.

Osteoporoz'un yıkıcılığında başrolü oynayan vertebra kırıklarıdır (61-62). Yaşla birlikte kırık riski artmaktadır (62). Vertebra kırığı sonucu boyda kısalma, kifoz, skolyoz gibi spinal deformiteler ve aynı zamanda göğüs ve karın içindeki organlara baskı, fonksiyonel kapasitesinin azalma, yürüme, eğilip kalkma, cisim kaldırma ve taşıma fonksiyonları olumsuz etkilenerek yaşam kalitesini azaltmaktadır.

Vertebra kompresyon kırıkları özellikle ileri yaş gruplarında görülmesi paralelinde ek sorunları da doğurmaktadır. Bu hastalarda DM, hipertansiyon, kalp yetmezliği, osteoartrit, tromboflebit gibi yaşla insidansı artan problemler uygulanabilecek tedavi seçeneklerini kısıtlamaktadır.

Kırıklar çoğunlukla torokolomber bileşkede (T12-L2) görülürken, genellikle kama tipinde olup bikonkav ve kompresyon şeklinde görülebilir. (62-63) Bu kırıklar sıklıkla tekrarlanmakta ve kırık sayısındaki artışa bağlı olarak sekeller de artmaktadır. Bir vertebra kırığı olan hastada 1 yıl içinde yeni bir vertebra kırığı gelişme oranı yaklaşık %20'dir. 3 yıl içinde 4,5 kat kalça kırığı riski artmaktadır. (64)

Avrupa Omurga Osteoporozu Çalışma Grubu'nun (91) 19 Avrupa ülkesinde 30 merkezde (Türkiye dahil) yaptığı çalışmada 50 yaş üstü, sırt ve bel ağrısı olan kadın ve erkeklerin %12,2'sinde osteoporotik omurga kırığı saptanmıştır.

Steven bonen ve ark. çok merkezli bir araştırmada kifoplasti yapılan hastalar (149) ve konservatif tedavi edilen hastaları (159) karşılaştırmış. 1 yıllık sonuçlarda kifoplastinin konservatif tedavi edilen hastalara göre hayat kalitesini daha fazla arttırdığı ve ağrıyı neredeyse tamamen kaldırarak daha etkili olduğu görülmüş. 24 aylık sonuçlarda: kifoplasti yapılan hastaların 24 ay sonunda yaşam kalitelerinin

konservatif tedavi edilenlere göre daha iyi olduğu bulunmazken, ağrının önemli ölçüde daha az olduğu görülmüştür.

Garfin ve ark., tarafından yapılan değerlendirmede vertebroplasti ve kifoplasti uygulanan hastalarda %95 mükemmel sonuçlar elde edilmiştir. (66) Lieberman ve ark., yaptığı çalışmada, 30 hastanın 70 kifoplasti ameliyatı sonrasında ağrı puanı 8,6' dan 1,6' ya gerilemiş (p=0,0001) ve fiziksel işlev puanları da istatistiksel olarak anlamlı düzelme göstermiştir. (67)

Mckiernan ve ark. (65) 46 olguluk seride olgularının %70'inin kadın olduğunu ve kadın olguların yaş ortalamasının erkeklerden daha yüksek olduğunu bildirmişlerdir.

Biz bu çalışmada osteoporoza bağlı vertebra kompresyon kırığı olan hastalara uygulanan perkütan balon kifoplasti ve perkütan vertebroplastinin klinik sonuçlarını ve kemiğin yeniden şekillenmesine etkisinin hedefledik. Yaptığımız çalışmalarda vertebroplasti ve kifoplasti işlemlerinin ağrı ve işlevsel puanlar ile değerlendirildiğinde birbirlerine üstün olmadıkları görülmektedir. Taylor ve ark. yaptıkları meta analiz çalışmasında fonksiyonel açıdan her iki girişiminde birbirlerine üstünlükleri olmadığı gösterilmiştir. (68)

Balon kifoplasti, vertebra korpus yükseklik restorasyonunda, ağrı iyileşmesinde, spinal deformitenin düzeltilmesinde, osteoporotik vertebra kompresyon kırıklı hastalarda etkili bir çözüm olmuştur.

Yapılan çalışmalarda vertebra kompresyon kırıklı hastalarda semptom süresi 60 günün altında olan olgularda daha iyi vertebra korpus yükseklik restorasyonu sağlanmaktadır. En iyi sonuç için erken cerrahi mutlaktır. Balon kifoplasti kriterlerine uyan hastalara seçenekler anlatılır ve zaman kaybedilmesindense, erken yapılacak bir girişim daha yararlı olacağı anlatılır. Biz de olgularımızda erken cerrahi müdahaleyi tercih ettik. Kado ve ark. osteoporotik vertebra kompresyon kırığı olan hastaların mortalite oranını %23 olarak vermektedir (69-70).

Vertebroplasti ve Kifoplasti yaparken olgu seçimi, işlemin başarısını direk olarak etkileyen bir faktördür. PV uygulaması ile alınan başarılı sonuçlar, direk radyografi ile kırık saptanan bölgeye uyan noktada, palpasyonla ağrı ve hassasiyeti olan olgularda alınmaktadır. Aynı zamanda kırığın akut veya subakut olduğu dönemde

işlemin yapılmasının operasyonun sonucunu pozitif yönde etkilediği gösterilmiştir. (44, 52)

Kırığın süresini göstermede MRG etkili bir tetkiktir. Son bir ay içinde olan kırıklar akut ve subakut kırıklar olarak adlandırılmaktadır. Bu kırıklar T1 ağırlıklı MR kesitlerinde hipointens, T2 ağırlıklı MR kesitlerinde ise hiperintens olarak görüntülenmektedir. Kırıktan yaklaşık 1 ay sonra osteoporotik omurga kırıklarının çoğu tüm sekanslarda normal kemik iliğine izointens sinyal özelliği göstermeye başlarlar. İyileşmiş omurga kırıkları MRG ile tüm sekanslarda normal kemik iliğine göre izointens ya da hipointens sinyal özelliği gösterirler. Bu durumda biyomalzeme enjekte etmenin oldukça zor, hatta imkansız olduğu bilinmektedir. (52)

Benjamin ve ark., (52) ise olgu seçiminde fizik muayene ve direk radyografik incelemenin ilk basamak olduğunu belirtmiş, MR ile T2 ağırlıklı sekanslarda kırık vertebralarda ödem saptanacağını, eğer hala kırığın süresi ile ilgili şüphe varsa MR ile yağ baskılanmış sekanslarda alınan görüntülerle bu şüphenin giderilebileceğini belirtmişlerdir.

Bu çalışmamızda vaka seçiminde hastaların sırt ve bel ağrılarının süresi, travma öyküsü, osteoporoz öyküsü ve ağrının günlük yaşama olan etkisini araştırdık. Fizik muayene yapılan hastaların hassas olan bölgelerine direk radyografik tetkiki yapıldı. Ardından hastalara MRG tetkiki istendi.

Perkütan kifoplasti için uygun olan anestezi tipleri solüsyon ile birlikte olan lokal anestezi veya genel anestezidir. Hastalarımızın hiçbirinde anestezi ile ilgili bir problem olmadı. İşlemler sırasında hastayla sözlü iletişim kurularak alt ekstremite hareketlerinin kontrol edilmesi bu tekniğin bir avantajıdır. PV ve PK işleminden önce ilgili vertebranın olası çimento kaçağı oluşturabilecek yolların mevcutluğunu araştırılması amacıyla skopi eşliğinde radyo opak kontrast madde ile muayene yapılması tercih edilen yöntemlerdendir. (32)

Vanconselas ve ark. (71) tarafından bir çalışmada radyo opak kontrast madde ile sahaya verilen çimento ile karışabileceği ve ilgili vertebranın hatalı olarak az miktarda çimento enjekte edilmesine sebebiyet vereceğini ifade etmiştir. Bizim çalışmamızda vertebroplasti yapılan hastalarımızın hiçbirine radyo opak madde verilmemiştir.

Bu işlemlerinin ağrıyı ortadan kaldırması ile ilgili 2 adet teori mevcuttur. Birincisi kırığın daha stabil hala gelmesi ve hareketin azaltılması ikincisi ise kemik

çimentosunun polimerizasyonu sırasında oluşan ekzotermik reaksiyonun ısı etkisi ile nörotoksik etkisi ile interossseous ve periosteal sinir uçlarında yaptığı tahribattır. Etkili bir tedavi için, kemik çimento miktarının torakal bölgede 3-4 cc, lomber bölgede 5-6 cc, istenilen sonucu almak için yeterlidir. Miktarın artırılması vertebra korpus yüksekliğine ve kifoz düzelmesine neden olmamaktadır. Az miktarlarda konan çimentonun kırık riskini azaltmadığı ve takip eden sürede kırıkların tekrarlayabileceği bildirilmiştir. (32)

Aynı çalışmada Heini ve ark. Ortalama 5,9 ml çimento konulan hastalarda ise tekrar kırığa rastlanmadığını ve vertebra hacminin %15 oranında kemik çimentosunun konulmasının kemik dayanımını arttırdığını göstermişlerdir.

Patolojik incelemelerde, ilk günlerde enjekte edilen çimentonun etrafında bir nekroz alanı olduğu tespit edilmiştir. İlerleyen dönemlerde ise kemik çimento materyalin komşu bölgelerde fibröz doku içerisinde aktif yeni kemik oluşumu ve remodalizasyon olduğu görülmüştür. (72)

Ucuz olması, kolay uygulanabilir olması ve kifoplasti uygulamalarında rutin olarak kullanılan ana malzeme olması nedeniyle biyomalzeme olarak PMMA seçilmiştir. Yaşam süresinin artması ile osteoporoz görülme sıklığı artmakta ve bunun sonucu olarak tekrarlayan kırık riskleri de artmaktadır. Bir osteoporotik vertebra kırığını takiben bir yıl içinde komşu seviyelerde yeni vertebra kırığı gelişme yüzdesi ortalama %25 oranında gösterilmiştir. (73)

PV yöntemi ile 47 omurunu tedavi ettikleri 29 osteoporotik omurga kırıklı olguyu içeren serilerinde, Jensen ve ark. (46), 26 olguda (%90) işlem sonrası 24 saat içinde ağrıda azalma ve hareketlilikte artış olduğunu bildirmişlerdir.

Peh ve ark. (58), ağrıyı VAS yöntemi ile ölçmüşler ve operasyon öncesi ortalama VAS değerinin 8,3 olduğunu ifade etmişlerdir. PV uygulaması sonrasında 3-24 aylık takip süresi sonunda %47 olguda tam, %50 olguda kısmi ağrı giderimi olduğunu saptamışlardır.

PV ile tedavi edilen hastalar ağrı ve yaşam kalitesindeki değişiklik açısından ele alınmış ve preoperatif ve postoperatif değerleri VAS sorgulaması puanlarında göre ölçülmüştür. Bu sonuçlara göre preoperatif dönemle karşılaştırıldığında postoperatif dönemde ağrının istatistiksel olarak anlamlı derecede azaldığı görülmüştür.

Choe ve ark.(88) 64 hastanın 69 vertebrasını ameliyat etmişler, üç hastada (%4.6) asemptomatik olarak seyreden, fakat radyografik olarak pulmoner emboliyi gösteren bulgular saptamışlardır. Çimento kaçağına bağlı gelişen nörolojik komplikasyonlar her zaman asemptomatik seyretmeyebilir. Bazen çimento kaçağı spinal kanalda darlık yaratarak laminektomi yapılmasını gerektirebilir

Schmidt ve ark.(89) çimento kaçağı oranını %21 olarak bildirmişlerdir.

Kifoplasti işlemi sırasında alınan biyopsi sonuçlarında maligniteler tesadüfen saptanabilmekte, daha erken onkolojik tanı ve tedavi sağlanmakta, yaşam süresi uzamaktadır. (76)

Vertebral kompresyon kırıkları en sık torakolomber birleşkede (TLB) görülür. TLB vertebral kırıklarında, AO/Magerl tip A kırıklarında ve nörolojik defisit olmaksızın spinal kanal kompresyon vakalarında (Frankel derece E), PK ile tedavi giderek daha fazla tercih edilen bir seçenektir.

Kifoplastide vertebral gövde, vertebra yüksekliğini eski haline getirmek için bir balon kullanılarak şişirilir. Bu, bağları gerer ve lokal kifotik açıyı (LKA) azaltır, omuriliği sıkıştıran yer değiştirmiş kemik parçalarının doğru konumlarına dönmesine neden olur. (77)

Palmowski ve ark., ön vertebra yüksekliğinin (ÖVY) torakolomber kırıklar için kifoplastiden sonra erken ameliyat edilenlerde daha sonra ameliyat edilenlere göre önemli ölçüde daha fazla arttığının gösterildiği bir vaka serisini analiz etti. (78)

Yetmişiki hasta üzerinde yapılan başka bir çalışmada erken PK uygulanan hastalarda postoperatif (ÖVY)'lerin geç tedavi edilenlere göre daha yüksek olduğu saptanmıştır (79).

Arabmotlagh ve ark. yaş ortalaması 67,7 olan 31 hasta üzerinde yaptıkları çalışmada 12 aylık takipte LKA'da azalma saptamış ancak istatistiksel olarak anlamlı bulunmamıştır (80). Başka bir çalışmada vertebral kırıklar cerrahi girişim yapılmadan konservatif olarak izlenmiş ve yaşlı hastalarda LKA genç hastalara göre anlamlı olarak düşük bulunmuştur. (81)

Goldstein ve ark. takip edilen vertebral kırıklar konservatif olarak, radyolojik verileri gözlemlemiş ve cinsiyet ile LKA arasında anlamlı bir ilişki bulamamışlardır (81).

Hiwatashi ve Westesson (82) PV uygulanmış spinal kanal kompresyonu ile korpus kırıklarında preoperatif ve postoperatif retropulsiyon miktarında anlamlı fark bulmazken, diğer çalışmalarda PV ve PK ile kanal kompresyonunda azalma saptamışlardır (83). Kemik kuvveti düşük ve kemik yapısı gevşek olan vertebral kompresyon kırıklarının BKP'sinde, vertebral yükseklik balonla düzeltilir, kavite güvenli çimento enjeksiyonu için hazırlanır ve yer değiştiren kemik parçaları, bağlar ve beyin omurilik sıvısı basıncı ile omurlara geri yönlendirilir (84).

İstatistiksel olarak anlamlı olmamakla birlikte preoperatif, erken postoperatif ve geç postoperatif dönemlerde spinal kord alanında (SKA) 'da artış gördük. Kemik kuvveti düşük ve kemik yapısı gevşek olan vertebral kompresyon kırıklarının BKP'sinde, vertebral yükseklik balonla düzeltilir, kavite güvenli çimento enjeksiyonu için hazırlanır ve yer değiştiren kemik parçaları, bağlar ve beyin omurilik sıvısı basıncı ile omurlara geri yönlendirilir (84).

Vertebral kırıklarda stabilizasyon çalışmalarında Yuan ve ark. arka vertebra yüksekliğinin (AVY) düzeltilen ve LKA düzeltilen hastalarda SKA'da artış bildirmiştir (85). Benzer şekilde düşük PVY (83) ve LKA'nın PK ile düzeltilmesinin (84) doğrudan retropulsiyonun gerilemesini kolaylaştırdığı saptanmıştır.

Kifoplasti işlemi zamanı LKA’nın daha belirgin iyileştiği ölçülmüştür.

Vertebroplasti zamanı yükseklik oranı kifoplasti ile kıyasta daha çok artmıştır.

Çöküklük oranında PK ve PV arasında benzer iyileşme görülmüştür.

Bizim çalışmada yapılan istatiksel incelemede yükseklik oranının ve çöküklük yüzdesinin anlamlı derecede iyileşdiği görüldü. ($p<0,001$)

Kemik retropulsiyonlu hastalarda spontan olarak kemik fragmanlarında kısmi veya tama yakın rezorpsiyon olabilir ve spinal kanalın çapı artabilir ve zamanla kemik sıkışması ortadan kalkar (84). Bazı çalışmalar spinal kanalın dekompresyonu ve radyolojik düzeltmenin nörolojik durumu iyileştirmeyebileceğini öne sürmüştür (84). Bu nedenle en sık yaşlı hastalarda görülen nörolojik defisitlerin olmadığı kemik retropulsiyonu için ağrı palyasyonu ve spinal deformitelerin kısmi düzeltilmesi yeterlidir. Dolayısıyla PK'nin bu hastalarda minimal invaziv bir cerrahi olarak etkin ve yeterli olduğu açıktır.

Çalışmamızın birincil kısıtlılığı, dahil etme kriterlerimizden 12. Ay kontrollerine hastaların düzenli gelmemesi ve radyolojik ölçüm programlarının yetersizliğidir.

Ayrıca vertebroplasti hastalarının sayısının az olmasıda çalışmamızı kısıtlı yapmıştır. Literatürde bu konuda çok az ayrıntılı çalışma bulunmaktadır. İleride daha büyük örneklemlerle yapılacak benzer çalışmalarla daha fazla katkı sağlanacağı tahmin edilmektedir.

Sonuç olarak, vertebra kompresyon kırıklarında kifoplasti işlemi sonrası ağrıda ciddi azalma, hastaların yaşam destek ihtiyaçlarında azalma vertebra cisim yüksekliklerinde anlamlı artışlar görülmüştür. PV ve PK'nin, nörolojik olarak bozulmamış torakolomber vertebral kırıkların restorasyonunda spinal kanala kemik parçası sıkıştırması ile güvenli, etkili, minimal invaziv bir cerrahi yaklaşım olduğu bulundu. Çalışmamız, PV ve PK ile AVY ve LKA'yı en yüksek oranda arttırmanın kemik retropulsiyonun etkili bir şekilde azaltabileceğini göstermektedir. Bu sonuçlar da göstermiştir ki: artan insan ömrü ile birlikte vertebra kompresyon kırıklarının da artması, kifoplastinin de hem minimal invazif hem hastanede yatış süresinin kısalığı, kısa sürede mobilizasyon sağlayan, spinal deformiteyi düzelten böylelikle hastanın yaşam kalitesini arttıran altın standart bir cerrahi yöntemdir.

6. KAYNAKLAR

1. Alıcı E. Omurga Hastalıkları ve deformiteleri, TC Dokuz Eylül Ünv. Yayınları İzmir 1991

2. Cotrel Y, Dubousset J, Guillaumat M: New Universal Instrumentation in Spinal Surgery Clin.
Ort.,227:10-23,1988

3. Belkoff SM, Maroney M, Fenton DC, Mathis JM. An in vitro biomechanical evaluation of bone cements used in percutaneous vertebroplasty. Bone. 1999;25(2 Suppl):23S-6S.

4. Berlemann U, Heini PF. [Percutaneous cementing techniques in treatment of osteoporotic spinal sintering]. Der Unfallchirurg. 2002;105(1):2-8.

5. Deramond H, Depriester C, Toussaint P, et al. Percutaneous vertebroplasty. Semin
Musculoskeletal Radiol 1997; 1: 285–95.

6. Deramond H, Wright NT, Belkoff SM. Temperature elevation caused by bone cement
polymerization during vertebroplasty. Bone 1999; 25 (suppl):17–21.

7. Kaemmerlen P, Thiesse P, Bouvard P, Biron P, Mornex F, Jonas P. Verte´broplastie
percutane´e dans le traitement des me´tastases. Technique et re´sultats. J Radiology 1989; 70:
557–62.

8. Yuan H.A., et al, Early Clinical Outcomes with Kyphoplasty, the Minimal Invasive Reduction and
Fixation of Painful Vertebral Body Compression Fracture, AANS/CNS, February 23-26, 2000

9. FDA. Complications related to the use of bone cement and bone void fillers in
treating compression fractures in the spine.

10. Şar C. Lomber omurganın anatomisi, biyomekaniği ve biyokimyası. Özcan E (Editör) Bel ağrısı
tanı ve tedavi'de. 1. baskı. İstanbul: Nobel Kitapevi; 2002. s.9-14.

11. Smith V VC, Williams PL, Treadgold S. Basic Human Embryology 3rd ed. Pitman Pub Ltd 1984 pp 102-43.

12 Smith V, Vendel CP, Williams PL, Treadgold S. Basic Human Embryology 3rd ed. Pitman Pub
Ltd 1984 pp 102-43

13. Gray, H. Anatomy of the Human Body. [Online Ed.]. Bartleby.com, 2000.

14. Snell RS. Clinical anatomy for medical students. 4th ed. Boston: Little, Brown and Company; 1
992.p.941-54.

15 Yaszemski MJ, Augustua AW, Panjabi MM. Biomechanics of the spine. In: Fardon DF, Garfin
SR (Eds.). Orthopaedic knowledge update: spine 2. 2"d ed. Rosemont: American Academy of
Orthopaedic Surgeons; 2002. p. 15-23.

16 . Netter FH. İnsan anatomisi atlası Frank H. Netter M.D 6. baskı.

17. Arıncı K, Anatomi 1. cilt Güneş Kitapevi Ltd Şti. Ankara 1995
18. Belkoff SM, Mathis JM, Jasper LE, et al. The biomechanics of vertebroplasty the effect of
cement volume on mechanical behavior. Spine 2001; 26: 1537–41.
19 Kiefer A, Shirazi-Adl A, Parnianpour M. Synergy of the human spine in neutral postures. Eur
Spine J 1998; 7: 471-9.
20. Belkoff SM, Mathis JM, Deramond H, et al. An ex vivo biomechanical evaluation of a
hydroxyapatite cement for use with kyphoplasty. AJNR Am J Neuroradiol 2001; 22: 1212–6.
21. Belkoff SM, Mathis JM, Erbe EM, Fenton DC (2000) Biomechanical evaluation of a new bone
cement for use in vertebroplasty. Spine 25: 1061–1064
22. Panjabi M., Abumi K., Duranceau J., Spinal Stability and Inter-Segmenter Muscles Forces. A
Biomecanical Model. Spine 14: 194-199.
23. Panjabi MM, Oxland TR, Lin R-M, McGowen TW. Thoracolumbar burst fracture: A
biomechanical investigation of its multidirectional flexibility. Spine 1994; 19 (5): 578–85.
24. Denis F. The three column spine and its significance in the classification of acute thoracolumbar
spinal injuries. Spine 1983; Nov-Dec; 8(8): 817–31.
25. Denis F. Spinal instability as defined by the three-column spine concept in acute spinal trauma.
Clin Orthop Relat Res. 1984 Oct; (189):65-76.
26. Lane JM, Khan SN, Girardi FP. Bone physiology. In: Farton DFi Garfin SR (Eds). Orthopedic
knowledge update; spine 2nd ed. Rosemnont: American Academy of Orthopedic Surgeons;
2002. P.25-33
27. Gerhart TN. Fractures. In Abrams WB, Beers MH, Berkow R (Eds). The Merck manual of
geriatrics. 2nd Ed. New Jersey: Merck research laboratories; 1995. P.79-98
28 Sommerfeldt DW, Rubin CT. biology of the bone and how it orchestrates the form and function
of the skeleton. Eur Spine J 2001; 86-95
29 Müller R, van Lenthe GH. Microarchitectural aspects of quality and competence of bone. Adv
Osteoporotic Fract Manag 2004;3: 2-12
30. Cauley, Risk of Mortality Following Clinical Fractures, Osteoporosis Int (2000) 11:556-561
31. Becker et al., Minimally Invasive Kyphoplasty in Osteoporotic and Tumor Patients, EuroSpine 9-
2002
32. Heini PF, Wälchli B, Berlemann U (2000) Percutaneous transpedicular vertebroplasty with

PMMA: a prospective study for the treatment of osteoporotic compression fractures. Eur Spine J
9: 445–450
33. Cooper C, Atkinson EJ, O'Fallon WM, Melton LJ, 3rd. Incidence of clinically diagnosed vertebral fractures: a population-based study in Rochester, Minnesota, 1985-1989. Journal of bone and mineral research : the official journal of the American Society for Bone and Mineral Research. 1992;7(2):221-7.
34. Cooper C, Atkinson EJ, Jacobsen SJ, O'Fallon WM, Melton LJ, 3rd. Population-based study of survival after osteoporotic fractures. American journal of epidemiology. 1993;137(9):1001-5.
35. Amoretti N, Hovorka I, Marcy PY, Grimaud A, Brunner P, Bruneton JN. Aortic embolism of cement: a rare complication of lumbar percutaneous vertebroplasty. Skeletal radiology. 2007;36(7):685-7.
36. Schachar NS. An update on the nonoperative treatment of patients with metastatic bone disease. Clinical orthopaedics and related research. 2001(382):75-81.
37. Mut M, Schiff D, Shaffrey ME. Metastasis to nervous system: spinal epidural and intramedullary metastases. Journal of neuro-oncology. 2005;75(1):43-56.
38. Fourney DR, Schomer DF, Nader R, Chlan-Fourney J, Suki D, Ahrar K, et al. Percutaneous vertebroplasty and kyphoplasty for painful vertebral body fractures in cancer patients. Journal of neurosurgery. 2003;98(1 Suppl):21-30.
39. Tschirhart CE, Roth SE, Whyne CM. Biomechanical assessment of stability in the metastatic spine following percutaneous vertebroplasty: effects of cement distribution patterns and volume. Journal of biomechanics. 2005;38(8):1582-90.
40. Youmans neurological surgery 6. edition volume 3.
41. Aebli et al., Fat Embolism and Acute Hypotension during Vertebroplasty Spine 2002; 27: 5; 460-
6
42. Mathis JM, Deramond H, Belkoff SM. Introduction: History and early development. In: Mathis
JM, Deramond H, Belkoff SM (Eds.). Percutaneous vertebroplasty. 1et Ed. New York: Springer-
Verlag Inc; 2002. p. 1 -5.
43. Mathis JM. Procedural techniques and materials: Tumors and osteoporotic fractures. In: Mathis
JM, Deramond H, Belkoff SM (Eds.). Percutaneous vertebroplasty. 1st Ed. New York: Springer-
Verlag Inc; 2002.p.81-107.
44. Stallmeyer MJB, Zoarski GH. Patient evaluation and selection. In: Mathis JM, Deramond H,
Belkoff SM (Eds.). Percutaneous vertebroplasty. 1st Ed. New York: Springer-Verlag Inc; 2002. p.
41-59.
45. Sunil K. Singh, MD, Perkütan Vertebroplasti Girişimsel ağrı tedavisi Steven D. Waldman, 2001
70. Bölüm; 707-12;
46. Jensen ME, Evans AJ, Mathis JM, Kallmes DF, Cloft HJ, Dion JE. Percutaneous polymethylmethacrylate vertebroplasty in the treatment of osteoporotic

vertebral body compression fractures: technical aspects. AJNR American journal of neuroradiology. 1997;18(10):1897-904.

47. Mert ÇİFTDEMİR Dr. Vertebra kırıklarında vertebroplastinin ağrı üzerine etkinliği. Uzmanlık

Tezi, 2006, Edirne

48. Alvarez L, P~rez-Higueras A, Quihones D, Calvo E, Rossi RE. Vertebroplasty in the treatment

of vertebral tumors: postprocedural outcome and quality of life. Eur Spine J 2003; 12: 356-60.

49 Martin JB, Jean B, Sugiu K, San Millan Ruiz D, Piotin M, Murphy K et al. Vertebroplasty: clinical

experience and follow-up results. Bone 1999;25(2):11-5

50 Mathis JM. Procedural techniques and materials: Tumors and osteoporotic fractures. In: Mathis

JM, Deramond H, Belkoff SM (Eds.). Percutaneous vertebroplasty. 1st Ed. New York: Springer-

Verlag Inc; 2002.p.81-107.

51. Diamond TH, Champian B, Clark WA. Management of acute osteoporotic vertebral fractures: a

nonrandomized trial comparing percutaneous vertebroplasty with conservative therapy. Am J

Med 2003; 114:257-65.

52. Benyamin R, Vallejo R. Vertebroplasty. Techniques in regional anesthesia and pain

management 2005;9: 62-7

53. Heini PF, Walchli B, Berlemann U. Percutaneous transpedicular vertebroplasty with PMMA: operative technique and early results. A prospective study for the treatment of osteoporotic compression fractures. European spine journal : official publication of the European Spine Society, the European Spinal Deformity Society, and the European Section of the Cervical Spine Research Society. 2000;9(5):445-50.

54. Laredo JD, Hamze B. Complications of percutaneous vertebroplasty and their prevention. Seminars in ultrasound, CT, and MR. 2005;26(2):65-80.

55. Schmidt R, Cakir B, Mattes T, Wegener M, Puhl W, Richter M. Cement leakage during vertebroplasty: an underestimated problem? European spine journal : official publication of the European Spine Society, the European Spinal Deformity Society, and the European Section of the Cervical Spine Research Society. 2005;14(5):466-73.

56. Lin EP, Ekholm S, Hiwatashi A, Westesson PL. Vertebroplasty: cement leakage into the disc increases the risk of new fracture of adjacent vertebral body. AJNR American journal of neuroradiology. 2004;25(2):175-80.

57. Yeom JS, Kim WJ, Choy WS, Lee CK, Chang BS, Kang JW. Leakage of cement in percutaneous transpedicular vertebroplasty for painful osteoporotic compression fractures. The Journal of bone and joint surgery British volume. 2003;85(1):83-9.

58. Peh WC, Gilula LA, Peck DD. Percutaneous vertebroplasty for severe osteoporotic vertebral body compression fractures. Radiology. 2002;223(1):121-6.

59. Magerl F, Aebi M, Gertzbein SD, Harms J, Nazarian S. A comprehensive classification of thoracic and lumbar injuries. European spine journal : official publication of the European Spine Society, the European Spinal Deformity Society, and the European Section of the Cervical Spine Research Society. 1994;3(4):184-201.

60. Hamerman D. Considerations of osteoporosis prevention in an aging society. Maturitas 2000;

37(2):69-73.

61. Roy DK, O'Neill TW, Finn JD et al. Determinants of incident vertebral fracture in men and

women: results from the European Prospective Osteoporosis Study (EPOS). Osteoporos Int

2003; 14: 19-26.

62 Mahmut Aslan Dr. İnvolusyonel osteoporoz hastalarında kemik mineral yoğunluğu ve risk

faktörlerinin vertebra kırığı ile ilişkisinin değerlendirilmesi. Uludağ üniversitesi tıp fakültesi

fiziksel tıp ve rehabilitasyon A. D. Uzmanlık tezi 2006

63 Koyuncu H, Karamehmetoğlu SS, Bahadır C, Akgün K Postmenopozal vertebral

kompresyon fraktürü sıklığı: Yaş, boy, kilo, boy/kulaç, menopoz süresi ilişkisinin

değerlendirilmesi. Osteoporoz Dünyasından 1996; 2: 81-4.

64. Lindsay R, Silverman SL, Cooper C et al. Risk of new vertebral fracture in the year following a

fracture. JAMA 2001; 285: 320-3.

65. Mckiernan F, Faciszewski T, Jensen R. Quality of life following vertebroplasty. J Bone Joint

Surg (Am) 2004; 86: 2600-6**.**

66. Garfin SR, Yuan HA, Reiley MA: New technologies in spine: Kyphoplasty and

vertebroplasty for the treatment of painful osteoporotic compression fractures.

Spine. 2001; 26(14): 1511-5.

67. Lieberman IH, Dudeney S, Reinhardt MK, Bell G: Initial outcome and efficacy of

"kyphoplasty" in the treatment of painful osteoporotic vertebral compression fractures.

Spine. 2001; 26: 1631-8.

68. Taylor RS, Taylor RJ, Fritzel P: Baloon kyphoplasty and vertebroplasty for vertebral

compression fractures. A comparative systemic review of efficacy and safety.

Spine. 2006; 31(23): 2747-2755.

69. Kado DM, Browner WS, Palermo L, et al. Vertebral fractures and mortality in older women: a

prospective study. Study of Osteoporotic Fractures Research Group. Arch Intern Med 1999;159:

1215–20.

70. Kado et al, Vertebral Body Fractures and Mortality in Older Women, Arch int Med, Vol 159, June

1999

71. Vasconselos C, Gailloud P, Beauchamp NJ, Heck DV, Murphy KJ. Is percutaneous

vertebroplasty without pretreatment venography safe? Evaluation of 205 consecutives

procedures. Am J Neuroradiol 2002; 23: 913-7.

72. JJ, Öner FC, Dhert WJ. Anterior spinal column augmentation with injectable bone cements. Biomaterials 2006; 27: 290-301.

73. Johnell O, Kanis JA, Oden A et al. Fracture risk following an osteoporotic fracture. Osteoporosis Int 2004; 15: 175-9.

74 Tatoń G, Rokita E, Korkosz M, Wróbel A. The ratio of anterior and posterior vertebral heights reinforces the utility of DXA in assessment of vertebrae strength. Calcif Tissue Int. 2014 Aug;95(2):112-21.

75. Michael Mu Huo Teng, Chao-Jung Wei, Liang-Chen Wei, Chao-Bao Luo, Jiing-Feng Lirng, Feng-Chi Chang, Chien-Lin Liu and Cheng-Yen Chang American Journal of Neuroradiology October 2003, 24 (9) 1893-1900;

76. Uzunoglu I, Kaya I, Sucu HK, Kizmazoglu C, Sevin IE, Aydin HE, Rezanko TA, Yuceer N: Evaluation of incidentally detected pathology results of patients with vertebral fracture treated by vertebroplasty and kyphoplasty: A retrospective study. World Neurosurg 122:e639-e646, 2019

77. Zou J, Mei X, Gan M, Wang G, Lu J, Yang H: Is kyphoplasty reliable for osteoporotic vertebral compression fracture with vertebral wall deficiency? Injury 41:360-364, 2010

78 Palmowski Y, Balmer S, Burger J, Schomig F, Hu Z, Pumberger M: Influence of operative timing on the early post-operative radiological and clinical outcome after kyphoplasty. Eur Spine J 29:2560-2567, 2020

79 Takahashi S, Hoshino M, Terai H, Toyoda H, Suzuki A, Tamai K, Watanabe K, Tsujio T, Yasuda H, Kono H, Sasaoka R, Dohzono S, Hayashi K, Ohyama S, Hori Y, Nakamura H: Differences in short-term clinical and radiological outcomes depending on timing of balloon kyphoplasty for painful osteoporotic vertebral fracture. J Orthop Sci 23:51-56, 2018

80 Arabmotlagh M, Nikoleiski SC, Schmidt S, Rauschmann M, Rickert M, Fleege C: Radiological evaluation of kyphoplasty with an intravertebral expander after osteoporotic vertebral fracture. J Orthop Res 37:457-465, 2019

81. Goldstein S, Smorgick Y, Mirovsky Y, Anekstein Y, Blecher R, Tal S: Clinical and radiological factors affecting progressive collapse of acute osteoporotic compression spinal fractures. J Clin Neurosci 31:122-126, 2016

82. Hiwatashi A, Westesson PLA: Vertebroplasty for osteoporotic fractures with spinal canal compromise. AJNR Am J Neuroradiol 28:690-692, 2007

83 Shin JJ, Chin DK, Yoon YS: Percutaneous vertebroplasty for the treatment of osteoporotic burst fractures. Acta Neurochir 151:141-148, 2009

84 Gan M, Zou J, Zhu X, Wang G, Yang H: Balloon kyphoplasty for osteoporotic spinal fractures with middle column compromise. Injury 45:1539-1544, 2014

85 Yuan L, Yang S, Luo Y, Song D, Yan Q, Wu C, Yang H, Zou J: Surgical consideration for thoracolumbar burst fractures with spinal canal compromise without neurological deficit. J Orthop Translat 21:8-12, 2020

86. Minimally Invasive Treatments for Spinal Metastases: Vertebroplasty, Kyphoplasty, and Radiofrequency Ablation Ryan J. Halpin, BS, Bernard R. Bendok, MD, and John C. Liu, MD Vol: 2, #4 July/Augst 2004 The Journal Of Supportive Oncology

87. '' Doku ve Organ Sistemlerinin Gelişmesi 3-8. Haftalar '' Prof.Dr. Alp Can Ankara Üniversitesi Tıp Fakültesi Histoloji-Embriyoloji ABD 2022 4-7

88. Choe DH, Marom EM, Ahrar K, Truong MT, Madewell JE. Pulmonary embolism of polymethyl methacrylate during percutaneous vertebroplasty and kyphoplasty. AJR Am J Roentgenol 2004;183:1097-102.

89. Schmidt R, Cakir B, Mattes T, Wegener M, Puhl W, Richter M. Cement leakage during vertebroplasty: an underestimated problem? Eur Spine J 2005;14:466-73.