T.C.

DOKUZ EYLÜL ÜNİVERSİTESİ

TIP FAKÜLTESİ

ÇOCUK SAĞLIĞI VE HASTALIKLARI

ANABİLİM DALI

ÇOCUK ACİL SERVİSE BAŞVURAN 2-12 YAŞ ARASI SUPRAKONDİLER HUMERUS KIRIĞI OLAN HASTALARIN KLİNİK VE EPİDEMİYOLOJİK DEĞERLENDİRİLMESİ

Dr. Emil NURİYEV

TIPTA UZMANLIK TEZİ

İZMİR 2021

T.C.

DOKUZ EYLÜL ÜNİVERSİTESİ

TIP FAKÜLTESİ

ÇOCUK SAĞLIĞI VE HASTALIKLARI

ANABİLİM DALI

ÇOCUK ACİL SERVİSE BAŞVURAN 2-12 YAŞ ARASI SUPRAKONDİLER HUMERUS KIRIĞI OLAN HASTALARIN KLİNİK VE EPİDEMİYOLOJİK DEĞERLENDİRİLMESİ

Dr. Emil NURİYEV

TEZ DANIŞMANI

PROF. DR. DURGÜL YILMAZ

İZMİR 2021

İçindekiler

TABLO LİSTESİ iii

GRAFİK LİSTESİ iv

ŞEKİL LİSTESİ v

KISALTMALAR vii

TEŞEKKÜR…. viii

ÖZET…. i

ABSTRACT iii

1. GİRİŞ VE AMAÇ v

2. GENEL BİLGİLER 1

2.1 KEMİK ANATOMİSİ 1

2.1.1. DİRSEK BÖLGESİNİN KEMİKLEŞMESİ 4

2.1.2. DİRSEK EKLEM BAĞLARI 8

2.1.3 MUSKÜLER YAPI 10

2.1.4. VASKÜLER YAPI 10

2.1.5. NÖROLOJİK YAPI 11

2.2. DİRSEK EKLEMİ BİYOMEKANİĞİ 12

2.3. DİRSEK TAŞIMA AÇISI 13

2.4. SUPRAKONDİLER HUMERUS KIRIKLARININ İNSİDANSI 13

2.4.1. KIRIK SINIFLANDIRILMASI 14

2.4.2 NÖROVASKÜLER ETKİLENME 15

2.5.KLİNİK DEĞERLENDİRME 17

2.5.1. NÖROVASKÜLER MUAYENE 18

2.5.2. RADYOLOJİK BULGULAR 20

2.6. AYIRICI TANILAR 23

2.7. TEDAVİ 24

2.8. KOMPLİKASYONLAR 29

3.GEREÇ VE YÖNTEM 40

4. BULGULAR 42

5.TARTIŞMA 61

6. SONUÇ 67

7 KAYNAKÇA 69

Ek1: ETİK KURUL ONAYI 81

Ek2: OLGU RAPOR/ VERİ KAYIT FORMU ÖRNEĞİ 82

TABLO LİSTESİ

Tablo 1. Yaş gruplarına göre cinsiyet dağılımı 38

Tablo 2. Başvuru saatine göre dağılım 39

Tablo 3. Travma mekanizmasına göre dağılım 40

Tablo 4. Travma enerjisine göre dağılım.....40

Tablo 5. Yaş grublarıyla travma mekanizması arasında ilişki.....41

Tablo 6. Kırık yerleşimine göre hastaların dağılımı… 42

Tablo 7. Travma mekanizması ile kırık tipleri arasındaki ilişki 43

Tablo 8. Cinsiyet ile kırık tipi arasında ilişki 44

Tablo 9. Yaş gruplarıyla kırık tipi arasında ilişki 44

Tablo 10. Yaş grubu ile kırık tipi arasında ilişki 45

Tablo 11. Başvuru süresi ile kırık tipi arasında ilişki 45

Tablo 12. Eklem BT'nin kırık tiplerine göre ilişkisi 46

Tablo 13. Kırık tipi-eşlik eden fraktür arasında ilişki..... 46

Tablo 14. Tedavi yöntemleri 47

Tablo 15. Tip 2 SKHK'da konservatif tedavi yöntemleri 49

Tablo 16. Travma sonrası başvuru zamanıyla tedavi yöntemi arasında ilişki 49

Tablo 17. Komplikasyonların yaş gruplarına göre dağılımı… 52

Tablo 18. Yaş gruplarına göre periferik sinir hasar dağılımı 52

Tablo 19. Değişkenlere göre komplikasyon gelişen ve gelişmeyen hastalar arasında ilişki..... 55

GRAFİK LİSTESİ

Grafik 1. Cinsiyet dağılımı…..... 37

Grafik 2. Hastaların yaş gruplarına göre dağılımı..... 38

Grafik 3. Başvuru aylarına göre dağılım..... 39

Grafik 4. Travma mekanizmasının başvuru ayına göre dağılımı…..... 41

Grafik 5. Kırık tiplerine göre dağılım..... 42

Grafik 6. Konservatif tedavi yöntemleri..... 47

Grafik 7. Cerrahi tedavi yöntemleri..... 48

Grafik 8. Tip 2 suprakondiler humerus kırıklarında tedavi yöntemleri..... 48

Grafik 9. Suprakondiler humerus tanılı hastaların ortalama takip süreleri..... 50

Grafik 10. Komplikasyon dönemler…….....51

Grafik 11. Komplikasyonların ameliyat dönemine göre dağılımı… 52

ŞEKİL LİSTESİ

Şekil 1. Çocuklarda humerus distalinin anatomisi 2

Şekil 2 Ulna proksimal anatomisinin önden ve yandan görünüşü 3

Şekil 3 Humerokapitellar, humeroulnar ve radiokapitellar eklem ve hareket yönleri ……..... 4

Şekil 4. Ossifikasyon merkezlerinin cinsiyete göre radyografik olarak görünür hale gelmesinin ortalama yaş değerleri ve ossifikasyon merkezlerinin cinsiyete göre ortalama birleşme yaşları 5

Şekil 5. Büyüme plağının anatomisi 7

Şekil 6. Dirsek eklem kapsülü ve bağları… 7

Şekil 7. Dirsek ekleminin bağ yapıları 9

Şekil 8. Dirsek bölgesinin vasküler ve sinir yapısı 12

Şekil 9. Gartland sınıflandırması 15

Şekil 10. Fleksiyon tip kırklarda travma mekanizması 16

Şekil 11.Suprakondiler humerus kırıklarında nörovasküler etkilenme 17

Şekil 12. Derideki çukurlaşma veya gamze bulgusu belirtisi 18

Şekil 13. Tamam veya OK işareti 19

Şekil 14. Ulnar sinir testi 19

Şekil 15. Radyal sinir muayenesi… 20

Şekil 16. Dirsek ekleminin lateral grafisi 21
Şekil 17. Ön ve arka yağ yastıkçıkları 23
Şekil 18. Tip 1 suprakondiler humerus kırığının lateral radyografisi 25
Şekil 19. Tip 2 suprakondiler humerus kırığının direk radyografisi..... 26
Şekil 20. Farklı pinleme konfigürasyonları.....28
Şekil 21. Kubitus varus deformitesi..... 32

KISALTMALAR

MKL : Medial kollateral ligament

LKL : Lateral kollateral ligament

BT : Bilgisyarlı tomografi

AP : Anterior posterior

BA : Baumann açısı

HUA : Humeroulnar açı

MDA : Metafizodiafizer açı

SKHK : Suprakondiler humerus kırığı

ARİF : Açık redüksiyon ve internal fiksasyon

KRPP : Kapalı redüksiyon ve peruktan pinleme

AİS : Anterior interosseöz sinir

TEŞEKKÜR

Bu çalışmanın gerçekleştirilmesinde değerli bilgilerini benimle paylaşan, kendisine ne zaman danışsam bana kıymetli zamanını ayırıp sabırla ve büyük bir ilgiyle faydalı olabilmek için elinden gelenin fazlasını sunan, her sorun yaşadığımda yanına çekinmeden gidebildiğim, güler yüzünü ve samimiyetini benden esirgemeyen ve gelecekteki mesleki hayatımda da bana verdiği değerli bilgilerden faydalanacağımı düşündüğüm kıymetli ve danışman hoca statüsünü hakkıyla yerine getiren Sn. Prof. Dr. Durgül YILMAZ'a,

Uzmanlık eğitimim boyunca mesleki bilgi, deneyim ve rehberliğini hiçbir zaman benden esirgemeyen değerli hocam Anabilim Dalı Başkanımız Sn. Prof. Dr. Murat DUMAN'a,

İlminden faydalandığım, insani ve ahlaki değerleri ile de örnek edindiğim, yanında çalışmaktan onur duyduğum tüm hocalarıma ve birlikte çalışmaktan keyif aldığım uzmanlarıma,

Araştırmamın uygulama aşamasında yardımları ve sağladığı manevi destek ile Çocuk Acil Bilim Dalı Uzm. Dr. Nihan ŞIK'a ve Ortopedi ve Travmatoloji Anabilim Dalı'nın değerli Öğretim Üyeleri'ne

Asistanlık hayatım süresince her zaman samimiyeti, güleryüzlülüğü, motivasyonu ve desteklerini benden esirgemeyen değerli eşkidemlilerim Asist. Dr. Aygün HAJIKHANOVA, Asist. Dr. Gülçin KAYMAKOĞLU, Asist. Dr. Fulya METE, Asist.Dr. Mustafa HALK, Asist. Dr. Sevsen ALTINÖZ, Asist. Dr. Ekin SAY YILDIRIM, Uzm. Dr. Meryem BADEM ve Op.Dr. Aysel İBRAHİMLİ'ye

Yaşamımın her döneminde olduğu gibi, asistanlık süresinde de hoşgörü, desteğini esirgemedikleri ve bana duydukları güven için aileme;
Sonsuz minnet ve teşekkürlerimi sunmayı borç bilirim.

Dr.Emil NURİYEV

İzmir 2021

ÖZET

Giriş: Suprakondiler humerus kırıkları, çocuk hastalarda klavikula ve önkol çift kırıkları sonrasında en sık görülen kırık türüdür. Çocuk hastalarda dirsek çevresi kırıklarının yaklaşık %60'ını oluşturur. Kırıkların en sık görüldüğü dönem 4-11 yaş aralığıdır ve erkek çocuklarda daha sık görülmektedir. İlkbahar ve yaz mevsiminde daha fazla görülmektedir. Kırığın deplasman durumuna göre konservatif veya cerrahi yöntemlerle tedavi uygulanabilmektedir. Tedavi sonrası erken ve geç dönem komplikasyonlar görüle bilir.

Amaç: Çalışmamızda SKHK'ı nedeniyle başvuran hastaların demografik verileri, yapılan tetkikleri, tedavileri, komplikasyonlarını incelemeyi amaçladık.

Gereç ve Yöntem: Çalışmamızda Ocak 2015-Ocak 2020 tarihleri arasında Dokuz Eylül Üniversitesi Tıp Fakültesi Çocuk Acil Servisi'ne SKHK nedeniyle başvuran olguların epidemiyolojik/demografik verileri, konservatif/cerrahi tedavileri, prognoz bilgileri, komplikasyon gelişimi geriye dönük incelenmiştir.

Bulgular: Toplam 376 olgunun %43,88'i kız, %56,12'si erkek olarak bulunmuştur. Ortalama yaş 6,4±3,74 yıldır. En fazla başvuru 5-9 yaş grubundakı hastalarda görülmüştür. Erkek çocukların yaş ortalaması 6,5±2,8 yıl, kız çocukların yaş ortalaması 5,1±2,7 yıl olarak bulunmuştur. Kendi yüksekliğinden düşme en fazla travma mekanizması olarak bulunmuştur. Hastaların %35'inde yaz mevsiminde kırık oluştuğu görülmüştür. Olguların % 92,5'i travma sonrası ilk 24 saatte hastaneye başvurmuşdu. Hastaların %68,9'da sol dirsekte kırık mevcut idi. Gartland sınıflamasına göre hastaların % 53,9'u Tip 1, %9,4'ü Tip 2, %36,9'u Tip 3 kırıklar idi. Olgularımızn %3,4'de (13 olgu) radiusda kırık, %0,8'de ulnada kırık mevcut idi. Hastaların %61,2'sine konservatif, % 38,8'ine cerrahi tedavi uygulanmıştır. Cerrahi tedavi alan hastaların ortalama ameliyat süresi 109 dk olarak bulunmuştur ve hastaların %87,60'na KRPP uygulanmıştır. Tip 2 SKHK tanılı hastalar çalışmamızda daha çok konservatif (%79,4) yöntemle tedavi edilmiştir.

Tedavi sonrası ortalama takip sürelerini incelediğimizde takip süresnin en fazla Tip 3 (65 gün), en az ise Tip1 (26 gün) kırıklarda olduğu görüldü.

Tedavi edilen hastaların %8,5'de (32 olgu) komplikasyon gelişmiştir. Tüm komplikasyonlar cerrahi yapılan olgularda görülmüştür. İki hastada pin dibi enfeksiyonu, 11 hastada periferik sinir hasarı, 19 hastada dirsek ekleminde haraket kısıtlığı görülmüştür. En sık görülen nörolojik komplikasyon, ulnar sinir yaralanmasıydı (% 52,3). Hastaların hiçbirinde kalıcı nörolojik hasar gelişmedi. Eklemde haraket kısıtlığı görülen hastaların %70'de fizik tedavi ihityacı oldu.

Sonuç : Kız çocuklarında kırık oluşumu erkek çocuklarına kıyaslandığında daha erken başlamaktadır. Deplase suprakondiler humerus kırıkları ciddi kırıklar olup hastanede yatarak tedavisi yapılmalıdır. Tüm komplikasyonlar Tip 3 SKHK'da görüldü. En fazla görülen nörolojik komplikasyon ulnar sinir yaralanması idi. Komplikasyon gelişen hastalarda fizik tedavi ihtiyacı %70 oranında görüldü.

ABSTRACT

Background: Supracondylar humerus fractures are the most common type of fracture in pediatric patients after clavicle and forearm double fractures. It constitutes approximately 60% of elbow circumference fractures in pediatric patients. The most common period of fractures is between the ages of 4-11 and it is more common in boys. It is more common in spring and summer. Depending on the displacement status of the fracture, conservative or surgical treatment can be applied. Early and late complications may occur after treatment.

Aim: In our study, we aimed to analyze the demographic data, examinations, treatments and complications of patients who applied for supracondylar humerus fracture.

Materials and Methods: In our study, epidemiological/demographic data, conservative/surgical treatments, prognostic information, and complication development of cases who applied to Dokuz Eylul University Medical Faculty Pediatric Emergency Service with supracondylar humerus fracture between January 2015 and January 2020 were retrospectively analyzed.

Results: Of the total 376 cases, 43.88% of the patients were female and 56.12% were male. The mean age is 6.4±3.74 years. The highest number of applications was seen in patients aged 5- 9 years. The mean age of boys was 6.5±2.8 years, and the mean age of girls was 5.1±2.7 years. Falling from one's own height was found to be the most common trauma mechanism. It was observed that 35% of the patients had fractures in the summer season. 92.5% of the cases were admitted to the hospital in the first 24 hours after trauma. There was a fracture in the left elbow in 68.9% of the patients. According to the Gartland classification, 53.9% of the patients were Type 1, 9.4% were Type 2, 36.9% were Type 3 fractures. There were radius fractures in 3.4% (13 cases) and ulna fractures in 0.8% (3 cases) of our cases. Conservative treatment was applied to 61.2% of the patients and surgical treatment was applied to 38.8%. The mean operation time of the patients who received surgical treatment was found to be 109 minutes, and closed reduction percutaneous pinning was applied to 87.60% of the patients. Patients with a diagnosis of type 2 supracondylar humerus fracture were mostly treated conservatively (79.4%) in our study. When we examined the mean follow-up times

after treatment, it was seen that the most follow-up period was Type 3 (65 days) and the least Type 1 (26 days) fractures.

Complications developed in 8.5% (32 cases) of the treated patients. All complications were seen in patients who underwent surgery. Pin-site infection was observed in two patients, peripheral nerve damage in 11 patients, and limitation of movement in the elbow joint in 19 patients. The most common neurological complication was ulnar nerve injury (52.3%). Permanent neurological damage did not develop in any of the patients. 70% of the patients with limited range of motion required physical therapy.

Conclusion: Fracture formation in girls starts earlier when compared to boys. Displaced supracondylar humerus fractures are serious fractures and should be treated as an inpatient. All complications were seen in Type 3 supracondylar humeral fractures. The most common neurological complication was ulnar nerve injury. The need for physical therapy was seen in 70% of the patients who developed complications.

Key words: Supracondylar humerus fractures, complication, ulnar nerve injury.

1. GİRİŞ VE AMAÇ

Suprakondiler humerus kırıkları çocuk hastalarda klavikula ve önkol çift kırıklarından sonra en sık görülen kırık türüdür [1]. Çocuk hastalarda dirsek çevresi kırıklarının yaklaşık %60'nı oluşturur [2]. Kırıkların en sık görüldüğü dönem 4-11 yaş aralığıdır ve erkek çocuklarında daha sık görülmektedir. Suprakondiler humerus kırıkları insidansının okul tatilleri, ilkbahar ve yaz aylarında arttığı bildirilmiştir [3]. Düşmelerde çocuklar kendilerini üst ekstremite ekstansiyonda el üzerine düşerek korurlar. Bu refleks sonucunda en sık distal radius etkilenirken ikinci sırada dirsek bölgesi etkilenir.

Yaralanmanın boyutu hafif derecede ödemden cerrahi müdahale gerektiren kırıklara kadar değişebilir [3]. Kırığın deplasman durumuna göre ise konservatif veya cerrahi yöntemlerle tedavi uygulanabilmektedir [1],[3]. Sık görülen bu kırıklar erken aşamada oluşabilecek kompartman sendromu, nörovasküler hasar, ileri dönemde ise hareket kısıtlılığına sebep olabilecek deformiteler gibi komplikasyonlar sebebiyle pediatrik travmalar içinde önemli bir yer tutmaktadır [4]. Daha önce bu konuda yapılan çalışmalar sonucunda hastalarda nörolojik komplikasyonların insidansının %7 ile 18 arasında değiştiği ve en sık yaralanan sinirin median sinir olduğu bildirilmiştir [4],[5],[6],[7]. Suprakondiler humerus kırıkları eşlik edebilecek nörovasküler yaralanma ve kompartman sendromu riski nedeniyle pediatrik ortopedik aciller arasında yer almaktadır [1]. Bu kırıkların tedavisi ve reduksiyonun sağlanması bu bölgenin kompleks anatomik yapısından dolayı zordur ve tedavinin kozmetik, radyolojik ve fonksiyonel sonuçları cerrahın bilgi ve deneyimi ile orantılıdır [6].

Çocuk yaş grubunda suprakondiler humerus kırıkları ile ilgili tanımlayıcı çalışmaların sonucunda hastaların kliniğe başvuru şikayetleri, fizik muayene bulguları, laboratuvar bulguları, radyolojik bulguları ve bu bulguların hastalığın seyri, erken ve uzun dönem komplikasyonlar ile ilişkisi tanımlanabileceğinden önemlidir.

Bu çalışmada amaç Dokuz Eylül Üniversitesi Çocuk Acil Bilim Dalına başvuran suprakondiler humerus kırığı olan çocuklarda, yaş aralığı, cinsiyet, mevsimsel özellikler, kırık tiplendirmesini ve ameliyat sonrası komplikasyon gelişmesini etkileyen faktörleri saptamaktır.

2. GENEL BİLGİLER

2.1 KEMİK ANATOMİSİ

Humerus distali koronal planda geniş, sagittal planda ise yuvarlaktır. Humerus distalde medial ve lateral olmak üzere iki kolon yapıdan oluşmaktadır. Medial ve lateral kolonlar güçlü olmasına rağmen, merkezi kısımda 1-2 mm kalınlığında iki kolon arasında zayıf bir kemik bağlantı noktası mevcuttur. Kolonların distalde eklem içinde kalan bölümleri kondiler, eklem dışında kalan bölümleri epikondiler bölge olarak adlandırılmaktadır [8] (Şekil 1).

Lateral kondilin, radius başıyla eklem yapan yüzüne „kapitellum'' denir. Medial kondil ise ulna proksimaliyle troklea humeri denilen eklem yüzü ile eklem oluşturur. Troklea, kapitellumdan daha büyük ve daha silindiriktir. Tokleanın arka yüzünde, laterale doğru oluk vardır. Bunun önemi ise, dirsek ekstansiyonda önkola valgus vererek, taşıma açısını oluşturur. Kapitellum ve troklea öne ve aşağı yönelerek, humerus distal ucuyla 45° lik açı yapar. Bu açı humerokapitellar inklinasyon açısı olarak tanımlanır [9],[10].

Lateral epikondilde önkol yüzeyel ekstansör kaslarının yapışma noktası, medial epikondilde ise önkol fleksör kaslarının yapıma noktası vardır. Medial epikondil lateral epikondilden daha büyüktür. Ulnar sinir, medial epikondilin düzgün olan arka yüzünden, medial kondil ile birleştiği yerdeki oluktan, epikondili çaprazlayarak ulnar sinir geçer [11].

Humerus distalinin ön yüzünde dışta olan çukur „fossa radialis", içte olan çukur, ''fossa koronidea", arka yüzdeki çukur ise „fossa olekrani" olarak adlandırılır [12].

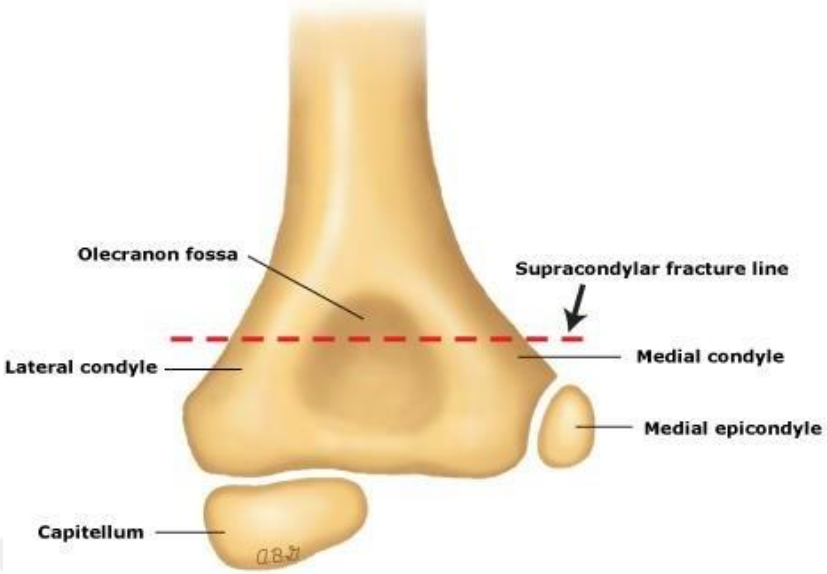

Şekil 1. Çocuklarda humerus distalinin anatomisi [13]**.**

Radiusun proksimali silindir baş şeklinde olup, caput radii olarak adlandırılır. Caput radiinin üst yüzünde capitellum ile eklem yapan yuvarlak bir çukurluk (fovea articularis) vardır. Buna ek olarak ulna ile eklem yapan circumferentia articularisin 240 derecelik iç yüzü de hiyalin kıkırdak ile kaplıdır. Ulna'nın radiyal çentiği (incisura radialis) 180 derecelik pronasyon ve supinasyona izin verecek şekilde yaklaşık 60-80 derecelik bir ark yapar. Circumferentia articularisin anterolateral $^1/_3$' lük bölümünün dış yüzünde kıkırdak yoktur. Ayrıca bu alanda subkondral kemik de bulunmaz. Bu nedenle, ekleme katılmayan kemiğin bu bölümü, kıkırdakla kaplı diğer alanlar kadar güçlü değildir ve eklem kırıkları daha çok bu alanda görülür. Ayrıca bu bölge kıkırdak içermemesi ve ulna ile temas etmemesi açısından radius proksimal fiksasyonları için uygun bir alandır. Radius başı ile radius boynu kemiğin distalde kalan kısmı ile aynı hatta bulunmaz, aralarında tuberositas radii seviyesinde, fakat bu çıkıntının aksi yönüne doğru bakan yaklaşık 15 derecelik bir açı mevcuttur [14],[15].

Ulnanın proksimal ucu bireylerin çoğunluğunda (%63) troklear çentik, yağ dokusu içeren transvers bir bölme ile ikiye ayrılmıştır.Troklear çentik, ön bölümü koronoid çıkıntı üzerinde, arka bölümü olekranonun ön yüzünde olan iki ayrı eklem yüzeyinden ibarettir. Sagittal planda troklear çentik yaklaşık 190 derecelik bir kavis oluşturur. Konturları gerçek bir yarım daireden daha çok elipsi andırmaktadır. Bu durum, eklemin ortasındaki boşluğu açıklar. Önden bakıldığında, ulna'nın gövdesinin

1-6° laterale doğru açılandığı görülür. Bu açılanma "taşıma açısı" nın oluşumuna katkıda bulunur (Şekil 3). Troklear çentiğin açıklığı ulna'nın uzun aksına göre yaklaşık 30° posteriora eğilmiştir. Bu, özellikle ekstansiyondaki dirsek ekleminde, anteriora yönelmiş olan humerusun distalindeki troklea humeri ile uyumu sağlar [16]. Radial çentik (incisura radialis) koronoid çıkıntının lateral yüzünün hemen altında bulunan yaklaşık 70 derecelik kavis şeklindeki bir çöküntüdür ve radius başı ile eklem yapar (Şekil 2).

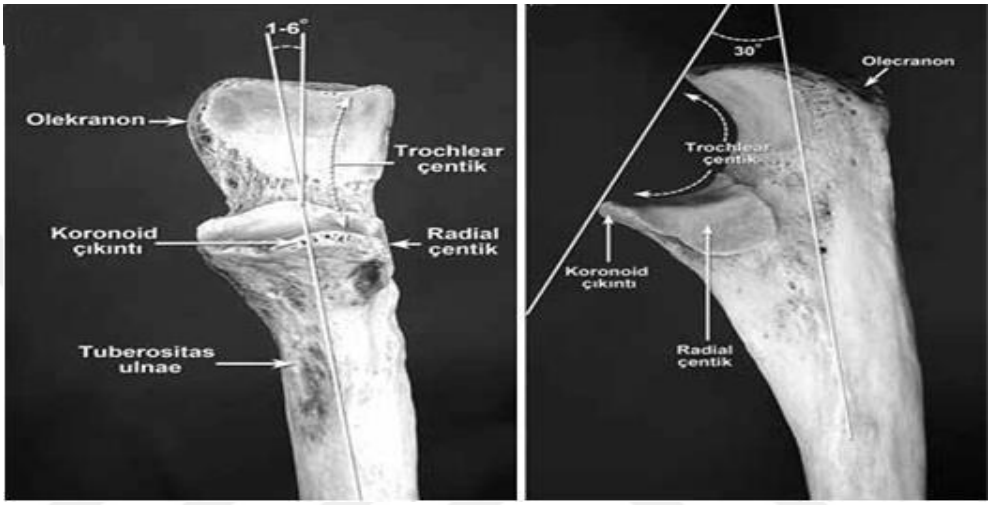

Şekil 2. Ulna proksimal anatomisinin önden ve yandan görünüşü[17].

Dirsek eklemi humeroulnar, humeroradial ve proksimal radioulnar eklem olmak üzere üç eklemden oluşur: (Şekil 3)

1) Humero-ulnar eklem; insisura troklearis ile troklea humeri arasında oluşan **ginglimus tipi** bir eklem,
2) Humero-radial eklem; fovea artikularis ile kapitellum humeri arasında oluşan **sferoid tipi** bir eklem,
3) Proksimal radio-ulnar eklem; ulnadaki insisura radialis ile radius başındaki çembersel eklem yüzü arasındaki **trokoid tipi** bir eklemdir [18].

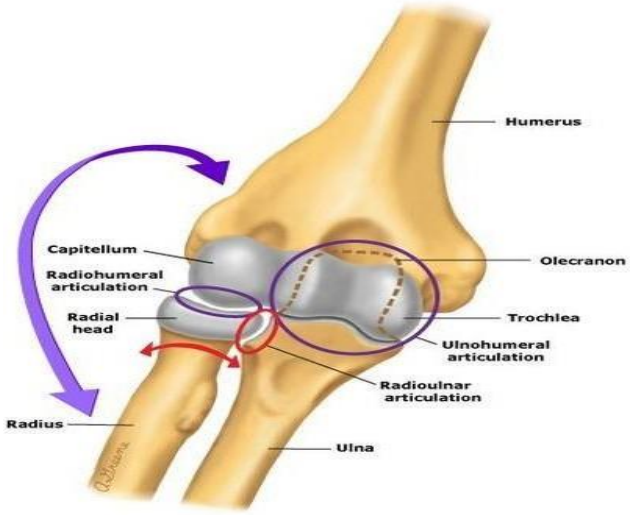

Şekil 3. Humerokapitellar, humeroulnar ve radiokapitellar eklem ve hareket yönleri [19]

2.1.1. DİRSEK BÖLGESİNİN KEMİKLEŞMESİ

Çocuklarda büyüme merkezleri kıkırdak yapıda olması nedeniyle radyolojik olarak bulgu vermezler. Büyümenin tamamlanması ile bu merkezler radyolojik olarak görünür. Farklılaşma ve olgunlaşma işlemi uzun kemiklerin önce merkezinde ve daha sonrasında distalde başlar. Dirsek ekleminde ardışık şekilde ortaya çıkan 6 büyüme merkezi humerusda kemikleşme diyafizden başlayarak kondillere doğru devam eder [20].

Dirsek ekleminde ardışık şekilde ortaya çıkan 6 büyüme merkezi vardır. Dirsekteki ossifikasyon evreleri; **K**apitellum, **R**adius başı, **İ**nternal (Medial) Epikondil, **T**roklea, **O**lekranon, **E**ksternal (Lateral) Epikondil şeklinde sıralanmış olup, **K-R-İ-T-O-E** olarak kısaltılmıştır [21] (Şekil 4):

1. **K**apitellum (1-2 yaş)
2. **R**adius başı (3-5 yaş)
3. **İ**nternal (Medial) epikondil (5-6 yaş)
4. **T**roklea (7-10 yaş)
5. **O**lekranon (7-9 yaş)
6. **E**ksternal (Lateral) epikondil (11-13 yaş)

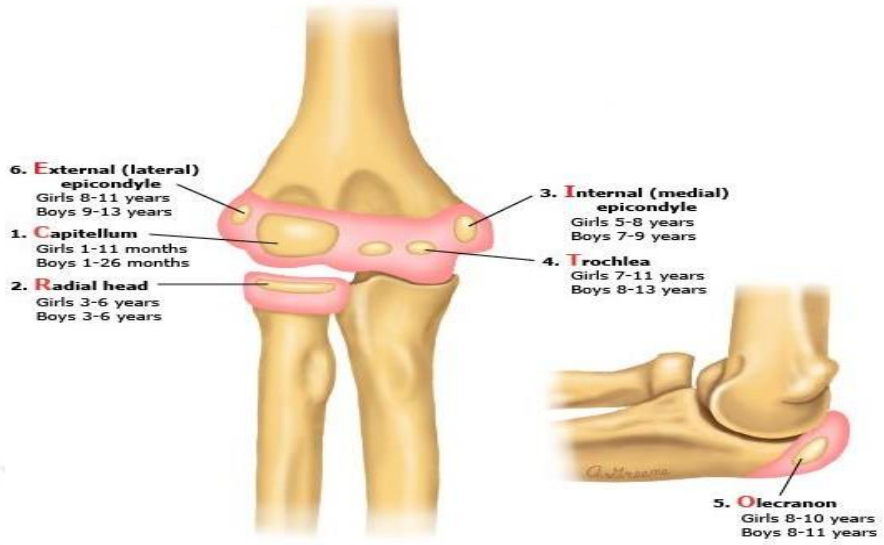

Şekil 4. Ossifikasyon merkezlerinin cinsiyete göre radyografik olarak görünür hale gelmesinin ortalama yaş değerleri ve ossifikasyon merkezlerinin cinsiyete göre ortalama birleşme yaşları [21].

Kız çocuklarında dirsek çevresinde kemikleşme erkek çocularından daha erken başlar. Lateral kondil 1 yaşından önce radyografik olarak görülür,ama bazen kemikleşme süresi 18-24 aya kadar devam eder. Kemikleşme merkezinin sınırları başlangıçta yuvarlak, 2 yılın sonrasında oval bir görünüm haline gelir. Lateral grafileride kaptilellum fiz hattı arkaya doğru genişler. Medial kondil 5-6 yaşlarında kemikleşmeye başlar. 7-10 yaşlarında troklea kemikleşmeye başlar. Lateral epikondilde kemikleşme en son olur. 9-10 yaş civarında kemikleşir [22].

Büyümenin tamamlanmasından hemen önce kapitellum, lateral epikondil ve troklea arasında epifiziyal bir merkez oluşur. Bu epifiziyal merkez, son olarak distal metafiz ile birleşir. Medial epikondil ise ilk dekadın sonlarına kadar humerusun distal metafizinden ayrı olarak gözlenebilir [20].

Radius başı, medial epikondilin kemikleşme zamanı benzer zamanlarda olur. Radius başının kemikleşme merkezi, ortalama 3 yaşında görülür. Kemikleşme merkezi ilk görülmeye başlandığı sırada elips formasındadır. Proksimal metafizinin oblik

olması nedeniyle laterale doğru genişlediğinden, kemikleşme merkezi olgunlaştıkça yassılaşır ve 12 yaş civarında ise kapitellum karşısında konkav şeklinde görülür. Radius cismi ile birleşmesi yaklaşık 16 yaşlarında olur. Proksimal ulna metafizinin gelişimi aşamalı devam eder. Olekranonun son kısmı, 9 yaşlarında görülmeye başlar ve ikincil kemikleşme merkezinden kemikleşir. Ulna cismi ile birleşmesi ise 12-13 yaşlarında başlar ve 15 yaşına kadar devam eder [20].

Cheng ve ark. 1577 çinli çocuğun dirsek radyografilerini inceledikleri çalışmada, kemikleşme sırasının erkek ve kızlarda aynı olduğunu ancak erkeklerde kızlara göre, kapitellum hariç, her kemikleşme merkezinin ortalama 2 yıl geciktiğini bildirmişler [23].

Başka bir çalışmada, Miyazaki ve ark. 439 brezilyalı çocuğun dirsek radyografilerini incelemişler. Kızlarda radius başı ve medial epikondilusun kemikleşme merkezinin eşzamanlı başladığı ve her iki cinsiyyette de olekranonda kemikleşme merkezinin trokleadan önce ortaya çıkdığını tespit etmişler [24].

Büyüme plakları, kemiğin uzunlamasına büyümesini sağlar ve kıkırdak, kemik ve lifli bileşenlerden oluşur. Büyüme plakası kondrositleri, normal işlevlerini değiştirebilen hem mekanik hem de hormonal uyaranlara duyarlıdır. Çevresel, hormonal, beslenme ve genetik faktörlerden kaynaklanan patolojik durumlar ortaya çıkabilir.

Çocuklarda büyüyen uzun kemikler diafiz, metafiz, fiz (büyüme plakası) ve epifiz (ikincili kemikleşme merkezi) gibi bölümlerden oluşur. Fiz kıkırdaktan oluşur ve kemiğin epipfizi ile diafizi arasında yer alır. Bu, uzun kemiklerin boyuna büyümesinin meydana geldiği, metabolik olarak da oldukça aktif ve hızla değişen bir kemik alanıdır [25],[26] (Şekil 5). Fizisde meydana gelen büyüme ve değişiklik, kırıkların hızlı iyileşmesini sağlar. Fizisin yaralanması asimetrik büyümeye ve ardından deformiteye sebeb olabilir [27],[28],[29]. Epifizdeki kıkırdak hücreleri ergenliğin sonunda çoğalmayı durdurur, kemik dokuya geçer ve epifiz çizgileri yerinde kalır [26].

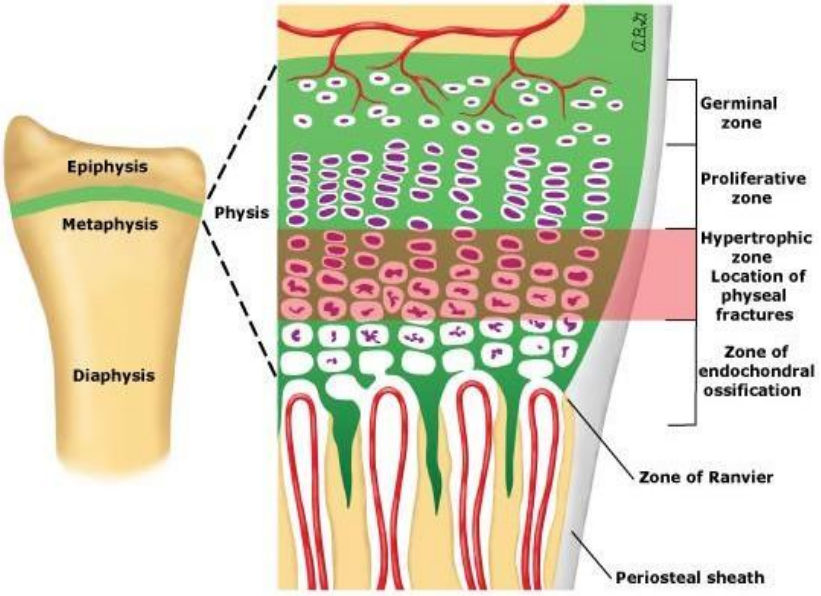

Şekil 5. Büyüme plağının anatomisi [19].

Dirsek eklem kapsulu humeroulnar, humeroradial ve proksimal radioulnar eklemi bir arada tutan sinovial boşluğa sahiptir. Medial ve lateral epikondil eklem dışında yer alırken, olekranon fossa, koronoid fossa ve radial fossa eklem içerisindedir. Eklem kapsülü, radiusa yapışma yerinde diğer bölgelerden daha geniş olup supinator adelenin altında radial başın daha rahat dönmesini sağlayan processus sacciforme adı verilen çıkıntıyı oluşturur [15],[30],[31] (Şekil 6).

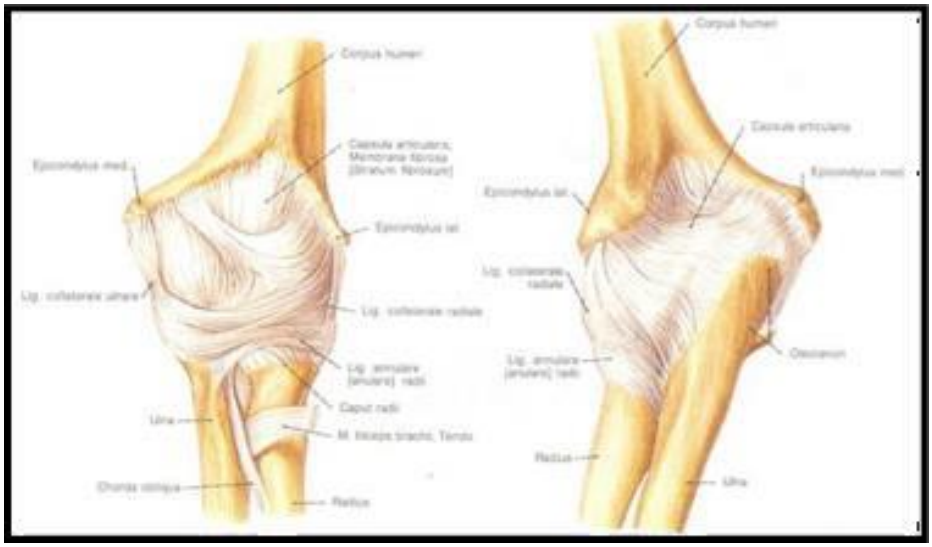

Şekil 6. Dirsek eklem kapsulu ve bağları [32].

Sinoviyal membran; proksimal radioulnar ve humeroulnar eklemi birbirinden ayıran ve radius ile ulna arasında arkadan öne uzanan bir yapıya sahiptir. Bu uzantının içinde fibröz membran ile sinoviyal membran arasında üç yerde yağ yastığı mevcuttur. Birincisi, koronoid fossa ve anterior kapsül arasında olup anterior yağ yastığı , en büyüğü olan ikincisi, posterior kapsül ve olekranon fossası arasındadır ve posterior yağ yastığı olarak adlandırlır. Üçüncüsü ise supinator kasın altında yer alır. Yağ yastıkçıklarının görevi eklem kapsülü içindeki boşlukları çeşitli pozisyonları doldurmak,ekleme gelen darbeleri absorbe etmek ve eklemi hasara karşı korumaktır [33],[34],[30].

2.1.2. DİRSEK EKLEM BAĞLARI

Medial kollateral ligament (MKL) kompleksi, üçgen şeklinde ve kalın bir bant halindedir [35],[36]. 3 ayrı bant tarafından oluşturulan ve anterior, posterior, transvers yönlerde seyreden yapıya sahiptir. **Anterior bant**, medial epikondilin ön ve alt kısmındaki noktadan, koronoid çıkıntının iç kenarına doğru oblik bir seyirde uzanarak MKL'nin en önemli parçası haline gelir [17],[37],[38]. Diğer bantlara kıyasla daha kalındır ve ana ligamentöz stabilizatördür. Anterior bant da kendi içinde anterior, posterior ve derin medial bant olmak üzere 3 parçadan oluşur [36],[39]. **Posterior bant**, genellikle eklem kapsülünün kalınlaşması şeklindedir. Medial epikondilin arka ve alt kısmından başlayarak troklear çentiğin ortasının iç yüzeyine bağlanır. Posterior bant, en çok dirsek eklemi 90° fleksiyonda iken gözlenebilen ve izometrik olmayan yapıdadır [40],[39]. **Transvers bant** ise anterior ve posterior bantların distal yapışma noktaları arasındadır. Transvers bantın diğer adı **Cooper Ligamenti**' dir. Anterior ve posterior bantlar dirsek eklem stabilitesine katkıda bulunurken Cooper ligamentinin bilinen herhangi bir fonksiyonu ve eklem stabilitesine katkıda bulunmamaktadır [36],[40],[41].

Lateral kollateral ligament (LKL) kompleksi, MKL kompleksine göre daha çok varyasyon göstermekte ve daha az anlaşılabilmişdir. Tepesi lateral epikondilden başlayan bir yelpaze şeklindedir. Dirseğe gelen varus stresine karşı direnç gösteren ve

posterolateral rotasyonel instabiliteyi engelleyen en önemli stabilizatör yapıdadır [35],[37],[38] (Şekil 7).

Lateral ulnar kollateral ligament, lateral epikondilin posteriorundan başlayıp, ulnada supinator kasın yapıştığı tüberküle bağlanır [17],[36]. Lateral ulnar kollateral ligament, posterolateral rotatuar instabilitenin engellenmesinde ve varus stresine karşı koymada çok önemli bir rolü vardır [27]. Radial kollateral ligament **,** lateral kollateral ligament kompleksinin ön bölümünde yerleşir. Direkt olarak lateral epikondilden başlar ve distalde annular ligamentin lifleri ile birleşir [17],[36]. Annular ligament, ulna üst ucunda, radial çentiğin ön kenarından başlayarak radius başının tamamını dairesel biçimde sarar ve arka kenarına birleşir. Oluşan dairenin alt çevresi, üst çevresine göre daha dar olduğu için radius başı aşağıya doğru kaymaz [42]. Bu bağ, radius başının radial çentik içinde kalmasını sağlayan ve proksimal radioulnar eklemin stabilitesinden sorumlu olan en önemli bağdır. Bu dairesel osteofibröz yapının, 1/5'i radial çentik, 4/5'i annular ligamentten oluşmuştur.

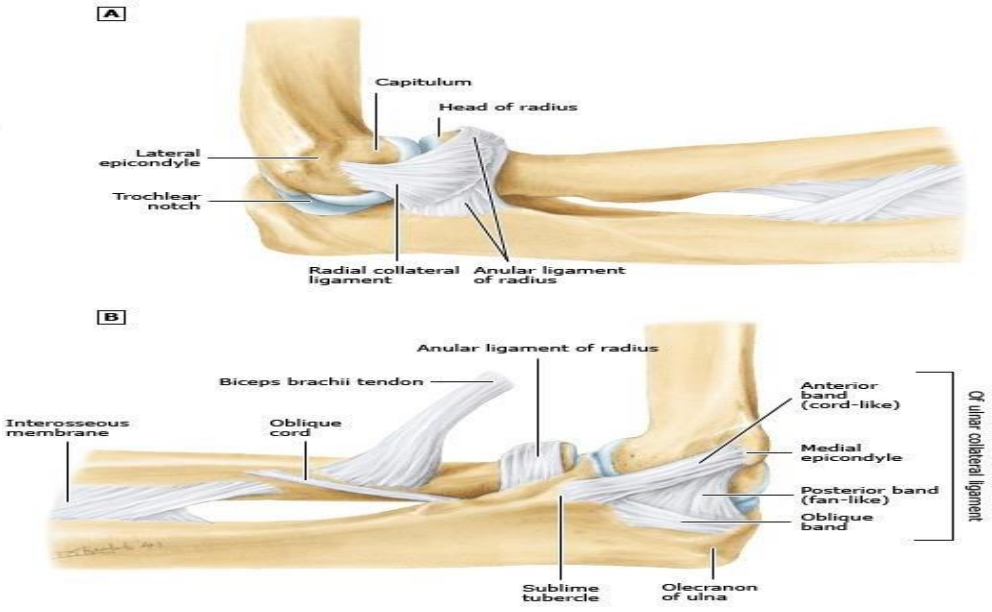

Şekil 7. Dirsek ekleminin bağ yapıları [43].

A: Medial kollateral ligament (MKL) kompleksi

B: Lateral kollateral ligament (LKL) kompleksi

2.1.3 MUSKÜLER YAPI

Dirsek eklemi etrafında birçok kas dokusu vardır. Bunlar kol ve önkol kasları olmak üzere ikiye bölünmekte. Kol kasları kendi arasında anterior gurup ve posterior grup olarak ikiye ayrılır. Anteriordaki gurup, musculocutaneus sinir tarafından inerve edilir ve önkola fleksiyon hareketi yaptırırlar (M. Biceps brachii, M. Brakialis, M. KorakoBrakialis). Posteriorda ise tek kas dokusu olarak, radial sinir tarafından innerve edilen m.triceps brachi bulunur. Bu kas ise önkola ekstansiyon hareketi yaptırmaktadır. Önkol kasları kendi aralarında volar gurup ve dorsal gurup olarak ikiye ayrılmaktadır. Volar kaslar medial epikondile bağlanır. Ulnar sinir tarafından inerve edilen m. fleksör carpi ulnaris hariç, tüm volar grup median sinir tarafından inervasyonu sağlanmakta (M. Fleksör carpi ulnaris (n.ulnaris), M. Palmaris longus, M. Fleksör carpi radialis, M. Fleksör digitorum, M. Pronator teres) [12],[11],[32]. Dorsal gurup kasları ise lateral epikondile bağlanırlar ve radial sinir tarafından innerve edilirler (M. Brachioradialis, M. Ekstansör carpi radialis longus, M. Ekstansör carpi radialis brevis, M. Ekstansör digitorum comminis, M. Ekstansör carpi ulnaris, M. Supinatör) [22],[33],[31].

2.1.4. VASKÜLER YAPI

A.Brakialis, subklavian arterin devamı olan aksiler arter, aksiler bölgeyi geçtikten sonra brakial arter olarak devam etmektedir. Kalın dalı olan a.profunda brachiayı verdikten sonra median sinir lateralinde, biceps kası medialinde distale doğru devam eder. Kubital fossa distalinde, aponeurosis musculi bisipitis brachiyi geçtikten sonra, radial arter ve ulnar arter olarak ikiye ayrılır ve distale doğru ilerler. Dirsek eklemi etrafında çok sayıda kollateral arterler mevcuttur. Bu kolletarellerin önemi ise, ana arterler total olarak kesildiği taktirde distalin akımını yeterli şekilde oluşturabilmektir [22],[33],[30].

2.1.5. NÖROLOJİK YAPI

Ulnar sinir, medial fasikülden ayrılırarak aksiller bölgede a.aksillarisin yanında, kolun orta kısmına kadarda a.brakialis ve n.medianusun iç tarafında devam eder. Dirsek ekleminde, medial epikondil arkasındaki ulnar oluktan geçerek, medial kollateral ligamenti çaprazlayarak önkolun ön yüzüne geçer. Ulnar sinir suprakondiller kırıklarda preop veya iatrojenik olarak, intraop hasar görebilir. Bu hasar sonuçunda özellikle interosseoz kaslar olmak üzere hipotenar kaslardada atrofi görülmektedir. Motor kayıplarda parmaklarda abdüksiyon ve addüksiyon kaybı olabilir. Duyu kaybında ise 4. parmağın ulnar tarafı ve 5. parmağın totalinde duyu kaybına oluşur.

Median sinir lateral fasikül ve medial fasikülün birleşmesiyle oluşup, medial bisipital olukta a.brakialis ve n.ulnaris ile birlikte aşağı doğru devam eder. Median sinir kolda motor veya duysal hiçbir dal vermez [33] (Şekil 8). Önkolun üst kısmında m.pronator teres''in iki başı arasından geçerek fleksör digitorum süperficialis ve profundus arasından önkolda devam eder. N.medianus suprakondiler kırıklarda sıklıkla hasar görebilir. Bu yaralanma sonuçunda m.fleksör pollisis longus, m.fleksör digitorum superfisiyalis, m.fleksör digitorum profundus"un radial yarısı, tenar kaslar ve m. lumbrikal I ile II‟ de motor ve duysal defisit oluşabilmektedir.

Motor kayıplarda oppozisyon yapamaması ile maymun eli (ebe eli) belirtisi olur. Duyu kaybında ise ilk 3 ve 5. parmağın volar yüzünde ve el ayasının radial kısmının üzerinde duyu kaybı gelişir [22].

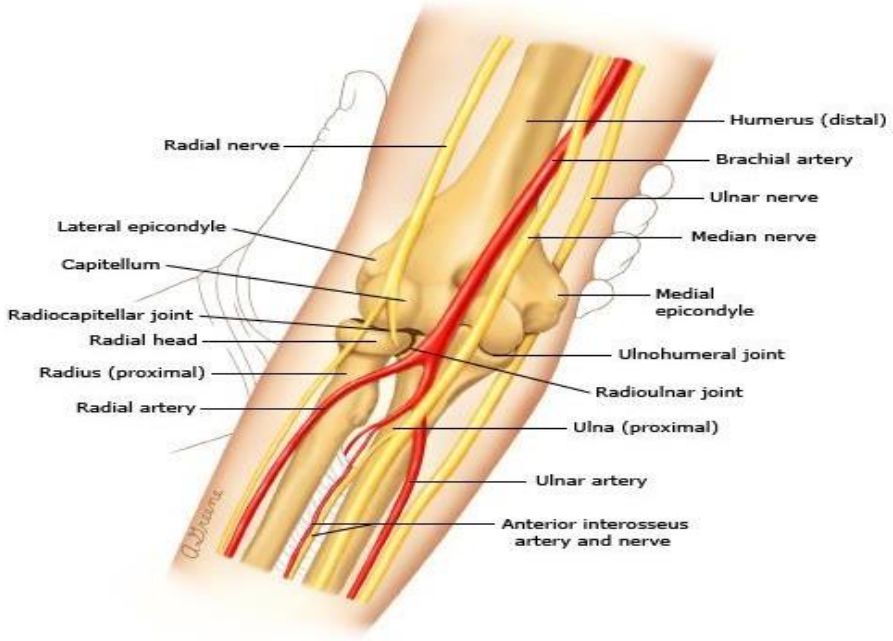

Şekil 8. Dirsek bölgesinin vasküler ve sinir yapısı [19].

2.2. DİRSEK EKLEMİ BİYOMEKANİĞİ

Dirsek eklemi fleksiyon, ekstansiyon, pronasyon ve supinasyon hareketlerinin gerçekleşdiği bir eklemdir. Bu hareketlerden fleksiyon ve ekstansiyon hareketi menteşe tipi bir eklem olan humeroulnar eklemde, pronasyon ve supinasyon hareketi radioulnar eklem içerisinde oluşur. Sağlıklı bireylerde eklem hareket açıklığı fleksiyon ekstansiyon hareketlerinde 0-150 derece, önkol nötral pozisyonda iken supinasyon yaklaşık 85 derece ve pronasyon yaklaşık 75 derece olarak gerçekleşir. Bununla birlikte günlük hayatta dirsek ekleminin fonksiyonunda kayıp olmaması için fleksiyon ekstansiyon hareket arkının 30-130 derece, supinasyonun 50 dereceye ve pronasyonun 50 dereceye kadar gerçekleşir [44],[45].

Dirsek ekleminde stabilite birçok faktörün uyum içerisinde çalışması demektir. Bunlar kemiklerin eklem yüzlerinin birbiriyle geometrik uyumu, kapsül ve bağlar, dirseği çevreleyen kas dokusunun dengeli çalışması sonucunda eklemi stabilize eder [46]. Normal bir dirsek ekleminin stabilitesi, eklem geometrisi, kapsuloligamentöz yapılar, kasların balansı tarafından oluşturulmaktadır.

2.3. DİRSEK TAŞIMA AÇISI

Dirseğin tam ekstansiyonda bulunduğu ve ön kolun tam supinasyona alındığı pozisyonda kol ve ön kol uzun eksenlerine paralel çizilen doğruların arasında kalan açıya taşıma açısı denir [47]. Sağlıklı bireylerde yapılan çalışmalar sonucu taşıma açısının 5-20 derece valgusta olduğu bildirilmiştir [46]. Bu açılanma sayesinde dirsek tam ekstansiyona alındığında eklemin bel çukuruna denk gelmesi sağlanmakta ve bu sayede daha ağır yük taşınması mümkün olmaktadır. Kadın ve erkek cinsiyetler arasında bel çukurunun derinliğinin farklı olması nedeniyle açılanma farklılık göstere bilir ve erkeklerde fizyolojik valgus açılanması daha az görülmektedir [45]. Taşıma açısı, Tükenmez ve ark. tarafından 2000 çocuk üzerinde yapılan çalışma neticesinde bireylerin dominant taraf dirseklerinde daha yüksek olarak bulmuştur [48]. Bir dirseğin taşıma açısı en iyi olarak karşı taraf dirsek ile karşılaştırıldığında ortaya çıkmaktadır [49].

2.4. SUPRAKONDİLER HUMERUS KIRIKLARININ İNSİDANSI

Supraakondiler humerus kırıklarının hayatın ilk 10 yılında insidansı daha fazladır. Tüm pediatri kırıklarının yaklaşık %3 ile %16'sı ve 7 yaş altındakı kırıkların %30'u suprakondiler humerus kırığıdır [50],[51]. Suprakondiler humerus kırıkları tüm çocuk dirsek kırıklarının %60'ını oluşturmaktadır [1]. Yaralanmanın mekanizmine göre ekstansiyon ve fleksiyon tipi kırıklar oluşmaktadır. %95 oranında görülen ekstansiyon tipi kırıklardır. Daha önce yapılan çalışmalarda erkek çocuklarda bu kırıkların daha fazla olması bildirilse de, son zamanlarda bu oranların eşitlendiğine dair çalışmalar mevcuttur [23],[52]. Yaz aylarında daha fazla görülmektedir. Dominant olmayan ekstremitenin daha fazla etkilendiğine dair çalışmalar mevcuttur [53]. Aynı zamanda, sol kolda sağ koldan daha fazla görülmektedir [47]. Suprakondiler humerus kırıklarına %3 ile 13 oranında proksimal humerus, önkol, distal radius ve skafoid kırıkları da görülür [54].

Travmalar etiolojik nedenler arasında ilk sıradadır. Yaşa göre etyolojik nedenlerin dağılımı incelendiğinde 3 yaştan büyük çocuklarda oyun esnasında düşmeler yer alırken, 3 yaş altında olan kırıklarda yüksekten düşme en sık neden

olarak görülmektedir [55]. Çocuklarda dirsek bölgesinde metafizer kemiğin zayıf olması ve bağların daha esnek yapıda olması suprakondiler bölgeyi mekanik güçler karşısında zayıflatır ve kırık oluşmasına sebeb olur [1],[56].

Suprakondiler humerus kırıkları sıklıkla dirsek ekstansiyonda iken açık el üzerine düşme sonrasında görülür [1]. Ekstansiyonda olekranon, olekranon fossaya dayanarak zayıf olan bu bölgeye bir menteşe etkisi oluşturup kırığa sebeb olur. Hiperekstansiyon pozisyonunda kol ve önkol kaslarının direnç gücünün azalması da kırığın oluşmasına destek olur [57].

2.4.1. KIRIK SINIFLANDIRILMASI

Suprakondiler humerus kırığı, humerusun transvers fiz hattı çizgisinin üzeri ile metafizer bölge arasındaki kırık olarak tanımlanır. Distal humerusun eklem dışı kırığıdır. Suprakondiler humerus kırıklarında sınıflandırma en sık Gartland tarafından tanımlanan yöntemle yapılmakta ve distal fragmanın proksimal parçaya göre bulunduğu konuma göre değerlendirilmektedir [46],[47].

Tip 1 kırıklarda deplasman görülmez. İyi çekilmiş bir lateral grafide kırık hattını görmek mümkündür. Yağ yastıkçıklarının da tanıda önemli yeri vardır. Tip 2 kırıklarda angulasyon göstermekle birlikte intakt posterior menteşe vardır. Radyolojik değerlendirmede kapitellumun normal değeri 30 derece olan anterior angulasyonu azalmıştır ve anterior humeral çizgi kapitellumun orta 1/3 kesiminden daha anterior bölgeden geçer. Tip 3 kırıklar tamamen deplase kırıklardır. Deplasman çoğunlukla posteromediale doğru olmaktadır. Wilkins tarafından Gartland sınıflandırması modifiye edilmiştir. Tip 2 kırıklar A ve B olarak iki alt gruba bölünmüştür. Tip IIA kırıklar rotasyon ve translasyon göstermezken, Tip IIB kırıklar rotasyon ve translasyon gösterirler. Bu alt grupların klinik etkisi incelendiğinde Tip IIA kırıklar stabil kırıklar olup kapalı redüksiyon sonrası konservatif takip edilebilirken, Tip IIB kırıklar genellikle instabil kırıklardır ve redüksiyon sonrasında fiksasyona gerek vardır [54],[58]. Leitch tarafından orijinal Gartland sınıflandırmasına yeni bir grup eklenmiştir. Tip IV kırıklar anterior ve posterior periostun yüksek enerjili travmaya

veya aşırı redüksiyona zorlanmasına bağlı olarak tamamen kopması sonucunda oluşur ve mutlak instabildir [59] (Şekil 12).

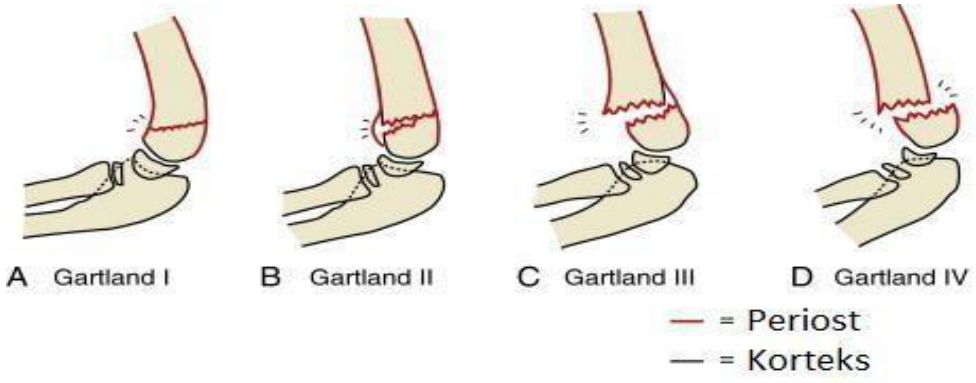

Şekil 9. Gartland sınıflandırması. A) Tip 1: deplase olmayan kırık, B) Tip 2: anterior korteks kırık, posterior korteks ve periost sağlam, C) Tip 3: anterior ve posterior korteks kırık, posterior periost sağlam, D) Tip 4: tamamen deplase kırık [60].

2.4.2. NÖROVASKÜLER ETKİLENME

Kırık tipine göre nörovasküler defisitler farklı olabilir. Suprakondiler humerus kırıklarında nörolojik defisit sıklığı %10-%20 arası görülür ve tip 3 suprakondiler kırığı olan çocularda bu oranın %49'a kadar yükseldiği bildirilmiştir [61],[62],[63]. Posteromedial deplasmanlı kırıklarda proksimal fragmanın distal lateral kenarı radial sinire hasar verebilir. Posterolateral deplasmanda ise proksimal fragmanın distal medial ucu brakial arter ve median sinire hasar verebilir [64]. Bu nedenden dolayıda kompartman sendromu riski posterolateral tipte daha fazla saptanmıştır [61],[65].

Ekstansiyon tipi suprakondiler humerus kırıklarında posteromedial deplasman oranı ile radial sinir yaralanması doğru orantılıdır [65]. Fleksiyon tipi kırıkta ise, distal fragman anteriora ve proksimale doğru deplase olması nedeniyle proksimal fragmanın distal ucu ulnar sinire hasar verebilir. Fleksiyon tipi kırıkların prognozu ekstansiyon tipi kırıklara göre daha kötü ve redüksiyonu daha zordur [66].

Radial sinir yaralanmasının eski çalışmalarda daha sık görüldüğünün bildirilmesine rağmen yakın zamanda yapılan çalışmalarda anterior interosseoz sinirin en sık yaralanan sinir olduğuna dair çalışmalar mevcuttur [61],[62],[67]. Ulnar sinir

yaralanmalarının en sık fleksiyon tipi suprakondiler kırıklarla ilişkili olduğu bulunmuştur [68],[63],[69] (Şekil 9).

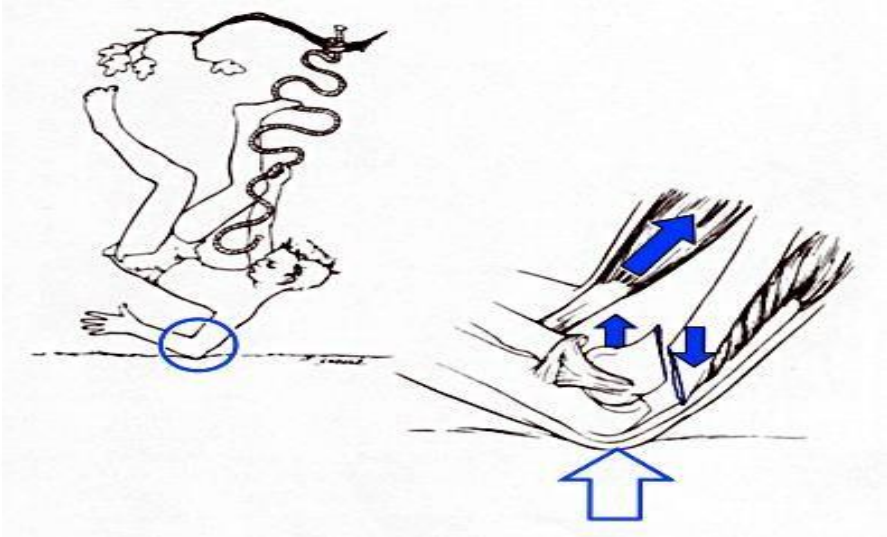

Şekil 10. Fleksiyon tip travma mekanizması. Büyük mavi oklar, parçaların olağan yer değiştirme yönünü gösterir [69].

2.4.3. VASKÜLER ETKİLENME

Suprakondiler humerus fraktürü ile ilişkili vasküler yaralanma sonuçları önemli olsa da, ekstremitenin kalıcı perfüzyon kaybı az görülmekte. Yakın zamanda yapılan bir çalışmada 872 hastadan sadece 54 hastada (%6) nabızsız el bulunmuş olup bunlardan sadece 5 olguda cerrahi girişim yapılmıştır. Brakialis kası brakial arteri korumaktadır. Anterior deplasman çok belirgin olursa brakialis kası yırtılabilir ve brakial artere sağladığı koruma etkisi ortadan kalkar [1],[70]. Brakial arterin kırık fragmanları arasında sıkışmadığı durumlarda kırık redüksiyonu oklüzyonu azaltır. İnkarsere olmuş brakial artere genellikle redüksiyonu engelleyen median sinir sıkışması da eşlik edebilmektedir. Suprakondiler humerus kırığı redükte edilirken krepitasyon hissi alınamıyorsa, redüksiyon öncesi veya sonrasında radial nabızın defisiti varsa, redüksiyondan önce median veya anterior interosseoz sinir defisiti varsa bu hastalarda yumuşak doku inkarserasyonu konusunda klinisyeni şüphelendirmelidir.

Tüm suprakondiler kırıkların %6 ila %20'de radyal nabız yokluğu görülmüştür [71],[62]. Tip 2 ve Tip 3 suprakondiler humerus kırıklarında vasküler yaralanma daha

fazla görülür [72],[73]. Posterolateral deplase kırıklarda daha fazla brakiyal arter hasarı görürlür [73] (Şekil 10).

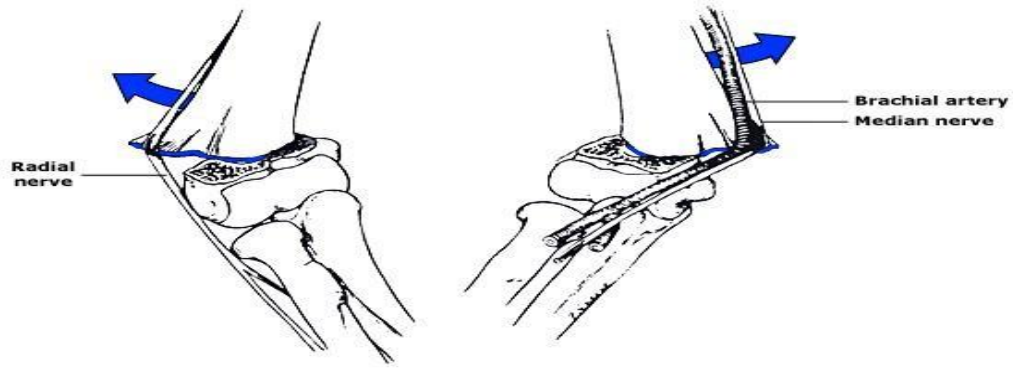

Şekil 11. Suprakondiler humerus kırıklarında nörovasküler etkilenme [69].

2.5. KLİNİK DEĞERLENDİRME

Humerus suprakondiler kırıklarında tanıdan önce öykü, fizik muayene ve sonrasında çekilen direkt radyografilerin değerlendirilmesi gerekir. Dirsek ağrısı ile başvuran hastaların her iki ekstremitesi muayene edilmelidir. Fizik muayene bulguları, kırığın tipine göre değişkendir [69],[70].

Suprakondiler humerus kırığı olan çocuklarda tipik olarak dirsekde ağrı, dirsek ekleminde şişme ve haraket kısıtlığı vardır [74]. Klinisyen, kırık yer değişmesinin derecesini, nörovasküler bozulma ve kompartman sendromunu açısından yaralanmayı hızlı şekilde değerlendirmesi gerekir. İlk aşamada travma gören ekstremite'yi incelemek ve kısa bir nörovasküler muayene yapmak gerekir. Ağrı kontrol altına alındıktan ve radyolojik görüntüler çekildikten sonra eksiksiz bir muayene yapılmalıdır. Klinisyen, suprakondiler humerus kırığı radyografik olarak dışlanana kadar aktif veya pasif haraketlere izin vermemelidir. Gözle görülen yer değiştirmiş suprakondiler kırığı olan hastalara radyografiye gitmeden önce immobilizasyon yapılması gerekmektedir [27]. Orta veya şiddetli ağrısı olan hastalarda parenteral analjezi (örn.intravenoz morfin 0.1 ila 0.15mg/kg, maksimum tek doz:10mg) yapılması gerekmektedir. Yer değiştirmemiş suprakondiler humerus kırığı olan

hastalarda oral analjezi (örn.,ibuprofen 10mg/kg) verile bilir. Özellikle ağrının azaltılması, ajite olan hastalarda nörovaskuler durumu değerlendirmede yardımcı olur.

Fizik muayenede her iki ekstremiteni karşılaştırmalı olarak muayene etmek gerekir. Sağlam bireyde dirsek eklemi ekstansiyondayken her iki epikondil ve olecranon aynı hatt üzerinde palpe edilir. Fleksiyona alındığında olekranon tepesi distalde olacak biçimde medial ve lateral epikondiller üzerine birer nokta konulduğunda üçgen şeklinde görülmektedir. Bu noktaların değişmesi dirsek eklemini oluşturan kemiklerde patolojik bir durum olabileceğini göstermektedir. Deplase olan kırıklarda bölgesel şişlik, hassasiyet ve ağrı ola bilir. Ağrı ve şişlik deplasman miktarıyla doğru orantılıdır. Aynı zamanda deplase olmuş kırıklarda dirsek çevresinde belirgin şişlik ve buna bağlı antekübital fossada "S-şekilli'' konfigürasyona veya çukurlaşmaya sebeb olur (Şekil 11). Kırık sonrasında müdahele ne kadar geç olursa, dirsek çevresindeki ödem bir o kadar fazla olur. Kırık esnasında dirsek çevresi vasküler yapılarda görülen minor travma sonrası ekimoz ve bül oluşa bilir. Ön kolun anteromedial yüzeyinde olan ekimoz, brakiyal arter yaralanmasını düşündürmelidir [74]. Hastalarda başvuru anında siyanoz,distal nabzıların alınamaması, paralizi, soğuk ve soluk el varlığı dikkatle değerlendirilmelidir [75].

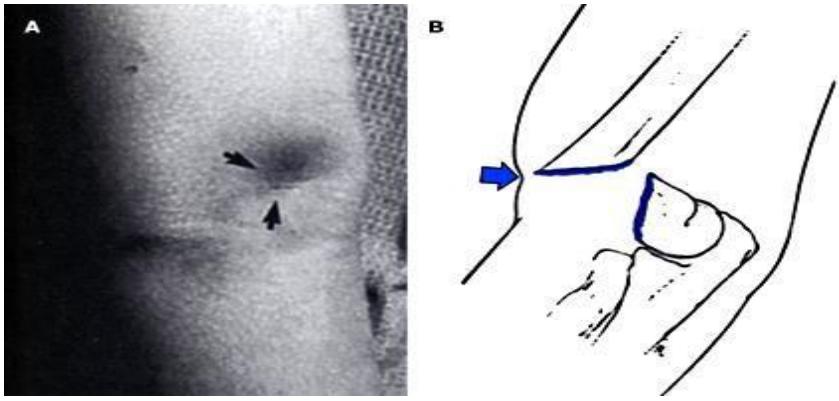

Şekil 12. Derideki çukurlaşma veya gamze bulgusu belirtisi [69].

2.5.1. NÖROVASKÜLER MUAYENE

Tam bir nörovasküler değerlendirme, radyal ve brakiyal nabzıların ve medyan, radyal ve ulnar sinirlerin duyusal ve motor fonksiyonlarının değerlendirilmesinden ibarettir [76].

Tamam veya Ok işareti: Distal İnterfalangeal eklemdeki fleksiyonu ve fleksör pollicis longus ve fleksör digitorum profundus'un gücünü test ederek median sinirin anterior interosseöz dalının durumuna bakılır. Hastanın OK işareti yapması ve dirence karşı koruması istenir (şekil 12). Alternatif olarak hastadan elini çimdiklemesi de istene bilir. Anterior interosseöz sinir hasarı olan hastalarda; distal interfalangeal eklemde düzleşme ve apozisyon kaslarında zayıflık görülmektedir [77],[78].



Şekil 13. Tamam veya OK işareti [13].

Ulnar sinir testi: Klinisyen, hastanın orta ve yüzük parmakları arasında sıkıca tuttuğu bir kağıt parçasını çıkarmaya çalışır. Bu yöntem ulnar sinir tarafından innerve edilen kasların motor fonksiyonunu test eder (Şekil 13).



Şekil 14. Ulnar sinir testi [13].

Radyal sinir muayenesi: Hastadan başparmağını yukarı ve aşağı haraket ettirmesi istenir. Özellikle hastanın başparmağını yukarı haraket ettirememesi radyal sinir hasarını gösterir (Şekil 14).



Şekil 15. Radyal sinir muayenesi [13].

Nabz: Klinisyen, radyal ve brakiyal nabza her iki ekstremiteden karşılaştırarak bakmalıdır. Normal perfüzyon ve cilt sıcaklığı ile başlangıçta simmetrik ve eşit nabızlar vasküler yaralanmayı ekarte etmez. Aralıklı fizik muayene mutlaka gereklidir. Radyal veya brakiyal nabız palpe edilemiyorsa, distal perfuzyonu Doppler ultrason ile değerlendirilmek gerekir. Nabız oksimetresi, yaralanmanın distalindeki oksijenasyonu ve pulsatil akışı da kanıtlamada yardımcı olur ve perfüzyonu sürekli takıp amaçlı kullanılabilir.

Perfüzyon: Hızlı kapiller dolum (<2 sn), normal renk ve elin sıcak olması, distal nabızlar alınmasa veya azalsa bile distal perfuzyonun varlığını gösteren bulgulardır. Anormal nabızlara rağmen perfuzyonun devam ettirilmesi, genellikle acil kapalı redüksiyon ve peruktan pinleme sonrası düzelen brakiyal arter spazmına bağlıdır. Zayıf distal perfuzyon, solgunluk, soğuk ekstremite ve nabız alınamaması iskemi belirtileri olup, acil müdahele gerektirir [79].

2.5.2. RADYOLOJİK BULGULAR

Üst ekstremitede ağrı ve harakat kısıtlığı olan tüm çocuklarda radyografik değerlendirilme yapılması gerekmektedir. Ekstremitenin antero-posterior ve lateral grafisi çekilmelidir. Çocuklarda yaş gruplarına ve anatomik varyasyonlara göre epifizyel hatlar farklılık gösterebilir. Bu nedenle radyografiler sağlam ekstremite ile karşılaştırmalı olarak çekilmelidir. Standart anterior posterior (AP) grafi, dirsek tam

ekstensiyonda ve önkol supinasyonda iken çekilmelidir. Lateral grafi ise, dirsek 90 derece fleksiyonda ve önkol nötral pozisyonda iken çekilmeli, dirsek dış rotasyonda olmamalıdır. Standart radyografilerin yeteri kadar bilgi vermediği durumlarda iç ve dış oblik grafiler tanıda kullanıla bilir [70],[80].

Standart AP grafilerde genellikle 3 açı değerlendirilir. Bunlar;Baumann açısı (BA), Humeroulnar açı (HUA), Metafizodiafizer açılardır (MDA).

Baumann Açısı: Baumann açısı (BA), distal humerusun uzun eksenine dik olan çizgi ile lateral kondilin fizis hattı arasındaki açıya verilen isimdir (Şekil 15). Bu açının normal değeri 75-80° dir [69],[81]. Bauman açısı deplase distal humerus kırıklarında redüksiyonun yeterliliğini belirlemede yardımcı ola bilir. SKHK'lı hastalarda preoperatif ve erken postoperatif dönemde ağrı nedeniyle dirseğe tam ekstansiyon yaptırmak zor olabilir. BA, dirseğe tam ekstensiyon yaptırmayı gerektirmemesi nedeniyle gerek tanı için gerekse redüksiyon sonrası kullanılabilir. Baumann açısındaki 5° değişim, klinik taşıma açısında 2° değişime eşittir [82].

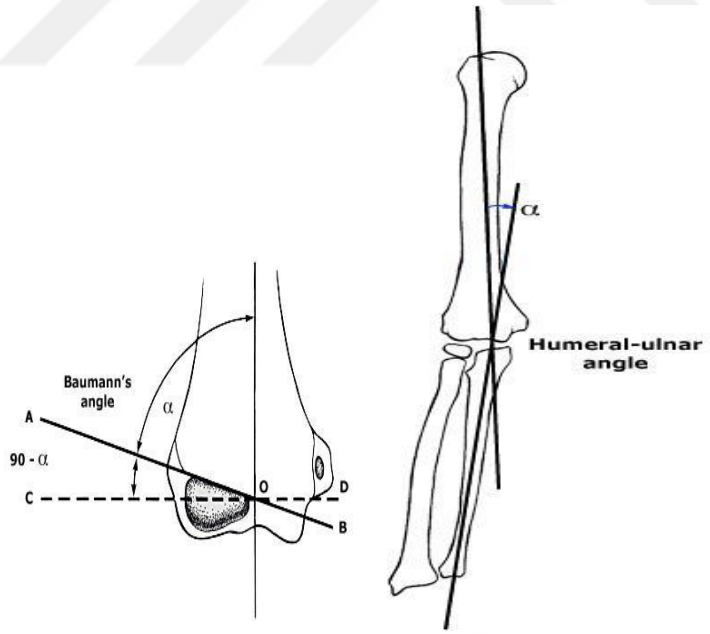

Şekil 16. Bauman açısı ve Humeroulnar açı ölçümünün şematize edilmesi.

Humeroulnar Açı: Dirsek tam ekstensiyonda ve önkol supinasyonda iken çekilen AP grafilerde humerus cisminin uzun aksı ile ulna cisminin uzun aksı arasındaki açı olarak tanımlanır (Şekil 15). Adölesan çağdaki çocuklarda fizislerin kapanması nedeniyle taşıma açısını belirlemede daha önemlidir. Normali 5-15° dir [69].

Metafizodiafizer Açı: Humerus cismini uzunlamasına ikiye ayıran çizgi ile distal humerusun metafizinin en geniş noktalarını birleştiren çizgi arasında lateral tarafta kalan açıdır. Normal bir dirsekte 90° dir [83],[84].

Standart lateral radyografilerde; Gözyaşı damlası figürü, lateral humerokapitellar açı, şaft kondil açısı, anterior humeral çizgi bakılır. Dirseğin kemikleşme sürecinin bazı dönemleri, lateral grafilerde yanlışlıkla kırık olarak değerlendirilebilir. Göz yaşı yapısını koronoid çukurunun arka duvarı ve olekranon çukurunun ön duvarı arasında kalan alan oluşturur. Gözyaşı yapısı doğru çekilen grafilerde net bir şekilde görülür ve bu yapının kese kısmı ve ya altı kapitellumun kemikleşme merkezidir [56].

Lateral Humerokapitellar Açı: Lateral grafide anterior humeral çizgi ile kapitellum fizisi birleştiren çizgi arasındaki açıya verilen isimdir. Bu açı yaklaşık 45-57° olmalıdır [80]. Distal fragmanın posteriora doğru açılandığı ekstansiyon tipi kırıklarda bu açının artması beklenir.

Humerus Şaft Kondil Açısı: Lateral grafide humerus uzun aksı ile lateral kondilin uzun aksı arasındaki açıdır. Bu açı yaklaşık 40° olmalıdır. Distal fragmanın posteriora doğru açılandığı ekstensiyon tipi kırıklarda bu açının azalması beklenir.

Anterior Humeral Çizgi: Lateral grafide, distal humerus şaftının ön kenarı boyunca çizilen bu çizgi, kapitellumun kemikleşme merkezinin orta 1/3'lük kısmından geçer. Bu çizgi anterior humeral çizgi veya Rogers çizgisi olarak da bilinir.

Yağ yastıkçıkları: Radyografilerde yağ yastıkçıklarının yer değiştirmesi,kanama veya dirsek eklemi efuzyonunun dolaylı bir göstergesi olarak kabul edilir. Bilinen travma durumunda, lateral radyografide anormal yağ yastığı

işaretinin görülmesi kırığın bir bulgusu olabilir. Dikkatli immobilizasyon ve yakın takıp gerektirir (şekil16) [18].

Ön yağ yastığı: Radius başı üzerinde ve distal humerus ününde geniş bir şerit olarak görülmesi non-deplase bir kırığın göstergesi olabilir (şekil 19) [27]. Dirsek radyografisi çekilen 197 çocukta yapılan bir çalışmada,bir pediatrik radyolog tarafından yorumlandığı üzere anormal bir ön yağ yastığı %96 lık bir duyarlılığa ve %64 lük bir pozitif prediktif değere sahipti [85]. Aynı zamanda bu hastalarda arka yağ yastığının görülmesi %88 lik bir duyarlılığa ve %79 luk bir pozitif prediktif değere sahipti.

Arka yağ yastığı: Arka yağ yastığı normal çocuklarda görülmez. Genellikle, distal humerus kırığı olan çocuklarda humerus distalinde olekranon fossaya bitişik bir radyolüsens alan olarak görülür [27]. Radyografide arka yağ yastığının varlığı dirsekte travmaya bağlı efüzyon olduğunu gösterir [86].

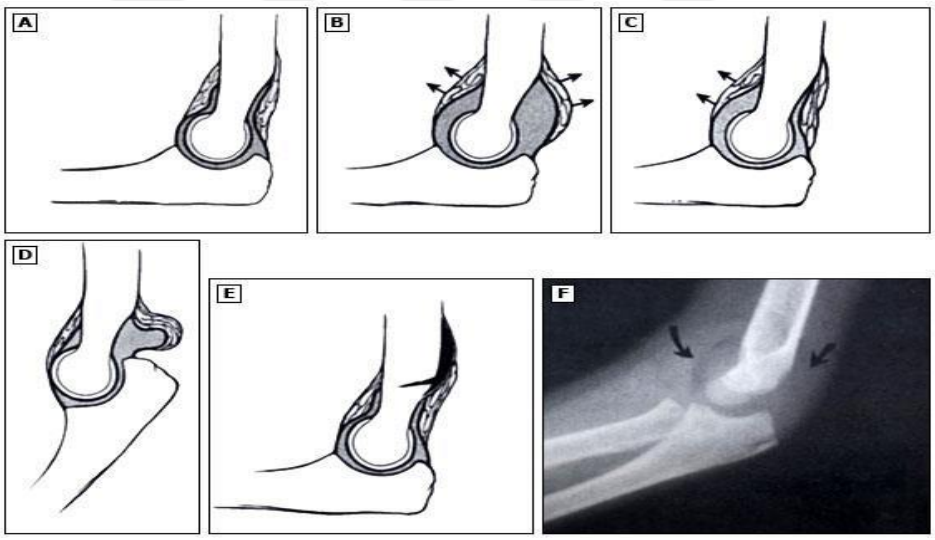

Şekil 17. Ön ve arxa yağ yastıkçıkları [87].
(A)ön ve arka yağ yastığının normal görüntüsü
(B)Her iki yağ yastığının eklem içi efuzyona bağlı yer değiştirmesi
(C)Bazı durumlarda efuzyon sadece ön yağ yastığında değişiklik yapabilir
(D)Ekstansiyonda,arka yağ yastığı olecranon fossaya doğru yerini değiştirir
(E)Eklem dışı bir kırık,humerus distalinde periostu kaldırır ve arka yağ yastığının yer değişmesine sebeb olabilir
(F)Eklem içi efuzyonda her iki yağ yastığının yer değişikliğini gösteren radyografı

2.6. AYIRICI TANILAR

Çocuklarda travma sonrası dirseklerde oluşabilecek farklı patolojiler, bu bölgedeki anatomik yapıların komşulukları nedeniyle benzer klinik tablo oluştura bilir ve çocuklarda fizik muayenedeki uyumsuzlukdan dolayı tanı koymak da zorlaşır. Dirsek travması sonrası aileler daha çok kolunun kullanamama ve ağrı şikayetile hastaneye başvurmakta. Bununla birlikte birçok dirsek travmalı olguda haraket kısıtlığı ve yumşak doku ödemi de görülmektedir. **Deplase olmayan** SKHK'nın ayrıcı tanısında; bakıcı dirseği, humerus alt uç büyüme plağı kırıkları, lateral kondil kırıkları, medial epikondiler kırıkları, olekranon kırıkları, radius başı ve boynu kırıkları, transient ve septik artrit düşünülmelidir. Deplase olan SKHK'nın ayırıcı tanısında dırsek çıkığı ve humerus alt uç büyüme plağı kırıkları düşünülmelidir [47].

2.7. TEDAVİ

Suprakondiler humerus kırıklarında kırığın tipi, damar sinir hasarı, fragmanların yer değiştirme dercesi ve doku ödemi tedavide önemli etmenlerden biridir. Acil Servis hekimi hastayı ilk karşıladığında herhangi yerleştirme işlemi yapmadan atele almalı ve radyolojik bulguları değerlendirdikten sonra tedavi planlanması yapmalıdır. Atel öncesi ve sonrası nörolojik muayene mutlaka değerlendirilmelidir [57].

Aşağıdaki durumlarda Çocuk Acil hekimi acil olarak ortopedi konsültasyonu istenmelidir.

- Açık suprakondiler humerus kırığı
- Kırığa nörovaskuler hasar eşlik ediyorsa
- Tip 2 veya tip 3 suprakondiler humerus kırığı
- Kompartman sendromunun eşlik ettiği suprakondiler humerus kırığı

Tip 1 kırıklarda genellikle perisotun hasar görmemesi nedeniyle kırık daha stabildir ve bu nedenle tedavisi daha kolaydır (Şekil 17). Genellikle 3 hafta süreyle uygulanan atel veya alçı tespiti tedavide yeterli olmaktadır. Tip 1 SKHK'da hasta komforunun sağlanması ve kırık deplasmanın önlenmesi için ödemi olan hastalarda atel ile ve ödemi olmayan hastalarda ise alçı ile takip edilmesi önerilir. Posteriordan uygulanan uzun kol alçı atel tespiti Tip 1 kırıklarda önkol nötral pozisyonda ve

dirseğin fleksiyonu 90 dereceden fazla olmayacak şekilde yapılmalıdır [79]. Kaymamış SKHK'da da aşırı ödem ve buna bağlı kompartman sendromu olabilme ihitmali herzaman akılda tutulmalı, kompartman sendromu bulguları ve elevasyon konusunda aile bilgilendirilmelidir.

Oakley ve arkadaşlarının 50 çocukta yaptıkları randomize çalışmada Tip 1 SKHK tanılı çocuklarda posterior alçı ve atel ile eklem haraketsizliği sağlanan hastaların yaka askısı ile haraketsiz hale getirilenlere kıyasla daha erken normal aktiviteye döndüyünü bulmuşlar [88].



Şekil 18. Tip 1 suprakondiler humerus kırığının lateral radyografisi.

Tip 2 kırıklarda önceden tedavi kısmında yaklaşımlar farklı olsa da son zamanlarda literatürdeki öneriler daha çok cerrahi girişim yapılmasını önerilmekte (Şekil 18) [74]. Uygun ve anatomik reduksiyon hatalı kaynamanın önlenmesinde öneme sahiptir. Fleksiyon ile ekstremitede dolaşımın kaybolması veya reduksiyonun bozulması pinleme için endikasyondur. Tip 2 kırıklarda posterior korteks devamlılığının olması nedenıyle perkutan pinleme ile daha başarılı ve stabil bir reduksiyon sağlanmakta. Deplase kırıklarda tedavide konservatif yaklaşım daha sonrasında çoğunlukla varus ve hiperekstansiyon gibi deformitelerin yaranmasına sebeb olmaktadır.



Şekil 19. Tip 2 suprakondiler humerus kırığının AP radyografisi

Tip 3 kırıkların tedavisinde çoğunlukla cerrahi tedavi uygulanır [27].

Suprakondiler humerus kırıklarında aşağıdakı tedaviler uygulana bilir.

A-Konservatif Tedavi

1. Kapalı redüksiyon yapmadan alçı tespiti
2. Kapalı redüksiyon sonrası alçı tespiti
3. Traksiyonla redüksiyon

B-Cerrahi Tedavi

1. Kapalı redüksiyon ve perkütan pinleme
2. Açık redüksiyon ve perkütan pinleme

Kapalı redüksiyon yapmadan alçı tespiti kolay uygulanabilir, enfeksiyon riski daha az ve cerrahi veya anesteziye bağlı komplikasyonlardan olmaması açısından cerrahi tedaviden daha üstündür. Posteriora doğru 20 derece ve altındakı açılanmalarda redüksiyon önerilmemektedir. Normalde kapitellum öne doğru 30-40 derece inklinasyon açısındadır ve normalde distal humerus metafizindeki öne doğru 20 derece açı değişimi kabul edilebilir. Çünki bu açılar yeniden şekillenme ile düzelebilir.

İnklinasyondakı açı farkı 20 derece veya daha fazla ise, mutlak redüksiyon önerilmektedir [89],[90].

Kapalı redüksiyon sonrası alçı tespiti: Distal fragman posteromediale kaydığı kırıklarda (%75) medail periostun lateral açıklığının kapatılması, dirsek fleksiyona getirildikten sonra önkolun pronasyona alınmasıyla sağlanır. Distal fragmanın posterolaterale kaydığı kırıklarda (%25) ise lateral periostun medial açıklığının kapatılması dirsek fleksiyona getirildikten sonra önkolun supinasyona alınması ile sağlanır [91]. Deplase olmuş tip 3 kırıklar instabil olması nedeniyle dirsek aşırı fleksiyonda alçı ile immobilize edilmesi gerekmektedir. Volkmann iskemik kontraktürü sıkı sirküler alçı uygulamasını takipen daha fazla görülmekte, ancak genel olarak tüm suprakondiler humerus kırıklarında gelişebilme olasılığı mevcuttur. Alçı sonrası alçı içinde şişliğin gerilemesi sonucu gevşeme görülür ve buna bağlı redüksiyon kaybı gelişebilir [92]. Dirsek ödemli olduğu zaman ilk olarak uzun kol atel yapılmalı ve daha sonra takiplerinde uzun kol sirküler alçıya geçile bilir. Dirsek ödemli değilse ilk olarak sirkular alçı yapılabilir. Kontrol direk radyografiler üçüncü ve yedinci günlerde redüksiyon kontrolü için tekrar değerlendirilir. Yaklaşık 4 haftalık alçı süresinden sonra eklemin aktif haraketlerine izin verilir [42].

Traksiyonla redüksiyon: Geçmişte çok sık kullanılan bir yöntemdi. Redüksiyonu sağlamak ve aynı zamanda redüksiyonu stabil tutmakla Volkman'ın iskemik kontraktür riskini azaltması bu yöntemin tercih nedenlerinden biriydi. Uygulamanın ve nörovaskuler gözlemin daha kolay olması, elevasyonla ekstremitede ödemin erken gerilemesi gibi avantajları mevcuttur. Dezavantajları ise uzun süre hastanede kalma ve haraketsiz bırakma, oluşabilecek cilt problemleri, radyolojik takiplerde zorluk ve çocuklarda pozisyon koruma güçlüğüdür [20],[93],[94].

Kapalı redüksiyon ve peruktan pinleme: Deplase SKHK'nın tedavisinde ilk sıradadır. Genel olarak bu kırıkların tedavisinde modern tedavi merkezlerinde kapalı redüksiyon ve perkutan pinleme yöntemi kullanılmaktadır. Kırık açık değilse, deplase kırıklarda ilk denenen tedavi yöntemi kapalı reduksiyon olmalıdır. Ancak yumşak doku ve fiz hasarını arttıracak sert ve tekrarlayan manipülasyonların yapılması önerilmemektedir.

Kapalı redüksiyon: İlk olarak koronal plan deformitesi düzeltilmesi gerekmektedir. Bununla da Bauman açısı da düzelir. Önkol, posteromediale kaymış kırıklarda pronasyona, posterolaterale kaymış kırıklarda supinasyona alınmalıdır. Reduksiyon sonrası dirsek fleksiyondayken başparmak, distal fragmanın kayma yönünde olmalıdır. Koronal görünümde dizilimin iyi olması, sagital görünümde ise kum saati oluşumunun tamamlanmış olması iyi bir redüksiyon yapıldığını göstermekte. Ekstansiyon tip kırıklarda, posterolaterale doğru aşırı kaymış kırıkların redukte etmek, posteromediale kayan kırıkların reduksiyonunundan daha zordur. Bunun sebebi posteromediale kayan kırıklarda uygulanan pronasyon gerginleşerek stabilite sağlar. Ancak bu stabilite posterolaterale kayan kırıklarda sağlanamaz. Reduksiyon sırasında dirseğe varus kuvveti uygulanmazsa, distal fragmanda valgusa kayma görülebilir [69],[70].

Perkütan Pinleme: Perkütan pinlemede, medial ve lateralden ya da sadece lateralden yerleştirilen 2 veya 3 adet 1.5 mm (0,062 inç)' lik düz K telleri ile tespit yapılır. İki yaşından küçük çocuklarda daha ince teller tercih edilebilir. Kırık redüksiyonunu takiben ilk olarak çoğunlukla lateral pinleme uygulanır. Ancak posterolaterale kayan kırıklarda ilk telin medialden gönderilmesinin daha faydalı olduğu düşünülmekte. Teller, kollateral ligamanların orijinlerinden değil, içinden geçerse, dirsek ekstansiyonunda kısıtlılık olur. Perkütan pinlemede kırığın şekli ve tellerin birbirlerine göre konumları önemlidir. Tellerin kırık hattını geçme noktalarında, aralarında belirgin bir mesafe bulunması rotasyonel stabiliteyi sağlar. Gerek çapraz gerekse paralel pinlemede, telleri kırık hattını 3 eşit parçaya bölecek şekilde uygulanması gerekmekte (Şekil 19).

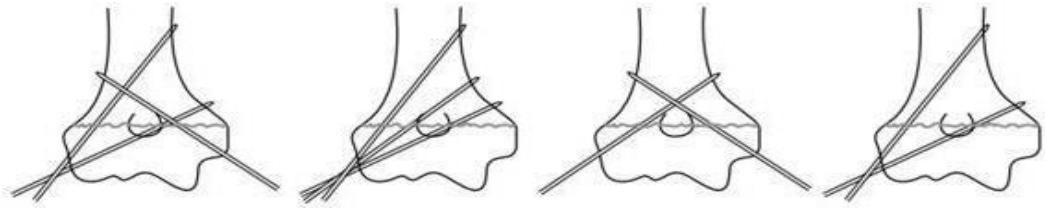

Şekil 20. Farklı pinleme konfigürasyonları [95].

*Açık redüksiyon ve peruktan pinleme:*Önceleri SKHK'nın tedavisinde açık redüksiyon ve internal fiksasyon (ARİF) yöntemi, tedavi sonrasında oluşacak komplikasyon olasılıklarının yüksek olduğu düşünülerek sınırlı koşullarda yapılmaktaydı. Ancak son yıllarda, ARİF ile mükemmel sonuçlar alındığına dair yayınlar mevcuttur [30],[80]. Suprakondiler humerus kırığında, kapalı redüksiyon esnasında veya sonrasında oluşan dolaşım bozukluğu ve elde iskemi bulgularının görülmesi, açık kırıklar ve kapalı yöntemlerle yeterli redüksiyonun sağlanamaması gibi durumlarda ARİF yöntemi tercih edilmektedir. Bir veya iki kez kapalı redüksiyon denemesi ile başarılı olunamaması halinde ARİF endikasyonu vardır, çünkü tekrarlayan manipülasyonlar fiziste hasar oluşturabilir.

2.8. KOMPLİKASYONLAR

Suprakondiler humerus kırıklarının komplikasyonları erken ve geç dönem komplikasyonlar olarak sınıflandırılabilir. Erken dönem komplikasyonları arasında; damar yaralanması, periferik sinir yaralanması, kompartman sendromu, ameliyat sonrası pin dibi enfeksiyonları, redüksiyon kaybı yer alır. Geç dönem komplikasyonlar ise kubitus varus deformitesi, dirsek güçsüzlüğü, miyozitis ossifikans, kaynamama, osteonekroz, kubitus valgus ve hiperekstansiyon deformitesidir [60],[71].

Damar yaralanması: Radyal nabz alınmaması, tüm suprakondiler humerus kırıklarının %6-20'sinde görülmüştür [71],[62]. Damar yaralanması daha çok
Tip 2 ve Tip 3 kırıklarda daha fazla görülmektedir [73],[72]. Posterolateral deplase kırıklarda en sık brakiyal arter yaralanması görülmektedir [73]. Kırığa bağlı gelişen direk yaralanmalarda damar kırık fragmanlar arasında sıkışabilir veya arterin tam rüptürü gelişebilir. Özellikle distal fragmanın posterolateral deplasman gösterdiği kırıklarda median sinir yaralanması ile birlikte brakiyal arter yaralanması daha fazla görülür. Ancak nabız kaybıyla birlikte elde gözlenen belirgin iskemi varlığında öncelikle dirsek ekstensiyona getirilerek dizilim düzeltilmeli, dizilimin düzeltilmesine rağmen iskemisi devam eden hastalara 20-40° uzun kol atel uygulanmalı ve hızlı bir şekilde cerrahi müdahile yapılmalıdır [10],[92]. Eğer elin kapiller dolaşımı iyi ve iskemi bulgularında azalma varsa, nabzın geri dönmemesi brakiyal arter için ek bir girişim endikasyonu oluşturmaz. Griffin ve ark.yaptığı bir çalışmada suprakondiler

humerus kırığı olan ve nabzı palpe edilmeyen 161 çocuk incelenmiş. Kapalı redüksiyon ve peruktan pinleme sonrası olguların %51'inde (161'in 82'si) radyal nabız geri dönmüş, 79 çocukta nabz ameliyat sonrası da palpe edilememiş ve 63'üne vasküler eksplorasyon uygulanmış. Hastaların 61'inde (%97) brakiyal arter yaralanması veya trombus saptanmış [72]. Mangat ve arkadaşlarını yaptığı diğer çalışmada tip 3 SKHK tanılı ve ameliyat sonrası ekstremite dolaşımı iyi, fakat nabz olmayan 19 çocuk hasta üzerinde yapılan araştırmada bu hastalardan 11'inde brakiyal arter ve median sinirin kırık bölgesinde sıkıştığına dair sonuçlar elde edilmişdir [96].

Periferik sinir yaralanması: SKHK'da %10-20 oranında periferik sinir yaralanmaları görülür. Tip 3 suprakondiler humerus kırık tanılı çocuklarda yapılan çalışmalarda bu oran %49'a kadar yükselmekte [97],[61],[62],[63]. Periferik sinirlerden radial sinir, ulnar sinir, median sinir ve onun dalı olan anterior interosseöz sinir hasarı ola bilir. Distal fragmanın kayma yönüne göre ne tür bir sinir yaralanması olduğu düşünüle bilir. Posteromedial deplasmanlarda çoğunlukla radial sinir yaralanma riski artar. Deplasmanın posterolaterale doğru olması halinde median sinir veya AİS yaralanma riski artar. Kırığa bağlı olarak gelişen periferik sinir yaralanmalarında ulnar sinir yaralanması daha az görülür. Ulnar sinir yaralanmaları en sık fleksiyon tipi kırıklarda görülmektedir [68],[69],[63]. Kapalı kırık sonrası oluşmuş periferik sinir yaralanmalarında, açık redüksiyon ve eksplorasyon önerilmemektedir. Suprakondiler humerus kırıklarında sinir hasarı nadiren uzun süreli sekel olarak kalır. Genellikle, anatomik yapıda bozulma olmaksızın, özellikle geçici motor fonksiyon kaybı ile giden nöropraksi şeklindedir ve 2-3 ay içinde düzelmektedir [77],[63],[78]. 3 ayı geçen nörolojik defisitlerde cerrahi eksplorasyon düşünülmelidir [74],[61],[98]. Yaklaşık 5 ay sonra geri dönüş olmayan olgularda sinir bütünlüğünün korunup korunmadığını incelemek için elektromiyografik (EMG) inceleme planlanmalıdır. SKHK hastaların tedavisi esnasında iyatrojenik sinir yaralanması oranları %1- 15 oranında raporlanmıştır. İyatrojenik yaralanmalarda erken dönem rutin eksplorasyon önerilmemektedir [69].

Kompartman Sendromu: SKHK'lı olgularda yaklaşık % 0.1-0,3 oranlarında görülür. Akut kompartman sendromunda iskemi'ye bağlı kas ödemi ve kas fasyaları arasında basınç artar. Tüm bunlar kan akımının azalmasına ve kas nekrozunun gelişmesine sebeb olur. İskemi sonrası oluşan kontraktürler Volkmanın iskemik

kontraktürü olarak bilinir. Akut kompartman sendromunun en önemli sebebi, kas fasyaları arasındaki basınç artışıdır. Tedavi edilmeyen iskemi olgularında, kas ödemi artar, kapalı fasyal yapraklar arasındaki basınç artar, kan akımı azalır ve kas nekrozu gelişir.Başlangıçta pasif ekstansiyon haraketiyle oluşan ağrı (pain), nabızsızlık (pulselessness), his kusuru (paraesthesia), siyanoz veya solukluk (pallor) ve felç (paralysis) 5P belirstisi içerisinde yer alır. Kompartman basıncının 30 mmHg''den yüksek olması, diastolik kan basıncının 20-30 mmHg''nin altına düşmesi veya klinik olarak kompartman sendromu düşünülürse kesin fasyatomi yapılması önerilmektedir [20][42][70]

Pin Dibi Enfeksiyonu: Kapalı redüksiyon ve perkütan pinleme ile tedavi edilen SKHK'da %1-2.5 arasında görülmektedir. Pin dibi enfeksiyonlarının tedavisinde çoğu zaman K telinin çıkarılması ve oral antibiyoterapi yeterlidir.

Dirsek Bölgesi Deformiteleri: SKHK'larının en sık karşılaşılan geç komplikasyonlarından biri kubitis varusdur (Şekil 20). Aynı zamanda "tüfek kabzası'' deformitesi olarak da ismlendirilir [69]. Kırık sonrası distal humerusun varus, iç rotasyon, hiperekstensiyon ve malpozisyon komponentlerini bir arada barındıran üç boyutlu bir deformitedir ve 6-12.aylarda bariz hale gelir [99],[100]. Posteromedial kaymış kırıklada varus açılanması görülür. Kubitis varusun daha sık görülme nedeni posteromedial kırıkların daha fazla görülmesidir. Dirsekde kubitis varusun nedeni kırığın uygunsuz reduksiyonu ve kötü kaynama gibi nedenlerdir. Humerus büyümesinin sadece %20'sinin distal uçtan gerçekleşmesi bu bölgede vücudun deformiteyi daha az tolere edebilmesine ve bu deformitelerin, eklemin hareket düzlemine dik planda olmaları kozmetik ve fonksiyonel kötü sonuçlar yaratır. Aynı zamanda troklea osteonekrozu da kubitis varus deformitesinin gelişmesinde nedenler arasında gösterilmektedir [70],[71].

Kubitisi valgus da SKHK'da geç dönemde görülen komplikasyonlardan biridir. Posterolateral kırıklarda daha fazla görülmektedir. Kubitis varus veya valgus deformitelerinin değerlendirilmesinde taşıma açısı ölçülmesi en sık kullanılan yöntemdir. Taşıma açısı, dirsek fleksiyonuyla küçülürken, hiperekstansiyonla belirginleşen ve dirsek haraketleri ile değişkenlik gösteren dinamik bir açıdır. Deformitelerin koronal plan komponentlerine göre Bauman açısı,Humeroulnar ve

Metafizodiafizer gibi direk radyografik ölçümleri de daha sık kullanılmaktadır. Taşıma açısı bireyler arası, cinsiyet ve yaşa göre geniş farklılık göstere bilmekte. Bu nedeniyle deformite ölçümlerinde normal olan dirsek ile karşılaştırılarak inceleme yapılmalıdır. Hiperekstensiyon başta olmak üzere deformitelerin sagital plandaki komponentlerinin değerlendirilmesi için lateral humerokapitellar, humerus şaft kondil açıları ve anterior humeral çizgi ölçümleri değerlendirilir [70].

Modern cerrahi teknikleri sayesinde SKHK'da tedavi edilen çocukların kubitis varus sıklığı %58-den %3-e kadar azalmıştır [52]. Kubitus varus ve valgus nadiren işlevsel kısıtlılığa yol açar, temelde kozmetik sorun olarak ortaya çıkar ve dirsek ekleminin hareket açıklığı çoğunlukla etkilenmez. Ancak kubitus varus

deformitesinde, distal fragmanın varus ve hiperekstensiyonda olması fleksiyon kısıtlılığı şeklinde görüle bilir [70]. Dirseğin hem varus hem de valgus deformiteleri geç dönemde ulnar sinir bası nöropatisi oluştura bilir [101]. Ulnar sinir bası nöropatisi dışında, kubitis varus deformitesinde geç dönem posterolateral rotatuar instabilite, güçsüzlük gibi ek problemler de görülmektedir [70],[99],[100]. 10-20 derecelik varus deformitesi olması ve ciddi fonksiyon bozukluğu olması cerrahi endikasyon olarak kabul edilmektedir [102],[103].

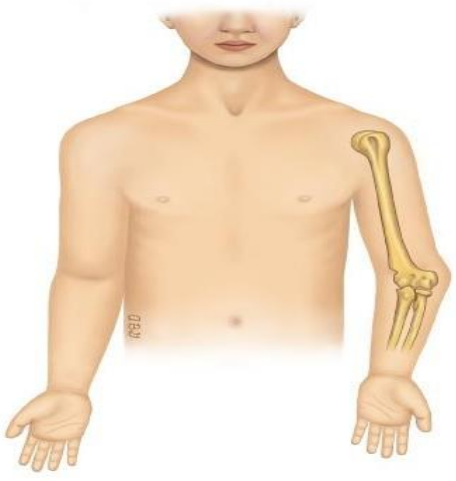

Şekil 21. Kubitus varus deformitesi.

Miyozitis Ossifikans ve Dirsek Sertliği: Dirsek ekleminde haraket açıklığının değerlendirilmesi 6-8.haftalarda yapılır. Çoğunlukla fleksiyon ya da ekstansiyonda kısıtlılık 10-15 derecenin üzerine çıkmaz. Dirsekte gözlemlenen belirgin sertlik durumunda hastalara evde eklem haraket açıklığı egzerszileri önerilmektedir. Hafif sertlikler genel olarak birkaç ay içinde geçe bilir. Ançak bazı hastalarda daha fazla fizik tedavi yöntemleri gerekmektedir. Cerrahi gerektiren kalıcı sertlik az görülmektedir. Miyozitis ossifikans ise SKHK'ı sonrası nadir görülen komplikasyonlardan biridir. Daha çok açık redüksiyon sonrası görülür. Fakat zorlayıcı fizik tedavi sonrası da görüle bilir. Bu komplikasyonlarda cerrahi tedavi önerilmektedir [70].

Balık kuyruğu deformitesi: Balık kuyruğu (Fishtail) deformiteleri, distal humerus kırıklarının iyileşmesinden sonra lateral trokleada avaskuler nekroz sonrası oluşur. Hastalar tipik olarak travmadan yıllar sonrası dirsek ağrısıyla başvurur. Direk radyografide dirsek eklem aralığı daralması, sinovit, osteofitler, radius başı subluksasyonu görüle bilir. Aynı zamanda distal humerus balık kuyruğu görünümündedir [104]. Balık kuyruğu deformiteleri en sık SKHK'da görülür, ancak kondiler kırıklardan sonra da görülebilir (Şekil 21).

.



Şekil 21. Balık kuyruğu deformitesi [19].

Kaynamama: Humerus distal metafizinin vaskularizasyonun iyi olması nedeniyle bu bölgede olan patolojiler kısa bir zamanda iyileşir. Kaynamama SKHK'da

nadir görülen geç komplikasyonlardan biridir. Enfeksiyon, devaskülarizayon ve yumşak doku kaybı nedenleri arasında gösterilmektedir [69].

3. GEREÇ VE YÖNTEM

Bu çalışmada, Dokuz Eylül Üniversitesi Tıp Fakültesi Çocuk Sağlığı ve Hastalıkları Anabilim Dalı Çocuk Acil Bilim Dalı Servisi'ne 1 Ocak 2015- 1 Ocak 2020 tarihleri arasında yer alan beş yıllık dönemde suprakondiler humerus kırığı nedeniyle başvuran 859 çocuk geriye dönük olarak incelendi. Hastane bilgi sistemi ve hasta dosyaları tarandı, eksik kalan bilgiler için ailelere telefonla ulaşıldı.

Çalışmaya 2-12 yaş aralığında olan ve ilk merkez olarak hastanemizin Çocuk Acil Servisi'ne başvuran olgular dahil edildi. Tedaviden vazgeçerek hastaneyi izinsiz terk eden, yoğun bakım gereksinimi nedeniyle farklı hastanelere sevk edilen, hastane bilgi sistemindeki ve hasta dosyalarındaki bilgileri eksik olan ve telefonla ulaşılamayan 483 hasta çalışma dışı bırakıldı. Çalışma için toplam 376 çocuk değerlendirmeye alındı. Veriler, ulusal ve uluslararası bilimsel literatür incelenerek hazırlanan Veri Kayıt Formu ile toplandı (Ek 1). Veri formunun ilk kısmında hastalar ile ilgili tanımlayıcı bilgilere ulaşıldı. Vakaların yaşı, cinsiyeti, başvuru yılı, ayı, travmanın özellikleri, başvuru anında fizik muayene bulguları, radyolojik bulguları, kırık sınıflandırması, tedavi yöntemi, ameliyyat süresi, eşlik eden ek kırık ya da hastalık, takip süresi, tedavi sonrası komplikasyon gelişip gelişmediği not edildi.

Araştırma Dokuz Eylül Üniversitesi Girişimsel Olmayan Araştırmalar Etik Kurulu tarafından 2021/18-23 numaralı kararla onaylandı (Ek 2).

Çalışmanın evreni, 1 Ocak 2015 ile 1 Ocak 2020 tarihleri arasında Dokuz Eylül Üniversitesi Tıp Fakültesi Çocuk Acil Servisi'ne başvuran tüm olgulardan oluşmaktadır. Çalışmanın örneklemini ise, yine aynı tarihler arasında Dokuz Eylül Üniversitesi Tıp Fakültesi Uygulama ve Araştırma Hastanesi Çocuk Acil Servisi'ne başvuran, bilgilerine tam olarak ulaşılabilen suprakondiler humerus kırık tanılı olgular oluşturdu.

1 Ocak 2015 ile 1 Ocak 2020 tarihleri arasında Dokuz Eylül Üniversitesi Tıp Fakültesi Çocuk Acil Servisi'ne başvuran, suprakondiler humerus kırık tanılı olgulardan, yaş, cinsiyet,başvuru ayı, travmanın özellikleri, travma sonrası hastaneye başvuru zamanı, ek hastalık varlığı, fizik muayene bulguları, tedavi yöntemi, takıp süresi, tedavi sonrası komplikasyon gelişimi, bilgilerine ulaşılabilen, 2-12 yaş aralığında suprakondiler humerus kırık tanılı olgular çalışma kapsamına alındı.

İki yaşından küçük ve 12 yaşından büyük olgular, bilgileri eksik olan olgular, ilk tanısını başka bir merkezde alan hastalar ise çalışmadan çıkarıldı.

Bağımlı değişkenler, 1 Ocak 2015 ile 1 Ocak 2020 tarihleri arasında Çocuk Acil Servisi'ne başvurmuş olmak, suprakondiler humerus tanılı olmak, tanı anında 2-12 yaş arasında olmak olarak kabul edildi.

Bağımsız değişkenler, travmanın özellikleri, travmanın oluştuğu tarih, başvuruda fizik muayene bulguları, radyolojik bulgular, tedavi yöntemi, izlem süresi ve komplikasyonlar olarak kabul edildi.

Verilerin toplanması, 1 Ocak 2020 tarihinden başlayarak 1 Ocak 2015'e doğru, geriye dönük olarak dosya taraması yapıldı. Eksik bilgiler, olguların anne-babalarına telefon ile ulaşılarak tamamlandı.

İstatistiksel analiz, değişkenlerin normal dağılıma sahip olup olmadığı gerekli görsel ve analitik yöntemler kullanılarak incelendi. Tanımlayıcı istatistikler için frekans, yüzde ve sürekli değişkenler için ortalama değerleri verildi. Bağımsız gruplar arasındaki ilişkiyi incelemek amacıyla kategorik değişkenler için yapılan ki-kare testi kullanıldı. Ki-kare analizi varsayımlarının sağlanamadığı durumlarda Monte-Carlo düzeltmesi yapılarak değerlendirildi. Sonuçlar %95 güven aralığında, istatistiksel hata payı 0,05 olarak kabul edildi. Araştırmanın veri analizi Statistical Package for Social Sciencies (SPSS) 26.0 programı kullanılarak yapıldı.

4. BULGULAR

Ocak 2015 ile Ocak 2020 tarihlerini kapsayan arşiv taramasında hastanemizde tedavisi uygulanan, 2-12 yaş arası dahil edilme kriterlerine sahip, suprakondiler humerus kırık tanılı 376 hasta çalışmaya dahil edilmiştir.

Çalışma kapsamına alınan 376 hastanın 211'i (%56,12) erkek, 165'i (%43,88) kız idi (GRAFİK 1). Çocukların ortanca yaşı 6, ortalama yaşı 6,4±3,74 idi. Erkek çocukların yaş ortalaması 6,5±2,8 yıl, kız çocukların yaş ortalaması 5,1±2,7 yıl olarak bulunmuştur. Yaş gruplarına göre sıralandığında 2-5 yaş aralığında 156 (% 41,74), 5-9 yaş arasında 191 (%50,87), 9-12 yaş aralığında 27 (%7,39) çocuk mevcuttu (GRAFİK 2). Kronik hastalığa sahip çocuk sayısı 13 (%2,1) idi.

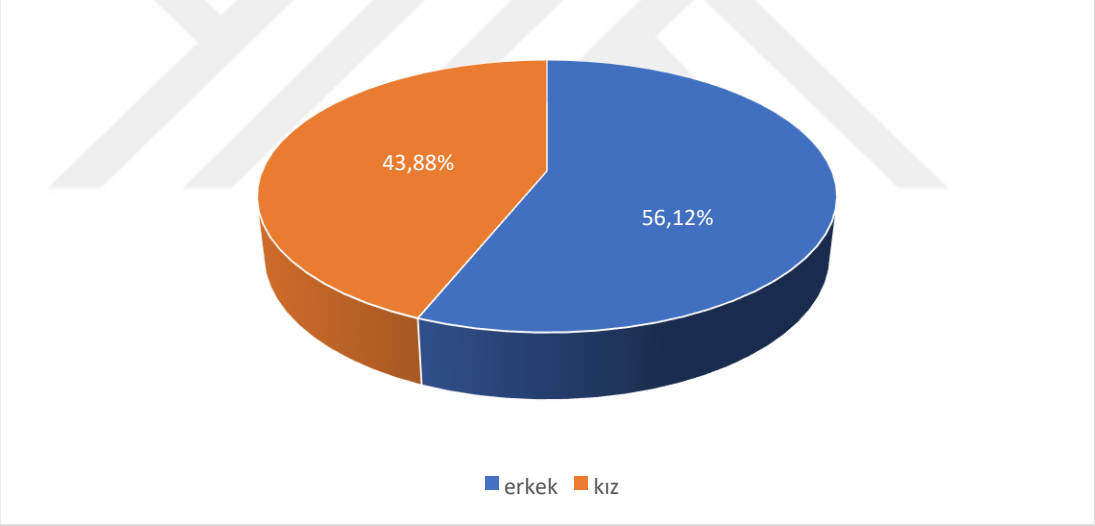

GRAFİK 1- Cinsiyet Dağılımı

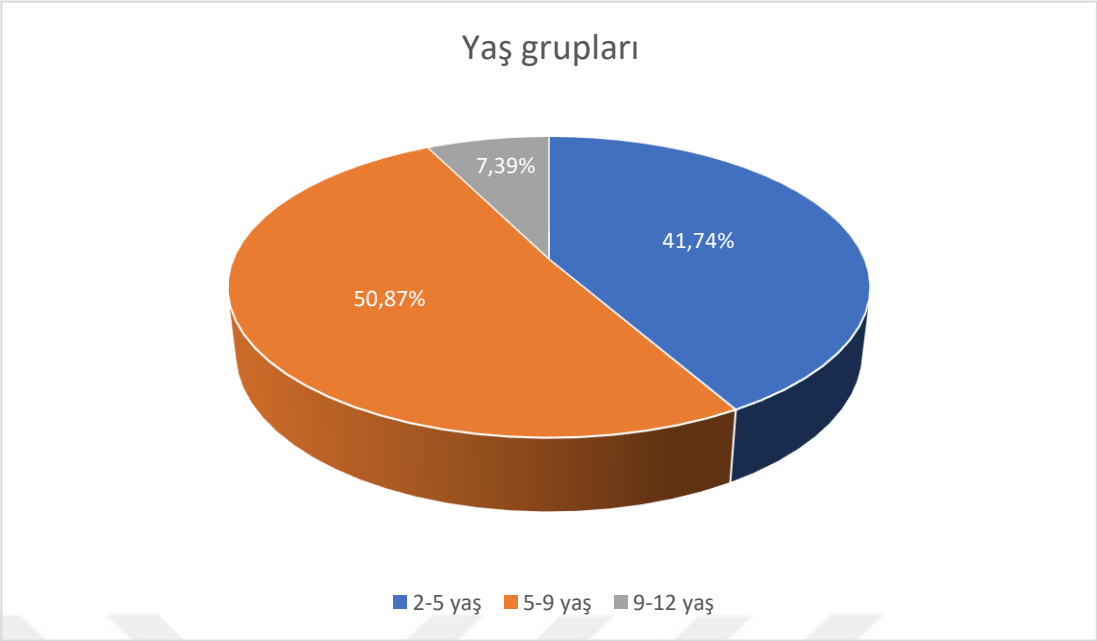

GRAFİK 2- Yaş gruplarına göre dağılım

Yaş gruplarına göre cinsiyyet dağılımına bakıldığında 2-5 yaş arası çocukların 76'sı (%48.4) kız,81'i (%51,6) erkek,5-9 yaş arası çocukların 79'u (%41,4) kız, 112'si (%58,6) erkek,9-12 yaş arası çocukların 10'u (%35,7) kız ,18'i (%64,3) erkek idi.

TABLO 1- Yaş gruplarına göre cinsiyet dağılımı

Yaş grubu	**Kız (n%)**	**Erkek (n%)**	**Toplam**
2-5 yaş	76(%48,4)	81(%51,6)	157(%41,7)
5-9 yaş	79(%41,4)	112(%58,6)	191(%50,8)
9-12 yaş	10(%35,7)	18(%64,3)	28(7,5)
Toplam	165(%43,88)	211(%56,12)	376

Aylara göre hastane başvurularına bakıldığında en yoğun başvuru Ağustos 51(%13,5) ve Temmuz 43 (%11,4) aylarında iken, en az başvuru şubat 9 (%2.3) ayında görüldü (GRAFİK 3).

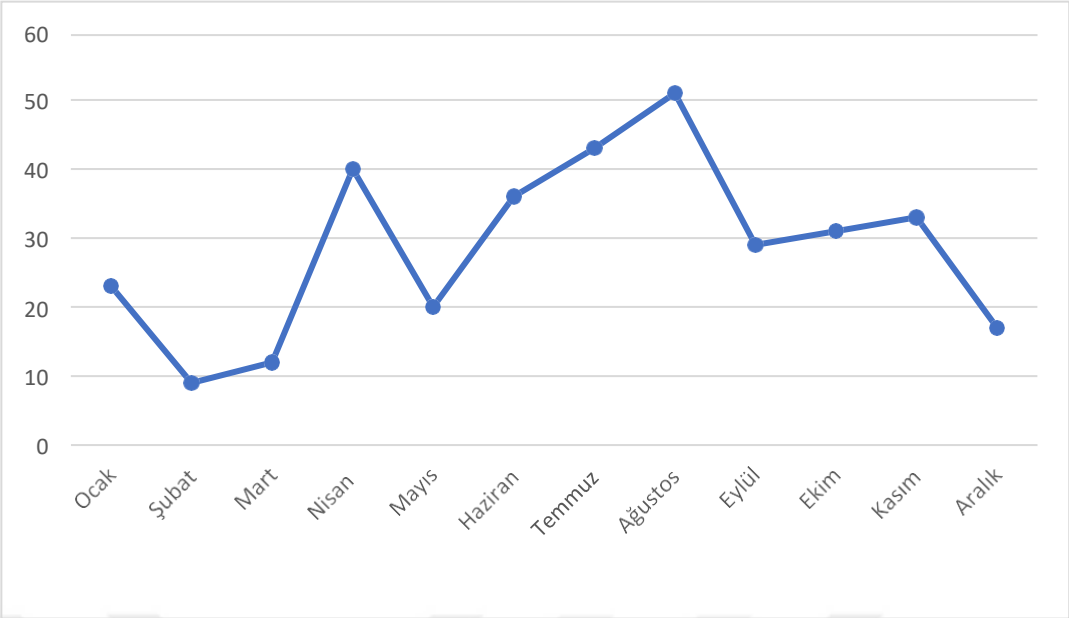

GRAFİK 3- Başvuru aylarına göre dağılım

Aynı zamanda hastaların 348'i(%92,5) travma sonrası ilk 24 saatte,28'i (% 7,5) 24 saatten sonra başvurdu.

TABLO 2- Başvuru saatine göre dağılım

Başvuru saatı	**n**	**(%)**
İlk 24 saatte	348	92,5
24 saat sonra	28	7,5
Toplam	**376**	**100**

Hastaların 223'de (%59) kendi yüksekliğinden düşme, 70'de (%18,6) oyun parkında düşme, 65'de (%17,2) yüksekten düşme, 18'de (%4,7) bisikletten düşme travma nedeni idi (TABLO 3). Travmaların 143'i (%38) yüksek enerjili, 233 ü(%62) kadarı düşük enerjili idi.

Kendi yüksekliğinden düşmede ortalam yaş 6, oyun parkında düşmede ortalama yaş 6, yüksekten düşmede ortalama yaş 6, bisikletden düşmede ise ortalama yaş 8 olarak bulundu.

TABLO 3- Travma mekanizmasına göre dağılım

Travma mekanizması	**n**	**(%)**
Kendi Yüksekliğinden Düşme	223	%59
Oyun Parkında Düşme	70	%18,6
Yüksekten Düşme	65	%17,2
Bisikletten Düşme	18	%4,7
Toplam	**376**	**%100**

TABLO 4- Travma enerjisine göre dağılım

Değişkenler	**n**	**(%)**
Yüksek enerjili	143	38,0
Düşük enerjili	233	62,0
Toplam	**376**	**100,0**

Hastaların yaş aralıkları ile geçirmiş oldukları travma mekanizması arasında ilişkiye bakıldığında her üç yaş grubunda da kendi yüksekliğinden düşme travma nedeni olarak daha fazla görüldü [$x^2_{(6)}$= 13,723, p<0,05]. Aynı zamanda 2-5 yaş arası hastaların 1'inde bisikletten düşme görülürken, 5-9 yaş arası hastalarda bu rakam 11 idi (TABLO 5).

TABLO 5- Yaş grublarıyla travma mekanizması arasında ilişki

	Kendi yüksekliğinden düşme	**Oyun parkında düşme**	**Yüksekten düşme**	**Bisikletten Düşme**	
Yaş Grubu	**n (%)**	**n (%)**	**n (%)**	**n (%)**	**Toplam**
2-5 yaş	95(%60,5)	31(%19,7)	30(%19,1)	1(%0,6)	157
5-9 yaş	116(%60,7)	34(%17,8)	30(%15,7)	11(%5,7)	191
9-12 yaş	14(%50)	5(%17,8)	5(%17,8)	4(%14,2)	28
Toplam	**225(%59,8)**	**70(%18,6)**	**65(%17,2)**	**16(%4,2)**	**376**

Travma mekanizmasının aylara göre dağılımına baktığımızda kendi yüksekliğinden düşen hastalar her ayda daha fazla görülmektedir. Oyun parkında düşme, yüksekten düşme ve bisikletten düşme yaz aylarında daha fazla görülürken,kış aylarında daha az görülmekteydi (GRAFİK 4).

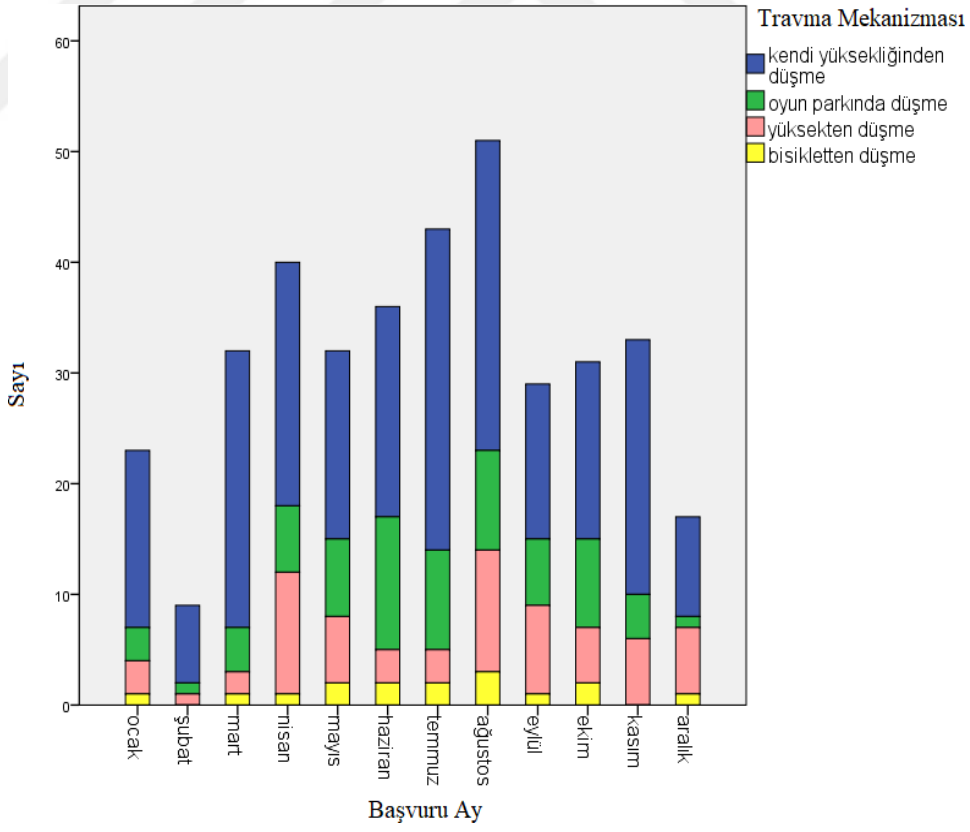

GRAFİK 4- Travma mekanizmasının başvuru ayına göre dağılımı

Kırık olan taraf incelendiğinde 259 olguda (%68,9) sol dirsekte, 117 olguda (%31,1) sağ dirsekte kırık olduğu görülmüştür (TABLO 6).

TABLO 6- Kırık yerleşimine göre hastaların dağılımı

Lokasyon	**n**	**%**
Sağ dirsekte	117	31,1
Sol dirsekte	259	68,9
Toplam	**376**	100,0

Çalışmada incelenen toplam 376 hastanın kırık tipi sınıflandırmasına ilişkin bilgiler incelendiğinde, hastaların %53,9'unun Tip 1, diğer bir çoğunluğun, %36,9'unun Tip 3 ve sadece %9'luk kısmının Tip 2 kırık olduğu görülmektedir. Aynı zamanda hastaların 346'sında(%92,0) ekstansiyon tip, 30'unda (%8,0) fleksiyon tip fraktur mevcut idi.

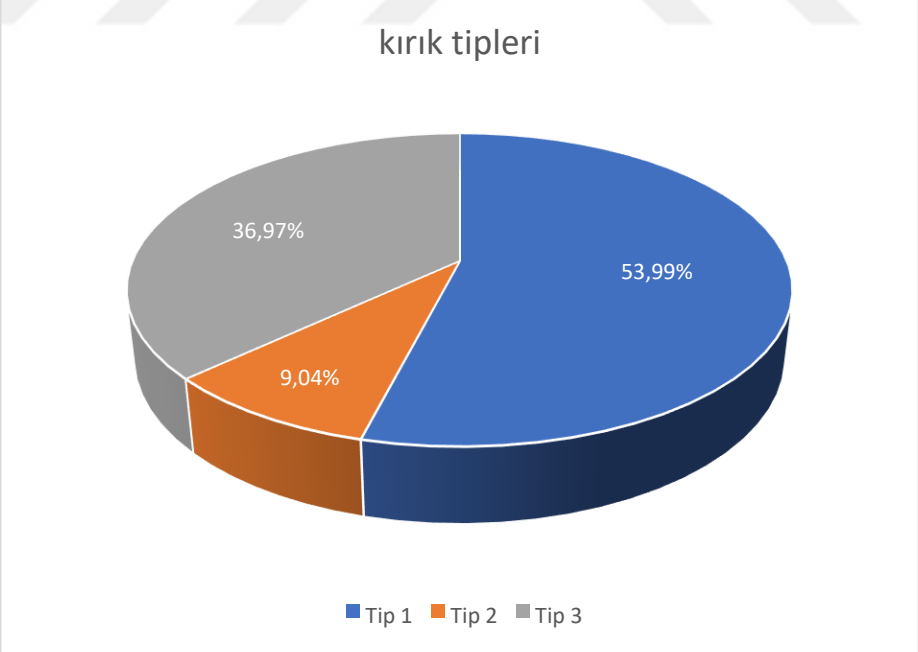

GRAFİK 5- Kırık tiplerine göre dağılım

Hastaların geçirmiş olduğu travma mekanizması ile mevcut kırık tipleri arasında bir ilişki olup olmadığını belirlemek amacıyla iki değişken için iki yönlü ki kare testi yapılmıştır. Test sonucuna göre, travma mekanizması ile travma tipi arasında anlamlı bir ilişki olduğu görülmüştür [$x^2_{(8)}$= 123,826, p<0,05]. Analiz sonucuna göre kendi yüksekliğinden düşenlerde daha çok Tip 1 kırık görülürken, yüksekten düşenlerde daha çok Tip 3 kırık görülmekte idi (TABLO 7).

TABLO 7- Travma mekanizması ile kırık tipleri arasındaki ilişki

	Tip 1	**Tip 2**	**Tip3**	
Değişkenler	**n(%)**	**n(%)**	**n(%)**	**Toplam**
Kendi Yüksekliğinden Düşme	164(%73,5)	22(%9,8)	37(%16,5)	223(%59,3)
Oyun Parkında Düşme	24(%34,2)	9(%12,8)	37(%52,8)	70(%18,6)
Yüksekten Düşme	8(%12,3)	2(%3,0)	55(%84,6)	65(%17,2)
Bisikletten Düşme	7(%38,8)	1(%5,5)	10(%55,3)	18(%4,78)
Toplam	**203(%53,9)**	**34(%9,4)**	**139(%36,9)**	**376**

Hastaların cinsiyetleri ile kırık tipleri arasında bir ilişki olup olmadığını belirlemek amacıyla yapılan iki yönlü kay kare testi sonucunda, cinsiyet ve travma tipleri arasında anlamlı bir ilişki olmadığı görülmüştür [$x^2_{(2)}$= 1,874, p>0,05] (TABLO 8).

TABLO 8- Cinsiyet ile kırık tipi arasında ilişki

	Tip 1	**Tip 2**	**Tip 3**	
Cinsiyet	**n (%)**	**n (%)**	**n (%)**	**Toplam**
Kız	93(%56.3)	17(%10.3)	55(%33,3)	165(%43.9)
Erkek	110(%52.1)	17(%8.1)	84(%39.7)	211(%56.1)
Toplam	**203(%53.9)**	**34(%9.2)**	**139(%36.9)**	**376**

Hastaların yaş aralıkları ile kırık tipi arasında bir ilişki olup olmadığını belirlemek amacıyla yapılan iki yönlü kay kare testi sonucunda, yaş aralıkları ve travma tipleri arasında anlamlı bir ilişki olmadığı görülmüştür [$x^2_{(4)}$= 1,489, p>0,05] (TABLO 9).

TABLO 9- Yaş gruplarıyla kırık tipi arasında ilişki

	Tip 1	**Tip 2**	**Tip 3**	
Yaş grubu	**n (%)**	**n (%)**	**n (%)**	**Toplam**
2-5 yaş	87(%55.4)	15(%9.5)	55(%35,0)	157(%41.7)
5-9 yaş	100(%52.3)	18(%9.4)	73(%38.2)	191(%50.7)
9-12 yaş	16(%57.1)	1(%3.5)	11(%39.2)	28(%7.44)
Toplam	**203(%53.9)**	**34(%9.2)**	**139(%36.9)**	**376**

Hastaların yaş aralıkları ile kırık tipi arasında anlamlı bir ilişki olmadığı görülmüştür [$x^2_{(6)}$= 0,801, p>0,05]. Tüm yaş gruplarında ekstansiyon tip kırıklar daha fazla idi (TABLO 10).

TABLO 10- Yaş grubu ile kırık tipi arasında ilişki

	Ekstansiyon tip	**Fleksiyon tip**	
Yaş grubu	**n (%)**	**n (%)**	**Toplam**
2-5 yaş	144(%91,7)	13(%8,3)	157(%41.7)
5-9 yaş	175(%91,6)	16(%4)	191(%50.7)
9-12 yaş	27(%96,4)	1(%3,6)	28(%7.44)
Toplam	**346(%92)**	**30(%8)**	**376**

Travma sonrası hastaneye başvuru süresiyle kırık tipleri arasında ilişkiye baktığımızda özellikle travmadan 24 saat sonra hastaneye başvuranların %78,6'sının tip 1 kırık olduğu görülmüştür (TABLO 11).

TABLO 11- Başvuru süresi ile kırık tipi arasında ilişki

	Tip 1	**Tip2**	**Tip3**	
Başvuru Süresi	**n (%)**	**n (%)**	**n (%)**	**Toplam**
İlk 24 Saatte	181(%52,0)	31(%8,9)	136(%39,1)	348
İlk 24 Saatten Sonra	22(%78,6)	2(%10,7)	3(%10,7)	28

Çalışmaya dahil edilen hastaların sadece %5,9'una eklem BT çekilmiş, kalan %94,1 hastaya ise eklem BT çekilmemiş olduğu görülmektedir. En fazla eklem BT'nin Tip 3 kırıklarda çekildiği saptanmıştır (TABLO 12).

TABLO 12- Eklem BT'nin kırık tiplerine göre ilişkisi

	Tip 1	**Tip 2**	**Tip 3**	
Eklem BT	n (%)	n (%)	n (%)	**Toplam**
Var	8(%3,9)	4(%11,8)	10(%7,2)	22(%5,9)
Yok	195(%96.1)	30(%88.2)	129(%92.8)	354(%94,1)
Toplam	**203**	**34**	**139**	**376**

Eklem BT-Eklem bilgisayar tomografi

Kırık tiplerine göre eşlik eden fraktür bilgilerini incelediğimizde Tip 1 kırık olan hastalarının sadece %3,4'üne eşlik eden fraktür olduğu görülürken, Tip 2 kırık olan hastaların %2,9'da ve Tip 3 kırık olan hastaların %3,6'ısında eşlik eden fraktür olduğu görülmektedir (TABLO 13). Aynı zamanda radius kırıkları tip1 ve tip 3 kırıklarda daha fazla görülmekte idi. Komplikasyon gelişen toplam 32 hastanın hiçbirinde eşlik eden fraktür olmadığı tespit edilmiştir.

TABLO 13- Kırık tipi-eşlik eden fraktür arasında ilişki

	Radiusda kırık	**Ulnada kırık**	
Kırık Tipi	n (%)	n (%)	**Toplam**
Tip 1	6(%3.0)	1(%0.5)	7(%3,4)
Tip 2	0(%0.0)	1(%2.9)	1(%2,9)
Tip 3	5(%5.0)	0(%0.0)	5(%3,6)
Toplam	**13(%8.0)**	**3(%6.4)**	**376**

Hastaların büyük çoğunluğuna, %61,2'sine konservatif tedavi yöntemi uygulanırken, %38,8'ine cerrahi tedavi uygulanmıştır (TABLO 14). Konservatif tedavi uygulanan hastaların hastaların büyük çoğunluğuna, %47,0'sine (108 olgu) kapalı redüksiyon yapmadan alçı uygulaması yapılırken, diğer bir çoğunluğuna, %34,3'üne (79 olgu) uzun kol atel uygulaması ve sadece %18,7'sine (43 olgu) kapalı redüksiyon sonrası alçı uygulaması yapıldığı tespit edilmiştir (GRAFİK 6).

TABLO 14- Tedavi yöntemleri

Tedavi Yöntemi	**Hasta sayısı (n)**	**(%)**
Konservatif Tedavi	230	(%61.2)
Cerrahi Tedavi	146	(%38.8)
Toplam	**376**	**%100**

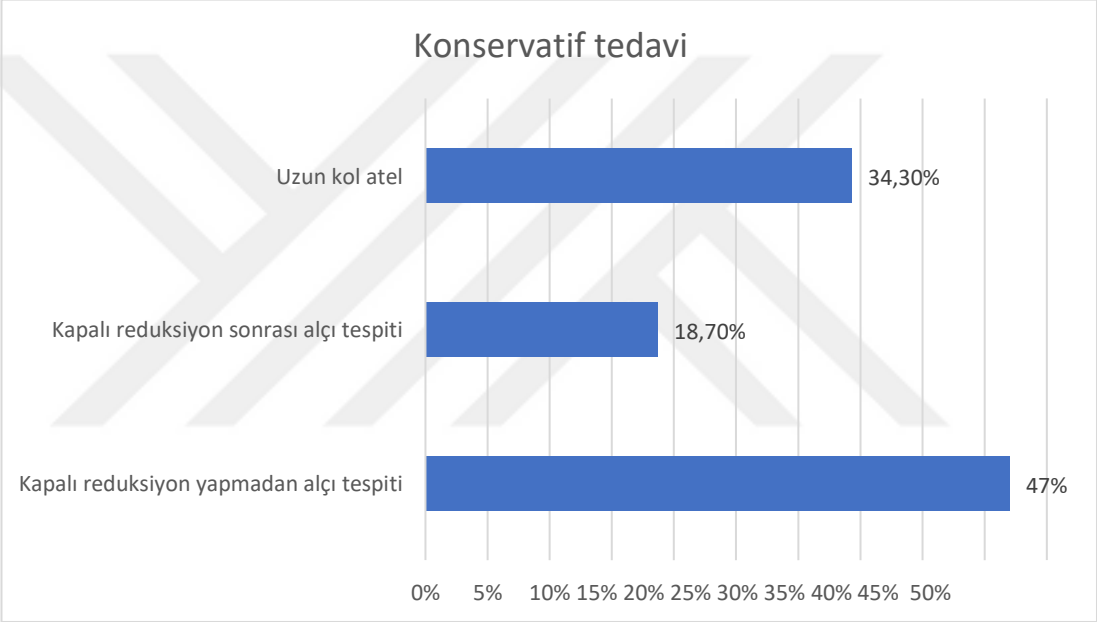

GRAFİK 6- Konservatif tedavi yöntemleri

Cerrahi tedavi yöntemi uygulanan hastaların büyük çoğunluğuna, %87,6'sına kapalı redüksiyon ve perkutan pinleme yapılırken, sadece %12,4'üne açık redüksiyon ve internal fiksasyon yapıldığı belirlenmiştir (GRAFİK 7).

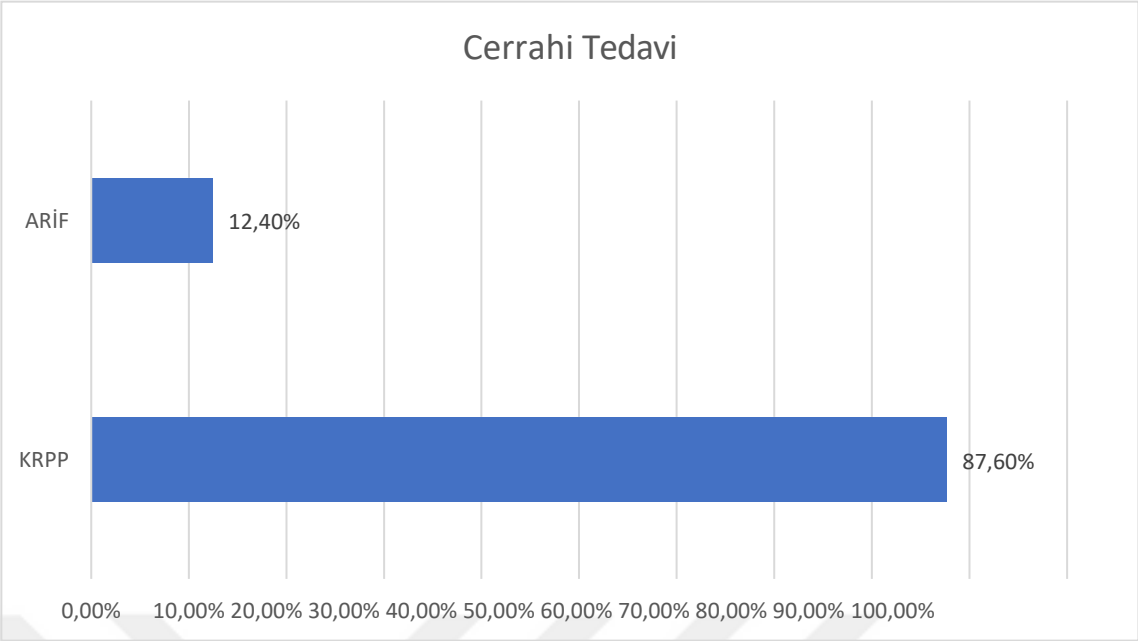

ARİF-Açık redüksiyon internal fiksasyon. KRPP-kapalı redüksiyon peruktan pinleme

GRAFİK 7- Cerrahi tedavi yöntemleri

Bizim çalışmada tip 2 SKHK tanılı olguların %79,4'ü (27 olgu) konservatif, %20,6'sı (7 olgu) cerrahi yöntemle tedavi edilmiştir (GRAFİK 8).

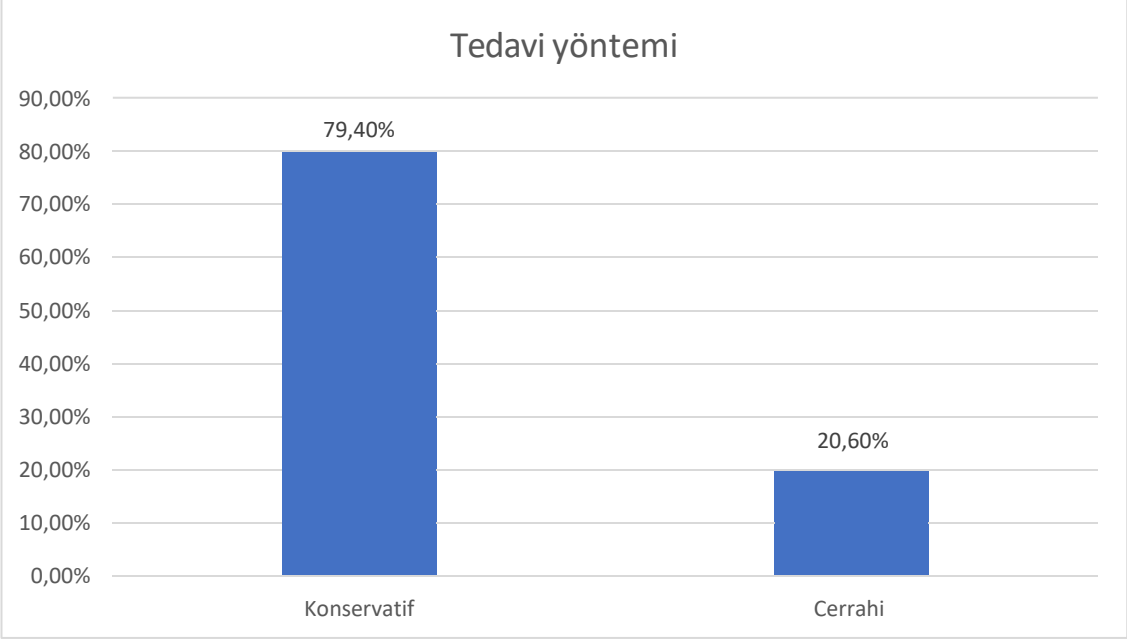

GRAFİK 8- Tip 2 SKHK'da tedavi yöntemi

Aynı zamanda Tip 2 SKHK tanılı olguların konservatif tedavi yöntemlerini incelediğimizde, hastalarının %59,3'üne kapalı redüksiyon yapmadan alçı uygulaması yapılırken, %40,7'sine kapalı redüksiyon sonrası alçı uygulaması yapıldığı belirlenmiştir ve hastalarının hiçbirine uzun kol atel uygulaması yapılmamıştır (TABLO 15).

TABLO 15- Tip 2 SKHK'da konservatif tedavi yöntemleri

Konservatif Tedavi yöntemi	Kapalı redüksiyon yapmadan alçı tespiti	Kapalı redüksiyon sonrası alçıtespiti	Uzun kol atel	**Toplam**
Tip 2 kırık	16(%59.3)	11(%40.7)	0(%0.0)	**27**

Travma sonrası hastaneye başvurma süresi ile tedavi yöntemi arasındaki ilişkiye baktığımızda hem travmadan sonra ilk 24 saatte, hem de travmadan 24 saat sonra başvuran hastaların büyük çoğunluğu konservatif yolla tedavi edilmiştir (TABLO 16).

TABLO 16- Travma sonrası başvuru zamanıyla tedavi yöntemi arasında ilişki

	Konservatif	**Cerrahi**	
Değişkenler	**n (%)**	**n (%)**	**Toplam**
İlk 24 Saat	206(%59.1)	142(%40.9)	348(%92.5)
24 saat sonra	24(%85.7)	4(%14.3)	28(%7.5)
Toplam	**230(%61.1)**	**146(%38.9)**	**376**

Çalışmada incelenen hastaların travma tiplerine göre, hastalıklarının takip süreleri incelenmiş ve ortalama takip süreleri elde edilmiştir. Elde edilen bilgilere göre, tip 1 kırık olan hastalarının ortalama takibe gelme süreleri 26 gün, tip 2 kırık olan

hastalarının 38 gün iken tip 3 kırık olan hastalarını ise 65 gün takibe geldikleri belirlenmiştir (GRAFİK 9).

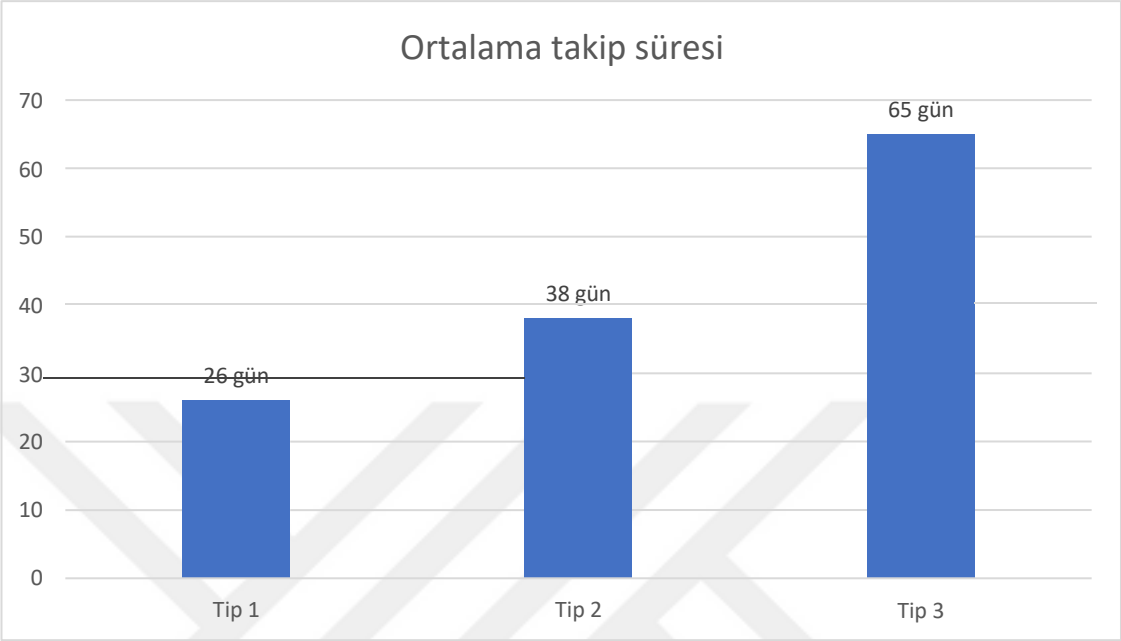

GRAFİK 9- SKHK tanılı hastaların ortalama takip süreleri

Çalışmaya dahil edilen tüm hastalar incelendiğinde 32 hastada komplikasyon geliştiği görülmüştür. Bu komplikasyonların büyük çoğunluğu, %81,25'i (26 olgu) geç dönem, %18,75'i (6 olgu) erken dönem komplikasyonlar idi (GRAFİK 10). Komplikasyon gelişen hastaların büyük çoğunluğunda, %84'ünde post-op komplikasyon geliştiği, sadece %16'sında pre-op komplikasyon geliştiği görülmektedir (GRAFİK 11).

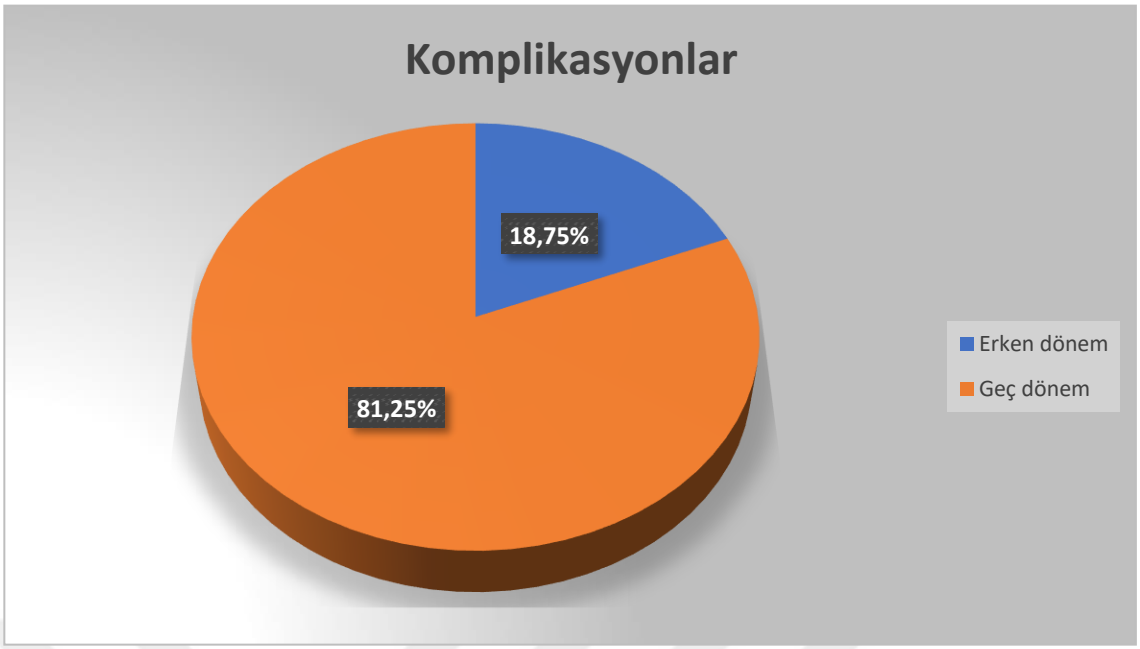

GRAFİK 10- Komplikasyon dönemleri

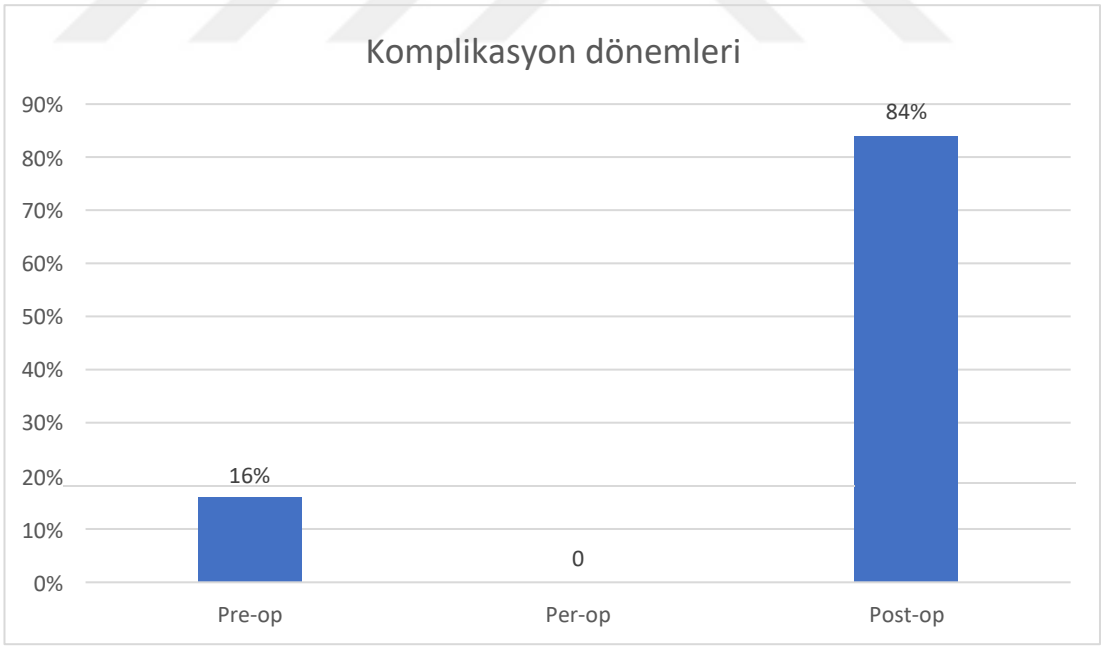

GRAFİK 11- Komplikasyonların ameliyat dönemine göre dağılımı

Komplikasyonları incelediğimizde 32 hastanın 11'inde (%34,3) periferik sinir hasarı, 2'sinde (%9,3) pin dibi enfeksiyonu, 19'unda(%59,3) eklem haraket kısıtlığı

görüldü. Komplikasyonların yaş grupların göre dağılımı da aşağıdaki tabloda gösterilmişdir (TABLO 17).

TABLO 17- Komplikasyonların yaş gruplarına göre dağılımı

	2-5 yaş	**5-9 yaş**	**9-12 yaş**	
Komplikasyonlar	**n (%)**	**n (%)**	**n (%)**	**Toplam**
Vasküler yaralanma	0	0	0	0
Periferik sinir hasarı	4	7	0	**11**
Kompartman sendromu	0	0	0	0
Pin dibi enfeksiyonu	0	1	1	**2**
Kubitus varus	0	0	0	0
Kubitus valgus	0	0	0	0
Eklem haraket kısıtlığı	6	12	1	**19**
Hatalı kaynama	0	0	0	0
Osteonekroz	0	0	0	0
Miyozitis ossifikans	0	0	0	0

Yaş gruplarına göre hastalarda periferik sinir hasarı incelediğimizde 2-5 yaş grupunda 4 (%2,5), 5-9 yaş grubunda 7 (%3,7) hasta görülürken, 9-12 yaş arasında periferik sinir hasarı görülmemiştir. Aynı zamanda 2-5 yaş grubunda 1 ulnar sinir, 3 radial sinir hasarı görülürken, 5-9 yaş grubunda 5 ulnar sinir hasarı ve 2 radial sinir hasarı görülmüşdür (TABLO 18).

TABLO 18- Yaş gruplarına göre periferik sinir hasar dağılımı

Yaş Grubu	**ND(+)**		**ND (-)**		**Ulnar sinir hasarı**	**Radial sinir hasarı**
	n	%	n	%	n	%
2-5 yaş	4	2,5	153	97,5	1	3
5-9 yaş	7	3,7	184	96,3	5	2
9-12 yaş	0	0,0	28	100,0	0	0
Toplam	**11**	3,0	**365**	97,0		

ND-Nörolojik defisit

Çalışmada belirlenen komplikasyon gelişimi görülen toplam 32 hastanın yaş grupları incelenmiştir. Aşağıdakı bilgilere göre, hastaların %31,3'ü 2-5 yaş arasında bulunurken, çoğunluğunun (%65,6'sı) 5-9 yaş arasında,9-12 yaş arasında 1 olguda görülmüştür.

Hastaların yaş aralıkları ile komplikasyon gelişimi ve yaş aralıkları ile komplikasyon dönemleri arasında bir ilişki olup olmadığını belirlemek amacıyla yapılan iki yönlü kay kare testi sonucunda, anlamlı bir ilişki olmadığı görülmüştür [$x^2_{(1)}$= 1,679, p>0,05].

Hastaların cinsiyetleri ile komplikasyon gelişimleri arasında bir ilişki olup olmadığını belirlemek amacıyla yapılan iki yönlü kay kare testi sonucunda, cinsiyet ve komplikasyon gelişimleri arasında anlamlı bir ilişki olmadığı görülmüştür. [$x^2_{(1)}$= 2,267, p>0,05].

Hastaların travma sonrası hastaneye başvurma süreleri ile komplikasyon gelişimi arasında bir ilişki olup olmadığını belirlemek amacıyla yapılan iki yönlü kay kare testi sonucunda, hastaneye başvurma süresi ve komplikasyon gelişimi arasında anlamlı bir ilişki olmadığı görülmüştür [$x^2_{(1)}$= 0,948, p>0,05].

Hastaların almış oldukları tedavi yöntemi ile komplikasyon gelişimi arasında bir ilişki olup olmadığını belirlemek amacıyla iki değişken için iki yönlü kay kare testi yapılmıştır. Test sonucuna göre, tedavi yöntemi ve komplikasyon gelişimi arasında anlamlı bir ilişki olduğu görülmüştür [$x^2_{(1)}$= 34,882, p<0,05]. Sonuçlara bakıldığı zaman, konservatif tedavi yöntemi alan toplam 230 hastadan sadece 4 hastada komplikasyon gelişirken, cerrahi tedavi alan 146 hastadan 28 hastada komplikasyon geliştiği görülmektedir. Bu ilişkinin gücü ise Phi and Cramer's V analizi ile belirlenmiştir. Analiz sonucuna göre kategorik değişkenler arasındaki ilişkinin gücü d= 0.305 olarak hesaplanmıştır.

Hastalara cerrahi tedavi yöntemi uygulanması ile komplikasyon gelişimi arasında bir ilişki olup olmadığını belirlemek amacıyla yapılan iki yönlü kay kare testi sonucunda, cerrahi tedavi yöntemi ve komplikasyon gelişimi arasında anlamlı bir ilişki olmadığı görülmüştür [$x^2_{(1)}$= 0,112, p>0,05].

Hastalara tanı konulduktan sonra ameliyata kadar geçen süre ile komplikasyon gelişimi arasında bir ilişki olup olmadığını belirlemek amacıyla yapılan iki yönlü kay kare testi sonucunda, tanı sonrası geçen süre ve komplikasyon gelişimi arasında anlamlı bir ilişki olmadığı görülmüştür [$x^2_{(2)}$= 3,316, p>0,05].

Hastaların geçirmiş olduğu ameliyat süresi ile komplikasyon gelişimi arasında bir ilişki olup olmadığını belirlemek amacıyla yapılan iki yönlü kay kare testi sonucunda, ameliyat süresi ve komplikasyon gelişimi arasında anlamlı bir ilişki olmadığı görülmüştür [$x^2_{(2)}$= 0,152, p>0,05] (TABLO 19).

TABLO 19- Değişkenlere göre komplikasyon gelişen ve gelişmeyen hastalar arasında ilişki

Değişkenler	n	**Komplikasyon gelişenler**	**Komplikasyon gelişmeyenler**	X^2	p
Yaş grubu					
2-5 yaş	157	10(%7,4)	147(%92,5)	3,315	0,191
5-9 yaş	191	21(%10,9)	170(%89,1)		
9-12 yaş	28	1(%3,5)	27(%96,5)		
Toplam	**376**	**32**	**344**		
Cinsiyet					
Kız	165	10(%6,06)	155(%93,94)	1,679	0,05
Erkek	211	22(%10,4)	189(%89,5)		
Toplam	**376**	**32**	**344**		
Başvuru süresi					
İlk 24 Saat	348	31(%8,9)	317(%308,1)	0,948	0,330
24 Saat Sonra	28	1(%3,5)	27(%96,5)		
Toplam	**376**	**32**	**344**		
Kırık tipi					
Tip 1	203	1(%0,4)	202(%99,6)	**4,883**	**0,01**
Tip 2	34	2(%5,8)	32(%94,2)		
Tip 3	139	29(%20,8)	108(%79,2)		
Toplam	**376**	**32**	**344**		
Tedavi yöntemi					
Konservatif	230	4(%1,7)	226(%98,3)	**34,882**	**0,000**
Cerrahi	144	28(%19,1)	116(%80,9)		
Toplam	**376**	**32**	**344**		
Tanıdan ameliyata kadar geçen süre					
3-5 saat	44	5(%9,09)	39(%9,91)	3,316	0,191
6-7 saat	91	20(%21,9)	71(%78,1)		
8-16 saat	9	3(%33,3)	6(%66,7)		
Toplam	**144**	**28**	**116**		
Cerrahi tedavi					
KRPP	127	24(%18,8)	103(%81,2)	0,112	0,738
ARİF	18	4(%22,2)	14(%77,8)		
Toplam	**144**	**28**	**116**		
Ameliyyat süresi					
>90 dakika	45	8(%17,7)	37(%82,3)	0,152	0,927
90-120 dakika	40	7(%17,5)	33(%82,5)		
<120 dakika	44	9(%20,4)	35(%79,6)		
Toplam	**129**	**24**	**105**		

5. TARTIŞMA

Çocuklardaki suprakondiler humerus kırıkları, ön kol kırıklarından sonra en sık görülen ve yüksek morbiditeye sahip kırıklardır. Dirsek kırıkları içinde ise %50- 60‟lık orana sahiptir. Hastanede yatmayı gerektiren çocuk kırıklarının 2/3 üsuprakondiler humerus kırıkları oluşturmaktadır [47]. Görülme insidansı 177,3 / 100.000' dir [80],[69]. Çocukluklarda suprakondiler humerus kırıklarının klinik ve epidemiyolojik özelliklerinin bilinmesi çocuk acil serviste bu olguların yönetimlerinde yol gösterici olacaktır.

Bizim olgularımızın yaş dağılımına baktığımızda olguların 2-12 yaş aralığında dağıldığı 5-9 yaş arasında (%50,8) pik yaptığı ve ortalama yaşın 6,4±3,74 olduğu görüldü. Suprakondiler humerus kırıkları çocukluk çağında daha çok 10 yaş altında görülmektedir. Özellikle 5-7 yaş arası daha fazla görüldüğüne dair çalışmalar mevcut. Bongers ve ark. 617 olguluk serisinde yaş ortalamasını 7,7 olarak bildirmiştir [105]. Graham ve ark. ise 230 olguluk serisinde yaş ortalamasını 6,4 olarak bildirilmiştir [106]. Diğer bazı serilerde yaş ortalaması 5,2 ile 8,5 arasında değişmektedir [107],[55],[108]. Bizim çalışmamızda da yaş ortalaması ve pik yapan yaş aralığı literatürle uyumlu bulunmuştur.

Çalışmamızda incelenen olguların cinsiyet dağılımına bakıldığında erkek (%56,12) olgular daha fazla görüldü. Literatürde kız ve erkek çocuklar arasında orantısal olarak farklılık olmadığını bildiren yayınların [52][109] yanısıra birçok epidemiyolojik çalışmada erkek çocukların daha sık suprakondiler humerus kırığı geçirdiği bildirilmiştir [1],[2],[20],[110]. Erkek cinsiyetin orantısal olarak daha fazla olmasının erkek çocuklarının fiziksel olarak daha aktif olması, ev dışında daha fazla oyun oynamaları ve seçtikleri oyunların daha hareketli olmasına bağlı olabileceğini bildirilmişler [2].

Çalışmamızda cinsiyetlere göre yaş ortalamsına bakıldığında erkek çocukların yaş ortalaması 6,5±2,8 yıl, kız çocukların yaş ortalaması 5,1±2,7 yıl olarak bulunmuştur ve aralarındaki fark anlamlı kabul edilmiştir. Chirsta ve ark. ile Patel ve ark. tarafından yapılan çalışmalarda da benzer bir sonuç bulunmuş ve bu durumun kız

çocukların erkek çocuklara göre iskelet maturasyonun daha erken dönemde olmasından kaynaklandığını belirtmişlerdir [111],[112].

Çalışmamızdakı hastaların başvuru tarihlerini mevsimsel olarak incelediğimizde olguların %35'inde yaz mevsiminde kırık oluştuğu görülmüştür. Ay olarak baktığımızda en fazla başvuru ayı Ağustosda 51 (%13,5) olgu idi. Bu aylarda sık görülme sebebi hava sıcaklığının artması ile beraber çocuklarda haraketliliğin artması, aktif oyun oynamaları ve daha fazla ev dışarısında bulunmalarıdır. Sinikumpu ve ark. tarafından yayınlanan bir çalışmada sıcak ve kuru günlerde ev dışı aktivitelerin artmasına bağlı olarak suprakondiler humerus kırıklarının daha sık geliştiği bildirilmiştir [113]. Graham ve ark. olguların %72 sinin Nisan-Eylül ayları arasında olduğunu bildirmişler [106]. Baydar ve ark. da benzer şekilde Nisan-Eylül arasında olguların %72 sinin başvurduğu bildirmiştir [114]. Bizim çalışmamızda da literatürle benzer sonuçlar elde edilmiştir.

Çalışmamız kapsamına alınan hastaların %59'u kendi yüksekliğinden düşme, %18,6'i oyun parkında düşme, %17,2'i yüksekten düşme (>1 m düşme), %4,7'i bisikletten düşme sonrası hastanemize başvurmuşdu. Evi içi düşme ve kendi yüksekliğinden düşme nedeniyle başvuran hastalar daha fazla idi. Evde düşmenin oyun parkında düşmeye göre daha fazla olması ise günümüzde çocukların bilgisayar ve tablet gibi elektronik eşyalarla daha fazla zaman geçirmesi ve dışarda oynayan çocuk sayısının giderek azalmış olmasına bağlanabilir. Ayrıca kırık mekanizmasına hastanın bulunduğu coğrafi bölgede ve sosyokültürel çevre de etki etmektedir. Cheng ve ark'nın yaptığı 403 SKHK'lı hastanın değerlendirdiği çalışmada, hastaların %31'inde ev içi düşme, %25'inde oyun parkında yaralanmalar, %9'unda bisikletten düşme ve diğer etkenler suprakondiler humerus kırıklarının oluşumuna neden olmuştur [2]. Abbott ve ark. yaptığı çalışmada %46.6 düşme sonucu, %35.4 oyun oynarken, %8.4 araç kazası, %2 trombolinden düşme, %1,7'sinin ise bilinmeyen bir mekanizma ile travma aldığını bildirmişler [115].

Yaş gruplarına göre travma mekanizmasını incelediğimizde 2-5 yaş grubundaki çocukların %79,7'si, 5-9 yaş grubundaki çocukların %78,5'i, 9-12 yaş grubundaki çocukların 67,8'i kendi yüksekliğinden düşme ve oyun parkında düşme oluşturmakta idi. Kırıkların evde veya parkta oynarken düşme sonucu olmasını kırıkların sık

görüldüğü yaş aralığının daha çok evde veya parkta oyun oynayan çocuk yaş grubuna denk gelmesi ile açıklanabilir.

Hastaların 143'ü (%38,0) yüksek enerjili, 233'ü (%62,0) düşük enerjili idi. Abbott ve ark, Fletcher ve ark tarafından yapılan çalışmalarda 4-14 yaş arası çocukların %46'sının yüksek enerjili olduğu bildirilmiştir [52],[115].

Hastalarımızın kırık olan tarafın dağılımı incelendiğinde %68,9 hastada sol dirsekte kırık görülmüştür. Klasik olarak suprakondiler humerus kırığı açık el üzerine düşme sonrasında oluştur ve dominant olmayan ekstremite tutulumunun fazla olması bir çok yayında travma anında korunma amacıyla dominant olmayan ekstremitenin kullanılması nedeniyle olduğu belirtilmiştir [116]. Suprakondiler humerus kırıklarının sol dirsekte ve dominant olmayan ekstremitede daha sık görüldüğüne dair literatürde çalışmalar mevcuttur [1],[2],[108],[110],[109],[71].

Kırığın oluş mekanizmasına bağlı olarak kırık tipi incelendiğinde %94 ekstansiyon tipi kırıklar görüldü. Campbell ve ark. yaptığı çalışmada %96,6 ekstansiyon %3,4 fleksiyon tip, Cekanauskas ve ark. yaptığı çalışmada %96,7 ekstansiyon %3,3 fleksiyon tip kırık oranı bildirmişler [61],[117].

Ekstansiyon tipi kırıklar Gartland tarafından yapılan ilk sınıflandırmada üç tipte incelenmiştir [118]. Bu sınıflamaya göre Tip 1 kırıklar deplasman göstermezler, Tip 2 kırıklar deplase kırıklardır ancak posterior korteks intakttır, Tip 3 kırıklarda kortikal devamlılık bozulmuş ve tamamen deplase olan kırıklardır [115]. Çalışmamıza dahil olan hastaların %53,9'u Tip 1, %9,4'u Tip 2, %36,9'u Tip 3 kırıklar idi.

SKHK'na eşlik eden başka kırıklar da olabilmektedir. Bizim olgularımızın içinde 13 (% 3,4) hastada radiusda kırık, 3 (%0,8) hastada ulnada kırık mevcut idi. Eşlik eden kırıklar tip 1 ve tip 3 kırıklarda daha fazla görüldü. Komplikasyon gelişen hastalarda eşlik eden kırık görülmedi. Literatürde Mazda ve ark. 116 olgudan ibaret çalışmasında 7 olguda (%6) ipsilateral önkol kırığı görmüştür [119]. Gordon ve ark. 138 olgudan ibaret çalışmasında 4 olguda ipsilateral önkol, 1 olguda radius boyun, 1 olguda radius distal uç, 1 olguda humerus proksimal uç kırığı ile toplam 7 (%5) olgu bildirmiştir [120]. Graham ve ark. ise kendi çalışmasında 20 (%8,6) olguda ipsilateral ön kol kırığı olduğunu bildirmişler [106].

Travma sonrası hastaneye başvuru sürelerine göre kırık tipleri incelendiğinde 24 saat içinde başvuran hastalar ile 24 saat sonra başvuran hastalar arasında anlamlı fark görülmedi (p>0,005). 24 saat sonra başvuran hastaların %78,6'sını Tip 1 kırık ve sadece %10,6'sını Tip 3 kırıklar oluşturmakta idi.Bunun sebebi çocuklarının yaşamış olduğu travmayı aileye söylemekten çekinmesi ve Tip 1 kırıkların aileler tarafından geç farkedilmesi olabilir.

Hastalarımız cinsiyet ile kırık tipleri arasında ilişkiye bakıldığında anlamlı sonuç bulunmadı (p>0,05). Tüm yaş gruplarında ekstansiyon tip kırıklar daha fazla görüldü.

Çalışmamızda Gartland tipiyle yaş ilişkisine bakıldığında Gartland Tip 3 kırıkların diğer tiplere göre daha ileri yaşta olduğu görülmüştür (p=0,000). Farnsworth ve ark. tarafından yapılan çalışmalarda 4 yaşından sonra hastaların daha yüksek enerjili travmalara maruz kalması nedeniyle şiddetli kırık tipleri ve eşlik eden komplikasyonlarda artışa neden olduğunu bildirmişler [97].

Çalışmaya dahil edilen hastaların sadece %5,9'una eklem BT çekilmiş olduğunu tespit ettik. En fazla eklem BT Tip 3 kırıklarda çekilmişti.

Tedavi edilen hastaların %61,2'sine konservatif tedavi, %38,8'ine cerrahi tedavi uygulanmıştı. Her iki tedavi yönteminde ortalama yaş 6 olarak bulundu. Hastaneye başvuru zamanına göre tedavi yöntemini incelediğimizde konservatif ve cerrahi grupta anlamlı bir fark görülmedi (p>0,05). Konservatif tedavi olanların %47'sine kapalı redüksiyon yapmadan alçı tespiti, %34,3'ü uzun kol atel, %18,7 ise kapalı redüksiyon uygulanmıştır. Traksiyonla tedavi çalışmamızdaki hiçbir hastamıza uygulanmamıştır. Traksiyon ile tedavi çocuklarda suprakondiler humerus kırıklarında yıllarca standart tedavi olarak ilk seçenek olmuştur [121].Ancak hastanede kalış süresinin uzun olması, reduksiyonun röntgenle değerlendirilmesinin yeterli olmaması, sık pozisyon kaybı nedeniyle, son yıllarda çok az tercih edilmektedir [80].

Cerrahi tedavi alan hastaların ortalam ameliyat süresi 109dk olarak bulunmuştur ve hastaların %87,60'na KRPP uygulanmıştır.

Tip 2 SKHK tanılı hastalar çalışmamızda daha çok konservatif (%79,4) yöntemle tedavi edilmiştir. Konservatif yöntemlerden daha çok (%59,3) kapalı redüksiyon yapmadan alçı tespiti yöntemi uygulanmıştır. Uzun kol atel ve traksiyonla

tedavi hiçbir hastaya uygulanmamıştır. Literatürde Tip 2 SKHK'nın tedavisi tartışmalıdır. Ancak son dönemler çalışmalar bu kırıkların tedavisinin daha çok cerrahi yönünde olduğunu göstermektedir [113],[122].

Tedavi sonrası ortalama takıp sürelerini incelediğimizde takip süresnin en fazla Tip 3 (65 gün), en az ise Tip1 (26 gün) kırıklarda olduğu görüldü. Tip 3 kırıkların genellikle ameliyat ile tedavi edilmesinin dolayı takıp sürerlerini diğer kırık tiplerine göre uzattığını düşünmekteyiz.

Çalışmamıza dahil edilen hastaların % 8,5'de (32 olgu) komplikasyon gelişdiği görüldü. Komplikasyonların %84'ün ameliyat sonrası görüldü. ,%81,25'i geç dönem komplikasyonlar idi. Ortalama ameliyat süresi ve cerrahi tedavi yönteminin komplikasyon gelişiminde anlamlı bir etkisi görülmedi ($p>0.005$). Aynı zamanda tanı sonrası ameliyata kadar geçe süreyle komplikasyon gelişim arasında anlamlı bulgu görülmedi ($p>0.005$).

İki olguda (%0,8) yüzeyel pin dibi enfeksiyonu görüldü. Olgular oral antibiotik ile tedavi edilmişdi ve hastane yatışı gerektirmemişdi. Literatürde %2,5 yüzeyel, %0,2 oranında derin pin dibi enfeksiyonu bildirilmişdir. Tedavide oral antibiotikin etkili olduğu düşünülmekte [23],[122].

Komplikasyon gelişen 19 (%5,05) olguda pinler çıkarıldıktan sonra dirsek ekleminde haraket kısıtlığı ve eklem sertliği görüldü. Tüm olgular cerrahi gruptakı hastalarda görüldü ve olguların %70'inin 3-6 aylık sürede fizik tedavi ihtiyacı oldu. Son kontrolerinde fizik tedavi ihtiyacı olan hasta olmamıştır. Literatürde çocuklarda erişkinlerle kıyaslandığında kırık sonrası fizik tedavi ihitiyacı daha az görülmektedir. Çocuklarda yapılan bir çalışmada, kırık sonrası dirsek ekleminde haraket kısıtlığı nedeniyle fizik tedavi yapılan ve yapılmayan hasta grubları incelenmiş. Uzun dönemde iki grup arasında bir fark olmadığı bildirilmiştir [123].

Komplikasyon gelişen hastaların %34'de (11 olgu) periferik sinir hasarı görüldü. Yaş gruplarına göre baktığımızda 5-9 yaş arası hastalarda daha fazla periferik sinir hasarı görüldü, 9-12 yaş grupunda olan hastalarda ise periferik sinir hasarı görülmedi. Tüm periferik sinir yaralanmaları Tip 3 SKHK tanılı hastalarda görüldü. Ulnar sinir hasarı, komplikasyon gelişen hastaların %54'de görülürken, median sinir hasarı hiçbir hastada görülmedi. Literatür taradığımızda SKHK'da %10-20 oranında

periferik sinir yaralanmaları görülür.Tip 3 SKHK tanılı çocuklarda yapılan çalışmalarda bu oran %49'a kadar yükselmekte [61],[62],[63]. En sık hasar gören sinirin median sinir ve onun dalı olan anterior interosseöz sinir olduğu görülmüştür. Suprakondiler humerus kırıklarında sinir hasarı nadiren uzun süreli sekel olarak kalır. Genellikle, anatomik yapıda bozulma olmaksızın, özellikle geçici motor fonksiyon kaybı ile giden nöropraksi şeklindedir ve 2-3 ay içinde düzelmektedir [77],[63],[78]. Bizim çalışmamızda da kalıcı periferik sinir hasarı olan ve bu nedenle cerrahi eksplorasyon yapılan hasta olmamıştır.

Suprakondiler humerus kırıklarının en sık karşılaşılan geç komplikasyonlarından biri kubitis varusdur [69]. Kubitus varus distal humerusun varus, iç rotasyon ve hiperekstensiyon ve malpozisyon komponentlerini bir arada barındıran üç boyutlu bir deformitedir ve 6-12.aylarda bariz hale gelir [99],[100]. Uzun dönem kronik ağrıya ve ulnar nöropatiye sebeb olabilir. Redüksiyonu iyi olmayan kırıkların %0,3-5,9 arasında kubitus varus ve hiperekstansiyon deformitesine sebep olabileceğini söyleyen çalışmalar bildirilmiştir [110]. Kubitis varus deformitesinde kozmetik sorunlar dışında eklem haraketinde ve kas gücünde değişkilik görülmemektedir. Bizim çalışmamızda komplikasyon gelişen hastaların hiçbirinde kubitis valgus ve kubitis varus deformites görülmemiştir.

Miyozitis ossifikans zorlayıcı redüksiyon manevraları ve tedavi sonrasında eklem hareket kısıtlılığı olan hastalarda zorlayıcı egzersizler nedeniyle brakialis kasının etkilendiği ve buna bağlı gelişen komplikasyonlardan biridir. Literatür incelendiğimizde 59 olgunun tarandığı çalışmada 1 hastada görüldüğü bildirilmiştir [124]. Bizim çalışmada bu komplikasyon hiçbir hastada görülmemiştir.

6. SONUÇ

Bu çalışmada Ocak 2015-Ocak 2020 tarihlerini kapsayan arşiv taramasında 2-12 yaş arası suprakondiler humerus kırığı olan toplam 376 hasta geriye dönük incelenmiştir ve aşağıdaki sonuçlar elde edilmişdir:

- Erkek çocuklarında kız çocuklarından daha fazla görülmektedir.
- Kız çocuklarında suprakondiler humerus kırığı oluşumu erkek çocuklarına kıyaslandığında daha erken olmaktadır.
- Sol kolda sağ koldan daha fazla görülmektedir.
- Kırığın görülme sıklığı 5-9 yaş arasında pik yapmaktadır.
- Kırıklar en çok yaz mevsiminde görülmektedir.
- En sık kendi yüksekliğinden düşmeler travma mekanizması olarak görülmektedir, bunun da büyük kısmı ev içi düşmelerdir.
- Yaş arttıkça yüksek enerjili travma riski de artmaktadır.
- Deplase suprakondiler humerus kırıkları ciddi kırıklar olup hastanede yatarak tedavisi yapılmalıdır.
- Geç başvuran olgularla travma sonrası ilk 24 saatte tedavi başvuran olgular arasında sonuçlar bakımından istatistiksel olarak anlamlı bir fark olmadığı görüldü ($p > 0,05$).
- Eşlik eden kırıkların komplikasyon gelişiminde etkisi görülmedi.
- Tüm komplikasyonlar ameliyat olunan hastalarda görüldü.
- Ameliyatın ortalama süresinin komplikasyon gelişiminde anlamlı etkisi görülmedi ($p > 0,05$).
- Tanı sonrası ameliyata kadar geçen sürenin komplikasyon gelişimine anlamlı etkisi görülmedi ($p>0.005$).
- Tip 2 SKHK tanılı olgular daha çok konsevatif yöntemle tedavi edildi.
- Tüm komplikasyonlar Tip 3 kırıklarda görüldü.
- Nörolojik hasar gelişen hastaların hiçbirinde kalıcı sinir hasarı oluşmadı.
- En fazla görülen nörolojik komplikasyon, literatürden farklı olarak, ulnar sinir yaralanması idi.
- Komplikasyon gelişen hastalarda fizik tedavi ihtiyacı %70 oranında görüldü.

.

Sonuç olarak çalışmamızda çocukluk çağında suprakondiler humerus kırıkları ile ilgili tanımlayıcı epidemiyolojik verilerini sunduk. Suprakondiler humerus kırıkların önlenmesinde kazalardan korunma programlarının geliştirilmesinin gerekliliği ve bu konuda Çocuk Acil Servis epidemiyolojik verilerinin göz önünde bulundurulması yarar sağlayacaktır.

.

7 KAYNAKÇA

[1] V. Kumar and A. Singh, “Fracture Supracondylar Humerus: A Review.,” *J. Clin. Diagn. Res.*, vol. 10, no. 12, pp. RE01–RE06, Dec. 2016, doi: 10.7860/JCDR/2016/21647.8942.

[2] J. C. Cheng, T. P. Lam, and N. Maffulli, “Epidemiological features of supracondylar fractures of the humerus in Chinese children.,” *J. Pediatr. Orthop. B*, vol. 10, no. 1, pp. 63–67, Jan. 2001.

[3] J. B. Holt, N. A. Glass, and A. S. Shah, “Understanding the Epidemiology of Pediatric Supracondylar Humeral Fractures in the United States: Identifying Opportunities for Intervention.,” *J. Pediatr. Orthop.*, vol. 38, no. 5, pp. e245–e251, 2018, doi: 10.1097/BPO.0000000000001154.

[4] P. Harnarayan, S. O. Cawich, D. Harnanan, and S. Budhooram, “Brachial Artery Injury Accompanying Closed Elbow Dislocations,” *Int. J. Surg. Case Rep.*, vol. 8, pp. 100–102, 2015, doi: https://doi.org/10.1016/j.ijscr.2014.12.009.

[5] C. C. Hasler, “Supracondylar Fractures of the Humerus in Children,” *Eur. J. Trauma*, vol. 27, no. 1, pp. 1–15, 2001, doi: 10.1007/s00068-001-1088-5.

[6] R. Tomaszewski, A. Wozowicz, and P. Wysocka-Wojakiewicz, “Analysis of Early Neurovascular Complications of Pediatric Supracondylar Humerus Fractures: A Long-Term Observation.,” *Biomed Res. Int.*, vol. 2017, p. 2803790, 2017, doi: 10.1155/2017/2803790.

[7] A. Z. Khan, S. Zardad, M. Adeel, and J. Iqbal, “Median Nerve Injury In Children Aged 2-11 Years Presenting With Closed Supracondylar Fracture Of Humerus.,” *J. Ayub Med. Coll. Abbottabad*, vol. 31(Suppl 1, no. 4, pp. S656–S659, 2019.

[8] S. M. F. Green N.E., “Green N.E. Fractures and Dislocations About the Elbow . In: Green N.E., Swiontkowski M.F. Skeletal Trauma in Children,” pp. 1:259-285, 1998.

[9] B. J. H. Rockwood C.A., Wılkıns Kaye E., - *Wılkıns Kaye E. Supracondylar Fractures of the Distal Humerus.In: Rockwood C.A., Wılkıns Kaye E., Beaty J.H. Fractures in children. Lippincott -Raven,;3:669-751.- 1996*, no. Fractures

in children. 1996.

[10] M. O. T. Rogers L.F., Malave S., White H., *Rogers L.F., Malave S., White H., Mihran O. Tachdjan. Plastic bowing, torus and greenstick supracondylar fractures of the humerus: Radiographic clues to obscure fractures of the elbow in children. Radiology ,; 128:145-150.- 1978*. 1978.

[11] H. RN, *Hotchkıss RN. Fractures And Dislocations Of The Elbow. Rockwood, Fractures In Adults(4th Edition) p:929-42. Lippincot-Raven, Philadelphia 1996*. 1996.

[12] S. RS, *Sneel RS. Anatomi. (Ceviri: Anncı Kaplan). 1. Baskı, Takav Matbaaıılık:408- 410. 1993*. 1993.

[13] "https://www.uptodate.com/contents/evaluation-and-management-of-supracondylar-fractures-in-children," 2021. .

[14] et al. G.] Williams PL, Bannister LH, Berry MM, Collins P, Dyson M, Dussek JE and anatomy. 38th ed. E. C. L. 1995., *No Title*. 1995.

[15] A. G. K. 2001 Arıncı K, Elhan A. Anatomi. 1. Cilt. 3. Baskı, *No Title*. 2001.

[16] M. BF, *Morrey BF. The Elbow and its disorders. 3rd ed. Philadelphia: Saunders; 2000*. 2000.

[17] A. S. Açar H.İ, Bektaş U, "Açar H.İ, Bektaş U, Ay Ş. Dirsek Eklemi Anatomisi ve İnstabilitesi. TOTBİD Dergisi 2011.," *TOTBID Derg.*, 2011.

[18] S. S. Bachman D, *Bachman D, Santora S. Orthopedic trauma. In: Textbook of Pediatric Emergency Medicine, 5th ed, Fleisher GR, Ludwig S (Eds), Lippincott Williams & Wilkins, Philadelphia 2006. p.1538.* 2006.

[19] "https://www.uptodate.com/contents/elbow-anatomy-and-radiographic-diagnosis-of-elbow-fracture-in-children." .

[20] R. and W. James H. Beaty, *James H. Beaty, Rocwood and Wilkins' Fractures in Children.Fifth Edition Lippincot Williams& Wilkinson Sayfa 563-624, 2001*. 2001.

[21] "https://www.uptodate.com/contents/elbow-injuries-in-active-children-or-skeletally-immature-adolescents-approach," 2021. .

[22] H. Stanley, *Hoppenfeld Stanley, Surgical Exposüres In Orthopaedics The Anatomic Approach. (2nd Edition) :83-116 J.B. Lippincott Company, Philadelphia 1994*. 1994.

[23] C. A. A.] Cheng JC, Wing-Man K, Shen WY, Yurianto H, Xia G, Lau JT, "] Cheng JC, Wing-Man K, Shen WY, Yurianto H, Xia G, Lau JT, Cheung AY.

A New Look at the Sequential Development of Elbow-Ossification Centers in Children. J Pediatr Orthop. Mar- Apr 1998," *Pediatr Orthop*, 1998.

[24] C. S. Miyazaki, D. A. Maranho, P. M. Agnollitto, and M. H. Nogueira-Barbosa, "Study of secondary ossification centers of the elbow in the Brazilian population," *Acta Ortop. Bras.*, vol. 25, no. 6, pp. 279–282, 2017, doi: 10.1590/1413-785220172506170954.

[25] K. Della-Giustina and D. A. Della-Giustina, "Emergency department evaluation and treatment of pediatric orthopedic injuries," *Emerg. Med. Clin. North Am.*, vol. 17, no. 4, pp. 895–922, Nov. 1999, doi: 10.1016/S0733-8627(05)70103-6.

[26] H. B. Benjamin HJ, *Common acute upper extremity injuries in sports Benjamin HJ, Hang BT Clin Pediatr Emerg Med. 2007;8:15.* 2007.

[27] S. Carson, D. P. Woolridge, J. Colletti, and K. Kilgore, "Pediatric upper extremity injuries," *Pediatric Clinics of North America*, vol. 53, no. 1. Pediatr Clin North Am, pp. 41–67, Feb. 2006, doi: 10.1016/j.pcl.2005.10.003.

[28] I. JP, "Iannotti JP. Growth plate physiology and pathology. Orthop Clin North Am. 1990 Jan;21(1):1-17.," *Orthop Clin North Am.*, pp. 1–17, 1990.

[29] K. M. Murray DW, Wilson-MacDonald J, Morscher E, Rahn BA, "Murray DW, Wilson-MacDonald J, Morscher E, Rahn BA, Käslin M. Bone growth and remodelling after fracture. J Bone Joint Surg Br. 1996 Jan;78(1):42-50. PMID: 8898125.," *J Bone Jt. Surg Br*, vol. 78, pp. 42–50, 1996.

[30] A. Ç, *Ahmet Ç. Anatomi, 4. Baskı Uludağ Üniversitesi Basımevi. 1994.* 1994.

[31] K. O, *Kuran O. Sistematik anatomi: Filiz Kitabevi; 1983*. 1983.

[32] S. J. Sobotta, *Staubesand J. Sobotta. (Ceviri: K. Arıncı). İstanbul: 3. Baska, Beta Basım Yayım Dağıtım Aş. ,:201. 1990*. 1990.

[33] A. K. E. A, *Arıncı K. Elhan A. Anatomi. Hareket Sistemi, Kemikler-Eklemler-Kaslar. 1.cilt, Ankara Üniversitesi Basımevi. Ankara, 1993*. 1993.

[34] R. ve Wilkins, *Rockwood ve Wilkins Çocuk kırıkları 7. Baskı, Sayfa:475-532, 2014*. 2014.

[35] G. G. F, *Gövsa Gökmen F. Sistematik Anatomi. 1.baskı. İzmir Güven Kitapevi 2003*. 2003.

[36] L. T. Alcid JG, Ahmad CS, *Alcid JG, Ahmad CS, Lee TQ. Elbow anatomy and structural biomechanic. Clin Sports Med 23-2004.* 2004.

[37] A. A. Bryce CD, *Bryce CD, Armstrong AD. Anatomy and Biomechanics of the*

Elbow. Orthop Clin North Am 39 (2) 141–154. 2008. 2008.

[38] A. S. Barco R, *Barco R, Antuña S. Management of Elbow Trauma: Anatomy and Exposures. Hand Clin. Nov 31(4):509-19, 2015.* 2015.

[39] C. P. Erickson BJ, Harris JD, *Erickson BJ, Harris JD, Chalmers PN. Ulnar Collateral Ligament Reconstruction: Anatomy, Indications, Techniques, and Outcomes. Sports Health. 7(6):511-7, Nov-Dec 2015.* 2015.

[40] L. D, *Limb D. Biomechanic of Elbow In: Bentley G. European Surgical Orthopaedics and Traumatology The EFORT Textbook, Springer; ISBN 978-3-642- 34746-7 (eBook) Part IV 2014.* 2014.

[41] A. J. Kuremsky MA, Cain EL JR. Dugas JR, *Kuremsky MA, Cain EL JR. Dugas JR, Andrews JR. Elbow Anatomy and Biomechanics In: Miller MD, Thompson SR. DeLee&Drez's Orthopaedic Sports Medicine. Fourth Edition volume I. Philadelphia PA, USA: Elsevier Saunders; ISBN:978-1-4557-4376-6. Ch:61 Pg:715-*. 2015.

[42] E. Rıdvan, *Ege Rıdvan. Kırıklar, Eklem ve Diğer Yaralanmalar, Travmatoloji 5. Baskı Cilt 2 Bizim Büro Basımevi Ankara Sayfa 1995-2101, 2002.* 2002.

[43] L. W. & W. Moore KL, Agur AM, Dalley AF (Eds), *Clinically Oriented Anatomy, 7th ed, Moore KL, Agur AM, Dalley AF (Eds), Lippincott Williams & Wilkins, Philadelphia 2013.Lippincott Williams & Wilkins.* 2013.

[44] M. ÇMO, *Muayene ÇMO. İstanbul. Nobel tıp kitabevi. 1989;198.* 1989.

[45] V. O, *V. O. Anatomi Ders Kitabı ve Atlas. Ankara1951*. 1951.

[46] F. M. PE, *Frederick M PE. Arthroplasty of Shoulder and Elbow. Canale ST(ed), Campell's Operative Orthopaedics. 10th ed: Mosby; 2003*. 2003.

[47] M. T. Tachdjian, *MO T. Tachdjian pediatric orthopedics. Pilhadelphia: Saunders. 1990:2009-82*. .

[48] T. G. Tükenmez M, Demirel H, Perçin S, "Tükenmez M, Demirel H, Perçin S, Tezeren G. Altı ve on dört yaş grubundaki 2000 çocukta ölçülen dirsek taşıma açısı değerleri. 2004," 2004.

[49] B. RK, "Beals RK. The normal carrying angle of the elbow. A radiographic study of 422 patients. Clinical orthopaedics and related research. 1976(119):194-6.," *Clin. Orthop. Relat. Res.*, pp. 194–196, 1976.

[50] L. P. A. Cheng JC, Ng B, Ying S, "Cheng JC, Ng B, Ying S, Lam P. A 10-year study of the changes in the pattern and treatment of 6,493 fractures. Journal of Pediatric Orthopaedics," *J. Pediatr. Orthop.*

[51] H. M. Abzug JM, “Abzug JM, Herman MJ. Management of supracondylar humerus fractures in children: current concepts. JAAOS-Journal of the American Academy of Orthopaedic Surgeons. 2012;20(2):69-77.,” *J. Am. Acad. Orthop. Surg.*, pp. 69–77, 2012.

[52] M. S. Farnsworth CL, Silva PD, “Farnsworth CL, Silva PD, Mubarak SJ. Etiology of supracondylar humerus fractures. Journal of Pediatric Orthopaedics. 1998;18(1):38-42.,” *J. Pediatr. Orthop.*, pp. 38–42, 1998.

[53] S. DL, “Skaggs DL. Elbow fractures in children: diagnosis and management. JAAOS- Journal of the American Academy of Orthopaedic Surgeons. 1997;5(6):303-12.,” *JAAOS- J. Am. Acad. Orthop. Surg.*, pp. 303–312, 1997.

[54] C. N. O’Hara L, Barlow J, “O’Hara L, Barlow J, Clarke N. Displaced supracondylar fractures of the humerus in children. Southamton General Hospital, England. J Bone Joint Surg Br. 2000;82:204- 10.,” pp. 204–210.

[55] M. N. Cheng JC, Lam TP, “Cheng JC, Lam TP, Maffulli N. Epidemiological features of supracondylar fractures of the humerus in Chinese children. Journal of Pediatric Orthopaedics B.2001;10(1):63-7,” *J. Pediatr. Orthop. B*, pp. 63–67, 2001.

[56] R. and W. James H. Beaty, *James H. Beaty, Rocwood and Wilkins’ Fractures in Children.Fifth Edition Lippincot Williams& Wilkinson Sayfa 563-624, 2001*. 2001.

[57] T. C. Tachdjian, *T. C. Tachdjian’s Pediatric Orthopaedics Türkçe Baskı. . 3. baskı ed. İstanbul: Hayat Tıp Kitapçılık; 2007*. 2007.

[58] S. M. Mencio GA, “Mencio GA, Swiontkowski MF. Green’s Skeletal Trauma in Children E-Book: Elsevier Health Sciences; 2014.,” *Elsevier Heal. Sci.*, 2014.

[59] S. D. Leitch K, Kay R, Femino J, Tolo V, Storer S, “Leitch K, Kay R, Femino J, Tolo V, Storer S, Skaggs D. Treatment of multidirectionally unstable supracondylar humeral fractures in children: a modified Gartland type-IV fracture. JBJS. 2006;88(5):980-5.,” pp. 980–985, 2006.

[60] Green, *Green’s Skeletal Trauma in Children 6th Edition chapter 10 page 188). .*

[61] C. C. Campbell, P. M. Waters, J. B. Emans, J. R. Kasser, and M. B. Millis, “Neurovascular injury and displacement in type III supracondylar humerus fractures,” *J. Pediatr. Orthop.*, vol. 15, no. 1, pp. 47–52, 1995, doi:

10.1097/01241398-199501000-00011.

[62] S. Garg *et al.*, “Clinical characteristics of severe supracondylar humerus fractures in children,” *J. Pediatr. Orthop.*, vol. 34, no. 1, pp. 34–39, Jan. 2014, doi: 10.1097/BPO.0b013e31829c0046.

[63] S. T. Lyons, M. Quinn, and C. L. Stanitski, “Neurovascular injuries in Type III humeral supracondylar fractures in children,” in *Clinical Orthopaedics and Related Research*, 2000, no. 376, pp. 62–67, doi: 10.1097/00003086-200007000-00010.

[64] H. Stanley, *Hoppenfeld Stanley, Surgical Exposüres In Orthopaedics The Anatomic Approach. (2nd Edition) :83-116 J.B. Lippincott Company, Philadelphia 1994.* 1994.

[65] M. G. . iggot J., Graham H.K., *Piggot J., Graham H.K., McCoy G.F. Supracondylar fractures of the humerus in children. J bone Joint Surg; 68B:577-583. 1986*. 1986.

[66] C. ST, *Canale ST. Fractures and Dislocations in Children. Canale ST(ed), Campell"s Operative Orthopaedics. Vol.2. 10.ed. USA;Mosby inc:1437-1450. 2003*. 2003.

[67] J. C. Babal, C. T. Mehlman, and G. Klein, “Nerve injuries associated with pediatric supracondylar humeral fractures: A meta-analysis,” *J. Pediatr. Orthop.*, vol. 30, no. 3, pp. 253–263, Apr. 2010, doi: 10.1097/BPO.0b013e3181d213a6.

[68] I. C. Brown and D. M. Zinar, “Traumatic and iatrogenic neurological complications after supracondylar humerus fractures in children,” *J. Pediatr. Orthop.*, vol. 15, no. 4, pp. 440–443, 1995, doi: 10.1097/01241398-199507000-00005.

[69] B. J. Kasser JR, *Kasser JR, Beaty JH. Supracondylar fractures of the distal humerus. In: Rockwood and Wilkins’ Fractures in Children, 5th, Beaty JH, Kasser JR (Eds), Lippincott Williams & Wilkins, Philadelphia 2001. p.577.* 2001.

[70] C. C. Herring JA, *Herring JA, Co C. Upper Extremity Injuries In: Herring JA. Tachdjian’s Pediatric Orthopaedics: From the Texas Scottish Rite Hospital for Children, 5th Edition Philadelphia, PA: Elsevier Saunders; (ISBN: 978-1-4377- 1549-1) Ch:33 pg: 1245-1235 2014*. 2014.

[71] R. Omid, P. D. Choi, and D. L. Skaggs, “Supracondylar humeral fractures in

children," *Journal of Bone and Joint Surgery - Series A*, vol. 90, no. 5. Journal of Bone and Joint Surgery Inc., pp. 1121–1132, 2008, doi: 10.2106/JBJS.G.01354.

[72] K. J. Griffin, S. R. Walsh, S. Markar, T. Y. Tang, J. R. Boyle, and P. D. Hayes, "The Pink Pulseless Hand: A Review of the Literature Regarding Management of Vascular Complications of Supracondylar Humeral Fractures in Children," *European Journal of Vascular and Endovascular Surgery*, vol. 36, no. 6. Eur J Vasc Endovasc Surg, pp. 697–702, Dec. 2008, doi: 10.1016/j.ejvs.2008.08.013.

[73] D. Skaggs and J. Pershad, "Pediatric elbow trauma," *Pediatric Emergency Care*, vol. 13, no. 6. Pediatr Emerg Care, pp. 425–434, Dec. 1997, doi: 10.1097/00006565-199712000-00021.

[74] M. Baratz, C. Micucci, and M. Sangimino, "Pediatric supracondylar humerus fractures," *Hand Clinics*, vol. 22, no. 1. Hand Clin, pp. 69–75, Feb. 2006, doi: 10.1016/j.hcl.2005.11.002.

[75] M. L. Vaquero-Picado A, González-Morán G, *Vaquero-Picado A, González-Morán G, Moraleda L. Management of supracondylar fractures of the humerus in children. EFORT open reviews. 2018;3(10):526-40.* 2018.

[76] M. W. Shrader, "Pediatric Supracondylar Fractures and Pediatric Physeal Elbow Fractures," *Orthopedic Clinics of North America*, vol. 39, no. 2. Orthop Clin North Am, pp. 163–171, Apr. 2008, doi: 10.1016/j.ocl.2007.12.005.

[77] J. Villarin, K. E. Belk, and R. Freid, "Emergency department evaluation and treatment of elbow and forearm injuries," *Emerg. Med. Clin. North Am.*, vol. 17, no. 4, pp. 843–858, 1999, doi: 10.1016/S0733-8627(05)70100-0.

[78] L. D. Jones ET, *Median nerve injuries associated with supracondylar fractures of the humerus in children. Jones ET, Louis DS Clin Orthop Relat Res. 1980;* 1980.

[79] J. Wu, A. D. Perron, M. D. Miller, S. M. Powell, and W. J. Brady, "Orthopedic pitfalls in the ED: Pediatric supracondylar humerus fractures," *Am. J. Emerg. Med.*, vol. 20, no. 6, pp. 544–550, 2002, doi: 10.1053/ajem.2002.34850.

[80] K. J. Otsuka NY, "Otsuka NY, Kasser JR. Supracondylar Fractures of the Humerus in Children. J Am Acad Orthop Surg 5:19-26, 1997.," *J Am Acad Orthop Surg*, pp. 19–26, 1997.

[81] J. D. Acton and M. A. McNally, “Baumann’s confusing legacy,” *Injury*, vol. 32, no. 1, pp. 41–43, 2001, doi: 10.1016/S0020-1383(00)00102-9.

[82] C. T, *Canale T. (Çeviri Kalenderer Ö.) Çocuklarda Kırıklar ve Çıkıklar In: Canale ST, Beaty JH. Campbell’s Operative Orthopaedics. 11’inci Türkçe Baskı.Philadelphia: Mosby/Elsevier. ISBN: 978-0-323-07243-4 Volume 2. Part. XI Ch.33 sayfa: 1580-1599,2013*. 2013.

[83] A. U. Akhtar M, Nadeem RD, Khalid MU, Mumtaz R, Wasim S, *Akhtar M, Nadeem RD, Khalid MU, Mumtaz R, Wasim S, Anwer U. Focal dome osteotomy for correction of varus deformity at elbow in children. J Pak Med Assoc. Nov;65(11 Suppl 3):S115-8, 2015.* 2015.

[84] D. J. Gadgil A, Hayhurst C, Maffulli N, “Gadgil A, Hayhurst C, Maffulli N, Dwyer JS. Elevated straight-arm traction for supracondylar fractures of the humerus in children. J Bone Joint Surg Br. Jan;87(1):82-7, 2005,” *J Bone Jt. Surg Br*, pp. 82–87, 2005.

[85] S. M. Blumberg, S. Kunkov, E. F. Crain, and H. S. Goldman, “The predictive value of a normal radiographic anterior fat pad sign following elbow trauma in children,” *Pediatr. Emerg. Care*, vol. 27, no. 7, pp. 596–600, Jul. 2011, doi: 10.1097/PEC.0b013e318222553b.

[86] L. F. Donnelly, T. T. Klostermeier, and L. A. Klosterman, “Traumatic elbow effusions in pediatric patients: Are occult fractures the rule?,” *Am. J. Roentgenol.*, vol. 171, no. 1, pp. 243–245, 1998, doi: 10.2214/ajr.171.1.9648797.

[87] S. M. Murphy WA, *Murphy WA, Siegel MJ. Elbow fat pads with new signs and extended differential diagnosis. Radiology 1977; 124:656.* 1977.

[88] O. E, B. P, and B. FE, “Backslab versus nonbackslab for immobilization of undisplaced supracondylar fractures: a randomized trial,” *Pediatr. Emerg. Care*, vol. 25, no. 7, pp. 452–456, Jul. 2009, doi: 10.1097/PEC.0B013E3181AB7898.

[89] K. A. Sarıoğlu Ahmet, Arpaçıoğlu M. Ömer, *Sarıoğlu Ahmet, Arpaçıoğlu M. Ömer, Kıral Ahmet Çocuk Suprakondiler humerus kırıkları Açık Redüksiyon ve İnternal Fiksasyon Acta Orthopaedica et Traumatologica Turcica Vol 33:3-4, 1997*. 1997.

[90] R. G. Camp John, Kenneth Ishizue, Mark Gomez, *Camp John, Kenneth Ishizue, Mark Gomez, Richard Gelberman Alteration of Bauman"s Angle by*

Humeral Position: Implications for Treatment of Supracondylar Humerus Fractures, J Pediatr Orthop 13:521-525, 1993. 1993.

[91] R. R. Abraham E, Powers T, Witt P, *Abraham E, Powers T, Witt P, Ray RD. Experimental hyperextension supracondylar fractures in monkeys. Clin Orthop Relat Res. Nov-Dec;(171):309-18,1982.* 1982.

[92] V. Z. N. Green NE, *Green NE, Van Zeeland NL. Fractures and Dislocation About the Elbow. In: Green NE, Swiontkowski MF. Skeletal Trauma in Children, 4th Edition, Philadelphia, PA: Saunders Elsevier, Expert Consult Premium Edition: Enhanced Online Features: ISBN: 978-1-4160-* . 2008.

[93] A. J. F. and D. Ricketts, *Alisdair J. Felstead and David Ricketts Biomechanics of the shoulder and elbow- Orthopaedics , 2017.* 2017.

[94] H. S, M. B, and L. MS, "The epidemiology of elbow fracture in children: analysis of 355 fractures, with special reference to supracondylar humerus fractures," *J. Orthop. Sci.*, vol. 6, no. 4, pp. 312–315, 2001, doi: 10.1007/S007760100024.

[95] B. T, R. C, M. AT, and N. P, "Biomechanical analysis of supracondylar humerus fracture pinning for slightly malreduced fractures," *J. Pediatr. Orthop.*, vol. 28, no. 7, pp. 766–772, Oct. 2008, doi: 10.1097/BPO.0B013E318186BDCD.

[96] K. S. Mangat, A. G. Martin, and C. E. Bache, "The 'pulseless pink' hand after supracondylar fracture of the humerus in children: The predictive value of nerve palsy," *J. Bone Jt. Surg. - Ser. B*, vol. 91, no. 11, pp. 1521–1525, Nov. 2009, doi: 10.1302/0301-620X.91B11.22486.

[97] F. ND *et al.*, "Increased severity of type III supracondylar humerus fractures in the preteen population," *J. Pediatr. Orthop.*, vol. 32, no. 6, pp. 567–572, Sep. 2012, doi: 10.1097/BPO.0B013E31824B542D.

[98] K. P, S. K, S. B, and K. L, "The effectiveness of physiotherapy after operative treatment of supracondylar humeral fractures in children," *J. Pediatr. Orthop.*, vol. 25, no. 3, pp. 314–316, May 2005, doi: 10.1097/01.BPO.0000153879.05314.D8.

[99] Z. S. de N. J, P.-C. A, M.-C. R, and P.-M. J, "Supracondylar humeral fractures in children: current concepts for management and prognosis," *Int. Orthop.*, vol. 39, no. 11, pp. 2287–2296, Nov. 2015, doi: 10.1007/S00264-015-2975-4.

[100] B. AS, P. B, and L. LL, "Surgical Correction of Cubitus Varus," *J. Hand*

Surg. Am., vol. 41, no. 3, pp. 447–452, Mar. 2016, doi: 10.1016/J.JHSA.2015.12.019.

[101] A. M, I. T, S. H, O. M, and O. T, "Tardy ulnar nerve palsy caused by cubitus varus deformity," *J. Hand Surg. Am.*, vol. 20, no. 1, pp. 5–9, 1995, doi: 10.1016/S0363-5023(05)80047-4.

[102] Y. S. Tanwar, M. Habib, A. Jaiswal, S. Singh, R. K. Arya, and S. Sinha, "Triple modified French osteotomy: a possible answer to cubitus varus deformity. A technical note," *J. Shoulder Elb. Surg.*, vol. 23, no. 11, pp. 1612–1617, Nov. 2014, doi: 10.1016/J.JSE.2014.06.030.

[103] T. T, T. S, N. T, H. Y, T. Y, and I. H, "Supracondylar osteotomy of the humerus to correct cubitus varus: do both internal rotation and extension deformities need to be corrected?," *J. Bone Joint Surg. Am.*, vol. 92, no. 7, pp. 1619–1626, Jul. 2010, doi: 10.2106/JBJS.I.00796.

[104] N. S, S. R, G. BE, and N. K, "Fishtail deformity--a delayed complication of distal humeral fractures in children," *Pediatr. Radiol.*, vol. 45, no. 6, pp. 814–819, Jun. 2015, doi: 10.1007/S00247-014-3249-9.

[105] T. Gosens and K. J. Bongers, "Neurovascular complications and functional outcome in displaced supracondylar fractures of the humerus in children.," *Injury*, vol. 34, no. 4, pp. 267–273, May 2003, doi: 10.1016/s0020-1383(02)00312-1.

[106] J. I. K. H K Graham, A M Pirone 1, "Management of displaced extension-type supracondylar fractures of the humerus in children," *J Bone Jt. Surg Am*, 1988.

[107] C. KE, G. NE, and D. DP, "Incidence of anterior interosseous nerve palsy in supracondylar humerus fractures in children," *J. Pediatr. Orthop.*, vol. 13, no. 4, pp. 502–505, 1993, doi: 10.1097/01241398-199307000-00015.

[108] Y. AO, U. VS, O. OF, G. M, O. M, and U. A, "Timing of surgical treatment for type III supracondylar humerus fractures in pediatric patients," *J. Child. Orthop.*, vol. 3, no. 4, pp. 265–269, 2009, doi: 10.1007/S11832-009-0189-2.

[109] M. J, N. R, and P. JM, "Supracondylar humeral fractures in children: ten years' experience in a teaching hospital," *J. Bone Joint Surg. Br.*, vol. 88, no. 3, pp. 362–365, Mar. 2006, doi: 10.1302/0301-620X.88B3.16425.

[110] V.-P. A, G.-M. G, and M. L, "Management of supracondylar fractures of the humerus in children," *EFORT open Rev.*, vol. 3, no. 10, pp. 526–540, Oct.

2018, doi: 10.1302/2058-5241.3.170049.

[111] L. CL, K. W, I. A, S. C, and L. RJ, “Sex-based differences in pediatric supracondylar humerus fractures,” *Medicine (Baltimore).*, vol. 99, no. 20, 2020, doi: 10.1097/MD.0000000000020267.

[112] P. B, R. M, and P. S, “Gender-specific pattern differences of the ossification centers in the pediatric elbow,” *Pediatr. Radiol.*, vol. 39, no. 3, pp. 226–231, Mar. 2009, doi: 10.1007/S00247-008-1078-4.

[113] S. W. Sinikumpu J-J, Pokka T, Hyvönen H, Ruuhela R, “Sinikumpu J-J, Pokka T, Hyvönen H, Ruuhela R, Serlo W. Supracondylar humerus fractures in children: the effect of weather conditions on their risk. European Journal of Orthopaedic Surgery & Traumatology. 2017,” *Eur. J. Orthop. Surg. Traumatol.*, pp. 243–50, 2017.

[114] G. E. Baydar M.L., Aydoğan N., Kan demir V., Solakoglu C, “Baydar M.L., Aydoğan N., Kan demir V., Solakoglu C, Gur E. Çocuk humerus suprakondiler kırıklarında tedavi prensipleri ve sonuçlarımız. Hacettepe J Orthopedi Surg;,” *J Orthop. Surg*, 1993.

[115] A. MD, B. L, L. RT, and C. CB, “Gartland type III supracondylar humerus fractures: outcome and complications as related to operative timing and pin configuration,” *J. Child. Orthop.*, vol. 8, no. 6, pp. 473–477, Dec. 2014, doi: 10.1007/S11832-014-0624-X.

[116] Gregory Mencio Marc Swiontkowski, “No Title,” in *Green’s Skeletal Trauma in Children 5th Edition*, .

[117] K. R. Cekanauskas E, Degliūte R, “Cekanauskas E, Degliūte R, Kalesinskas RJ. Virsgumburiniu zastikaulio lūziu gydymas vaikams remiantis Gartlando klasifikacija [Treatment of supracondylar humerus fractures in children, according to Gartland classification]. Medicina (Kaunas). 2003,” *Med.*, pp. 39(4):379-83., 2003.

[118] G. J, “Gartland J. Management of supracondylar fractures in children. Surg Gynecol Obstet. 1959;109:145-54.,” *Surg Gynecol Obs.*, pp. 145–154, 1959.

[119] M. K, B. C, F. F, and P. GF, “Systematic pinning of displaced extension-type supracondylar fractures of the humerus in children. A prospective study of 116 consecutive patients,” *J. Bone Joint Surg. Br.*, vol. 83, no. 6, pp. 888–893, 2001, doi: 10.1302/0301-620X.83B6.11544.

[120] P. L. M. . Gordon, J. Eric M.D.; Patton, Christopher M. M.D.; Luhmann, Scott

J. M.D.; Bassett, George S. M.D.; Schoenecker, “Gordon, J. Eric M.D.; Patton, Christopher M. M.D.; Luhmann, Scott J. M.D.; Bassett, George S. M.D.; Schoenecker, Perry L. M.D. Fracture Stability After Pinning of Displaced Supracondylar Distal Humerus Fractures in Children, Journal of Pediatric Orthopaed,” *ournal Pediatr. Orthop.*, vol. 21, no. 3, pp. 313–318.

[121] D. H.S, “Dodge H.S. Displaced supracondylar fractures of the humerus in chi ldrentreatment by dunlop’s traction. J Bone Joint Surg,” *J Bone Jt. Surg;*, no. 54A:, pp. 1408-1418., 1972.

[122] ve R. M. K. D. L. Skaggs, M. W. Cluck, A. Mostofi, J. M. Flynn, “D. L. Skaggs, M. W. Cluck, A. Mostofi, J. M. Flynn, ve R. M. Kay, ‘Lateral-entry pin fixation in the management of supracondylar fractures in children’, J Bone Joint Surg Am,” *J Bone Jt. Surg Am*, pp. 702–707, 2004.

[123] ve V. B. G. A. Schmale, S. Mazor, L. D. Mercer, “G. A. Schmale, S. Mazor, L. D. Mercer, ve V. Bompadre, ‘Lack of Benefit of Physical Therapy on Function Following Supracondylar Humeral Fracture’, J Bone Joint Surg Am. 2014.,” 2014.

[124] S. S and A. E, “Comparison of two percutaneous pinning methods for the treatment of the pediatric type III supracondylar humerus fractures,” *J. Pediatr. Orthop. B*, vol. 12, no. 5, pp. 346–349, 2003, doi: 10.1097/01.BPB.0000060288.16932.08.

EKLER

Ek 1: Etik Kurul Onayı

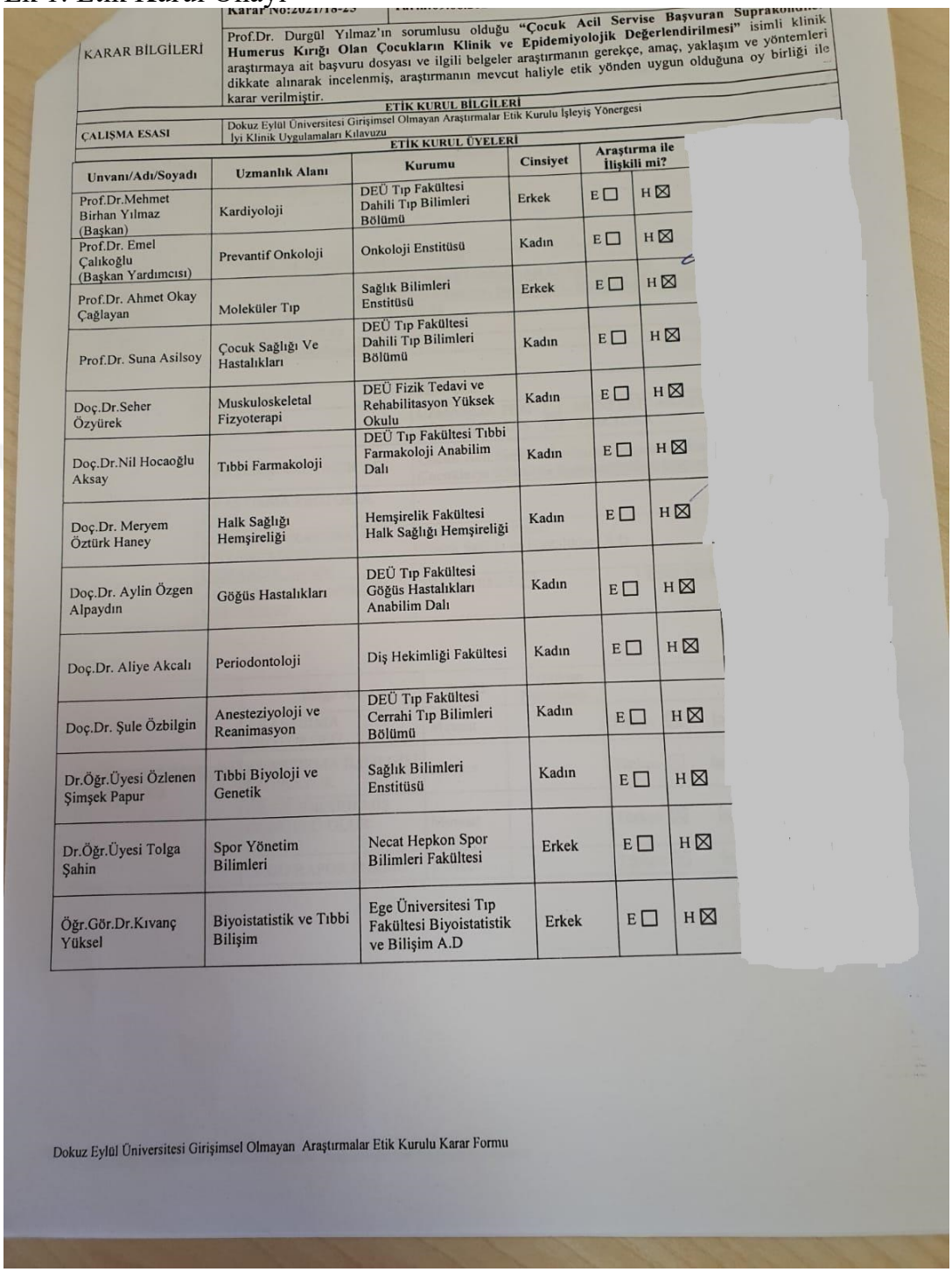

KARAR BİLGİLERİ	Karar No:2021/18-23 Prof.Dr. Durgül Yılmaz'ın sorumlusu olduğu **"Çocuk Acil Servise Başvuran Supraklond... Humerus Kırığı Olan Çocukların Klinik ve Epidemiyolojik Değerlendirilmesi"** isimli klinik araştırmaya ait başvuru dosyası ve ilgili belgeler araştırmanın gerekçe, amaç, yaklaşım ve yöntemleri dikkate alınarak incelenmiş, araştırmanın mevcut haliyle etik yönden uygun olduğuna oy birliği ile karar verilmiştir.
ETİK KURUL BİLGİLERİ	
ÇALIŞMA ESASI	Dokuz Eylül Üniversitesi Girişimsel Olmayan Araştırmalar Etik Kurulu İşleyiş Yönergesi İyi Klinik Uygulamaları Kılavuzu

ETİK KURUL ÜYELERİ

Unvanı/Adı/Soyadı	Uzmanlık Alanı	Kurumu	Cinsiyet	Araştırma ile İlişkili mi?	
Prof.Dr.Mehmet Birhan Yılmaz (Başkan)	Kardiyoloji	DEÜ Tıp Fakültesi Dahili Tıp Bilimleri Bölümü	Erkek	E ☐	H ☒
Prof.Dr. Emel Çalıkoğlu (Başkan Yardımcısı)	Prevantif Onkoloji	Onkoloji Enstitüsü	Kadın	E ☐	H ☒
Prof.Dr. Ahmet Okay Çağlayan	Moleküler Tıp	Sağlık Bilimleri Enstitüsü	Erkek	E ☐	H ☒
Prof.Dr. Suna Asilsoy	Çocuk Sağlığı Ve Hastalıkları	DEÜ Tıp Fakültesi Dahili Tıp Bilimleri Bölümü	Kadın	E ☐	H ☒
Doç.Dr.Seher Özyürek	Muskuloskeletal Fizyoterapi	DEÜ Fizik Tedavi ve Rehabilitasyon Yüksek Okulu	Kadın	E ☐	H ☒
Doç.Dr.Nil Hocaoğlu Aksay	Tıbbi Farmakoloji	DEÜ Tıp Fakültesi Tıbbi Farmakoloji Anabilim Dalı	Kadın	E ☐	H ☒
Doç.Dr. Meryem Öztürk Haney	Halk Sağlığı Hemşireliği	Hemşirelik Fakültesi Halk Sağlığı Hemşireliği	Kadın	E ☐	H ☒
Doç.Dr. Aylin Özgen Alpaydın	Göğüs Hastalıkları	DEÜ Tıp Fakültesi Göğüs Hastalıkları Anabilim Dalı	Kadın	E ☐	H ☒
Doç.Dr. Aliye Akcalı	Periodontoloji	Diş Hekimliği Fakültesi	Kadın	E ☐	H ☒
Doç.Dr. Şule Özbilgin	Anesteziyoloji ve Reanimasyon	DEÜ Tıp Fakültesi Cerrahi Tıp Bilimleri Bölümü	Kadın	E ☐	H ☒
Dr.Öğr.Üyesi Özlenen Şimşek Papur	Tıbbi Biyoloji ve Genetik	Sağlık Bilimleri Enstitüsü	Kadın	E ☐	H ☒
Dr.Öğr.Üyesi Tolga Şahin	Spor Yönetim Bilimleri	Necat Hepkon Spor Bilimleri Fakültesi	Erkek	E ☐	H ☒
Öğr.Gör.Dr.Kıvanç Yüksel	Biyoistatistik ve Tıbbi Bilişim	Ege Üniversitesi Tıp Fakültesi Biyoistatistik ve Bilişim A.D	Erkek	E ☐	H ☒

Dokuz Eylül Üniversitesi Girişimsel Olmayan Araştırmalar Etik Kurulu Karar Formu

Ek 2: Olgu Rapor / Veri Kayıt Formu Örneği

Çocuk Acil Servise başvuran 2-12 yaş arası suprakondiler humerus kırığı olan çocukların klinik ve epidemiyolojik değerlendirilmesi

Veri Toplama Formu-1
2-12 yaş arası suprakondiler humerus kırığı nedeniyle çocuk acil serviste değerlendirilen hastaların çalışma için elde edilecek retrospektif verilerinin her hasta için bu formda toplanması amaçlanmıştır.

1. Hasta kodu:

2. İlk başvuru merkezi
   - ☐ DEUTF Çocuk AS

3. Yaşı:

4. Cinsiyeti:
   - ☐ Erkek
   - ☐ Kız

5. Doğum Tarihi: ... /... /….

6. Suprakondiler humerus kırığı gerçekleştiğinde yaşı (ay):

7. Merkezimize başvuru tarihi: ... /... /….

8. Başvuru tarihi erken
   - ☐ İlk 24 saatte başvuru
   - ☐ 24 saat sonrasında başvuru

9. Travmanın mekanizması:
   - ☐ Ekstansiyon
   - ☐ Fleksiyon

10. Travmanın özellikleri
    - ☐ Kendi yüksekliğinden düşme
    - ☐ Yüksekten düşme
    - ☐ Bisikletten düşme
    - ☐ Oyun parkında düşme

11. Travmanın özlellikleri
    - ☐ Yüksek enerjili (yükseklikten düşme, motorlu taşıt kazaları, bisikletten düşme)
    - ☐ Düşük enerjili (kendi yüksekliğinden düşme)

12. Travmanın özellikleri
    - ☐ Araci içi trafik kazası

- ☐ Araç dışı trafik kazası
- ☐ Diğer

13. Travmanın gerçekleştiği mevsim
    - ☐ ilk bahar
    - ☐ yaz
    - ☐ sonbahar
    - ☐ kış

14. Suprakondiler humerus kırığı sonrası yakınmalar
    - ☐ Eklemde şişlik
    - ☐ Eklemde haraket kısıtlığı
    - ☐ Eklmede ağrı
    - ☐ Eklemde hiss kaybı

15. Tanı anındaki fizik muayene bulguları
    - ☐ Ekimoz
    - ☐ Gamze belirtisi(pucer sign)
    - ☐ Ödem
    - ☐ Cilt gerginliği,ciltte büller
    - ☐ Ekstremitede solukluk,soğukluk,hiss kaybı
    - ☐ Ekstremitede sianoz ve nabz alınamaması

16. Ön-arka direk Grafi: (dirsek grafisi):
    - ☐ Humeroulnar açı
    - ☐ Metafizodiafizer açı
    - ☐ Baumann açısı
    - ☐ Medial epikondiler epifizer açı

17. Lateral grafi(dirsek grafisi)
    - ☐ Diafizometafizer hat (lateral humerokapitellar inklinasyon açısı)
    - ☐ Gözyaşı yapısı
    - ☐ Anterior koronoid hat
    - ☐ Anterior humeral hat
    - ☐ Yağ yastıkçığı (fat pad)

18. Post-op direk ve lateral grafilerde bakılan açılar
    - ☐ Bauman açısı
    - ☐ Taşıma açısı
    - ☐ Lateral kondiler açı

19. Bilgisayarlı Tomografi(tanı anında):
    - ☐ Eklem BT

20.Suprakondiler humerus fraktür lokasyonu:

- ☐ Sağ
- ☐ Sol

21.Aynı ekstremitede eşlik eden fraktür

- ☐ Var
- ☐ Yok

22.Aynı ekstrmitede eşlik eden fraktür varsa

- ☐ Humerus distal ucunun diğer kırıkları
- ☐ Prokismal humerus fraktürü
- ☐ Önkol fraktür
- ☐ Radius fraktür
- ☐ Ulnar fraktür
- ☐ Skafoid fraktür
- ☐ Eşlik eden fraktür yok

23.Travmanın sınıflandırılması(GARTLAND)

- ☐ Tip 1
- ☐ Tip 2
- ☐ Tip 3

24.Yapılan tedavi

A-Konservatif Tedavi

1. Kapalı redüksiyon yapmadan alçı tespiti
2. Kapalı redüksiyon sonrası alçı tespiti
3. Traksiyonla redüksiyon
   - Cilt traksiyonu
   - İskelet traksiyonu

B-Cerrahi Tedavi

1. Kapalı redüksiyon ve perkütan pinleme
2. Açık redüksiyon ve perkütan pinleme

25. Hastanede kalış süresi:

- ☐ 0-24 saat
- ☐ 24-48 saat
- ☐ 48-72 saat
- ☐ 3-7 gün
- ☐ 7-10 gün
- ☐ >10 gün

26.Ek Cerrahi müdahale ihtiyacı:

27.Kontrol görüntüleme(eklem BT) ihtiyacı:

- ☐ Evet
- ☐ Hayır

28.Eşlik eden hastalık

- ☐ Var
- ☐ Yok
- ☐ Belirtiniz:

29.Suprakondiler humerus kırık tanı sonrası ameliyata kadar geçen süre(saat ile):

- ☐

30. Komplikasyonlar:

- ☐ Erken dönem
- ☐ Geç dönem

31.Erken dönem komplikasyonlar

- ☐ Pre-op
- ☐ Per-op
- ☐ Post-op

32. Erken dönem komplikasyonlar

- ☐ Nörolojik defisit
- ☐ Vasküler malformasyon
- ☐ Kopartman sendromu
- ☐ Pin dibi enfeksiyonu

33.Nörolojik defisit türü

- ☐ Median sinir (anterior interoseöz sinir)
- ☐ Ulnar sinir hasarı
- ☐ Radial sinir

34. Geç dönem komplikasyonlar

- ☐ Redüksiyon kaybı
- ☐ Hatalı kaynama, redüksiyon güçlüğü
- ☐ Açısal deformite (kubitis varus)
- ☐ Miyozitis ossifikans
- ☐ Osteonekroz