T.C. DOKUZ EYLÜL ÜNİVERSİTESİ TIP FAKÜLTESİ
RADYOLOJİ ANABİLİM DALI

SOLİD BÖBREK TÜMÖRLERİNDE T1, T2 SÜRELERİNİN VE ADC DEĞERLERİNİN TÜMÖR TİPİ VE HİSTOPATOLOJİK TÜMÖR DERECESİ İLE İLİŞKİSİ

DR. EKREM ANIL SARI

UZMANLIK TEZİ

İZMİR-2024

T.C. DOKUZ EYLÜL ÜNİVERSİTESİ TIP FAKÜLTESİ
RADYOLOJİ ANABİLİM DALI

SOLİD BÖBREK TÜMÖRLERİNDE T1, T2 SÜRELERİNİN VE ADC DEĞERLERİNİN TÜMÖR TİPİ VE HİSTOPATOLOJİK TÜMÖR DERECESİ İLE İLİŞKİSİ

DR. EKREM ANIL SARI

TEZ DANIŞMANI: PROF. DR. CANAN ALTAY

UZMANLIK TEZİ

İÇİNDEKİLER TABLOSU

TABLOLAR LİSTESİ: V
ŞEKİLLER LİSTESİ: ..... Vİ
GRAFİKLER LİSTESİ: ..... Vİİ
RESİMLER LİSTESİ: ..... Vİİİ
KISALTMALAR: ..... İX
TEŞEKKÜR ..... Xİ
ÖZET ..... Xİİ
1. GİRİŞ VE AMAÇ 1
2. GENEL BİLGİLER 1
2.1. BÖBREK ANATOMİSİ 1
2.2. BÖBREK TÜMÖRLERİ 3
2.2.1. Böbrek Tümörleri Sınıflaması 3
2.2.1.1. Renal Hücreli Tümörler 5
2.2.1.1.1 Berrak Hücreli Tümörler 6
2.2.1.1.2 Papiller Renal Tümörler 7
2.2.1.1.3 Onkositik Ve Kromofob Renal Tümörler 7
2.2.1.1.4. Toplayıcı kanal karsinomu 8
2.2.1.1.5. Diğer Renal Tümörler 8
2.2.1.1.5.1 Berrak Hücreli Papiller Renal Hücreli Tümör 8
2.2.1.1.5.2. Müsinöz Tübüler ve İğsi Hücreli Karsinom 9
2.2.1.1.5.3. Tubulokistik Renal Hüceli Tümör 10
2.2.1.1.5.4. Edinsel Kistik Hastalık İlişkili Renal Hücreli Tümör 10
2.2.1.1.5.5. Eozinofilik Solid ve Kistik Renal Hücreli Tümör (ESK RHT) 10
2.2.1.1.5.6. Sınıflandırılamayan Renal Hücreli Tümör 11
2.2.1.1.6. Moleküler Olarak Tanımlanmış Renal Karsinomlar 11
2.2.1.1.6.1 TFE3 (Transkripsiyon faktör E3) yeniden düzenlenmiş renal hücreli karsinomlar 11
2.2.1.1.6.2 TFEB (Transkripsiyon faktör EB) değiştirilmiş renal hücreli karsinomlar 12
2.2.1.1.6.3. ELOC (Elongin C) (eski adıyla TCEB1) mutasyona uğramış renal hücreli karsinom 12
2.2.1.1.6.4. Fumarat hidrataz eksikliği olan renal hücreli karsinom 12
2.2.1.1.6.5. Süksinat dehidrojenaz eksikliği olan renal hücreli karsinom 12
2.2.1.1.6.6. ALK (Anaplastik lenfoma kinase) yeniden düzenlenmiş renal hücreli karsinom 13
2.2.1.1.6.7. SMARCB1 eksikliği olan renal medüller karsinom 13
2.2.1.2 Metanefrik Tümörler 13
2.2.1.3. Karışık Epitelyal Ve Stromal Böbrek Tümörleri 14
2.2.1.4. Renal Mezenkimal Tümörler 15
2.2.1.4.1. Yetişkin renal mezenkimal tümörler 15
2.2.1.4.2. Pediatrik renal mezenkimal tümörler 15
2.2.1.5. Böbreğın Embriyonal Neoplazmaları 16
2.2.1.5.1 Nefroblastik tümörler 16
2.2.1.6 Çeşitli Böbrek Tümörleri 16
2.2.1.6.1 Böbreğin germ hücreli tümörleri 16
2.2.2. Renal Tümör Patolojik Dereceleme Sistemi 17
2.2.3. Evreleme 18
2.2.4. Görüntüleme 19
2.2.4.1 Renal Kitlelerde Yaklaşım 20
2.2.4.1.1 Kistik Böbrek Kitlelerinde Yaklaşım 20
2.2.4.1.2 Solid Böbrek Kitlelerinde Yaklaşım 23
2.2.4.1.2.1 Solid Böbrek Kitlelerinin Şekillerine Göre Ayırıcı Tanılar 23
2.2.4.1.2.1.1. Fasülye Tipi (İnfiltratif) Böbrek Lezyonları 23
2.2.4.1.2.1.2.Top Tipi (Ekspansil) Böbrek Lezyonları 24
2.2.4.2 Renal Kitlelerde USG 24
2.2.4.3 Renal Kitlelerde BT 25
2.2.4.3.1. BT Protokolü 25
2.2.4.3.2. Renal Kitlelerde Sık Karşılaşılan Temel BT Bulguları 25
2.2.4.3 Renal Kitlelerde MRG 26

2.2.4.3.1 Renal Kitlelerde Sık Karşılaşılan MRG Bulguları ... 26
2.2.4.3.2 Renal Kitlelerde Temel MRG Protokolü ... 26
2.2.4.3.3. MRG'de Ölçüm Tekniklerine Dair Temel Kavramlar ... 27
2.2.4.3.3.1. Difüzyon Ağırlıklı Görüntüleme ... 27
2.2.4.3.3.2. MRG'de T1 Haritalama ... 29
2.2.4.3.3.3. MRG'de T2 ve T2* Haritalama ... 30
2.2.4.4. Renal Nefrometri Skorlama Sistemi ... 31
2.2.5. Tedavi ... 32
2.2.5.1. Total Ve Radikal Nefrektomi ... 32
2.2.5.2. Parsiyel Nefrektomi ... 33
2.2.5.3. İmmünoterapi Ve Antianjiogenik Tedaviler ... 33

3. GEREÇ VE YÖNTEM ... 33

3.1. HASTA SEÇİMİ, DIŞLAMA VE DAHİL EDİLME KRİTERLERİ ... 33
3.2. GÖRÜNTÜLEME PROTOKOLÜ ... 34
3.3. ARAŞTIRMANIN DEĞİŞKENLERİNİN TANIMLANMASI ... 35
3.4. DEĞERLENDİRME ... 35
3.5. İSTATİSTİKSEL ANALİZ ... 37

4. BULGULAR ... 38

4.1. ÖRNEKLEMİN TANIMLANMASI VE TÜMÖR SUBTİPLERİ ... 38
4.2. MRG ÖLÇÜM DEĞERLERİNİN TANIMLANMASI ... 39
4.3. GÖZLEMCİLER ARASI UYUMLULUK ... 43
4.4. DSÖ DERECELERİ ARASINDA MRG VERİLERİNİN KARŞILAŞTIRILMASI ... 45
4.4.1 DSÖ Derecelerinin (Şiddetli ve Şiddetsiz) MRG Verileriyle Karşılaştırılması ... 45
4.4.2. Kitle Boyutlarının DSÖ Dereceleriyle Karşılaştırılması ... 45
4.5. DİAGNOSTİK KATEGORİLER ARASINDAKİ FARKLARIN GÖSTERİLMESİ ... 46
4.5.1. Berrak Hücreli Karsinom ... 46
4.5.2. Papiller Hücreli Karsinom ... 48
4.5.3. Kromofob Hücreli Karsinom ... 49
4.6. TÜM HASTALARDA MRG ÖLÇÜM DEĞERLERİNE GÖRE TÜMÖR DOKUSU VE KARŞI SAĞLIKLI BÖBREK KORTEKSİNİN KARŞILAŞTIRILMASI ... 50
4.7. RANDOM FOREST YAPAY ZEKA ÖĞRENMESİYLE BÖBREK MRG DEĞERLERİ KULLANILARAK BÖBREK TÜMÖRÜNÜN TESPİTİ ... 51

5. TARTIŞMA ... 59

6. SONUÇ ... 63

7. KAYNAKLAR ... 64

8. EK-1: ... 70

TABLOLAR LİSTESİ:

Tablo-1: DSÖ 2022 böbrek tümörleri sınıflaması
Tablo-2: Renal hücreli karsinom için Fuhrman derecelendirmesi ile mevcut WHO/ISUP derecelendirme sistemlerinin karşılaştırılması
Tablo-3: DSÖ derecelendirme değeri kategorileri
Tablo-4: Böbrek tümörleri AKOK primer tümör evrelemesi (T) sınıflaması
Tablo-5: Böbrek tümörleri AKOK bölgesel lenf nodları (N) ve metastazlar (M) sınıflaması
Tablo-6: Böbrek tümörleri AKOK evre gruplaması
Tablo-7: Kistik böbrek kitlelerine yönelik Bosniak 2019 BT sınıflaması
Tablo-8: Kistik böbrek kitlelerine yönelik Bosniak 2019 MRG sınıflaması
Tablo-9: 1. gözlemciye ait tüm örnekleme-alt tanı kategorilerine dair ortalama, standart sapma değerleri (ms) ve örneklem sayıları
Tablo-10: 2. gözlemciye ait tüm örnekleme-alt tanı kategorilerine dair ortalama, standart sapma değerleri (ms) ve örneklem sayıları
Tablo-11: 1. gözlemciye ait karşı böbrek sağlıklı korteks ölçümlerinde dair ortalama ve standart sapma değerleri (ms)
Tablo-12: 2. gözlemciye ait karşı böbrek sağlıklı korteks ölçümlerinde dair ortalama ve standart sapma değerleri (ms)
Tablo-13: Değişken sayısına göre hata oranı.
Tablo-14: Datanın test verileri ve k-katlamalı çapraz doğrulama ile hata oranları.

ŞEKİLLER LİSTESİ:

Şekil-1: Böbrek anatomik yapısı (25.1 Internal and External Anatomy of the Kidney, Oregon State University).
Şekil 2: MRG çıktısı ve makine öğrenmesi ile hazırlanmış uygulamadan bir adet örnek.

GRAFİKLER LİSTESİ:

Grafik-1: Diagnostik kategori-Sayı grafiği
Grafik-2: Gözlemciler arası böbrek tümörü ölçümlerinin uyumu
Grafik-3: Gözlemciler arası karşı böbrek renal korteks ölçümlerinin uyumu
Grafik-4: DSÖ Derecelerinin (WHO Kategori) MRG verileriyle karşılaştırılması
Grafik-5: DSÖ Derecelerinin Kitle Boyutlarıyla (Mass Size) Karşılaştırılması
Grafik-6: Berrak Hücreli Karsinoma ait değerlerin diğer böbrek tümörleri ile karşılaştırılması
Grafik-7: Papiller Hücreli Karsinoma ait değerlerin diğer böbrek tümörleri ile karşılaştırılması
Grafik-8: Kromofob Hücreli Karsinoma ait değerlerin diğer böbrek tümörleri ile karşılaştırılması
Grafik-9:Tüm tümörlere ait değerlerin tüm karşı böbreklerin sağlıklı korteksleri ile karşılaştırılması:
Grafik-10: Ağaç sayısına göre hata oranı çizgi grafiği.

RESİMLER LİSTESİ:

Resim-1: Böbrek tümörüne yönelik ölçümlerin gösterilmesi
Resim-2: Karşı böbrek sağlıklı kortekse yönelik ölçümlerin gösterilmesi
Resim-3: Olgu 1 böbrek tümörü ölçümleri
Resim-4: Olgu 1 karşı böbrek sağlıklı korteks ölçümleri
Resim-5: Olgu 2 böbrek tümörü ölçümleri
Resim-6: Olgu 2 karşı böbrek sağlıklı korteks ölçümleri
Resim-7: Olgu 3 böbrek tümörü ölçümleri
Resim-8: Olgu 3 karşı böbrek sağlıklı korteks ölçümleri

KISALTMALAR:

MRG: Manyetik Rezonans Görüntüleme

ADC: Apparent Diffusion Coefficient

ROI: Region of Interst

İVK: İnferior Vena Kava

DSÖ: Dünya Sağlık Örgütü

RHT: Renal hücreli tümör

VHL: Von Hippel–Lindau

TS: Tuberoskleroz

BHT: Berrak Hücreli Tümör

PHT: Papiller Hücreli Tümör

KHT: Kromofob Hücreli Tümör

BHPRHT: Berrak Hücreli Papiller Renal Hücreli Tümör

MTİHRHK: Müsinöz Tübüler ve İğsi Hücreli Renal Hücreli Karsinom

EKBH: Edinilmiş kistik böbrek hastalığı

SDBY: Son Dönem Böbrek Yetmezliği

ESK RHT: Eozinofilik Solid ve Kistik Renal Hücreli Tümör

TFE3: Transkripsiyon faktör E3

TFEB: Transkripsiyon faktör EB

SDH: Süksinat dehidrojenaz

ALK: Anaplastik lenfoma kinase

MA: Metanefrik adenoma

KEST: Karışık epitelyal ve stromal tümör

PKN: Pediatrik kistik nefroma

AML: Anjiyomiyolipomlar

EAML: Epiteloid anjiyomiyolipom

EGGHT: Ekstragonadal germ hücreli tümörler

ISUP: International Society of Urological Pathology

AKOK: Amerikan Kanser Ortak Komitesi

USG: Ultrasonografi

BT: Bilgisayarlı Tomografi

DÜSG: Direk Üriner Sistem Grafisi

İVP: İntravenöz Pyleografi

HU: Hounsfeild Unit

BOS: Beyin Omurilik Sıvısı

THK: Transizyonel Hücreli Karsinom

T: Tesla

DAG: Difüzyon ağırlıklı görüntüleme

SE-EPI: Spin-Eko Eko-Planar Imaging

IR-SE: Inversion Recovery Spin Eko

TI: İnversiyon Süresi

RF: Radyofrekans

SPGR: Spoiled Gradyan

GRE: Gradyan Eko

TE: Eko Time

Cm: Santimetre

Mm: Milimetre

PACS: Picture Archiving and Communication Systems

HBS: Hastane Bilgi Sistemi

DEÜ: Dokuz Eylül Üniversitesi

ÇAA: Çeyrekler Arası Aralık

TEŞEKKÜR

Tez çalışma sürecimdeki yardım ve katkıları için tez danışmanım Sn. Prof. Dr. Canan Altay'a ve yine katkılarını esirgemeyen Sn. Prof. Dr. Mustafa Seçil'e, klinik olarak desteğini esirgemeyen Üroloji ve Patoloji bölümündeki değerli öğretim üyelerine teşekkür ederim. Ayrıca tezin istatistiksel analiz kısmı ve yapay zeka modellemesindeki değerli katkılarından dolayı Sn. Altuğ Didikoğlu ve Sn. Furkan Mert Kervan'a da teşekkürü borç bilirim.

Radyoloji asistanlığı eğitimim süresi boyunca birikim ve tecrübelerinden faydalandığım, üzerimde büyük emeği bulunan başta Anabilim Dalı Başkanımız Sn. Prof. Dr. Ali BALCI olmak üzere Anabilim Dalımızın tüm öğretim üyelerine teşekkürlerimi sunarım.

Uzmanlık eğitimim süresince bölümümüzün yoğun temposunda yeni bilgiler öğrenme ve öğrendiklerimi paylaşma fırsatı bulduğum tüm asistan arkadaşlarıma teşekkür ederim.

Her zaman uyum içinde çalıştığımız teknisyenlerimize ve diğer çalışma arkadaşlarıma teşekkür ederim.

Varlıklarına her zaman minnet duyduğum aileme ve eşim Serap SARI'ya yürekten şükranlarımı sunarım.

Dr. Ekrem Anıl SARI

ÖZET

SOLİD BÖBREK TÜMÖRLERİNDE T1, T2 SÜRELERİNİN VE ADC DEĞERLERİNİN TÜMÖR TİPİ VE HİSTOPATOLOJİK TÜMÖR DERECESİ İLE İLİŞKİSİ

Ekrem Anıl SARI, Dokuz Eylül Üniversitesi, Tıp Fakültesi, Radyoloji Anabilim Dalı

Dokuz Eylül Üniversitesi Tıp Fakültesi, Radyoloji Anabilim Dalı, 35340, İnciraltı-İzmir

Amaç: Çalışmamızda solid böbrek tümörlerinde; prekontrast T1, T2* süreleri, R2* değerleri, postkontrast T1 sürelerinden ve ADC değerlerinden yararlanarak histolojik olarak tümör tipi ve derecesi hakkında doğru yorum yapılıp yapılamayacağının belirlenmesi amaçlanmaktadır. Ayrıca bu MRG çıktıları kullanılarak, böbrek tümörünün belirlenmesi açısından yapay zeka temelli bir prototipin oluşturulması da amaçlanmıştır.

Gereç ve Yöntem: Solid böbrek kitlesi nedeniyle DEÜ Tıp Fakültesi Hastanesi'nde Temmuz 2019-Ocak 2024 tarihleri arasında opere edilmiş 82 hastaya ait PACS'a kayıtlı böbrek kitle protokolünde kontrastlı abdomen MRG'ler değerlendirilmiştir. Kitlesel lezyon belirlenerek 3 adet yaklaşık 15 mm2'lik ROI yardımıyla, kitlenin kontrastlanan solid kısımlarından ölçüm yapılmıştır ve 3 değerin aritmetik ortalaması alınmıştır. Tümörün T2*, T1 native ve T1 enhanced süreleri milisaniye cinsinden hesaplanmıştır. R2* değeri ise 1/T2* şeklinde ölçülerek hesaplanmıştır. ADC haritasındaki ölçümler ise mm2/s cinsinden hesaplanmıştır. Tümör dokusunun değerleri bulunduktan sonra aynı hastanın karşı sağlıklı böbreğinin korteks dokusundan aynı ölçümler sırasıyla tekrarlanmıştır. Bir başka araştırmacı tarafından da kör olarak aynı ölçümler yapılarak araştırmacılar arası tutarlılık araştırılmıştır.

Bulgular: Çalışma örneklemindeki toplam 82 hastadan (32 kadın, 50 erkek) oluşmakta olup hastaların ortalama yaşı 59,3 ve ortalama kitle boyutu 60,7 mm'dir. Tümör subtipleri 8 kategoriye ayrılmıştır. Berrak hücreli karsinom (n=46), papiller hücreli karsinom (n=8), kromofob hücreli karsinom (n=8) başta olmak üzere heterojen bir tümör grubu değerlendirilmiştir. Gözlemciler arası uyum; böbrek tümörleri ölçümünde tüm değerlerde güçlü, karşı böbrek sağlıklı korteks ölçümünde orta-güçlü korelasyon göstermiştir. Böbrek tümörü DSÖ derecesi şiddetli (derece 3-4) ve şiddetsiz (derece 1-2) olarak kategorize edilmiş olup ADC değerleri şiddetlilerde daha düşük

bulunmuştur (p=0,029). Kitle boyutları da şiddetli sınıfında istatistiksel anlamlı şekilde yüksek bulunmuştur (p=0,0017). Berrak hücreli tümörlerde T2 mDixon Quant, R2* ve ADC değerleri, papiller hücreli tümörlerde T2 mDixon Quant, R2*, T1 native ve ADC değerleri, kromofob hücreli tümörlerde T2 mDixon Quant, R2* değerleri istatistiksel anlamlı fark göstermiştir (p<0,05). Tüm böbrek tümörleri her hastanın karşı sağlıklı böbreği ile karşılaştırıldığında, T1 native değeri dışındaki tüm değerler istatistiksel anlamlı bulunmuş olup (p<0,005) bu veriler 'Random Forest' yöntemi temelli bir yapay zeka programının geliştirilmesinde kullanılmıştır.

Sonuç: MRG değeri çıktıları değerlendirildiğinde özellikle ADC değerinin şiddetli sınıfında ve büyük kitlelerde düşük olduğu izlenmiştir. Tümör subtiplerinin değerlendirilmesinde 8'den fazla sayı içeren gruplar kullanılmış olup berrak, papiller ve kromofob hücreli tümörlerin ayrımında ortak olarak T2 mDixon Quant ve R2* değerlerinin istatistiksel anlamlı fark gösterdiği izlenmiştir. Böbrek tümör dokusu ve sağlıklı korteks arasında T1 native süresi hariç tüm değerlerin istatistiksel anlamlı fark göstermesi ile yapay zeka temelli bir böbrek tümör tespit programı prototopinin geliştirilmesinin yolu açılmıştır. Program %93 oranında doğrulukla böbrek tümörü le sağlıklı renal korteksi ayırabilmiştir. Yapılacak yeni çalışmalarda ölçüm yöntemleri, tekniğinin standardizasyonu, daha geniş ve daha homojen dağılan örneklem gruplarıyla birlikte yöntemin katkısının daha net ortaya çıkacağı düşünülmüştür.

Anahtar Kelimeler: böbrek tümörü, MRG, yapay zeka, T1 haritalama, ADC, T2* haritalama, R2*

Abstract

RELATIONSHIP OF T1, T2 DURATIONS AND ADC VALUES WITH TUMOR TYPE AND HISTOPATHOLOGICAL TUMOR DEGREE IN SOLID KIDNEY TUMORS

Aim: In this study, in solid kidney tumors; It is aimed to determine whether a correct interpretation can be made about the tumor type and grade histologically by using precontrast T1, T2* times, R2* values, postcontrast T1 times and ADC values. It is also aimed to create an artificial intelligence-based prototype for the detection of kidney tumors by using these MRI results.

Materials and Methods: Contrast-enhanced abdominal MRIs were evaluated in the renal mass protocol registered in PACS of 82 patients who were operated on at DEU Faculty of Medicine Hospital between July 2019 and January 2024 due to solid renal mass. The mass lesion was determined and measurements were made from the contrasting solid parts of the mass with the help of 3 ROIs of approximately 15 mm2, and the arithmetic average of the 3 values was taken. T2*, T1 native and T1 enhanced times of the tumor were calculated in milliseconds. The R2* value was calculated as 1/T2*. Measurements on the ADC map are calculated in mm2/s. After the values of the tumor tissue were found, the same measurements were repeated respectively from the cortex tissue of the opposite healthy kidney of the same patient. The same measurements were made blindly by another researcher and the correlation between researchers was investigated.

Results: The study sample consisted of a total of 82 patients (32 women, 50 men), the average age of the patients was 59.3 years and the average mass size was 60.7 mm. Tumor subtypes are divided into 8 categories. A heterogeneous tumor group, including clear cell carcinoma (n=46), papillary cell carcinoma (n=8), and chromophobe cell carcinoma (n=8), was evaluated. Interobserver agreement; It showed a strong correlation in all values in the measurement of kidney tumors, and a moderate-strong correlation in the measurement of the healthy cortex of the opposite kidney. Kidney tumor WHO grade was categorized as severe (grade 3-4) and non-severe (grade 1-2), and ADC values were found to be lower in severe ones (p=0.029). Mass sizes were also found to be statistically significantly higher in the severe class (p=0.0017). T2 mDixon Quant, R2* and ADC values in clear cell tumors, T2 mDixon Quant, R2*, T1 native and ADC values in papillary cell tumors, T2 mDixon Quant, R2* values in

chromophobe cell tumors showed a statistically significant difference ($p<0.05$). When all kidney tumors were compared with the opposite healthy kidney of each patient, all values except the T1 native value were found to be statistically significant ($p<0.005$). These data were used in the development of an artificial intelligence program based on the 'Random Forest' method.

Conclusion: When the MRI value results were evaluated, it was observed that the ADC value was low, especially in the severe class and in large masses. Groups containing more than 8 numbers were used in the evaluation of tumor subtypes, and it was observed that T2 mDixon Quant and R2* values showed a statistically significant difference in distinguishing between clear, papillary and chromophobe cell tumors. All values except T1 native time showed a statistically significant difference between kidney tumor tissue and healthy cortex, paving the way for the development of an artificial intelligence-based kidney tumor detection program prototype. The program was able to distinguish kidney tumor from healthy renal cortex with 93% accuracy. It is thought that the contribution of the method will become clearer in new studies with measurement methods, standardization of the technique, and larger and more homogeneously distributed sample groups.

Keywords: kidney tumor, MRI, artificial intelligence, T1 mapping, ADC, T2* mapping, R2*

1. GİRİŞ VE AMAÇ

Renal kitleler çoğunlukla rastlantısal olarak saptanmakta olup heterojen bir hastalık grubudur ve histopatolojik özellikleri, genetik ekspresyon paternleri ve klinik davranışları bakımından farklılık gösteren çok sayıda alt tip içermektedirler (1).

Görüntülemenin amacı, malign kitleleri benign kitlelerden ayırmaktır ancak bu her zaman mümkün olmayabilir. Ayrıca tümörlerin histolojik derecelerinin de non-invaziv olarak tahmini önemlidir çünkü yüksek dereceli tümörlerin prognozu (Derece 3 ve 4), düşük dereceli tümörlere göre (Derece 1 ve 2) daha kötüdür (%10 yıllık sağkalım %15-%46'ya karşılık %84-%89) (2). Bunlarla birlikte, benignite veya malignite lehine olan bazı görüntüleme bulguları vardır. Bu görüntüleme bulguları, hastalara ve sevk eden doktorlara tedavi yönetimi konusunda karar vermede rehberlik sağlayabilir. Seçenekler arasında kısmi veya radikal, total nefrektomi, biyopsi, tümör ablasyonu, radyoterapi, kemoterapi veya takip yer alır. Renal tümörler, böbrekte manyetik rezonans görüntüleme (MRG) ile non invaziv olarak tespit edilebilecek yapısal ve fonksiyonel değişikliklere neden olabilir. Böbrek tümöründe tümörün T1, postkontrast T1, T2* süreleri, Apparent diffusion coefficient (ADC), R2* değerleri objektif birer gösterge olup non-invaziv olarak MRG sekansları üzerinde hızlıca değerlendirme yapılabilmektedir (3).

Çalışmamız kapsamı bakımından alanında ilk çalışmadır. Ayrıca bu karşılaştırmalardan faydalanalarak kanserli dokunun sağlıklı korteksten ayırt edilmesine yönelik ‘Random Forest’ yöntemi kullanılarak yapay zeka öğrenmesi temelli bir prototip programın oluşturulmaya çalışılması açısından da özgün bir çalışmadır. Bu çalışmanın amacı, solid böbrek tümörlerinde tümörlü solid dokuda ve sağlıklı solid dokuda ROI (region of interest)’ler aracılığıyla ölçümler yapılarak T1, T2* süreleri, R2* değerleri, postkontrast T1 süreleri üstünden ve diffüzyon ağırlıklı görüntülerin ADC değerinden de yararlanarak histolojik olarak tümör tipi ve derecesi hakkında doğru yorum yapılıp yapılamayacağının belirlenmesidir ve böbrek tümörünün belirlenmesi açısından yapay zeka temelli bir prototipin oluşturulmasıdır (4).

2. GENEL BİLGİLER

2.1. Böbrek Anatomisi

Böbrekler, T12 ile L3 vertebra korpusları seviyesinde yer alan retroperiton yerleşimli organlardır. Böbreklerin uzun eksenleri psoas kaslarının lateral kenarlarına paralel olup, quadratus lumborum kaslarının önünde yer alırlar. Karaciğerin sağ lobu nedeniyle sağ böbrek genellikle sol böbreğe göre biraz daha aşağıda yer alır (5). Erişkinlerde normal böbrek erkeklerde 10-14 cm uzunluğunda, kadınlarda 9-13 cm uzunluğunda, 3-5 cm genişliğindedir. Sol böbrek genellikle sağa göre biraz daha büyüktür.

Böbrekler perirenal yağ ile çevrelenmiş fibröz bir kapsüle sahiptir. Her bir böbreği ve perirenal yağ dokusunu çevreleyen; önde Gerota, arkada Zuckerkandl olarak adlandırılan elastik bağ dokudan oluşan fasyalar vardır. Fasyalar ile renal kapsül arasındaki mesafeye perirenal boşluk denir. Gerota fasyası ile peritonun arka tabakası arasındaki mesafe anterior pararenal boşluk, Zuckerkandl fasyası ile karın posterior duvarının kasları arası ise posterior pararenal boşluk olarak isimlendirilir.

Böbrek morfolojik olarak parankim ve sinus (hilum) olarak ikiye ayrılır. Parankim, korteks ve medulladan oluşur. Sinüsü oluşturan yapılar ise; pelvis, kaliks, vasküler yapılar, sinirler, lenfatikler ve yağ dokusudur. Renal korteks periferik olarak kapsülün altında bulunurken; renal medulla, üçgen şekilleri nedeniyle isimlendirilen bir dizi piramitten oluşur. Bunlar böbreğin işlevsel birimi olan nefronları içerirler. Nefronlarda idrar üretilir ve meduller piramidler içindeki toplama kanallarına iletilir. Renal medulla yaklaşık bir düzine renal piramitten oluşur. Toplayıcı kanallar piramitlerin tabanında birleşerek böbrek papillasını oluşturur. Her bir papilla birleşerek minor kaliks adı verilen boşluklara açılır. Minör kaliksler birleşerek major kaliksleri, onlar da birleşerek pelvisi oluşturur. İdrar, papilladan minor ve major kalikse, kalikslerden renal pelvise doğru iletilir ve üreterle devamlılık gösterir.

Renal sinus; damarları, sinirleri ve tipik olarak renal damarların arkasında ortaya çıkan renal pelvisi içerir. Renal ven, renal arterin önündedir. Sinüs böbreğin vasküler yapılarını destekleyen, miktarı değişkenlik gösteren yağ dokusu içerir.

Renal arterler, L1-2 vertebral gövde seviyesinde superior mezenterik arter çıkımının altında abdominal aortadan kaynaklanırlar. Sağ renal arter sola nazaran daha inferior ve oblik bir seyir göstererek inferior vena kava (İVK) ve sağ renal venin arkasından renal hilusa geçer. Sol renal arter daha kısa segment olup hafifçe daha superior yerleşimlidir. Renal hilusa daha horizontal bir seyir izleyerek girer. Renal arterler genellikle 4-6 cm uzunluğunda ve genellikle 5-6 mm çapındadır. Renal arterler parankime girmeden önce hilus içinde 5 adet segmental dala ayrılır. Bunlar daha sonra

sırasıyla interlober, arkuat, interlobüler arterleri veren lober dallara ayrılırlar. Renal korteks içerisinde arkuat arterlerden ayrılan interlobüler arterler glomerülleri besleyen afferent arteriolleri oluştururlar (6).

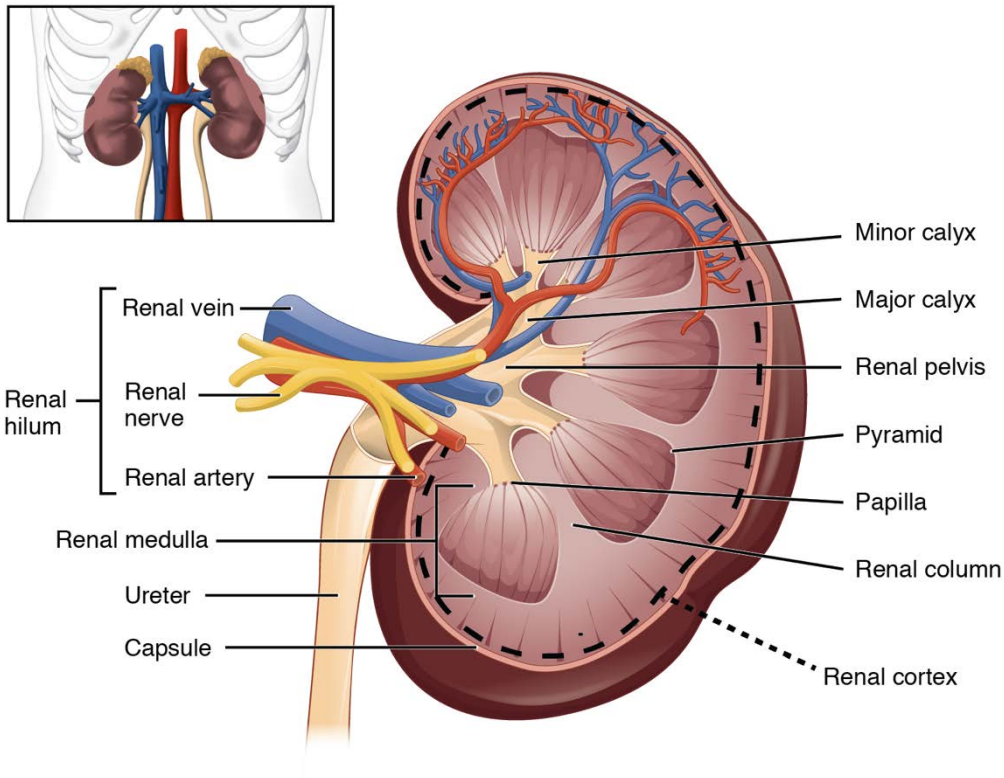

Şekil 1: Böbrek anatomik yapısı (25.1 Internal and External Anatomy of the Kidney, Oregon State University)

2.2. Böbrek Tümörleri

2.2.1. Böbrek Tümörleri Sınıflaması

Dünya Sağlık Örgütü (DSÖ) böbrek tümörlerinin sınıflandırmasında en sık kullanılan patolojik sınıflandırma sistemidir. Üriner ve erkek genital tümörlerine ilişkin yeni DSÖ 2022 sınıflandırması (5. baskı), önceki DSÖ 2016 sınıflandırmasının yerini almıştır. Tanı kriterleri, moleküler bulgular ve isimlendirme güncellenmiştir.

Renal hücreli tümörler:

- Berrak Hücreli Tümörler
  - Berrak hücreli renal hücreli karsinom
  - Düşük malignansi potansiyelli multilokule kistik renal neoplazm
- Papiller Renal Tümörler
  - Renal papiller adenom
  - Papiller renal hücreli karsinom
- Onkositik ve kromofob renal tümörler
  - Onkositoma
  - Kromofob hücreli renal tümör
  - Böbreğin diğer onkositik tümörleri
- Toplayıcı kanal tümörleri
  - Toplayıcı kanal karsinomu
- *Diğer renal tümörler*
  - Berrak hücreli papiller renal hücreli tümör
  - Müsinöz tübüler ve iğsi hücreli karsinom
  - Tubulokistik renal hüceli karsinom
  - Edinsel kistik hastalık ilişkili renal hücreli karsinom
  - Eozinofilik solid ve kistik renal hücreli karsinom
  - Sınıflandırılamayan renal hücreli karsinom
- *Moleküler olarak tanımlanmış renal karsinomlar*
  - TFE3 yeniden düzenlenmiş renal hücreli karsinomlar
  - TFEB değiştirilmiş renal hücreli karsinomlar
  - ELOC (eski adıyla TCEB1) mutasyona uğramış renal hücreli karsinom
  - Fumarat hidrataz eksikliği olan renal hücreli karsinom
  - Süksinat dehidrojenaz eksikliği olan renal hücreli karsinom
  - ALK yeniden düzenlenmiş renal hücreli karsinom
  - SMARCB1 eksikliği gösteren renal medüller karsinom

Metanefrik Tümörler:

- Metanefrik adenom
- Metanefrik adenofibrom
- Metanefrik stromal tümör

Karışık epitelyal ve stromal böbrek tümörleri

- Böbreğin karışık epitelyal ve stromal tümörü
- Pediatrik kistik nefroma

Renal mezenkimal tümörler

- Yetişkin renal mezenkimal tümörleri
  - Klasik anjiyomiyolipom / böbreğin PEComa'sı
  - Böbreğin epitelioid anjiyomiyolipomu / epitelioid PEComası
  - Böbrek hemanjiyoblastomu
  - Jukstaglomerüler hücreli tümör
  - Renomedüller interstisyel hücreli tümör
- Pediatrik renal mezenkimal tümörler
  - Bebeklik çağının ossifiye böbrek tümörü
  - Konjenital mezoblastik nefrom
  - Böbreğin rabdoid tümörü
  - Böbreğin berrak hücreli sarkomu

Böbreğin embriyonal neoplazmaları

- Nefroblastik tümörler
  - Nefrojenik kalıntılar
  - Kistik kısmen farklılaşmamış nefroblastom
  - Nefroblastom

Çeşitli böbrek tümörleri

- Böbreğin germ hücreli tümörleri

Tablo-1: DSÖ 2022 böbrek tümörleri sınıflaması

2.2.1.1. Renal Hücreli Tümörler

Renal hücreli tümör (RHT), yetişkinlerdeki tüm malignitelerin yaklaşık %2,4'nü oluşturmaktadır (6). Böbrekte görülen en sık tümöral lezyon olup tüm böbrek malignitelerinin %90'ını kapsamaktadır. Nefroblastom (Wilms tümörü), kaliks ve pelvisin primer tümörleri bunu izlemekte olup diğer böbrek tümörleri oldukça nadir görülürler (7). Oluşumunlarında genetik mutasyonları da içeren birçok risk faktörü suçlanmaktadır. İleri yaş, erkek cinsiyet, ırksal farklılıklar, obezite, böbreklere yönelik radyasyon öyküsü, uzun süredir diyalize giriyor olmak bunlardan bazılarıdır. Çoğu RHT'ler sporadiktir ancak bazıları spesifik gen mutasyonlarından kaynaklanmaktadır (8). Bu nedenle bu genetik mutasyonlara sahip kalıtsal hastalıklar, RHT ile ilişkilerini açıklayan risk faktörleridir. VHL (Von Hippel–Lindau), TS (Tuberoskleroz), Birt–Hogg–Dubé Sendromu; RHT'lerle ilişkilendirilen birçok genetik hastalıktan birkaçıdır. Sigara kullanımı, RHT'ler dahil birçok kanserle ilişkilendirilmiştir. Sigara dumanı RHT etiyolojisinde rol oynayan kanserojenlerin bir karışımını içerir. Hipertansiyon RHT'lerle ilişkilendirilmiştir (9).

RHT'ler renal tübüler epitelden kaynaklanırlar ve dolayısıyla ağırlıklı olarak korteks yerleşimlidirler. Genel olarak morfoloji ve büyüme paternleri temelinde sınıflandırılmakla birlikte renal tümörlerin genetik kökeninin daha iyi anlaşılmasıyla birlikte 2022 yılında genetik mutasyonları dikkate alan yeni bir sınıflandırma ortaya çıkmıştır. En sık görülen tipleri sırasıyla berrak hücreli tümör (BHT), papiller hücreli tümör (PHT) ve kromofob hücreli tümördür (KHT) (7).

2.2.1.1.1 Berrak Hücreli Tümörler

RHT'lerin en sık görülen tipidir. Proksimal tübül epitelinden kaynaklanmakta olup renal hücreli karsinom vakalarının %75-80'ini oluşturmaktadır (10). Vakaların %90-95'i sporadik olup %5'lik kısmını ailesel formlarda ortaya çıkabilir. Ailesel vakaların çoğunluğunu VHL hastalığı oluşturmaktadır. Sporadik vakalarda başlangıç yaşı ortalama 61 olup VHL ile ilişkili vakalar ise daha genç popülasyonda görülmektedir. RHT'lerin berrak hücreli alt tipine sahip hastalarda diğer alt tiplere nazaran semptomatik ve metastatik hastalıkla ortaya çıkma ihtimali daha yüksektir. En sık görülen semptomlar klasik triad olan; yan ağrısı, hematüri ve ele gelen kitledir. En sık uzak metastazı akciğerlere yapar (11).

Tümör yoğun lipid içeriğinden dolayı makroskopik olarak sarımsı, altın görünümündedir (12). Mikroskopik olarak ise uniform görünümde büyük hücreler, glikojen ve lipidten zengin berrak sitoplazma ve yüksek vaskülarite göstermektedir (13).

Sporadik olanlarda da ailesel olanlar da %98 oranında kromozom 3'ün kısa kolundaki dizilerin kaybı izlenir. Bu genellikle dengesiz bir translokasyon veya delesyon yoluyla olabilir ve 3p12'den 3p26'ya kadar dizinlerin kaybıyla sonuçlanır. 2. allelde genellikle somatik mutasyon veya hipermetilasyon yoluyla epigenetik inaktivasyon izlenir. Bu bölgede normalde ubikitin ligaz kompleksi 1'in proteinlerinin ekspresyonunun artmasını sağlayan VHL gen dizisi de bulunur. Ubikuitin ligaz kompleksi, normalde yıkım için proteinleri etiketler. Berrak hücreli tümörler için özellikle önemli olan normalde hipoksik ortamlarda eksprese edilen bir proanjiyogenetik faktör olan hipoksi ile indüklenebilir faktör 1'in ubikuitin tarafından yıkılamadığı için artmasıdır. HİF-1 seviyeleri arttığı için vasküler endotelial büyüme faktörü, platelet derive büyüme faktörü, doku büyüme faktörü-a ve doku büyüme faktörü- β gibi proanjiyogenetik faktörlerde artış gözlenerek hücresel displazi ve sonuçta neoplazi riskinde artış sonucu ortaya çıkar (14).

2.2.1.1.2 Papiller Renal Tümörler

RHT'lerin %14-20 oranıyla ikinci en sık görülen alt tipidir. Yaygınlığı cinsiyetler arasında benzer olmakla beraber erkek cinsiyette bir miktar daha yaygındır (15). Böbrek transplant hastalarında ise en sık görülen alt tiptir (16). Diğer renal tümörler gibi çoğunlukla asemptomatiktir ve tesadüfen keşfedilir.

Morfolojik olarak iki tipi vardır. Tip 1'de tek tabaka kuboidal hücreler veya düşük dereceli çekirdek ve az sitoplazma içeren kolumnar hücrelerle kaplı papillalar bulunur. Tip 2'de ise daha yüksek dereceli çekirdek ve birden fazla tabakadan oluşan zengin eozinofilik sitoplazmalı hücreler bulunur. Tip 2'nin prognozu daha kötüdür ve bilateral böbrek kanseriyle ilişkisi daha kuvvetlidir (15).

PHT'lerde de genetik faktörler etkili olabilmektedir. Kromozom 7q'da bulunan MET protoonkojen geni ve buradaki duplikasyonlara bağlı, proksimal tübüler epitelyal hücre prekürsörlerinde anormal büyüme kanser oluşumunda sorumlu bulunmuştur. Ayrıca otozomal dominant bir durum olan Herediter papillar renal karsinom sendromu gibi durumlarda da bilateral, multifokal PHT'lerle karşılaşılabilmektedir (7).

2.2.1.1.3 Onkositik Ve Kromofob Renal Tümörler

Kromofob renal tümörler, RHT'lerin yaklaşık %5'ini temsil eden görece az görülen formudur. Kadın, erkek arasında görülme oranı yakındır. Böbrek toplayıcı kanallarının interkalat hücrelerinden kaynaklanmaktadırlar. Kromofob tanımı histolojik boyamada berrak hücreli tümörlere göre daha koyu boyanmaları sebebiyle verilmiştir. Onkositomlarla benzer hücresel kökenden gelişmektedirler. Bazen bir arada bulunup 'hibrid tümör' olarak da adlandırılabilmektedirler (7). Biyopsi, onkositomanın böbrek hücreli karsinomdan ayırt edilmesinde genellikle yardımcı olmaz. Birt-Hogg-Dube sendromuyla ilişkisi vardır.

Onkositomlar relatif iyi huylu böbrek tümörleridir. Bu lezyonun temel klinik önemi; epidemiyoloji, görüntüleme ve histolojisinin benzer olabilmesi nedeniyle operasyon öncesi renal hücreli karsinomlardan ayırmanın zorluğudur. Onkositomalar, primer yetişkin epitelyal renal neoplazmların yaklaşık %5'ini oluşturur. Tipik olarak 6-7. dekatlarda ortaya çıkarlar. Hastaların dörtte üçü asemptomatiktir. Kitlenin büyük olduğu durumlarda yan veya karın kitlesi başvuru şikayeti olabilir. Bazen hipertansiyon, hematüri başvuru şikayeti olabilir (16).

Makroskopik olarak onkositomalar iyi sınırlı, kapsülsüz, böbrek korteksine benzer veya daha koyu kahverengi (maun kahverengi) renktedir (16). Bazen

psödokapsül oluşturan sıkıştırılmış normal böbrek parankiminin bir kenarı görülür (17). Vakaların yaklaşık %33'ünde merkezi yayılan bir skar tanımlanabilir ve tümörün boyutuyla ilişkilidir. Makroskobik kanama nadir görülür. Renal onkositomalar iyi huylu lezyonlar olmasına ve metastazları son derece nadir olmasına ragmen, böbrek hücreli karsinomlardan ameliyat öncesi güvenle ayırt edilemedikleri için cerrahi olarak rezeke edilirler (18). Ameliyat öncesi tanıdan şüpheleniliyorsa böbrek koruyucu cerrahi yapılabilir. Perirenal yağın büyük oranda invazyonu, renal vene tümörün yayılması ve görüntülemede bölgesel lenfadenopati, onkositoma yerine renal hücreli karsinomu düşündürür.

2.2.1.1.4. Toplayıcı kanal karsinomu

Daha önce Bellini kanalı karsinomu olarak adlandırılan toplayıcı kanal karsinomu, epitel displazisine bağlı olarak medüller piramitlerdeki Bellini toplayıcı kanallarının distal segmentinden kaynaklanan son derece nadir agresif bir renal neoplazmdır. Toplayıcı kanal karsinomu, renal medüller karsinom ile birçok histolojik özelliği paylaşır ve ayrı bir antite olarak tanınmasının biraz tartışmalı olduğu düşünülmektedir. Başvuru sırasında hastaların yaklaşık %35-40'ında uzak metastaz vardır ve ortalama sağkalım 11,5 aydır (19). En sık metastaz bölgeleri bölgesel lenf nodları, akciğerler ve adrenal bezlerdir (20). Rastlantısal olarak tespit edilen daha yaygın RHT'lerin aksine, bu karsinomun hızlı büyümesi, hastaların karın ağrısı, ele gelen kitle ve hematüri gibi semptomlara daha sık yol açar. Anoreksi, kilo kaybı, yorgunluk ve ateşin sistemik özellikleri de ortaya çıkabilir.

Tipik makroskopik görünümü renal medulla merkezli, renal korteks ve pelvise uzanan ve renal sinüs yağının replasmanı ile birlikte infiltratif bir kitledir. Tümör sıklıkla nekroz alanlarına sahiptir ve dilate tübüler yapılarla ilişkili multikistik görünebilir. Tümör genellikle büyük olduğundan, böbrek ve renal sinüs boyunca infiltrasyon olduğundan medüller kökenini tespit etmek zor olabilir. Toplayıcı kanal karsinomu öncelikle böbrek benzeri şeklin korunmasıyla birlikte infiltratif büyüme göstermesine rağmen, tümör büyüdükçe böbrek kapsülünün ötesine uzanabilir.

2.2.1.1.5. Diğer Renal Tümörler

2.2.1.1.5.1 Berrak Hücreli Papiller Renal Hücreli Tümör

RHT'ler farklı klinik, morfolojik ve genetik özellikler sergileyen renal korteksin çeşitli malign tümörlerinden oluşan bir gruptur (21). Bu gruba ait olan berrak hücreli papiller renal hücreli tümör (BHPRHT), hem berrak hücreli renal hücreli tümör hem de papiller renal hücreli tümörün morfolojik özelliklerini taşır. Örtüşen özelliklere rağmen, BHPRHT'nin farklı klinik davranışı, histolojik özellikleri (morfolojik ve immünohistokimyasal) ve genomik özellikleri vardır; bu nedenle 2022'de DSÖ tarafından yeni bir tümör varlığı olarak yerini korumuştur.

Bu tümöre ilişkin kavramlar, biyolojik potansiyeli ve moleküler temellerinin tam olarak aydınlatılamaması nedeniyle sürekli gelişmektedir. BHPRHT prevalansının %1 ile %4,3 arasında değiştiği tahmin edilmektedir; böbrek hücreli karsinomun dördüncü en sık görülen alt tipidir. Diğerleri sırasıyla berrak hücreli, papiller ve kromofob renal hücreli karsinomdur (22).

Düzleşmiş paternde periferik kistik komponent içerebilir (23). Genel olarak iyi sınırlı, fibröz bir kapsüle sahip, dallanmış glandüler yapılar, kistik, papiller, tübüler/asiner yapılar, berrak hücreli böbrek hücresini yakından taklit eden iç içe geçmiş berrak hücrelere sahip bileşenlerin karışımı olduğu bulunmuştur.

Çok sayıda çalışma BHPRHT hastalarının klinik sonuçlarının ve prognozunun oldukça olumlu olduğunu göstermiştir. Tipik patolojik özelliklere sahip BHPRHT durumunda herhangi bir nüks veya metastaz tanımlanmamıştır (24).

2.2.1.1.5.2. Müsinöz Tübüler ve İğsi Hücreli Karsinom

Müsinöz tübüler ve iğsi hücreli renal hücreli karsinom (MTİHRHK), tübüllerdeki küboidal hücrelerin ve iğsi hücre tabakalarının ve değişken miktarlarda müsinöz stromanın karışımı ile karakterize edilen, nadir, yakın zamanda tanımlanmış bir renal hücreli karsinomun varyantıdır. Her ne kadar başlangıçta nükleer özellikleri ve klinik seyri nedeniyle düşük dereceli RHT olarak düşünülse de düşükten yükseğe kadar değişen sarkomotoid farklılaşmayı içeren değişen histolojik spektruma sahip bir tümör olduğu gösterilmiştir. Tanımlayıcı isminin de belirttiği gibi, bu tümör morfolojik olarak üç göze çarpan unsurdan oluşur; tübüller, iğsi hücreler ve hücre dışı müsinöz/miksoid stroma (25).

Klasik morfolojiye sahip MTİHRHK'nin prognozu genellikle olumludur ve tam cerrahi eksizyon yeterli tedavi gibi görünmektedir. Tanı anında genellikle düşük patolojik evrededir (pT1, pT2) ve parsiyel veya radikal nefrektomiye uygundurlar. Çok

az vakada tümör nüksü, bölgesel lenf düğümleri ve uzak bölgelere metastazlar görülmüştür (26).

2.2.1.1.5.3. Tubulokistik Renal Hüceli Tümör

DSÖ 2016 böbrek tümörleri sınıflandırmasına yakın zamanda dahil edilen bir RHT alt tipidir (27). Tubulokistik renal hücreli karsinom baskın olarak kistik bir renal epitelyal neoplazmdır. Makroskobik olarak çok sayıda küçük-orta boy kist içerir ve süngerimsi bir yüzeye sahiptir. Yetmişli yaşlarındaki erkek hastalarda karakteristik olan (M:F oranı 7:1) karmaşık bir kistik kitle olarak büyük ölçüde ortaya çıkarlar.

Bildirilen tümörlerin çoğu düşük evrededir; nadiren agresif davranış gösterdiği bildirilmiştir. Tübülokistik RHT'ün ameliyat öncesi tanısı zordur. Böbrek kitlesinin içinde solid bileşeni var ise RHT olasılığı düşünülebilir, ancak sadece kistik bileşen varsa bu tümörleri tübülokistik RHT veya böbrek kistlerinden ayırmak zordur (28). RHT'nin temel tedavi yöntemi tam cerrahi eksizyon olarak bilinmekle birlikte bazı tübülokistik RHT'lerin kist olarak yanlış teşhis alıp renal kist marsupiyalizasyonu ile tedavi edilebildiği bildirilmiştir.

2.2.1.1.5.4. Edinsel Kistik Hastalık İlişkili Renal Hücreli Tümör

Edinilmiş kistik böbrek hastalığı (EKBH), son dönem böbrek yetmezliği (SDBY) olan hastalarda, özellikle diyaliz tedavisi altında ortaya çıkan bir durumdur. Başka bir kistik böbrek hastalığı öyküsü yoktur. İnsidansı hastanın üremik olduğu süre ile birlikte artar ve üç yıllık diyalizden sonra %44 ve on yıllık diyalizden sonra %90 olduğu tahmin edilmektedir. Periton diyalizi ve hemodiyalizde yaygınlığı aynıdır (29).

2.2.1.1.5.5. Eozinofilik Solid ve Kistik Renal Hücreli Tümör (ESK RHT)

İlk kez 2016 yılında Trpkov ve arkadaşları tarafından bildirilen yeni bir böbrek tümörleri sınıflandırmasıdır (30). Bu vakaların birçoğuna daha önce yanlış tanı konmuş veya sınıflandırılmamış RHT olarak tanımlanmıştır. Genitoüriner Patoloji Derneği, 2021'de ESK RHT'yi yeni bir böbrek antitesi olarak önermiştir (31). Yaklaşık %10'u, tüberoz skleroz kompleksi olan hastalarda meydana gelir, ancak çoğunluğu sporadiktir. Demografik olarak asemptomatik kadın hastalarda soliter, düşük evreli

tümörler olarak ortaya çıkarlar. Nadiren multifokal ve bilateral vakalar da bildirilmiştir (30).

Makroskopik açıdan bakıldığında, iyi sınırlı, kapsülsüz, değişen boyutlarda kistlere sahip bir tümördür. ESK RHT ile ilgili raporların neredeyse tamamı klinikopatolojik olup radyolojide nadir vakalar rapor edilmiştir (30,31).

2.2.1.1.5.6. Sınıflandırılamayan Renal Hücreli Tümör

Sınıflandırılmamış renal hücreli tümör, histolojik veya genetik özelliklere dayalı olarak diğer histolojik RHT tiplerine uymayan bir kategoridir (32). Bu nadir varyant RHT'lerin %3-5'ini oluşturur (32). Zisman ve ark. 31 tümörü kapsayan bir çalışmasında, sınıflandırılmamış RHT çeşitleri için agresif biyolojik davranış ve kötü prognoz rapor edilmiştir (32). Daha büyük tümör boyutu, artan adrenal bez tutulumu riski, komşu organlara doğrudan invazyon, kemik, bölgesel ve bölgesel olmayan lenf nodu metastazları ve sarkomatoid farklılaşması ile ilişkili bulunmuştur (32).

2.2.1.1.6. Moleküler Olarak Tanımlanmış Renal Karsinomlar

2.2.1.1.6.1 TFE3 (Transkripsiyon faktör E3) yeniden düzenlenmiş renal hücreli karsinomlar

Xp11.2 kromozomu üzerindeki TFE3 transkripsiyon faktörü genlerinin çoklu genlerden biriyle füzyonunu içeren, yüksek malignite potansiyeline sahip, nadir ve bağımsız bir RHT alt tipidir. Kanser hücrelerinin çekirdeğinde TFE3 proteininin aşırı ekspresyonuna yol açan, Xp11.2 kromozomu üzerindeki TFE3 genini içeren füzyonlar bulunmaktadır. 2022 DSÖ sınıflandırmasında TFE3 yeniden düzenlenmiş RHT olarak yeniden adlandırılmıştır (33).

Pediatrik popülasyon tüm vakaların %40'ını oluştururken yetişkin RHT'ler yalnızca %1,6-4'ünü oluşturur. Nispeten düşük insidansa ve çeşitli prognozlara sahip bir RHT türüdür. Erken evre TFE3 yeniden düzenlenmiş RHT, çoğu tipik RHT ile benzer bir prognoza sahiptir, ancak geç evre TFE3 yeniden düzenlenmiş RHT, kötü onkolojik sonuçlara yol açabilir (34).

2.2.1.1.6.2 TFEB (Transkripsiyon faktör EB) değiştirilmiş renal hücreli karsinomlar

2106 DSÖ sınıflandırmasında, TFE3 yeniden düzenlenmiş RHT ve TFEB yeniden düzenlenmiş RHT, "MiT (Mikroftalmus translokasyonu) RHT ailesi" ortak kategorisi altında gruplandırılmıştı. TFEB güçlendirilmiş RHT'lerin yakın zamanda tanınması ve bunların spesifik demografik tercihleri ve klinik ilgileri (örneğin yaşlı hastalar ve daha kötü prognoz) ve TFEB yeniden düzenlenmiş RHT'ler göz önüne alındığında, her iki TFEB RHT kategorisi artık yeni 2022 DSÖ sınıflandırmasında "TFEB yeniden düzenlenmiş RHT'ler" olarak dahil edilmiştir. TFEB değiştirilmiş RHT kategorisi de TFE3 yeniden düzenlenmiş RHT'den ayrılmış ve ilk "MiT RHT ailesi" kategorisi terk edilmiştir (35).

2.2.1.1.6.3. ELOC (Elongin C) (eski adıyla TCEB1) mutasyona uğramış renal hücreli karsinom

ELOC (eski adıyla TCEB1) mutasyonlu RHT, "moleküler olarak tanımlanmış böbrek karsinomları" kategorisi altında yeni bir böbrek tümörü olarak DSÖ 2022 sınıflandırmasına dahil edilmiştir. ELOC mutasyonlu RHT, ELOC geninin (elongin C'yi kodlamakla görevli) tekrarlayan sıcak nokta mutasyonlarını gösterir (8q21) ve bu durum, tanı için temel kriter olarak kabul edilir. ELOC mutasyonlu RHT genellikle tümör çevresinde, tümör içinde berrak hücre morfolojisine sahip alanları da ayıran kalın fibromüsküler bantlar içerir (36)

2.2.1.1.6.4. Fumarat hidrataz eksikliği olan renal hücreli karsinom

Fumarat hidrataz eksikliği olan böbrek hücreli karsinom, 1q42.3-q43'te bulunan fumarat hidrataz genindeki patojenik mutasyonun neden olduğu nadir bir patolojik alt tiptir ve 2022'de DSÖ tarafından tanımlanmıştır. 2016 yılındaki sınıflandırmada Herediter leiomyomatosis ilişkili renal hücreli kanser ismi yerine yeni sınıflandırmada bu isim kullanılmıştır. Bu subtip oldukça invaziftir ve tümör hacmi çok küçükken dahi metastaz yapabilir. Çok nadir olmakla birlikte Avrupa ve Birleşik Devletler'de daha yaygındır (37).

2.2.1.1.6.5. Süksinat dehidrojenaz eksikliği olan renal hücreli karsinom

Süksinat dehidrojenaz (SDH) eksikliği olan renal hücreli karsinom, DSÖ 2016 sınflamasında ilk kez tanımlanmakla beraber, mitokondriyal kompleks II fonksiyon bozukluğunun bir belirteci olan SDHB'nin immünohistokimyasal ekspresyonunun kaybıyla birlikte, vakumlu eozinofilik berrak hücrelerden oluşan malign bir epitelyal tümör olarak tanımlanmıştır (38). Hastalarda 14 yaş gibi erken bir dönemde böbrek tümörleri gelişebilir ve ortalama yaşın 37 olduğu tahmin edilmektedir. SDH eksikliği olan RHT, hafif bir erkek baskınlığıyla her iki cinsiyeti de etkiler. Bu tür mutasyonları barındıran hastalar aynı zamanda paragangliomalar, feokromositomalar ve gastrointestinal stromal tümörlerin gelişimine de yatkındır (39).

2.2.1.1.6.6. ALK (Anaplastik lenfoma kinase) yeniden düzenlenmiş renal hücreli karsinom

ALK yeniden düzenlenmiş RHT, ALK gen füzyonu ile karakterize edilir. Yeni DSÖ 2022 sınıflandırmasında moleküler olarak tanımlanmış renal karsinomlar bölümüne yeni bir renal antite olarak dahil edilmiştir (40). ALK yeniden düzenlenmiş RHT, geniş bir yaş aralığına ve farklı ırk kökenlerine sahip hastalarda rapor edilmiştir. ALK yeniden düzenlenmiş RHT, hedeflenen ALK inhibitörlerinin mevcudiyeti nedeniyle klinik açıdan önemli bir tanıdır. ALK ile yeniden düzenlenmiş RHT'lerin çoğunluğu iyi prognozludur, vakaların az bir kısmında agresif klinik seyir ve metastatik hastalık rapor edilmiştir (41).

2.2.1.1.6.7. SMARCB1 eksikliği olan renal medüller karsinom

DSÖ 2022 sınıflandırması renal medüller karsinomun adında bir değişiklik getirmiştir. Bu tip karsinomlar, SMARCB1 proteininin çekirdek ekspresyonunda tekdüze bir kayıp gösterir ve bu nedenle "SMARCB1 eksikliği olan renal medüller karsinomlar" olarak yeniden adlandırılmıştır (42). Bunlar, orak hücreli anemi veya nadiren diğer hemoglobinopatileri olan Afrika kökenli genç hastalarda, hemen hemen sadece böbrek medullasında meydana gelen nadir ve agresif karsinom türleridir (43).

2.2.1.2 Metanefrik Tümörler

Metanefrik neoplazmlar, renal epitelyal veya stromal hücreleri veya her ikisini birden içeren bir böbrek tümörleri spektrumu olarak tanımlanmıştır (44).

Metanefrik adenoma (MA), nadir görülen bir neoplazmdır ve yetişkin renal epitelyal neoplazmaların %0,2'sini oluşturur. Vakaların çoğu, 50-60 yaş arası hastalarda görülür. 2:1 oranında ağırlıklı olarak kadınlarda görülür. MA genellikle iyi

huylu olmasına rağmen, birkaç metastatik hastalık vakası rapor edilmiştir. Wilms tümörü, metastatik akciğer karsinomu, papiller renal hücreli karsinomdan dahil olmak üzere birçok hastalık MA'ya benzeyebilir (45).

Metanefrik adenofibroma eski adıyla 'nefrojenik adenofibroma', nadir görülen, bifazik ve iyi huylu bir metanefrik tümör olarak tanımlanmıştır (46). Metanefrik adenofibrom tipik olarak çocuklarda ve genç erişkinlerde ortalama 13 yaşında görülür. Metanefrik adenofibromun hem stromal hem de epitelyal bileşenleri vardır. Stromal bileşen, metanefrik stromal tümöre benzeyen hiperkromatik çekirdekli iğ hücrelerinden oluşur. Epitelyal nodüller, metanefrik adenomun özelliklerine benzer inaktif embriyonik epitel içerir (47).

Metanefrik stromal tümör, saf stromal morfoloji ve metastaza yatkın olmaması ile karakterizedir. Görülme yaşı ortalama 2 olarak tanımlanmıştır. Literatürde elliden az vaka bildirilmiş olup bunların sadece üçü erişkin vakalardır. Tüm vakaların yarısından fazlasına, hastaların ilk ziyaretlerinden altı ay ile on yıl sonra tanı konmuştur (48). Metanefrik stromal tümörlerin BRAF V600E mutasyonlarını ile ilişkisi olduğu düşünülmektedir. Metanefrik stromal tümörler, genellikle renal medulla yerleşimlidir. Tümörün normal böbrek dokusundan iyi ayırt edilen, çıkıntılı, beyaz-krem rengi, kistik-solid bir kitle görünümündedir (49).

2.2.1.3. Karışık Epitelyal Ve Stromal Böbrek Tümörleri

Karışık epitelyal ve stromal tümör (KEST) etiyolojisi bilinmeyen, böbreğin yakın zamanda tanımlanmış bir tümör grubudur. Tipik olarak tümör ortalama 45 yaşında, perimenopozal kadınlarda daha sık gözlenen; solid-kistik yapıda kitlesel lezyonlar olarak bildirilmiştir. Hastalar genellikle yan ağrısı, hematüri gibi spesifik olmayan semptomlar veya öncelikle genitoüriner enfeksiyonları düşündüren semptomlarla başvurur. KEST'in kistik nefromadan ayrımın yönelik spesifik moleküler belirteçler bulunamamıştır. Makroskobik ve mikroskobik özellikleri açısından kistik nefroma ile KEST arasında benzerlikler olduğundan, her iki tümörün de aynı tümör antitesinin farklı morfolojik varyantlarını temsil edebileceği düşünülmektedir (50,51).

Pediatrik kistik nefroma (PKN), çoğunlukla erkek olmak üzere 4 yaş altı çocuklarda görülür. PKN böbreğin nadir görülen, iyi huylu, kistik bir neoplazmı olarak tanımlanmıştır. İmmatür nefroblastik elementler veya solid büyüme özelliği göstezmezler (52).

2.2.1.4. Renal Mezenkimal Tümörler

Mezenkimal tümörler; vasküler, fibröz, adipöz veya diğer mezenkimal doku farklılaşmaları içeren neoplazmlar olarak tanımlanır.

2.2.1.4.1. Yetişkin renal mezenkimal tümörler

Anjiyomiyolipomlar (AML), böbreğin en sık görülen benign mezenkimal neoplazmlarıdır. Histolojik olarak değişen oranlarda matür yağ dokusu, dismorfik kan damarları ve düz kas içerebilirler. Anjiyomiyolipomlar cerrahi olarak çıkarılan renal tümörlerin yaklaşık %1'ini oluşturmaktadır. Anjiyomiyolipomların perivasküler epiteloid hücreli tümörler (PEComas) adı verilen bir neoplasm ailesine ait olduğu düşünülmektedir. Anjiyomiyolipomlar sporadik olarak (vakaların %50-70'i) veya kalıtsal neoplazmlar olarak TS hastalarında (%30-%50) ortaya çıkabilirler. Renal anjiyomiyolipomlar benign bir tümör tipi olsa da komplikasyon olarak kanama ve böbrek yetmezliği görülebilir(52).

Epiteloid anjiyomiyolipom (EAML), kendine özgü histolojik özelliklere sahip, farklı ve oldukça nadir bir anjiyomiyolipom alt tipidir. EAML; melanositik belirteçler, düz kas belirteçleri ve katepsin K ile pozitif boyanma gösterirken PAX8 ve sitokeratinler için negatif boyanma gösterir. Diğer anjiyomiyolipomlardan farklı olarak EAML'nin malign potansiyeli vardır (54).

Bunlar dışında erişkenlerde görülen mezenkimal tümörler arasında; bol sitoplazmik mikrovakuollere sahip lipoblast benzeri epiteloid hücreler şeklinde görülen, beyindeki karşılığı aksine VHL sendromu ile ilişkisi olmayan ve oldukça nadir olan böbrek hemanjiyoblastomu(55), renal jukstaglomerüler aparattaki glomerüler afferent arteriyoldeki özel düz kas hücrelerinden kaynaklanan, nadir renin salgılayan bir tümör olan jukstaglomerüler hücreli tümör (56) ve medüller interstisyel hücrelerden kaynaklanan önceki adlarıyla medüller fibroma, renal hamartoma adlarıyla bilinen renomedüller interstisyel hücreli tümör sayılabilir (57).

2.2.1.4.2. Pediatrik Renal Mezenkimal Tümörler

Bu grup içerisinde; oldukça nadir olan ve böbrek pelvisinde kalsifiye kitle, osteoblast benzeri hücreler içeren, blastem benzeri hücrelerle ve bazen iğsi hücrelerle karışmış kalsifiye osteoid matriksle karakterize bebeklik çağının ossifiye böbrek tümörü (58), yaşamın ilk ayında en sık görülen renal tümör olan ve düşük malign potansiyele

sahip konjenital mezoblastik nefrom sayılabilir (59). Ayrıca büyük, eksantrik çekirdeklere belirgin nükleollere ve intrasitoplazmik inklüzyonlara sahip kohezif olmayan hücrelerden oluşan yüksek derecede malign, farklılaşmamış bir tümör olan böbreğin rabdoid tümörü (60) ve son olarak çocuklarda sıklıkla yanlış tanı konulan, değişken morfolojiye sahip ve spesifik tanısal belirteçlerin bulunmayan, doksorubisin kemoterapisine cevap veren böbreğin berrak hücreli sarkomu pediatrik renal mezenkimal tümörleri oluşturmaktadır (61).

2.2.1.5. Böbreğın Embriyonal Neoplazmaları

2.2.1.5.1 Nefroblastik Tümörler

Bu grup içerisinde en bilinen subtip, Wilms tümörü olarak da adlandırılan nefroblastomadır. Nefroblastoma uzun zamandır malformasyonları, premalign lezyonları ve neoplaziyi birbirine bağlayan çoklu vuruşlu onkogenez teorisinin bir örneği olarak kabul edilmektedir (62). Nefroblastoma çocukluk çağında en sık görülen böbrek tümörüdür ve çocukluk çağında en sık görülen dördüncü malignitedir. Tümörlerin %50'ye yakını 3 yaş altı hastalarda, %90'ı ise 6 yaş altı hastalarda ortaya çıkar. En yüksek nefroblastom riskiyle ilişkili sendromlar arasında WAGR (Wilms, aniridia, genitoüriner anomaliler ve mental retardayon), Beckwith-Wiedemann ve Denys-Drash sendromları yer alır. Klasik olarak tümörler, çoğu tümörde bulunan üç histolojik bileşenden (blastem, epitel ve stroma) oluşur (63).

Nefrojenik kalıntılar, bebeklik döneminden sonra da devam eden ve nefroblastoma dönüşme kapasitesine sahip olabilen embriyonal hücre odaklarıdır. Nefrojenik kalıntıların yaygın olduğu durumlarda “nefroblastomatozis” terimi tercih edilmektedir. Kistik kısmen farklılaşmış nefroblastoma da bu grupta yer almakta olup epitelyal ve stromal elementlerden oluşan, nefroblastom spektrumunun bir parçası olarak kabul edilen multiloküler kistik bir neoplazmdır (63).

2.2.1.6 Çeşitli Böbrek Tümörleri

2.2.1.6.1 Böbreğin Germ Hücreli Tümörleri

Ekstragonadal germ hücreli tümörler (EGGHT) en yaygın olarak vücudun orta hattında (retroperiton, mediasten, pineal bölge) bulunur. Böbrek, EGGHT’lerin en az görüldüğü yerlerden biridir (64). Literatürde 30 civarında primer renal germ hücreli tümör bulunmaktadır (65).

2.2.2. Renal Tümör Patolojik Dereceleme Sistemi

Böbrek karsinomunun derecelendirilmesi prognoz açısından önemlidir. DSÖ / ISUP (International Society of Urological Pathology) 4 kademeli derecelendirme sistemi, Fuhrman derecelendirme sisteminin yerini almıştır. Baskın dereceden ziyade, en büyük derecede pleomorfizmi gösteren tek bir yüksek güç alanına dayanmaktadır (66).

Derece	**Fuhrman (AJSP, 1982) (eski)**		**WHO / ISUP (2022) (şimdiki)**	
	Çekirdek (şekil ve büyüklük)	Çekirdekçik	Çekirdek (şekil ve büyüklük)	Çekirdekçik
Derece1	Küçük, yuvarlak, tekdüze (10 um)	Yok / göze çarpmayan	-	400x'te yok / göze çarpmıyor
Derece 2	Daha büyük (15 um)	400x'te görünür	-	Eozinofilik ve 400x'te görülebilir
Derece 3	Daha büyük, düzensiz (20 um)	100x'te görünür	-	Eozinofilik ve 100x'te belirgin
Derece 4	Pleomorfik, garip şekilli, dev	Kromatin kümeleri	Pleomorfik, dev, rabdoid, sarkomatoid	-

Tablo-2: Renal hücreli karsinom için Fuhrman derecelendirmesi ile mevcut WHO/ISUP derecelendirme sistemlerinin karşılaştırılması (2003-2024, PathologyOutlines.com, Inc.)

DSÖ/ISUP derecelendirmesi tüm RHT alt tipleri için eşit derecede anlamlı değildir; DSÖ bunları derecelendirme değerine göre çeşitli kategorilere ayırır.

#	**Kategoriler**	**Örnekler**
1	Doğrulanmış	Berrak hücreli RHT, Papiller RHT
2	Uygulanamaz	Kromofob RHT, *TFE3* yeniden düzenlenmiş RHT
3	Potansiyel olarak faydalı	*SDH* eksikliği olan RHT, müsinöz tübüler ve iğsi hücreli karsinom, *ELOC* mutasyonlu RHT, *TFEB* değiştirilmiş RHT, Sınıflandırılamayan RHT, *FH* eksikliği olan RHT

4	Sınıfına bakılmaksızın doğası gereği agresif	Toplayıcı kanal karsinom, *SMARCB1* eksikliği gösteren renal medüller karsinom
5	Derece verme potansiyel olarak yanıltıcıdır.	Tübülokistik karsinom, edinilmiş kistik hastalık ilişkili RHT, eozinofilik solid ve kistik RHT, eozinofilik vakuollü tümor
6	Doğru histolojik sınıflandırma için düşük dereceli özellikler gereklidir.	Papiller adenom, düşük malignansi potansiyelli multilokülar kistik renal neoplazm, berrak hücreli papiller RHT
7	Derecelendirme veya davranış hakkında sınırlı veri bulunan neoplazmlar	*ALK* yeniden düzenlenmiş RHT, diğer onkositik tümörler

Tablo-3: DSÖ derecelendirme değeri kategorileri (2003-2024, PathologyOutlines.com, Inc.)

2.2.3. Evreleme

Böbrek kanseri için en sık kullanılan evreleme sistemi, Amerikan Kanser Ortak Komitesi (AKOK) evreleme kılavuzunun (1 Ocak 2018'den itibaren geçerli) 8. baskısındaki TNM sistemidir. TNM AKOK evreleme sistemi; hastalığın yayılma şekline göre kurgulanmıştır ve tedavi planlaması, prognoz belirleme ve araştırma amaçları için iletişimi standartlaştırmak amacıyla yapılmıştır (67).

Renal Hücreli Tümör TNM evrelemesi (8. baskı)

Primer tümör evrelemesi (T)
• **Tx:** Tümör değerlendirilemez.
• **T0:** Tümör görülemez.
• **T1**
o **T1a:** Tümör böbrekle sınırlı, <4 cm
o **T1b:** Tümör böbrekle sınırlı, >4 cm ama <7 cm
• **T2:** Böbrek ile sınırlı >7 cm
o **T2a:** Tümör böbrekle sınırlı, >7 cm ama <10 cm
o **T2b:** Tümör böbrekle sınırlı, >10 cm
• **T3:** Tümör majör damarlara veya perinefrik dokulara yayılım gösterir ancak ipsilateral adrenal beze veya Gerota fasyasının ötesine yayılmaz.
o **T3a:** Tümör büyük ölçüde renal vene veya onun segmental dallarına uzanır, pelvikalisiyel sistemi invaze eder veya perirenal ve/veya renal sinüs yağını invaze eder ancak Gerota fasyasını aşmaz.

o **T3b:** İnfradiafragmatik İVK'ye yayılır.
o **T3c:** Supradiafragmatik İVK'ye yayılır veya İVK duvarına invazyon gösterir.
• **T4:** İpsilateral adrenal bezi tutar veya Gerota fasyasının ötesine invaze olur.

Tablo-4: Böbrek tümörleri AKOK primer tümör evrelemesi (T) sınıflaması

Bölgesel lenf nodları (N)
N0: nodal tutulum yok
N1: Bölgesel lenf nod(lar)ının metastatik tutulumu
Metastazlar (M)
M0: no distant metastases
M1: uzak metastazlar

Tablo-5: Böbrek tümörleri AKOK bölgesel lenf nodları (N) ve metastazlar (M) sınıflaması

Evre Gruplaması
Evre I: T1 N0 M0
Evre II: T2 N0 M0
Evre III: T3 veya N1, M0 ile
Evre IV: T4 veya M1

Tablo-6: Böbrek tümörleri AKOK evre gruplaması

Evreleme ile ilgili notlar:

- Evrelemenin en son versiyonunda N1 ve N2 arasındaki ayrım kaldırılmıştır.
- İpsilateral adrenal bezin bitişik tutulumu T4, bitişik olmayan tutulumu M1 olarak değerlendirilmiştir.
- En sık metastaz bölgeleri sırasıyla akciğer, kemik, lenf nodu, karaciğer, adrenal ve beyin olarak tanımlanmıştır (68).

2.2.4. Görüntüleme

Böbrek kitlelerinin çoğu tesadüfi olarak saptanır. Görüntülemenin amacı malign kitleleri, benign kitlelerden ayırmaktır ancak çoğu durumda bu mümkün olmamaktadır. Bununla birlikte, malign bulguların yanında benign hastalık veya düşük dereceli malignite lehine bazı görüntüleme bulguları tanımlanmıştır. Bu görüntüleme bulguları hastalara ve sevk eden doktorlara yönetim kararları vermede rehberlik sağlayabilir (69).

Günümüzde ultrasonografi (USG), bilgisayarlı tomografi (BT) ve manyetik rezonans görüntüleme (MRG) bulguları tanıda daha ön planda olmakla birlikte direk

üriner sistem grafisi (DÜSG) ve intravenöz pyleografi (İVP) gibi tetkiklerde de kitleye dair bazı bulgular izlenebilmektedir. Örneğin; DÜSG'de böbrek lojlarında kitlenin yapısına bağlı olarak kalsifikasyon, böbrek konturlarında düzensizlik görülebilir. İVP daha çok böbrek fonksiyonları hakkında bilgi vermekle beraber kitle açısından düşük duyarlık ve özgüllük göstermektedir. İVP'de tümör basısı nedeniyle kaliks deformasyonu gözlenebilir.

2.2.4.1 Renal Kitlelerde Yaklaşım

Böbrek kitlelerinde öncelikle kitlenin solid mi kistik mi olduğu değerlendirilmelidir. Kist değilse ve makroskobik yağ bulunuyorsa bu bulgu büyük oranda iyi huylu bir AML lehine değerlendirilebilir. Klinik bulguları farklı olsa da enfeksiyon ve infarkt gibi durumlar da kitlesel lezyonları taklit edebilir. Metastatik hastalık ve lenfoma gibi durumlar böbreklerde daha nadir gözlense de yine özellikle yaygın hastalık durumunda akılda tutulabilir.

Tümörün boyutu, malignitenin ve agresif histolojik derecenin en önemli belirleyicisi olarak kabul edilmektedir. Metastatik hastalık riski tümörün boyutuna bağlıdır. Tümörün boyutu 3 cm'den küçükse metastatik hastalık riski ihmal edilebilir düzeydedir. Tesadüfen bulunan böbrek kitlelerinin çoğu küçüktür ve < 4 cm olarak saptanmaktadır. Bu kitlelerin çoğu ya düşük dereceli RHT, düşük dereceli maligniteler ya da benign lezyonlar olarak saptanmaktadır. Cerrahi olarak çıkarılan 1-2 cm'lik böbrek kitlelerinin %56'sının histolojisi benign, 6-7 cm'lik kitlelerin sadece %13'ü benign histolojiye sahip olarak bulunmuştur. Bununla birlikte, seri görüntülemelerde küçük bir böbrek kitlesinin büyüme hızının, malignite veya benignitenin güvenilir bir şekilde tahmin edilmesini sağladığı gösterilmemiştir (69).

2.2.4.1.1 Kistik Böbrek Kitlelerinde Yaklaşım

Kistik böbrek kitlesi, kitlenin %25'ten azının kontrastlanan dokudan oluştuğu bir lezyon şeklinde tanımlanmıştır. Benign olarak nitelendirilen Bosniak I ve Bosniak II kitleleri için "kist" terimi; Bosniak IIF, III ve IV lezyonları için "kistik böbrek kitlesi" terimi kullanılmıştır (70).

Bosniak I	• Düzgün sınırlı, ince (≤ 2 mm) duvar; homojen basit sıvı (- 9 ile 20 Hounsfeild Unit (HU) arası); septa veya kalsifikasyon yok; USG'de posterior güçlenme gösterebilir.
Bosniak II	• Tamamı ince (≤ 2 mm) düzgün duvarlara sahip, iyi tanımlanmış altı tip:

	o İnce (≤ 2 mm) ve az (1-3) septalı kistik kitleler; septa ve duvar kontrastlanabilir; her türlü kalsifikasyon olabilir o Kontrastsız BT'de homojen hiperatenüasyon gösteren (≥ 70 HU) kitleler o Renal kitle protokollü BT'de homojen kontrastlanmayan kitleler (> 20 HU). Her türlü kalsifikasyon olabilir. o Kontrastsız BT'de homojen kitleler (-9 ile 20 HU arası) o Portal venöz faz BT'de 21 ile 30 HU arasında homojen kitleler o Tanımlanamayacak kadar küçük homojen düşük atenüasyonlu kitleler
Bosniak IIF	• İki tip: o Düz minimal kalınlaşmış (3 mm) kontrastlanan duvarı olan veya bir veya daha fazla kontrastlanan septanın düzgün minimal kalınlaşmış (3 mm) olduğu kistik kitleler. o Çok sayıda (≥ 4) pürüzsüz ince (≤ 2 mm) kontrastlanan septa içeren kistik kitleler.
Bosniak III	• Bir veya daha fazla kontrastlanan kalın (≥ 4 mm) veya kontrastlanan düzensiz (≤ 3 mm geniş kenarlı dışbükey çıkıntı(lar) gösteren) duvarlar veya septalar.
Bosniak IV	• Bir veya daha fazla kontrastlanan nodül (geniş kenarlı ≥ 4 mm dışbükey çıkıntı veya akut kenarlı herhangi bir boyutta dışbükey çıkıntı)

Tablo-7: Kistik böbrek kitlelerine yönelik Bosniak 2019 BT sınıflaması

Bosniak I	• Düzgün sınırlı, ince (≤2 mm) duvar • Homojen basit sıvı (Beyin omurilik sıvısına (BOS) benzer sinyal intensitesi) • Septa veya kalsifikasyon yok • Kontrast uygulanmasından sonra duvar kontrastlanabilir.
Bosniak II	• Üç tip, tamamı ince (≤2 mm) düzgün duvarlara sahip: o İnce (≤2 mm) ve az sayıda (1-3) kontrastlanan septa veya kontrastlanmayan herhangi bir septa veya her türlü kalsifikasyon içeren kistik kitleler o Kontrastsız MRG'de T2 ağırlıklı görüntülerde (BOS'a benzer) belirgin derecede hiperintens homojen kitleler o Kontrastsız MRG'de T1 ağırlıklı görüntülerde belirgin derecede hiperintens (normal parankimal sinyal yoğunluğunun yaklaşık 2,5 katı) homojen kitleler
Bosniak IIF	• İki tip: o Düzgün minimal kalın (3 mm) kontrastlanan duvara veya bir veya daha fazla kontrastlanan septanın düzgün minimal kalınlaşmasına (3 mm) veya çok sayıda (≥4) düzgün ince (≤2 mm) kontrastlanan septalara sahip kistik kitleler o Kontrastsız yağ basklı T1 ağırlıklı görüntülemede heterojen olarak hiperintens olan kistik kitleler

Bosniak III	• Kontrastlanan (≥4 mm genişlik) veya düzensizliği artıran (≤3 mm'lik geniş kenarlı dışbükey çıkıntılar gösteren) bir veya daha fazla duvar veya septa gösteren kitleler
Bosniak IV	• Geniş kenarlı ≥4 mm dışbükey çıkıntı veya akut kenarlara sahip herhangi bir boyutta dışbükey bir çıkıntı gösteren bir veya daha fazla kontrastlanan nodül(ler) içeren kitleler

Tablo-8: Kistik böbrek kitlelerine yönelik Bosniak 2019 MRG sınıflaması

Bosniak sınıflaması ile ilgili notlar:

Bosniak I kitleleri evrensel olarak benign olarak kabul edilir ve bu lezyonlarda ara sıra malignite vaka raporları bulunmasına rağmen, bunun yanlış tarama tekniğinden veya Bosniak I derecesinin yanlış atanmasına yol açan yanlış görüntü yorumlanmasından kaynaklandığı düşünülmektedir.

Bosniak II lezyonlarında malignite oranları <%1'dir ve %0'a kadar düşük olabilir. VHL sendromu, kalıtsal leiomyomatoz ve benign görünen kistik kitlelerin hala malignite içerebileceği diğer RHT sendromları olan hastalarda bu konuda bir uyarı yapılır ve Bosniak sisteminin uygulanması tavsiye edilmez.

Bosniak IIF lezyonlarında malignite insidansı, görüntüleme özelliklerinin subjektif derecelendirilmesindeki farklılıklar ve yalnızca daha endişe verici lezyonların rezeke edildiği güçlü seçim yanlılığı nedeniyle muhtemelen %0-38 arasında rapor edilmektedir. Bununla birlikte, IIF'den kategori III veya IV'e kadar özelliklerin ilerlediği lezyonlar, başlangıçta Bosniak IV olarak tanımlanan lezyonlarla karşılaştırılabilecek şekilde %85'lik yüksek bir malignite oranına sahiptir.

Bosniak III lezyonlarının yaklaşık yarısı malign olmak üzere belirsiz kabul edilir. Rezeksiyon veya gözlemle ilgili mevcut uygulama, kurumlar arasında değişiklik göstermektedir ve büyük ölçüde lezyonun boyutuna, hasta komorbiditelerine ve cerrahın tercihine bağlıdır.

Bosniak IV lezyonlarının vakaların yaklaşık %90'ında malign olduğu bulunmuştur ve çoğu vakada hasta özellikleri izin veriyorsa tedavi önerilmektedir (70).

Sistem biyolojik davranışı değil, kanser olasılığını tahmin etmek için kullanılıyor. Hangi kriterlerin kanser saldırganlığını diğerlerinden daha fazla öngördüğü açık değildir. Güncellenen sınıflandırmaya büyüklük ve büyüme oranı dahil edilmemiştir ancak lezyon ne kadar küçükse iyi huylu olma ihtimali de o kadar yüksektir. Büyüme

hızı ve morfolojideki değişiklik lezyonların gözetiminde önemli bir rol oynamaktadır. Tedavi veya gözlem hususlarına hastaların yaşını, eşlik eden hastalıklarını, yaşam beklentilerini, kişisel tercihlerini ve risk toleransını dahil etmek önemlidir (70).

Bosniak sınıflandırması enfeksiyöz, inflamatuar veya vasküler etiyolojiye sahip lezyonlara uygulanmamalıdır. Solid bileşeni >%25 olan lezyonlar muhtemelen nekrotik solid kitlelerdir. Bu nekrotik solid kitleler, kistik kitlelerin aksine daha az iyi huylu bir davranışa sahiptir. Bu nedenle yavaş ilerleyen kistik kanseri daha agresif formlarla karıştırmamak önemlidir.

BT'de bol miktarda kalın nodüler kalsifikasyon bulunan lezyonlar kontrastlanmayı maskeleyebilir. Bu lezyonlarda, yumuşak doku bileşenlerini dışlamak için çıkarmalı MRG önerilir.

3 cm'den büyük hiperatenüe, kontrastlanmayan lezyonlar ve BT'deki heterojen kontrastlanmayan lezyonlar, Bosniak kategorisine atanmadan önce kontrastlanmayı dışlamak için MRG ile daha ileri değerlendirmeden de faydalanabilir (71).

2.2.4.1.2 Solid Böbrek Kitlelerinde Yaklaşım

2.2.4.1.2.1 Solid Böbrek Kitlelerinin Şekillerine Göre Ayırıcı Tanılar

Solid böbrek kitleleri şekillerine göre top tipi ve fasulye tipi lezyonlara ayrılabilir. Top tipi lezyonlar daha yaygındır ve böbrek konturunu deforme eden ekspansil kitleler şeklinde bulunur. Fasulye tipi lezyonlar böbrek konturunu bozmaz ve böbreğin fasulye şekli korunur. Fasulye tipi lezyonların tespit edilmesi daha zordur ve genellikle kontrastsız BT görüntülerinde görülmez (72).

2.2.4.1.2.1.1. Fasülye Tipi (İnfiltratif) Böbrek Lezyonları

Fasulye tipi lezyonların radyolojik özellikleri genelde spesifik değildir. Ayırıcı tanı sıklıkla klinik ve görüntüleme verilerinin birleştirilmesiyle önerilebilir. Yaşlı bir hastada renal pelvisi dolduran, merkezi infiltre eden lezyon büyük olasılıkla ürotelyal hücreli karsinom olarak da adlandırılan transizyonel hücreli karsinomdur (THK). Orak hücre taşıyıcılığı olan genç bir hastada görülen infiltratif kitlenin SMARCB1 eksikliği gösteren renal medüller karsinom olması muhtemeldir. Multifokal ve iki taraflı lezyonlar veya lenfadenopati ve diğer organların tutulumu ile birlikte yaygın renal infiltrasyon lenfomayı düşündürür. Bilinen malignitede multifokal ve iki taraflı renal lezyonlar metastazları düşündürür ancak tek bir infiltratif kitle olması durumunda infiltratif renal hücreli karsinom düşünülmelidir. Ağrısı ve enfeksiyon belirtileri olan hastalarda ayırıcı

tanı piyelonefrit olarak düşünülebilir. Kama şeklindeki lezyonlar renal infarktı düşündürür (72).

2.2.4.1.2.1.2.Top Tipi (Ekspansil) Böbrek Lezyonları

Renal hücreli karsinom tipik bir top tipi lezyondur. RHT'lerin en sık alt tipi olan BHT tipik özelliği kortikomedüller fazda güçlü kontrastlanmadır. Lezyonun küçük olması ve renal kortekste yer alması ve aynı zamanda güçlü bir şekilde kontrastlanması durumunda bunu değerlendirmek zor olabilir. Böbrek parankiminin tümörden daha homojen ve yoğun bir şekilde kontrastlanması nedeniyle nefrojenik faz bu lezyonların tespitinde en hassas fazdır. MRG'de BHT genellikle T1 ağırlıklı görüntülerde izo-hipointens, T2 ağırlıklı görüntülerde ise hiperintenstir. Tipik olarak RHT'ler, AML'lerden ayrılmalarına yardımcı olan hücre dışı yağa sahip değildir. Ancak BHT'lerin %80'inde hücre içi yağ bulunur, bu da faz içi görüntülerle karşılaştırıldığında T1 dış fazlı görüntülerde sinyal yoğunluğunda bir düşüşe yol açar. Tüm BHT'lerin yaklaşık %5'i, infiltratif bir büyüme modeline (fasulye tipi kitle gibi) sahiptir (73).

RHT'lerin 2. en sık alt tipi olan ve yine top tipi lezyon grubunda olan PHT; BHT'nin aksine, kontrastsız ve postkontrast görüntüler arasında yalnızca 10-20 HU'ya kadar daha az fark olacak şekilde az kontrastlanma gösterebilir. MRG'de sıklıkla T1'de izo-hipointens, T2 ağırlıklı görüntülerde ise hipointenstirler (74).

3. en sık RHT alt tipi olan ve yine top tipi şekil özelliği gösteren KHT'ler onkositomalara benzer şekilde, merkezi bir skar veya kontrastlanmanın jant teli desenine sahip olabilirler. Görüntüleme ile KHT'leri onkositomdan ayırmak mümkün değildir. Bu tümörlerin histolojik ayrımı bile zordur. KHT'nin kontrastlanması genellikle homojendir ve berrak hücreli karsinoma göre daha az yoğundur (75).

Diğer bir top tipi lezyon olan AML, BT'de genellikle böbrek korteksinde yer alan ve -20 HU veya daha az yağ yoğunluğuna sahip alanlar içeren iyi tanımlanmış, heterojen bir tümördür. Tümör içinde kalsifikasyon veya nekroz nadirdir. Hem yağ hem de kalsifikasyonların varlığı RHT şüphesini arttırmalıdır. Lezyonun vasküler ve düz kas kısımlarında kontrastlanma görülür. AML'lerin %5'inde BT'de saptanabilir yağ yoktur. Yağ, lezyon içi kanama nedeniyle gizlenmiş olabilir veya yağdan fakir AML olarak adlandırılabilir (76).

2.2.4.2 Renal Kitlelerde USG

Renal kitlelerin tanısında ucuz, kolay ulaşılabilir olması ve radyasyon içermemesi nedeniyle USG ilk basamak görüntüleme aracıdır. Erken tanı ve tarama

yöntemi olarak en değerli modalitedir. USG, BT'de solid kitleler de komplike kistler de hiperdens görünebileceğinden solid-kistik lezyon ayrımında BT'ye ek bilgiler vermektedir (77).

USG'nin diğer modalitelere göre en önemli sınırlılığı; RHT'lerin USG'de hipoekoik, hiperekoik ya da izoekoik görünebilmesinden küçük boyutlu lezyonların saptanmasında yaşanan zorluktur. Örneğin USG'de, benign bir lezyon olan AML de malign bir lezyon olan BHT de, solid hiperekoik olarak izlenebilir. Ayrıca USG'nin kullanıcı bağımlı bir tetkik olması da lezyonların boyutlarının, içeriklerinin yorumlanmasında farklılıklara neden olabilir. Gri skala inceleme yanında Doppler USG ile lezyon vaskülaritesi, çevre vasküler yapılara invazyon gibi bulgular da değerlendirilebilir. Bunun yanında bazı komplikasyonların; örneğin lokal ablatif işlemle ilgili kanama bulgusunun eş zamanlı gösterilmesinde yardımcı olabilir (77).

USG'de kontrastlı incelemenin de lezyonların tanımlanmasında faydalı olabileceğini bildiren çalışmalar da vardır ancak bu uygulama henüz yaygınlık kazanmamıştır (78).

2.2.4.3 Renal Kitlelerde BT

2.2.4.3.1. BT Protokolü

Tarama protokolü en azından kontrastsız görüntülerden nefrojenik faza kadar bir taramadan oluşmalıdır. Enjeksiyondan 25-40 saniye sonra kortikomedüller faz şiddetle tavsiye edilir. Tümörü psödotümörden ayırmaya ve bir lezyonun kontrastlanmasını değerlendirmeye yardımcı olur. Ancak bu aşamada böbrek medullasında yer alan bir tümör, çevredeki parankim ile aynı dansiteye sahip olabilir. Bu nedenle nefrojenik aşama (enjeksiyondan sonra ± 100 saniye) bir tümörün saptanması için en önemli aşamadır. Ayrıca olası damar tutulumu ve tümör trombüsü hakkında da bilgi sağlar. Ürografi aşaması (± 8 dk postenjeksiyon) böbrek toplama sistemini, üreterleri ve mesaneyi değerlendirmek için alınmakta olup isteğe bağlıdır. Renal kortikal kitleyi değerlendirmek için gerekli değildir ancak ayırıcı tanıda THK varsa yapılmalıdır(69).

2.2.4.3.2. Renal Kitlelerde Sık Karşılaşılan Temel BT Bulguları

Kontrastsız BT taramasında dansitesi > 70 HU olan bir lezyonun hemorajik kist olması muhtemeldir. Hemorajik kistler 70 HU'dan daha düşük dansitelere sahip olabilir ancak bu durumlarda herhangi bir kontrastlanma için kontrast sonrası serinin de kontrol edilmesi gerekebilir. Kontrastlanmanın olmaması bu lezyonların kistik doğasını

doğrulamaktadır. Böbrek kitlelerinde < -20 HU değeri, anjiyomiyolipomun güvenilir bir işaretidir. AML'lerin %5'i makroskobik yağ içermez. Bu yağdan fakir AML'ler RHT'den ayırt edilemez. Nadir durumlarda RHT'ler yağ da içerebilir. Kalsifikasyonların ve yağın varlığı RHT şüphesini arttırmalıdır. 10-20 HU'luk şüpheli kontrastlanma, ışın sertleşmesi artefaktının bir sonucu olarak kistteki yalancı kontrastlanmadan kaynaklanabilir. MRG, kontrastlanmayı daha iyi gösterdiği için bu vakaların ayırt edilmesinde yardımcı olabilir. BHT'ye göre daha az agresif bir alt tip olan PHT gibi düşük kontrastlı lezyonlarda da şüpheli kontrastlanma görülebilir. Kontrastsız BT'de homojen kontrastlanma ve yüksek atenüasyon değeri (> 40 HU), her ne kadar RHT güvenilir bir şekilde dışlanamasa da yağdan fakir AML tanısını destekler. BHT, yağdan fakir AML ve onkositomada güçlü kontrastlanma görülür. BHT; onkositoma veya yağdan fakir AML'den çok daha yaygın olduğundan, özellikle büyük ve heterojen bir kitlede en olası tanı BHT'dir (69).

2.2.4.3 Renal Kitlelerde MRG

2.2.4.3.1 Renal Kitlelerde Sık Karşılaşılan MRG Bulguları

T1 ağırlıklı görüntülerde yüksek sinyal tipik olarak hemorajik veya proteinli kistlerde ve makroskobik hücre dışı yağ içeren AML'lerde görülür. Ancak hücre içi yağ, T1 ağırlıklı görüntülerde yüksek bir sinyale yol açmaz ancak faz dışı görüntülerde sinyal düşüşüne neden olur. BHT'lerin %82'si hücre içi yağ dokusuna sahiptir ve bu, BHT tanısı için %90 özgüllüğe sahiptir. MRG, kistik bir lezyonun doğru tanısında BT'den daha iyidir ve kontrastlanmayı daha iyi tasvir edebilir. Düşük T2 sinyali PHT veya yağdan fakir AML lehinedir. Yüksek T2 sinyali tipik olarak BHT'de görülür ancak onkositomalarda da görülebileceğinden spesifik değildir (69).

2.2.4.3.2 Renal Kitlelerde Temel MRG Protokolü

MRG incelemesinde rutinde genellikle 1,5 veya 3 Tesla (T) cihazlar kullanılmaktadır. Böbrek kitlelerine yönelik protokol temel olarak birkaç sekansı içermektedir ancak bu sekanslar dışında da tanıya yardımcı olabilecek ileri görüntüleme teknikleri mevcuttur. T2 ağırlıklı, kontrast öncesi ve sonrası yağ baskılı T1 ağırlıklı görüntüler, mikroskobik yağı değerlendiren T1 ağırlıklı iç faz/dış faz görüntüler bunlardandır. Kontrast sonrası kortikomedüller, nefrogram ve ürografik

(pyelogram) fazları elde olunmaktadır. Kontrast sonrası fazlarda renal lezyonlara yönelik kontrastlanma numerik olarak da ölçülebileceği gibi kontrastlı görüntülerden kontrastsız görüntülerin çıkarılmasıyla elde edilen çıkarmalı (substrakte) görüntülerle daha hassas olarak da değerlendirilebilir (77).

MRG'de kontrast madde olarak kullanılan Gadolinyumlu bileşikler böbrek fonksiyonu normal hastalarda nefrotoksik etkide bulunmaz ancak ciddi böbrek fonksiyon bozukluğu durumunda (GFH (glomerüler filtrasyon hızı) <30 ml/min./1,73m2) nefrojenik sistemik fibrozise yol açabilir (79).

2.2.4.3.3. MRG'de Ölçüm Tekniklerine Dair Temel Kavramlar

2.2.4.3.3.1. Difüzyon Ağırlıklı Görüntüleme

Difüzyon ağırlıklı görüntüleme (DAG), suyun moleküler difüzyon sürecini in vivo olarak değerlendirir. Bu; hücresel yapı, hücresel yoğunluk, mikroyapı ve mikrodolaşım gibi dokuların uzaysal yapısı ve biyofiziksel özellikleri hakkında bilgi sağlayabilir (80). Su moleküllerinin hücre içi ve hücre dışı boşluklar içindeki ve arasındaki mikroskobik hareketliliğini kısıtlayan zayıf interstisyel boşluklara sahip lezyonlar, malignite tanısında uygulanan DAG'de yüksek veya parlak sinyal yoğunluğu sergiler. Genel olarak çoğu neoplazm, solid tümörlerin birim hacim başına hücre membranlarının artması nedeniyle sınırlı difüzyon gösterir, bu da su moleküler hareketinin kısıtlanmasına ve buna karşılık gelen DAG'de yüksek sinyal yoğunluğuna yol açar (81). Su moleküllerinin difüzyon derecesi, ADC değeri ile niceliksel olarak değerlendirilebilir. DAG görüntülerinden hesaplanan kantitatif bir parametre olan ADC değeri, dokulardaki patolojik değişiklikleri yansıtabilmektedir ve merkezi sinir sistemi hastalıkları, çeşitli karın lezyonları ve özellikle böbrek hastalıklarının klinik tanısında oldukça faydalıdır. ADC değeri hücresel yoğunlukla ters orantılıdır çünkü artan hücresel yoğunluk, interstisyel boşlukta su difüzyonunu sınırlar (82).

DAG'nin arkasındaki temel fikir, su moleküllerinin o bölgede ne kadar kolay yayılabileceğine bağlı olarak T2* sinyalinin zayıflatılmasıdır. Su ne kadar kolay yayılırsa (yani bir su molekülü sekans sırasında ne kadar fazla hareket ederse), başlangıçtaki T2* sinyali o kadar azalacaktır. Örneğin, BOS içindeki su çok kolay bir şekilde yayılabilir, dolayısıyla çok az sinyal kalır ve ventriküller siyah görünür. Buna karşılık, beyin parankimindeki su, hücre zarlarının yolu kapatması nedeniyle o kadar kolay hareket edemez ve bu nedenle beynin başlangıçtaki T2* sinyali yalnızca bir miktar zayıflar. Bunun önemli bir sonucu, beynin bir bölgesinin sıfır T2* sinyaline sahip

olması durumunda, o dokunun difüzyon özelliklerine bakılmaksızın izotropik difüzyon ağırlıklı görüntülerde sinyal gösterememesidir.

Dokudan difüzyon bilgisinin çıkarılmasının yolu ilk olarak difüzyon zayıflaması olmayan T2* ağırlıklı bir görüntü elde etmektir. Bu b=0 görüntüsü olarak bilinir.

Daha sonra suyun yayılma kolaylığı çeşitli yönlerde değerlendirilir ve bu minimum 3 dik yöndür (X, Y ve Z). Bu, 180 derecelik pulsun her iki tarafına simetrik olarak güçlü bir gradyan uygulanarak yapılır. Difüzyon ağırlığının derecesi öncelikle difüzyon gradyanlarının altındaki alana (bu da gradyanın genliği ve süresine bağlıdır) ve gradyanlar arasındaki aralığa bağlıdır. Bu faktörlerin birleşimi b değerini üretir. Sayı ne kadar yüksek olursa, difüzyona bağlı sinyal zayıflaması da o kadar belirgin olur.

Durağan su molekülleri, birinci gradyanın uygulanmasıyla faz bilgisini elde eder. Ancak 180 derecelik pulstan sonra, tamamen aynı gradyana maruz kalırlar (çünkü konumlarını değiştirmemişlerdir), bu da ilkinin tüm etkilerini ortadan kaldırır (çünkü 180 derece dönmüşlerdi). Bu nedenle ekonun oluştuğu anda sinyallerini korurlar. Hareketli su molekülleri ise birinci gradyan ile faz bilgisini edinir ancak hareket halinde olduklarından ikinci gradyanla karşılaştıklarında aynı konumda değildirler ve dolayısıyla 180 derecelik pulstan sonra tam olarak aynı gradyana maruz kalmazlar. Bu nedenle sinyallerinin bir kısmını kaybederler. Ne kadar uzağa hareket edebilirlerse, o kadar az sinyalleri düşer (83).

Difüzyon haritaları oluşturmak için çeşitli teknikler geliştirilmiştir. Şimdiye kadar en yaygın olarak kullanılan teknik; spin-eko eko-planar sekansa (SE-EPI) dayanmaktadır, ancak EPI olmayan teknikler (örneğin, turbo spin-eko) da mevcuttur ve özellikle dokuların bitişik veya kemiğin içinde olduğu durumlarda kullanılır. T2* etkileri, EPI dizilerinde artefakt, distorsiyon ve sinyal kaybına neden olur.

İzotropik DAG haritalarını oluşturmak için yöne özgü görüntülerin geometrik ortalaması hesaplanır. ADC haritası, aksine, izotropik DAG'nin doğal logaritmasının (ln) başlangıç T2* sinyaline (b=0) bölünmesiyle ilişkilidir. Bunlar doğrudan izotropik DWI görüntülerinden veya her bir yönlü difüzyon haritasından oluşturulan ADC değerlerinin aritmetik ortalamasını bularak hesaplanabilir (84).

ADC değerleri yazılım tarafından otomatik olarak hesaplanır ve daha sonra su moleküllerinin farklı dokulara yayılma derecesini yansıtan parametrik bir harita olarak görüntülenir. Daha sonra, özel bir iş istasyonu kullanılarak, ADC haritası üzerinde ilgi bölgeleri (ROI'ler) çizilerek belirli bir bölge için ADC ölçümleri kaydedilir. Dokunun ADC'si mm2/s cinsinden ifade edilir (85).

2.2.4.3.3.2. MRG'de T1 Haritalama

MRG relaksometre parametresi T1, yani longitudinal relaksasyon süresi, kalp ve beyin MRG gibi diğer organların değerlendirilmesi için oldukça yaygın olarak kullanılırken, böbrek patolojilerinin değerlendirilmesi için nispeten nadir kullanılmaktadır. T1 haritalama, belirli bir dokunun T1 süresini hesaplamak ve bunları parametrik bir harita üzerinde voksel düzeyinde görüntülemek için kullanılan bir MRG tekniğidir. Hem klinik hem de preklinik çeşitli raporlar, inflamasyon ve fibrozis de dahil olmak üzere böbrek patolojilerinin saptanması ve karakterizasyonu için T1 haritalamanın umut vaat ettiğini göstermiştir (86).

T1 ölçümüne yönelik referans standart yöntem, inversion recovery spin eko (IR-SE) yöntemidir. Manyetizasyon vektörünün z yönünde 180° RF (radyofrekans) pulsu ile tersine çevrilmesini ve ardından denge manyetizasyonunun azalmasına izin verilen inversiyon süresi (TI) olarak bilinen bir zaman gecikmesini içerir. TI, MRG sinyalinin okunması için x-y (enine) düzlemindeki manyetizasyonu yönlendiren 90° RF pulsunun uygulanmasından sonra sona erer. Daha sonra hareket eden spinleri refaze etmek için x yönünde 180°'lik bir puls uygulanır.

Manyetizasyonun dengeye gelmesine izin veren uzun bir tekrar süresinden (TR) sonra, IR hazırlığı farklı müteakip ters çevirme süreleriyle tekrarlanır. Doğru ölçüm için 4 ile 10 arası TI değerleri kullanılmalıdır ancak bir T1 en az iki TI değeriyle hesaplanabilir. Manyetizasyonun tamamen dengeye gelmesine izin vermek için TR, dokudaki ilgi konusu olan en uzun beklenen T1'den çok daha uzun olacak şekilde seçilir. Çok hassas ölçümler için bu TI/T1 oranı 5, hatta 7 kadar yüksektir ancak in vivo çalışmalar için 3 sayısı daha yaygındır. Dokunun beklenen T1'i biliniyorsa, TInull'dan (dokudaki sinyalin sıfırlanma süresi) önce ve sonra bir dizi TI'nin seçilmesi, sinyal bozulması ve iyileşme eğrisine uyacak yeterli veri noktasının elde edilmesine olanak tanır. Alternatif olarak, bir dizi ön IR-SE deneyinin gerçekleştirilmesi, ilgili Tnull ve T1 ölçümü için optimal TI değerleri aralığının seçilmesine olanak sağlar.

Longitudinal relaksasyon süresi-T1 çeşitli yöntemlerle ölçülebilir. Çoklu gecikmeli IR yöntemi, T1'i yüksek doğrulukla ölçebilir ancak uzun ölçüm sürelerine sahiptir (mevcut EPI sekansıyla 10-15 dakika), bu da onu in vivo alanda kullanışsız hale getirir. Daha hızlı T1 ölçümü için geliştirilmiş birkaç yöntem vardır: 'saturasyon recovery veya değişken TR (VTR) yöntemi, değişken çevirme açısı (VFA), Look-Locker ile modifiye edilmiş IR ve proton dansite (PD) yöntemi'(87).

T1 ağırlıklı sinyalin birden fazla TR değeriyle elde edildiği VTR yöntemi, IR yöntemiyle aynı sınırlı uzaysal kapsama ve çözünürlük sınırlamalarını paylaşır ancak daha kısa genel tarama sürelerine izin verir (88). VFA yönteminde; RF çevirme açısı, 2D veya 3D spoiled gradyan eko (SPGR) alımında TR sabit tutulurken değiştirilir (89). Look-Locker modifiyeli IR, ölçüm sırasında birkaç düşük çevirme açılı pulsun uygulanmasından sonra sinyal kurtarma eğrisini TR başına birden çok kez örnekleyerek ölçüm süresini azaltır (90). PD yaklaşımında; T1, PD ağırlıklı görüntülerin bir SPGR puls dizisi ile elde edilen dinamik kontrastlı temel (kontrast öncesi) görüntülerle karşılaştırılması yoluyla elde edilir (91).

2.2.4.3.3.3. MRG'de T2 ve T2 Haritalama*

T2 ağırlıklı MRG sekansları inflamasyon ve ödemin görüntülenmesine olanak sağlar. Konvansiyonel MRG sinyal yoğunluğu analizine dayanan niteliksel bir görüntü yorumlamasına olanak sağlarken, proton spin-spin gevşeme zamanlarının voksel bazında değerlendirilmesi ile T2 haritalaması, doku kompozisyonunun invaziv olmayan bir görselleştirilmesine ve nicelikselleştirilmesine olanak sağlabilir. Kantitatif T2 değerleri doku kompozisyonunu ve özellikle serbest su içeriğini yansıttığından, T2 haritalaması kontrast ajanlarına ihtiyaç duymadan doku hidrasyonuna veya ödeme karşı duyarlıdır ve dolayısıyla 'invaziv olmayan bir biyopsi' olma potansiyelini gösterir. T2* haritalama ise kalp ve karaciğerdeki demir birikimini; bir seri nefes tutmalı, farklı eko süreleriyle (TE) elde olunmuş gradyan eko (GRE) kesitleriyle tahmin etmede kullanılabilir. Zemin gürültüsü çıkarıldıktan sonra sinyal intensite eğrisi basit eksponensiyal model ile değerlendirilerek demir yükü belirlenir. Veri, T2* hesaplama yazılımları ile renk kodlamalı haritalar ve sayısal değerler olarak gösterilir (92).

Bir diğer yaklaşım ise; transvers relaksasyon zamanları T2* ve T2'nin (veya relaksasyon oranları R2* =1/T2* ve R2=1/T2) parametrik haritalamasının, renal oksijenasyonla ilgili çıkarımlara duyarlı olmasına dayanmaktadır. Bunun altında yatan mekanizma, oksijenli hemoglobinin (diyamanyetik) ve deoksijenli hemoglobinin (paramanyetik) manyetik özellikleri arasındaki doğal farklılığa dayanmaktadır. Bir vokselde deoksihemoglobinin varlığı, GRE ve spin-eko (SE) MRG ölçümlerinde, sırasıyla spin azalmasına bağlı olarak üstel sinyal bozulmalarını yöneten zaman sabitleri olan T2* ve T2 gevşeme sürelerini azaltır. Bu defaze olma durumunun olası kaynakları, mikroskobik ölçekten makroskobik ölçeğe kadar değişen manyetik alan inhomojeniteleridir (93).

GRE veya SE yöntemini ve TE değerlerini kullanan sekans, en doğru T2* ve T2 değerlerini sağlayabilir ancak bunun için çok uzun ölçüm süreleri gerekir. Bu eksikliği gidermek amacıyla hızlı multieko MRG yöntemleri in vivo çalışmalarda yaygın olarak kullanılmaktadır: T2* için multi-gradient-echo ve T2 için multi-spin-echo. T2*'yi olduğundan az ve T2'yi olduğundan fazla tahmin eden relaksasyon süreleri sağlarlar.

T2* haritalamasının özü, üstel model eğrisi S(TE)=S0 exp.(TE/T2*)'nin artan TE'deki her görüntü pikselinin sinyal yoğunluğuna uydurulmasından oluşur. Bir dizi T2* ağırlıklı görüntüden bu tür parametre haritalarının hesaplanması için yazılım araçları ve eklentiler, MRG sistemi satıcıları tarafından sağlanır. Ancak bunlar, hassas T2* haritalaması için gerekli olan bazı özelliklerden yoksun olabilir. Örneğin, T2 verilerinin ilk ekosunu ortadan kaldırmak, çok düşük sinyal-gürültü oranına sahip olabilen yüksek TE'lerde elde edilen ekoları kaldırmak gibi bazı önemli ön işleme adımları mevcut olmayabilir. Ayrıca kullanılan işleme ve eğri uydurma algoritmalarına ilişkin ayrıntılar mevcut olmayabilir. Algoritmaların sabit olması ve belirli amaçlar doğrultusunda değiştirilememesi de bir sınırlamadır. Bu nedenle uygulamaya bağlı olarak kurum içinde özel bir analiz yazılım programının geliştirilmesi avantajlı olabilir. Analiz yazılımı, 2 boyutlu verilerin elde edildiği varsayılarak geliştirilmiştir, 3 boyutlu veriler (çoklu dilimler) için veri seti ayrı dilimlere ayrılmıştır (94).

2.2.4.4. Renal Nefrometri Skorlama Sistemi

Renal nefrometri skorlama sistemi, kesitsel görüntüleme bulgularına dayanarak böbrek kitlelerini düşük, orta ve yüksek kompleksiteye göre sınıflandırmak için geliştirilmiştir. Amacı karar verme, hasta danışmanlığı, cerrahi planlama ve hasta takibinin yanı sıra akademik raporlamaya yardımcı olmaktır. Skorlama, kitlenin beş temel radyolojik özelliğine dayandırılmıştır, bu skor başlangıçta BT protokolü kullanılarak renal kitleler için geliştirilmiştir ancak aynı zamanda MRG özellikleriyle de hesaplanabilir (95).

Skorlama:

- Herhangi bir eksende santimetre (cm) cinsinden yarıçap (maksimum çap):
  - ⩽4: 1 puan
  - >4 ama <7: 2 puan
  - ⩾7: 3 puan
- Ekzofitik/endofitik tümör konumu:
  - ⩾%50 ekzofitik: 1 puan

- o <%50 ekzofitik: 2 puan
- o %100 endofitik: 3 puan
- Tümörün en derin noktasından en kısa mesafe olarak milimetre (mm) cinsinden ölçülen renal toplayıcı sisteme veya renal sinüse yakınlık:
- o ⩾7: 1 puan
- o >4 ama <7: 2 puan
- o ⩽4: 3 puan
- Anterior veya posterior konum – aksiyel kesitlerde değerlendirilir:
- o Puan tahsis edilmez.
- o Tanımlayıcılar: “a” (anterior), “p” (posterior) veya “x” (hiçbiri)
- Böbrek kutuplarına göre konum:
- o Alt kutbun tamamen altında veya üst kutbun üstünde: 1 puan
- o Kitle kutup çizgisini geçiyor: 2 puan
- o Kitlenin %50'sinden fazlası kutup çizgisi boyunca uzanır veya tamamen kutup çizgileri arasındadır veya eksenel orta çizgiyi geçer: 3 puan
- o h: Kitle ana renal arter veya vene dokunuyorsa son ek olarak verilir.

Bu sonuçlara göre toplam skor hesaplandığında :

- 4-6 puan: düşük kompleksite
- 7-9 puan: orta düzeyde kompleksite
- 10-12 arası puan: yüksek kompleksite olarak hesaplanır (96).

2.2.5. Tedavi

2.2.5.1. Total Ve Radikal Nefrektomi

Böbrek parankiminin tamamıyla çıkarılması total (basit) nefrektomi; buna ek olarak aynı taraf adrenal bezin, proksimal üreterin çıkartılması ve bölgesel lenfadenektomi yapılması radikal nefrektomi adını almaktadır. Böbrek tümörleri günümüzde daha erken evrede tespit edilebildiğinden bu tedaviler nefron koruyucu cerrahiye uygun bulunmayan hastalarda tercih edilmektedir (77).

Nefrektomi açık cerrahi veya laparaskopik olarak yapılabilmektedir. Laparaskopik ve açık cerrahi arasında 5 yıl içerisinde kanser ilişkili sağ kalım açısından fark saptanmamakla beraber laparaskopik yöntemde daha az kan kaybı ve daha kısa iyileşme süresi izlenmiştir (77).

2.2.5.2. Parsiyel Nefrektomi

Erken evre böbrek kanserlerinde standart tedavi olarak kabul edilen parsiyel nefrektomide, sağlam dokudan minimal rezeksiyon yapılarak tümörün güvenli cerrahi sınırlarla çıkartılması amaçlanır. Parsiyel nefrektomi, böbrek fonksiyonunun korunabilmesi açısından total nefrektomiye göre üstündür (77).

Parsiyel nefrektomi açık ve laparaskopik yaklaşımla yapılabilmekle beraber günümüzde ablatif tedavi seçenekleri de bulunmaktadır. Ablasyonun en yaygın biçimleri dondurma (kriyoablasyon) veya yakmadır (mikrodalga veya radyofrekans ablasyonu). Ablasyon genellikle BT, USG gibi görüntü rehberliği kullanılarak perkütan olarak gerçekleştirilir. Ablasyonun en büyük faydası büyük bir cerrahi prosedürden kaçınılmasıdır. Bu, cerrahiyi riskli hale getiren belirli komorbiditeleri olanlar için özellikle önemli olabilir. Ablasyonun olumsuz tarafları, kür oranlarının ameliyattaki kadar yüksek olmayabileceği ve birden fazla ablasyon tedavisinin gerekli olabilmesidir. Ayrıca her tümör ablasyona uygun olmamaktadır (97).

2.2.5.3. İmmünoterapi Ve Antianjiogenik Tedaviler

Böbrek kanserinde metastaz veya rekürrens gelişimde sistemik kemoterapilerin tedavi gücü sınırlıdır. Böbrek tümörlerinin moleküler yapısının daha iyi anlaşılmasıyla, tümöre bağışıklık yanıtını arttıran ve hedefe yönelik tedavi olarak bilinen neovaskülarizasyonu engelleyen ajanlar kullanılmaktadır (98).

3. GEREÇ VE YÖNTEM

Çalışma öncesinde Dokuz Eylül Üniversitesi (DEÜ) Tıp Fakültesi Radyoloji Anabilim Dalı Akademik Kurulu'ndan ve DEÜ Tıp Fakültesi Girişimsel Olmayan Araştırmalar Etik Kurulu'ndan gerekli izinler alınmıştır (DEÜ Etik kurulu onay tarihi: 13.9.2023, Karar no:2023/28-11) (EK-1).

3.1. Hasta Seçimi, Dışlama Ve Dahil Edilme Kriterleri

Solid böbrek kitlesi nedeniyle DEÜ Tıp Fakültesi Hastanesi'nde Temmuz 2019-Ocak 2024 tarihleri arasında opere edilmiş erişkin hastalardan histopatolojik olarak tümör tanısı almış olan yaklaşık 204 hastaya ait veriler değerlendirilmiştir. Bu hastalar arasından; nefrektomi öncesinde böbrek parankiminin tamamının dahil olduğu, böbrek kitlesi protokolünde MRG incelemesi yapılmış 100 hasta belirlenmiştir.

MRG'leri dış merkezde elde olunan hastalar, 18 yaşından küçük hastalar çalışma dışı bırakılmıştır. Kistik böbrek tümörü olan hastalar ölçüm zorluğu yaratacağı için çalışmamıza dahil edilmemiştir. Ayrıca tüm kriterleri sağlamasına rağmen ölçüm yanlışlığı yaratabileceğinden hareket artefaktları gibi ölçümü etkileyebilecek artefaktları içeren incelemeler de çalışma dışı bırakılmıştır. Tanımlanan kriterlere uygun 82 hastanın verileri retrospektif kohort yöntemi ile araştırılmıştır.

3.2. Görüntüleme Protokolü

Tüm hastaların çekimi 1,5 T MRG cihazında (Philips Healthcare / Philips Medical Systems B.V, Hollanda) elde olunmuştur.

Konvansiyonel incelemede üst abdomene yönelik; T2 ağırlıklı turbo spin eko, T2 ağırlıklı yağ baskılı görüntüleme (Spectral Presaturation with Inversion Recovery-SPIR), GRE dual faz T1 ağırlıklı, dinamik kontrastlı çıkarmalı ve çıkarmasız GRE T1 ağırlıklı aksiyal ve koronal düzlemde elde olunmuş görüntüler kullanılmıştır. 10 cc gadolinyumlu kontrast madde kullanılmıştır.

Difüzyon ağırlıklı görüntülemede b=1000 mm2/s değeri kullanılmıştır. Teknik parametreler: TR/TE=2084/101, Matriks=256x256 mm, kesit kalınlığı=5 mm, kesit aralığı=6 mm şeklinde elde olunmuştur. İzotropik görüntüler ile otomatik olarak cihaz tarafından ADC haritaları oluşturulmuştur.

T2* ve R2* değerlerinin ölçümü için mDixon Quant sekansından faydalanılmıştır. mDixon Quant sekansı karaciğer yağ ölçümünde kullanılasa da T2* ve R2* relaksasyon haritaları da verdiğinden bu sekanstan ölçümde faydalanılmıştır. Teknik parametreler: TR=5,32 ms, yankı dizisi uzunluğu=6, Matriks=192x192, FOV =375 mm, Kesit kalınlığı=3 mm şeklinde elde olunmuştur. T1 saturasyonunu önlemek için yalnızca 3°'lik çok düşük bir çevirme açısı uygulanmıştır.

T1 sürelerinin prekontrast ve postkontrast (dinamik olmayan) ölçümü için sırasıyla T1 native ve T1 enhanced sekansları kullanılmıştır. T1 native sekansının teknik parametreleri: TR=2,14, TE=0,956, Kesit kalınlığı=10 mm, FOV=300 mm ve Matriks=256x256 şeklinde elde olunmuştur. T1 enhanced sekansının teknik parametreleri ise: TR=2,14, TE=0,956, Kesit kalınlığı=10 mm, FOV=300 mm ve Matriks=256x256 şeklinde elde olunmuştur.

3.3. Araştırmanın Değişkenlerinin Tanımlanması

- Bağımsız değişkenler: Tümör tipi, tümörün histopatolojik derecesi

- Bağımlı değişkenler: Tümörün prekontrast ve postkontrast T1 süresi, tümörün T2* süresi, R2* (1/T2*), Tümörün ADC değeri

3.4. Değerlendirme

Hastaların PACS (Picture Archiving and Communication Systems)'a kayıtlı operasyon öncesi MRG incelemelerine Sectra (Sectra Workstation IDS7 Sürüm 24.2.16.6066, 2023, İsveç) programı üzerinden ulaşılmıştır. Hastaların yaşı, cinsiyeti, klinik bilgileri, patoloji ve laboratuar sonuçları hastane bilgi sisteminden (HBS) elde edilmiştir. Öncelikle tümör bulunan tarafta kitlesel lezyon belirlenerek 3 adet yaklaşık 15 mm2'lik ROI yardımıyla (10 mm2 ve 20 mm2 arasında değişebilmektedir, ortalama 15 mm2 standart sapma=2 mm2)), kitlenin kontrastlanan solid kısımlarından ölçümler yapılmıştır. Daha sonra bu 3 değerin aritmetik ortalaması alınarak son değere ulaşılmıştır. Ölçüm sırasında kitlede kanama alanları, kistik alanlar, nekrotik alanlar, yağ dokusu içeren alanlar varsa bu alanlardan kaçınılarak sadece solid kitle kısımlarından ölçümler yapılmıştır. Ayrıca standart sapma miktarları da dikkate alınmış olup ölçüm doğruluğunun artması açısından, ölçüm yapılırken yüksek sapma gösteren alanlardan kaçınılmıştır. Tümörün T2*, T1 native ve T1 enhanced süreleri milisaniye (ms) cinsinden hesaplanmıştır. R2* değeri ise 1/T2* şeklinde ölçülerek hesaplanmıştır. ADC haritasındaki ölçümler ise mm2/s cinsinden hesaplanmıştır. Tümör dokusunun değerleri bulunduktan sonra aynı hastanın karşı sağlıklı böbreğinin korteks dokusundan aynı ölçümler sırasıyla tekrarlanmıştır. Sağlıklı böbrekte basit kist, toplayıcı yapılar gibi oluşumlardan kaçınılarak saf kortekse ait değerler ölçülmeye çalışılmıştır.

Bir başka araştırmacı tarafından da kör olarak aynı ölçümler yapılarak araştırmacılar arası tutarlılık araştırılmıştır.

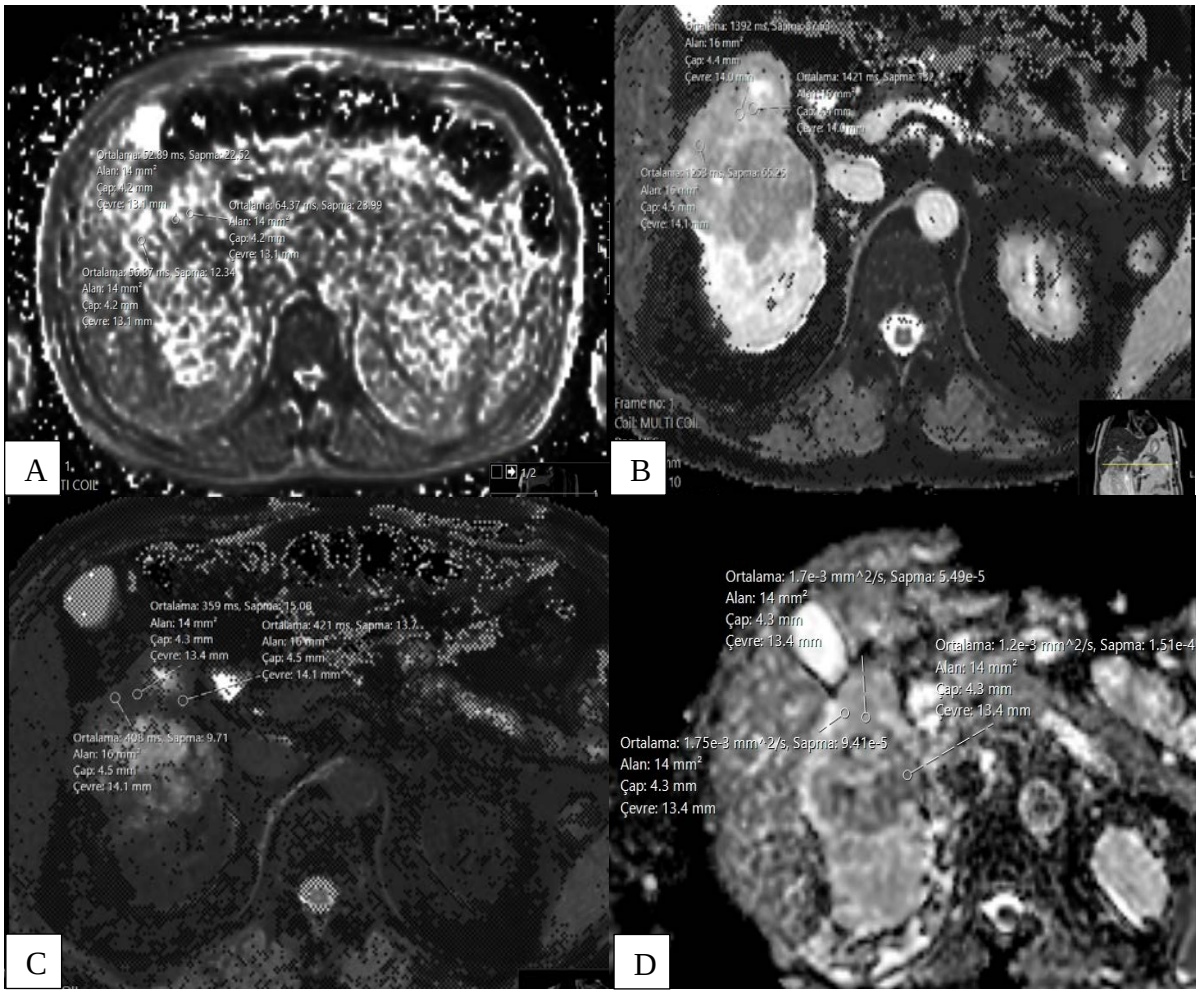

Resim 1-Böbrek tümörüne yönelik ölçümlerin gösterilmesi: Sağ böbrekte kitlesel lezyonu olan hastada A'da mDIXON Quant sekansı, B'de T1 native sekansı, C'de T1 enhanced sekansı ve D'de ADC haritasına ait ölçümler gösterilmiştir. 3 adet yaklaşık 15 mm2'lik ROI kullanılarak tümörün solid kısımlarından ölçümler yapılmıştır ve bunların aritmetik ortalaması kullanılmıştır. R2* değeri T2* süresinin matematiksel tersi olarak hesaplanmıştır.

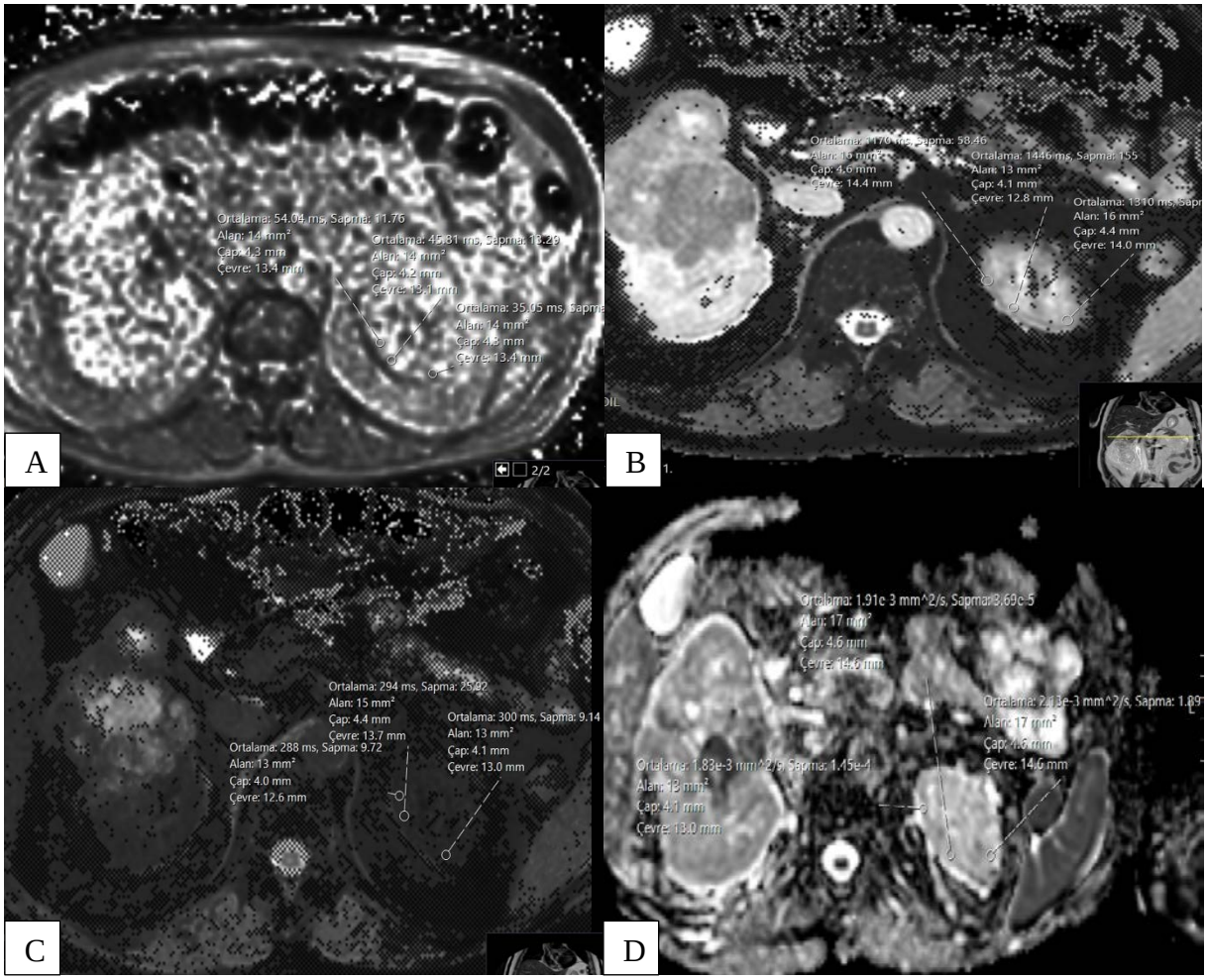

Resim 2-Karşı böbrek sağlıklı kortekse yönelik ölçümlerin gösterilmesi: Sağ böbrekte kitlesel lezyonu olan hastada sol böbrekte sağlıklı korteksten yapılan ölçümlerde, A'da mDIXON Quant sekansı, B'de T1 native sekansı, C'de T1 enhanced sekansı ve D'de ADC haritasına ait ölçümler gösterilmiştir. 3 adet yaklaşık 15 mm2'lik ROI kullanılarak ölçümler yapılmıştır ve bunların aritmetik ortalaması kullanılmıştır. R2* değeri T2* süresinin matematiksel tersi olarak hesaplanmıştır.

3.5. İstatistiksel Analiz

Tanımlayıcı istatistik için kategorisel verilerde frekans dağılım tablosu, devamlı numerik skorlar için ortalama ve standart sapma gösterilmiştir. Verilerin normal dağılıma sahip olup olmaması histogram grafikleri ve Shapiro-Wilk testi ile kontrol edilmiştir. MRG ölçüm değişkinleri normal dağılıma sahip olmadığı için parametrik olmayan istatistik metodları ile devam edilmiştir. Parametrik olmayan istatistik için medyan değer, çeyrekler arası aralık, minimum değer ve maksimum değer gösterilmiştir. İki gözlemcinin MRG ölçümlerinin karşılaştırılması için Spearman korelasyonu kullanılmıştır. DSÖ dereceleri; şiddetli (derece 3 ve 4) ve

şiddetsiz (derece 1 ve 2) 2 kategori şeklinde kodlanmıştır. Kitlelerin en uzun boyutunun (mm cinsinden) DSÖ dereceleri ile arasındaki korelasyona da bakılmıştır. Berrak, papiller ve kromofob hücreli tümör tanıları da 2 kategori olarak 'var ya da yok' olarak tanımlanmıştır (tüm tanı grupları arasında en yaygın olan ve örneklememizde 8'den fazla veri bulunan tiplerle devam edilmiştir.). Tanı ve derece grupları arasında MRG değerlerini karşılaştırmak için Mann-Whitney U testi kullanılmıştır. Aynı hastalardaki böbrek tümörü MRG değerleri (kanser tanı alt tipinden bağımsız olarak) ve sağlıklı böbrek korteksi MRG değerleri Wilcoxon İşaretli Sıralar testi ile karşılaştırılmıştır. Böbrek tümörünün tespiti amacıyla parametrik olmayan hem kategorik hem sayısal değerlere uyarlanabilen bir makine öğrenme algoritması olan 'Random Forest' yöntemi kullanılmıştır. Makine öğrenmesinde aşırı öğrenme olup olmadığı hem test verisi ile hem de k-katlamalı çapraz doğrulama (k-fold cross-validation) yöntemi ile kontrol edilmiştir.

4. BULGULAR

4.1. Örneklemin Tanımlanması Ve Tümör Subtipleri

Çalışma örneklemi toplam 82 hastadan oluşmuştur. Bu hastaların 32'si kadın, 50'si erkek cinsiyettedir. Hastalar içerisinde maksimum yaş 79, minimum yaş 20 olup ortalama yaş 59,3 (standart sapma=13,69) olarak izlenmiştir. Kitlelerin en uzun boyutu göz önüne alındığında boyutlar minimum 16 mm, maksimum 170 mm hesaplanmış olup ortalama kitle boyutu 60,7 mm (standart sapma=34,2 mm) olarak hesaplanmıştır.

DSÖ derecesi 82 hastadan 52 hasta için hesaplanmıştır. Bunlar papiller ve berrak hücreli tümör tanısı alan hastalar olup bu hastalardan derece 1 ve 2 şiddetsiz, derece 3 ve 4 ise şiddetli olarak kodlanmıştır. Buna bakarak 52 hastadan 18'i şiddetli sınıfında, 34'ü ise şiddetsiz sınıfında kodlanmıştır.

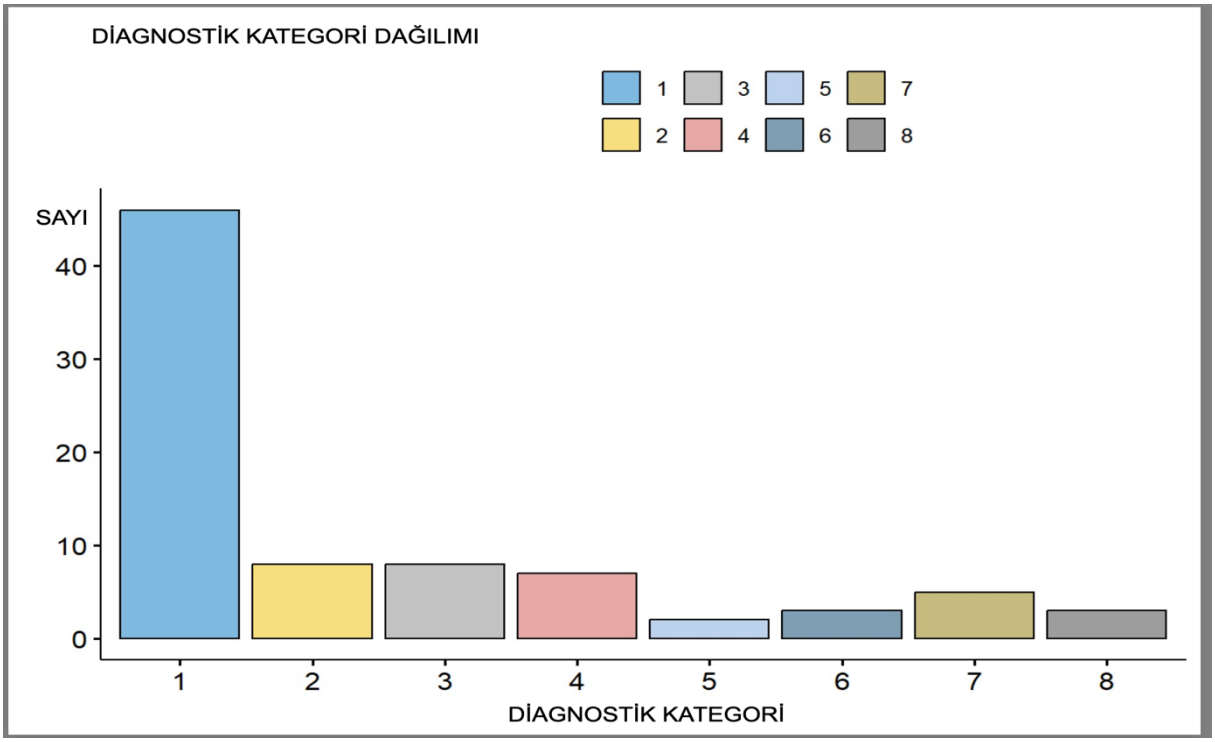

Grafik 1-Diagnostik kategori-Hasta sayısı grafiği: Tümör subtiplerini içeren sayı (y ekseni) ve diagnostik kategori (x ekseni) grafiği. 1 nolu tanı BHT, 2 nolu tanı PHT, 3 nolu tanı Kromofob Hücreli Karsinom, 4 nolu tanı Onkositom, 5 nolu tanı 1 adet Sınıflandırılmayan Renal Hücreli Karsinom ve 1 adet Sarkomatoid Berrak Hücreli Renal Hücreli Karsinom, 6 nolu tanı 1 adet Skuamöz Hücreli Karsinom ve 2 adet Yüksek dereceli papiller ürotelyal karsinom, 7 nolu tanı makroskopik yağ içeren tümörlerden 4 adet AML ve 1 adet İyi Diferansiye Liposarkom, 8 nolu tanı ise Lenfoma olarak belirlenmiştir.

Bu sayılara bakılarak özet olarak 1 nolu tanı grubunda 46, 2 nolu tanı grubunda 8, 3 nolu tanı grubunda 8, 4 nolu tanı grubunda 7, 5 nolu tanı grubunda 2, 6 nolu tanı grubunda 3, 7 nolu tanı grubunda 5 ve 8 nolu tanı grubunda 3 tane hasta yer almıştır. Son olarak 82 hastadan 11 tanesi benign tümör sınıfında olup 71 tanesi malign tümör sınıfında yer almıştır.

4.2. MRG Ölçüm Değerlerinin Tanımlanması

Birinci gözlemci için kitlesel lezyonlara yönelik ölçümlerde ROI'ler sonucu bulunan T2 mDixon, R2*, T1 native, T1 enhanced ve ADC değerlerine ait sayısal veriler (Tablo-9)'da sunulmuştur.

1. gözlemci	T2 mDixon Quant (ortalama değer (ms)/ standart sapma (ms))	R2* (ortalama değer (ms)/ standart sapma (ms))	T1 native (ortalama değer (ms)/ standart sapma (ms))	T1 enhanced (ortalama değer (ms)/ standart sapma (ms))	ADC (ortalama değer (ms)/ standart sapma (ms))	Örnekleme ait sayı (n)
Tüm örneklemde	43,8/21,9	0,02873/0,01664	1202/304,4	524,1/251,1	1,19/0,44	82
1 nolu tanı grubunda	48,8/23,4	0,02589/0,0163	1261/247,18	517,3/271,3	1,34/0,4	46
2 nolu tanı grubunda	27,3/9,7	0,044/0,0264	862,6/348	496,1/244	0,73/0,09	8
3 nolu tanı grubunda	29,5/10,5	0,037/0,01	1050,6/199	551,8/190	1,024/0,28	8
4 nolu tanı grubunda	40,1/22,9	0,0292/0,01	1215/174,3	407/142,5	1,34/0,38	7
5 nolu tanı grubunda	35/0	0,028/0	1274/53	432,5/13	1,43/0,24	2
6 nolu tanı grubunda	47,3/4,6	0,021/0,0017	1511/296	596,3/216	0,76/0,05	3
7 nolu tanı grubunda	58/27	0,019/0,007	1122/629	622,2/223	1,12/0,69	5
8 nolu tanı grubunda	35,7/14	0,031/0,01	1359/85	728,3/440	0,5/0	3

Tablo-9: 1. gözlemciye ait tüm örnekleme-alt tanı kategorilerine dair ortalama, standart sapma değerleri (ms) ve örneklem sayıları

İkinci gözlemci için kitlesel lezyonlara yönelik ölçümlerde ROI'ler sonucu bulunan T2 mDixon, R2*, T1 native, T1 enhnaced ve ADC değerlerine ait sayısal veriler (Tablo-10)'da sunulmuştur.

2. gözlemci	T2 mDixon Quant (ortalama değer (ms)/ standart sapma (ms))	R2* (ortalama değer (ms)/ standart sapma (ms))	T1 native (ortalama değer (ms)/ standart sapma (ms))	T1 enhanced (ortalama değer (ms)/ standart sapma (ms))	ADC (ortalama değer (ms)/ standart sapma (ms))	Örnekleme ait sayı (n)
Tüm örneklemde	44,7/23	0,02855/0,01629	1207/318	525,4/229,3	1,14/0,46	82
1 nolu tanı grubunda	51/24,4	0,02435/0,0123	1259/247,2	509,5/212,9	1,32/0,43	46
2 nolu tanı grubunda	29,2/13	0,046/0,033	879,1/377	489,9/237	0,73/0,08	8
3 nolu tanı grubunda	29,3/9,9	0,037/0,012	1022,5/191	562,1/205	0,92/0,31	8
4 nolu tanı grubunda	37,8/23,7	0,032/0,011	1217/134	399,9/147,7	1,22/0,39	7
5 nolu tanı grubunda	33,5/4,9	0,03/0,004	1481/226	423,5/9,19	1,3/0,28	2
6 nolu tanı grubunda	46/4	0,021/0,0015	1508/322	649,3/297	0,75/0,08	3
7 nolu tanı grubunda	55/29	0,022/0,001	1130/707	681/319	1,02/0,67	5
8 nolu tanı grubunda	34,3/10	0,031/0,01	1387/64	743/410	0,48/0,07	3

Tablo-10: 2. gözlemciye ait tüm örnekleme-alt tanı kategorilerine dair ortalama, standart sapma değerleri (ms) ve örneklem sayıları

Birinci gözlemci için karşı böbrek sağlıklı kortekse yönelik ölçümlerde ROI'ler sonucu bulunan T2 mDixon, R2*, T1 native, T1 enhnaced ve ADC değerlerine ait sayısal veriler (Tablo-11)'de sunulmuştur.

1. Gözlemci	T2 mDixon Quant	R2*	T1native	T1enhanced	ADC
Ortalama(ms)/ Standart sapma(ms)	60,8/27	0,02505/0,0348	1161/135	318,1/70	1,99/0,22

Tablo-11: 1. gözlemciye ait karşı böbrek sağlıklı korteks ölçümlerinde dair ortalama ve standart sapma değerleri (ms)

İkinci gözlemci için karşı böbrek sağlıklı kortekse yönelik ölçümlerde ROI'ler sonucu bulunan T2 mDixon, R2*, T1 native, T1 enhnaced ve ADC değerlerine ait sayısal veriler (Tablo-12)'de sunulmuştur.

2. Gözlemci	T2 mDixon Quant	R2*	T1native	T1enhanced	ADC
Ortalama(ms)/ Standart sapma(ms)	61,28/25,3	0,01957/0,0095	1172/148,9	310,3/65,4	1,94/0,18

Tablo-12: 2. gözlemciye ait karşı böbrek sağlıklı korteks ölçümlerinde dair ortalama ve standart sapma değerleri (ms)

4.3. Gözlemciler Arası Uyumluluk

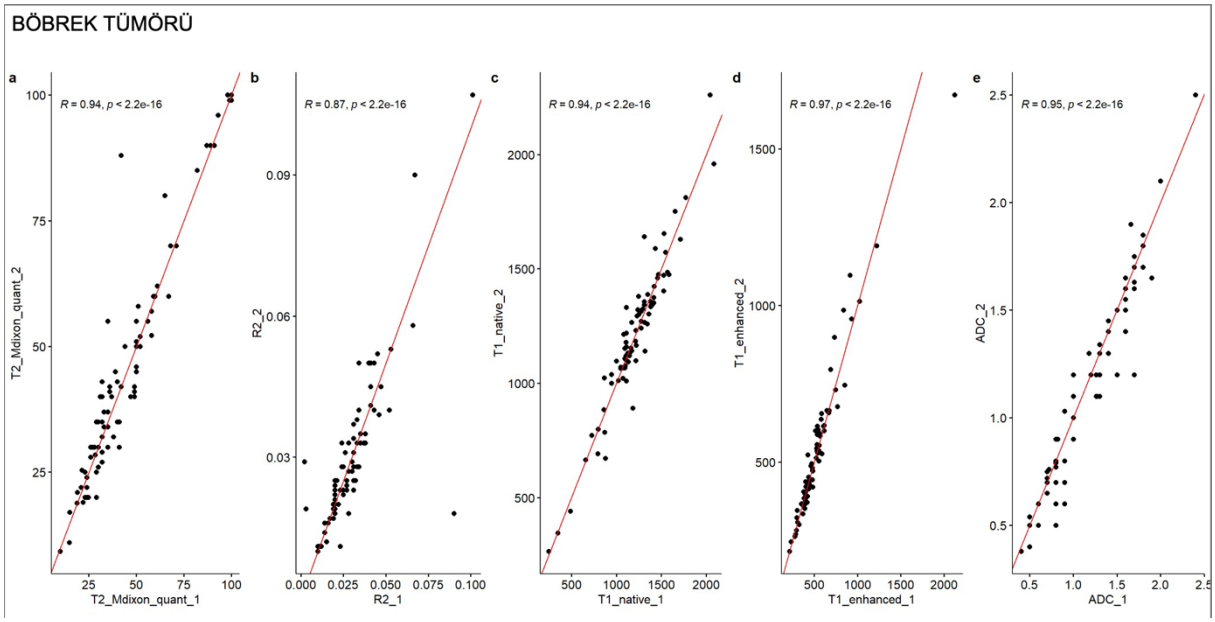

Grafik 2-Gözlemciler arası böbrek tümörü ölçümlerinin uyumu: 1. gözlemciye ait ölçümler x ekseninde, 2. Gözlemciye ait ölçümler y ekseninde gösterilmiştir. T2 mDixon(a), R2*(b), T1 native(c), T1 enhanced(d) ve ADC(e) değerlerlerinin böbrek tümörlerindeki ölçümlerine ait değerler 1. Ve 2. gözlemci arası uyumu değerlendirmek için karşılaştırılmıştır. Gözlemciler arası uyumu değerlendirmek için Spearman korelasyonu kullanılmış olup grafiğin y ekseni üstünde belirtilmiştir (R değeri). Ayrıca yanında istatistiksel anlamlığı göstermek için 'p değeri' de ifade edilmiştir.

Böbrek tümörlerine ait gözlemciler uyum açısından gözlemle T1 enhanced değerinin diğer karşılaştırmalara göre daha uyumlu olduğu dikkati çekmiştir. Gözlemciler arası uyumu değerlendirmek için kullanılan Spearman korelasyonunda R değerleri 0,5'in altı zayıf korelasyonu, 0,5-0,7 arası orta derece korelasyonu, 0,7'nin üzeri güçlü korelasyonu ifade etmektedir. 1 değeri tam uyumluluk, 0 değeri tam uyumsuzluk, -1 değeri ters tam korelasyonu göstermektedir. Buradan yola çıkıldığında tüm karşılaştırmalarda güçlü korelasyon izlenmiştir. En uyumlu karşılaştırma R=0,97 ile T1 enhanced değeri, uyumu başarılı olmasına rağmen en zayıf olan karşılaştırma R=0,87 ile R2* değeri olarak bulunmuştur. Beş karşılaştırma da p değeri <0,0001 olarak bulunmuş olup tüm pozitif korelasyonlar istatistiksel olarak anlamlı bulunmuştur.

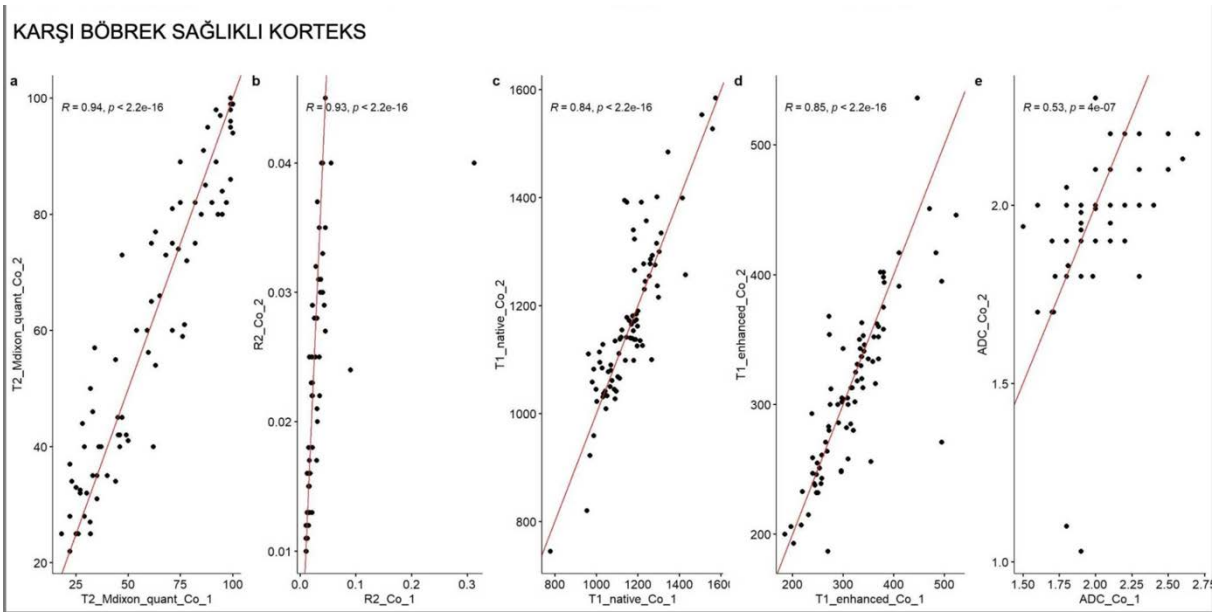

Grafik 3-Gözlemciler arası karşı böbrek renal korteks ölçümlerinin uyumu: 1. gözlemciye ait ölçümler x ekseninde, 2. Gözlemciye ait ölçümler y ekseninde gösterilmiştir. T2 mDixon(a), R2*(b), T1 native(c), T1 enhanced(d) ve ADC(e) değerlerlerinin karşı böbrek sağlıklı korteks ölçümlerine ait değerler 1. Ve 2. gözlemci arası uyumu değerlendirmek için karşılaştırılmıştır. Gözlemciler arası uyumu değerlendirmek için Spearman korelasyonu kullanılmış olup grafiğin y ekseni üstünde belirtilmiştir (R değeri). Ayrıca yanında istatistiksel anlamlığı göstermek için 'p değeri' de ifade edilmiştir.

Karşı böbrek sağlıklı renal korteks ölçümlerinde tüm karşılaştırmalarda orta-güçlü korelasyon izlenmiştir. En uyumlu karşılaştırma R=0,94 ile T2 mDixon Quant değeri, uyumu orta derecede olan karşılaştırma ise R=0,53 ile ADC değeri olarak bulunmuştur. ADC değerindeki orta derece korelasyon hariç diğer karşılaştırmalarda yine güçlü korelasyon izlenmiştir. Beş karşılaştırmada da p değeri <0,0001 olarak bulunmuş olup tüm pozitif korelasyonlar istatistiksel olarak anlamlı bulunmuştur ancak böbrek tümörlerinde hesaplanan pozitif korelasyona göre karşı böbrek sağlıklı korteks karşılatırmalarındaki p değerleri daha zayıf bulunmuştur.

4.4. DSÖ Dereceleri Arasında MRG Verilerinin Karşılaştırılması

4.4.1 DSÖ Derecelerinin (Şiddetli ve Şiddetsiz) MRG Verileriyle Karşılaştırılması

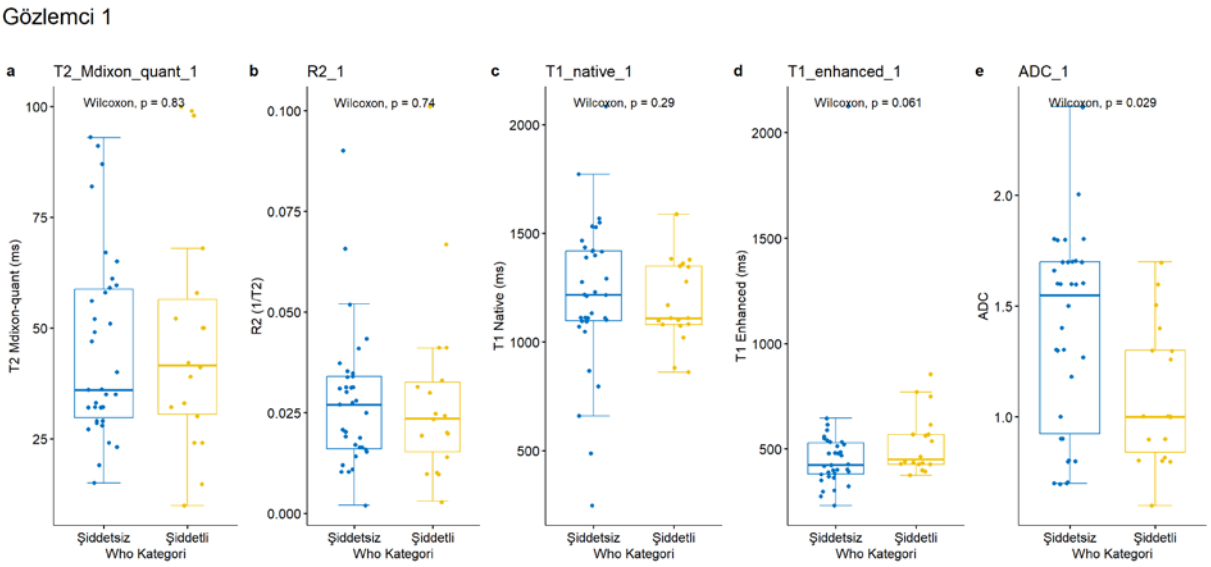

Grafik 4-DSÖ Derecelerinin (WHO Kategori) MRG verileriyle karşılaştırılması: Grafikte x ekseninde DSÖ derecelerine ait 'şiddetli ve şiddetsiz' sınıfları verilmiştir. Y ekseninde T2 mDixon(a), R2*(b), T1 native(c), T1 enhanced(d) ve ADC(e) değerlerlerinin 'şiddetli ve şiddetsiz' kodları arasında Wilcoxon İşaretli Sıralar testi ile yapılan karşılaştırmaları ve 'p değerleri' ifade edilmiştir.

ADC değerinin DSÖ derecesi şiddetli ve şiddetsiz arasında ayrım açısından anlamlı olduğu izlenmiştir (p=0,029). Şiddetli olan DSÖ derecesi grubunda ADC değerleri daha düşük bulunmuştur. Şiddetli olmayanların medyan değeri 1,55 10^-3 mm2/s, şiddetli olanların medyan değeri değeri 1,00 10^-3 bulunmuştur. Şiddetli olmayanların çeyrekler arası aralığı (ÇAA) 0,775, şiddetli olanların ÇAA'si ise 0,460'tır. Diğer ölçümler değerlendirildiğinde DSÖ derecesi şiddetli ve şiddetsiz arasında anlamlı ilişki bulunamamıştır.

4.4.2. Kitle Boyutlarının DSÖ Dereceleriyle Karşılaştırılması

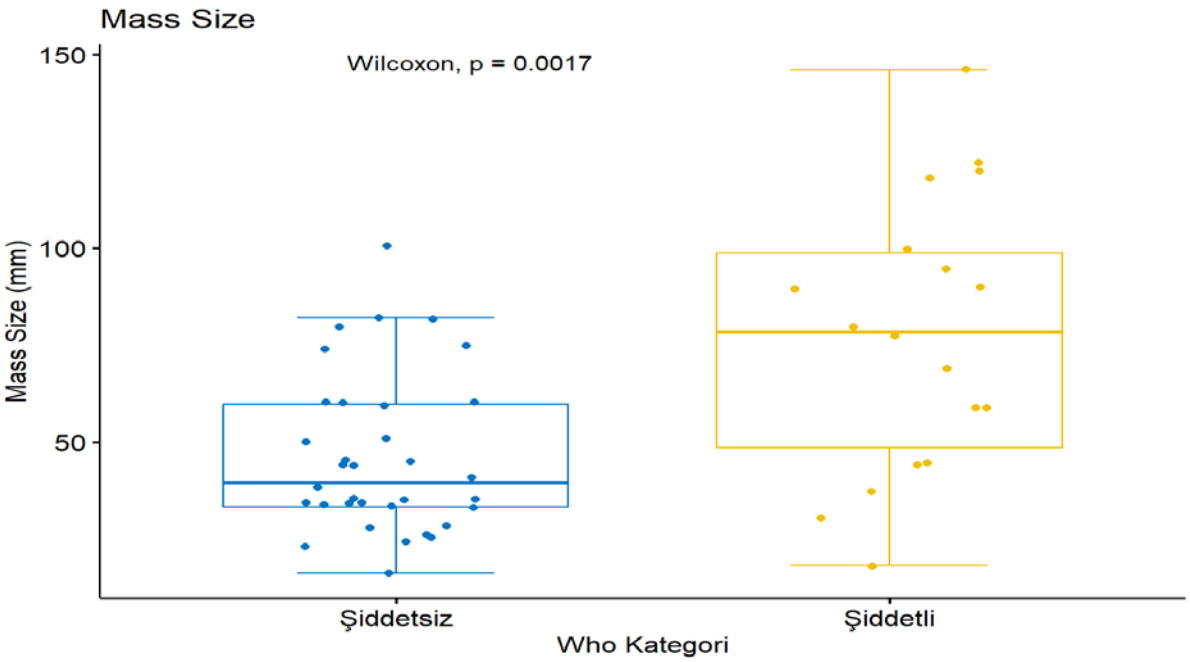

Grafik 5-DSÖ Derecelerinin Kitle Boyutlarıyla (Mass Size) Karşılaştırılması: Grafikte x ekseninde DSÖ derecelerine ait 'şiddetli ve şiddetsiz' sınıfları verilmiştir. Y ekseninde kitlelere ait uzun aks boyutu mm cinsinden belirtilmiştir. İki değer arasında Wilcoxon İşaretli Sıralar testi ile yapılan karşılaştırmaları ve 'p değerleri' ifade edilmiştir.

Şiddetli olanlarda kitle büyüklüğünün artış gösterdiği bulunmuştur. Pozitif korelasyon p=0,0017 ile istatistiksel olarak anlamlı bulunmuştur. Şiddetsizlerin kitle boyutu medyan değeri 39,5 mm, şiddetlilerin kitle boyutu medyan değeri ise 78,5 mm hesaplanmıştır. Şiddetszilerin kitle büyüklüğünün ÇAA 26,50 iken, şiddetli olanların kütle büyüklüğünün ÇAA'si 50,25'tir.

4.5. Diagnostik Kategoriler Arasındaki Farkların Gösterilmesi

4.5.1. Berrak Hücreli Karsinom

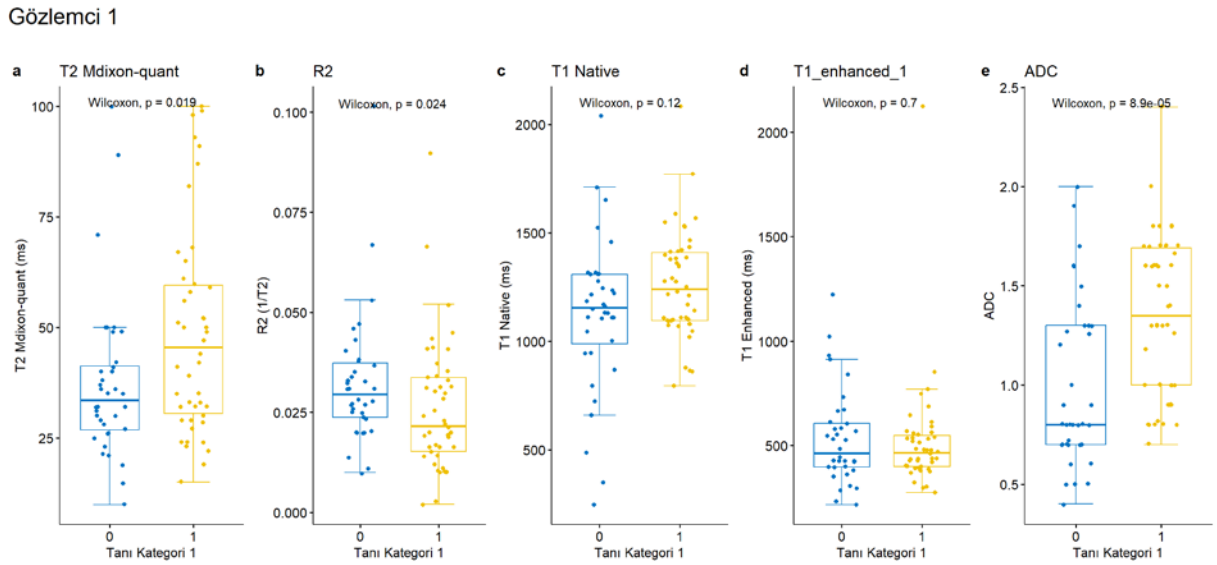

Grafik 6-Berrak Hücreli Karsinoma ait değerlerin diğer böbrek tümörleri ile karşılaştırılması: Grafikte x ekseninde '0' diğer tümörleri, '1' ise Berrak Hücreli Karsinom tanısı alan hastaları ifade etmektedir. Y ekseninde T2 mDixon(a), R2*(b), T1 native(c), T1 enhanced(d) ve ADC(e) değerlerlerinin '0 ve 1' kodları arasında Wilcoxon işaretli sıralar testi ile yapılan karşılaştırmaları ve 'p değerleri' ifade edilmiştir.

BHT tanısı olan hastaların diğer tanı kategorileri ile karşılaştırılmasında T2 mDixon Quant, R2* ve ADC değerleri istatistiksel olarak anlamlı sonuç vermiştir. T2 mDixon Quant ve R2* değerlerinde p değerleri sırasıyla 0,019 ve 0,024 bulunmuştur($p<0,05$). ADC ise p değeri <0,001 ile en anlamlı sonucu vermiştir. BHT tanısı alan hastalarda T2 mDixon Quant ve ADC değerleri daha yüksek, R2* değerleri ise daha düşük olarak izlenmiştir.

Tanı '0' T2 mDixon Quant'ların medyan değeri 33,5 ms, tanı '1' T2 mDixon Quant'ların ise medyan değeri 45,5 ms bulunmuştur. Tanı '0' T2_mdixon_quant'ların ÇAA 14,500 iken tanı '1' olanların ÇAA'si 29,025'tir.

Tanı '0' R2* medyan değeri 0,0295, tanı '1' R2* olanların medyan değeri ise 0,0215'tir.Tanı '0' R2* olanların ÇAA 0,0135 iken tanı '1' olanların ÇAA'si 0,0185'tir.

Tanı '0' ADC medyan değeri 0,80 mm2/s 10^-3, tanı '1' ADC medyan değeri ise 1,35 mm2/s 10^-3'tür. Tanı '0' ADC ÇAA 0,60 iken tanılı 1'lilerin ÇAA'si 0,69'dur.

4.5.2. Papiller Hücreli Karsinom

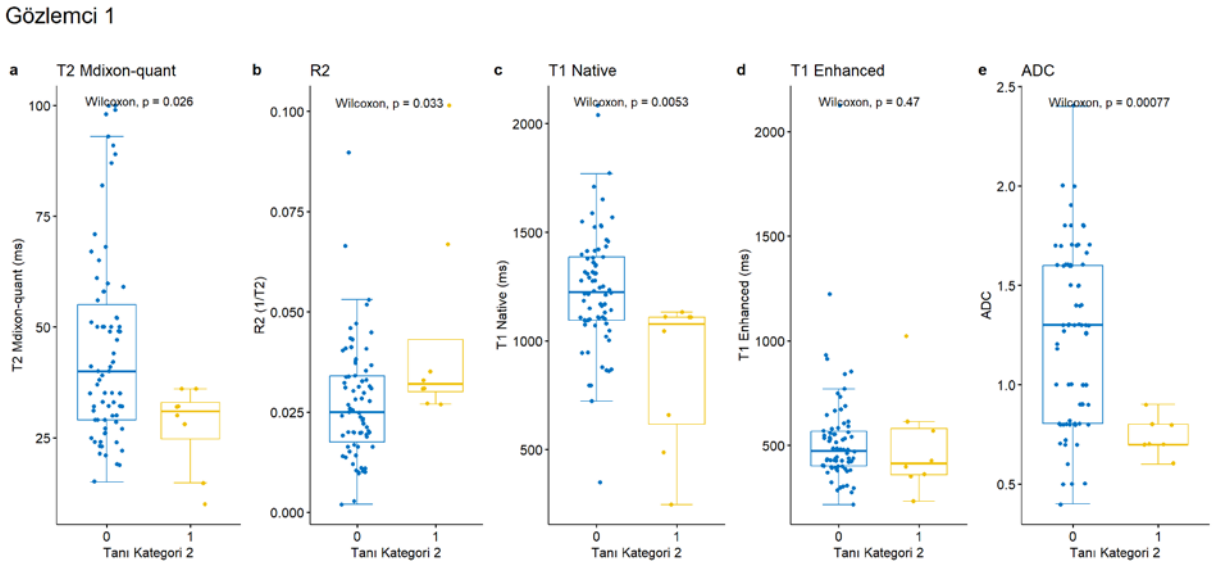

Grafik 7-Papiller Hücreli Karsinoma ait değerlerin diğer böbrek tümörleri ile karşılaştırılması: Grafikte x ekseninde '0' diğer tümörleri, '1' ise Papiller Hücreli Karsinom tanısı alan hastaları ifade etmektedir. Y ekseninde T2 mDixon(a), R2*(b), T1 native(c), T1 enhanced(d) ve ADC(e) değerlerlerinin '0 ve 1' kodları arasında Wilcoxon işaretli sıralar testi ile yapılan karşılaştırmaları ve 'p değerleri' ifade edilmiştir.

PHT tanısı olan hastaların diğer tanı kategorileri ile karşılaştırılmasında T1 enhanced değeri hariç diğer karşılaştırmalar istatistiksel olarak anlamlı sonuç vermiştir. T1 native ve ADC değerleri için p değerleri sırasıyla 0,0053 ve 0,00077 bulunmuş olup istatistiksel olarak en anlamlı sonuçları vermişlerdir. T2 mDixon Quant ve R2* değerleri de daha zayıf olmakla beraber istatistiksel anlamlı sonuç vermiş olup p değerleri sırasıyla 0,026 ve 0,033 bulunmuştur ($p<0,05$). PHT tanısı alan hastalarda T2 mDixon Quant, T1 native ve ADC değerleri daha düşük, R2* değerleri ise daha yüksek olarak izlenmiştir.

Tanı '0' T2 mDixon Quant'ların medyan değeri 40 ms, tanı '1' T2 mDixon Quant'ların ise medyan değeri 31 ms bulunmuştur. Tanı '0' T2 mDixon Quant'ların ÇAA 26,000 iken tanı '1' olanların ÇAA'si 8,3125'tir.

Tanı '0' R2* medyan değeri 0,025, tanı '1' R2* olanların medyan değeri ise 0,0032'dir. Tanı '0' R2* olanların ÇAA 0,0165 iken tanı '1' olanların ÇAA'si 0,0130'dur.

Tanı '0' T1 native medyan değeri 1226 ms, tanı '1' T1 native olanların medyan değeri ise 1077,5 ms'dir. Tanı '0' T1 native olanların ÇAA 290,5 iken tanı '1' olanların ÇAA'si 492,75'dir.

Tanı ‘0’ ADC medyan değeri 1,3 mm2/s 10^-3, tanı ‘1’ ADC medyan değeri ise 0,7 mm2/s 10^-3'tür. Tanı ‘0’ ADC ÇAA 0,795 iken tanılı 1'lilerin ÇAA'si 0,1'dir.

4.5.3. Kromofob Hücreli Karsinom

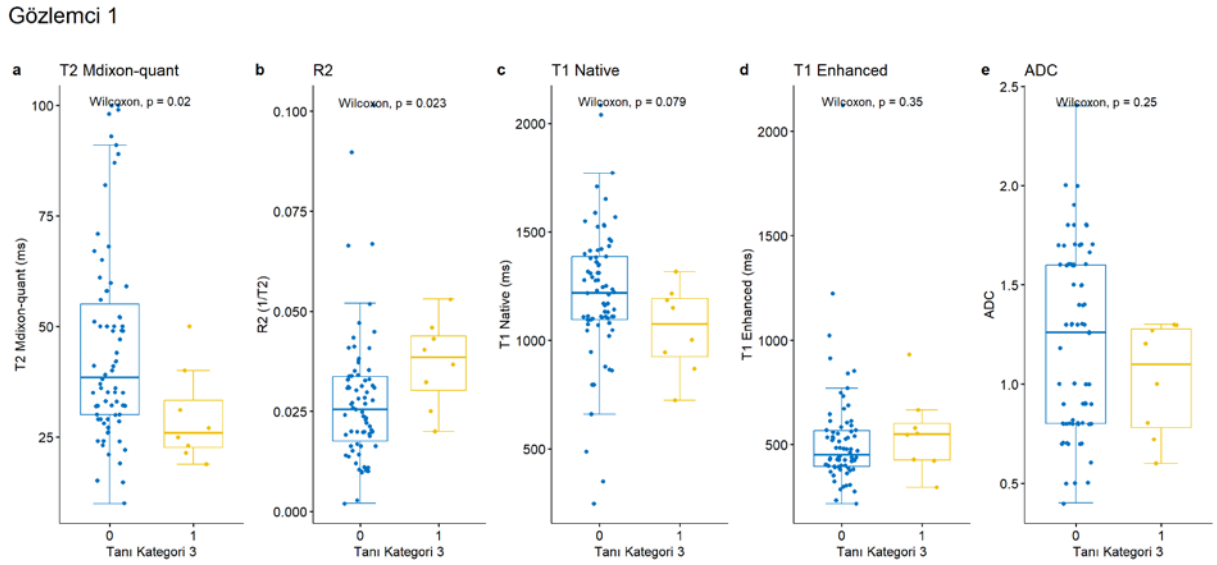

Grafik 8-Kromofob Hücreli Karsinoma ait değerlerin diğer böbrek tümörleri ile karşılaştırılması: Grafikte x ekseninde ‘0’ diğer tümörleri, ‘1’ ise Kromofob Hücreli Karsinom tanısı alan hastaları ifade etmektedir. Y ekseninde T2 mDixon(a), R2*(b), T1 native(c), T1 enhanced(d) ve ADC(e) değerlerlerinin ‘0 ve 1’ kodları arasında Wilcoxon işaretli sıralar testi ile yapılan karşılaştırmaları ve ‘p değerleri’ ifade edilmiştir.

Kromofob Hücreli Karsinom tanısı olan hastaların diğer tanı kategorileri ile karşılaştırılmasında T2 mDixon Quant ve R2* değerleri istatistiksel olarak anlamlı sonuç vermiştir. Diğer karşılaştırmalarda istatistiksel anlamlı sonuç bulunamamıştır. Kromofob Hücreli Karsinom tanısı alan hastalarda T2 mDixon Quant, R2* değerleri ise daha yüksek olarak izlenmiştir.

Tanı ‘0’ T2 mDixon Quant'ların medyan değeri 38,5 ms, tanı ‘1’ T2 mDixon Quant'ların ise medyan değeri 25,91 ms bulunmuştur. Tanı ‘0’ T2 mDixon Quant'ların ÇAA 25,000 iken tanı ‘1’ olanların ÇAA'si 10,65'tir.

Tanı ‘0’ R2* medyan değeri 0,0255, tanı ‘1’ R2* olanların medyan değeri ise 0,0385'dir. Tanı ‘0’ R2* olanların ÇAA 0,01625 iken tanı ‘1’ olanların ÇAA'si 0,01350'dir.

4.6. Tüm Hastalarda MRG Ölçüm Değerlerine Göre Tümör Dokusu Ve Karşı Sağlıklı Böbrek Korteksinin Karşılaştırılması

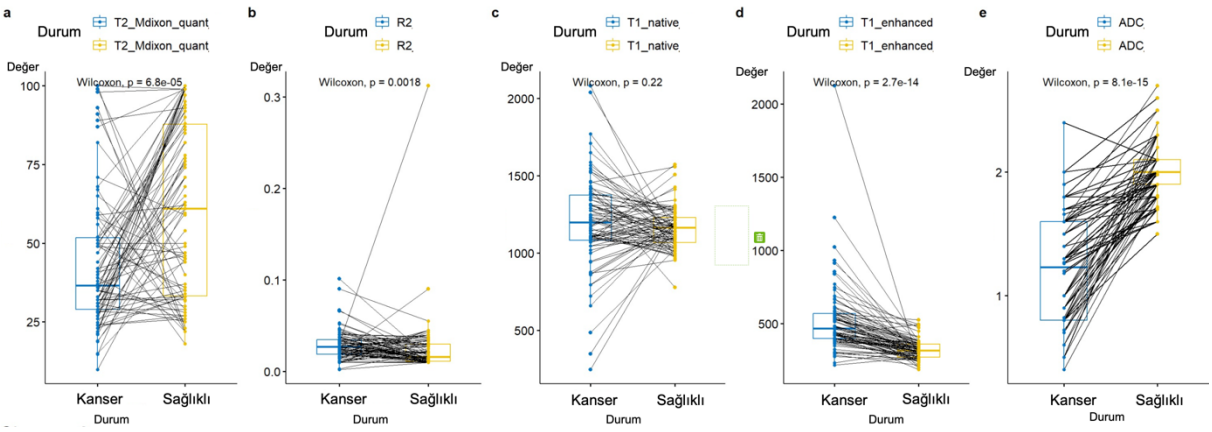

Grafik 9-Tüm tümörlere ait değerlerin tüm karşı böbreklerin sağlıklı korteksleri ile karşılaştırılması: Bu grafikte tüm sağlıklı renal kortekslere ve böbrek tümörlerine ait MRG değerleri incelenmiş olup x eksenleri kanser ve sağlıklı böbreği, y eksenleri ise MRG sonucunun değerini göstermektedir. T2 mDixon(a), R2*(b), T1 native(c), T1 enhanced(d) ve ADC(e) değerlerleri her hastada bireysel olarak araştırılmıştır. Bu çiftleştirilmiş kutu grafiğinde çizgilerin yönünün birbirine paralel olma miktarı anlamlı sonuç açısından gözlemsel bir kanıt niteliği taşımaktadır.

82 hastanın böbrek tümörleri ve karşı renal sağlıklı korteksine ait MRG sonuçları bireysel olarak karşılaştırılmış olup T2 mDixon, R2*, T1 enhanced ve ADC değerlerinde istatistiksel olarak anlamlı sonuç bulunmuştur. T1 native karşılaştırması p=0,22 ile istatistiksel anlamlı sonuç vermemiştir. R2* karşılaştırması istatistiksel anlamlı karşılaştırmalar arasında başarılı olmasına rağmen daha zayıf anlamlı olarak dikkati çekmiştir (P=0,0018). ADC karşılaştırması ise p<0,0001 ile istatistiksel olarak en anlamlı karşılaştırma sonucunu vermiştir, gözlemsel olarak da çiftleştirilmiş kutu grafiğinde çizgilerin birbirine en paralel hale gelebildiği karşılaştırma olarak dikkati çekmiştir. ADC ve T2 mDixon Quant değerleri böbrek tümörlerinde sağlıklı böbrek renal korteksine göre daha düşük, R2* ve T1 enhanced değerleriyse daha yüksek olarak gözlemlenmiştir.

Böbrek tümörü T2 mDixon Quant'ların medyan değeri 36,5 ms, karşı böbrek sağlıklı korteks T2 mDixon Quant'ların ise medyan değeri 61 ms bulunmuştur. Böbrek tümörü T2_mdixon_quant'ların ÇAA 22,75 iken karşı böbrek sağlıklı korteks olanların ÇAA'si 54,5'tir.

Böbrek tümörü R2* medyan değeri 0,027, karşı böbrek sağlıklı korteks R2* olanların medyan değeri ise 0,0016'dır. Böbrek tümörü R2* olanların ÇAA 0,01575 iken karşı böbrek sağlıklı korteks olanların ÇAA'si 0,019'dur.

Böbrek tümörü T1 enhanced medyan değeri 465 ms, karşı böbrek sağlıklı korteks T1 enhanced olanların medyan değeri ise 315,5 ms'dir. Böbrek tümörü T1 enhanced olanların ÇAA 170 iken karşı böbrek sağlıklı korteks olanların ÇAA'si 89,5'dir.

Böbrek tümörü ADC medyan değeri 1,23 mm2/s 10^-3, karşı böbrek sağlıklı korteks ADC medyan değeri ise 2 mm2/s 10^-3'tür. Böbrek tümörü ADC ÇAA 0,8 iken karşı böbrek sağlıklı kortekslerin ÇAA'si 0,2'dir.

4.7. Random Forest Yapay Zeka Öğrenmesiyle Böbrek MRG Değerleri Kullanılarak Böbrek Tümörünün Tespiti

“Random forest” parametrik olmayan hem kategorik hem sayısal değerlere uyarlanabilen bir makine öğrenme algoritması olup öğrenme algoritması olarak kullandığın eğitici veri (train_data) ve daha sonrasında ne kadar doğru tahmin ettiğine bakmak için deneme verisi (test_data) gerekmektedir. Eğitici veri olarak “1. gözlemci” veri seti kullanılmıştır. Deneme verisi olarak da “2. gözlemci” veri seti kullanılmıştır. “Random Forest” makine öğrenme algoritmasında özellikle dikkat edilmesi gereken 2 adet parametre vardır. Bunlardan ilki kaç tane ağaç çizileceğidir (‘n’ tree). Varsayılan ağaç sayısı 500 olarak belirlenmiştir fakat daha fazla ağaç çizmek hata oranını azaltabilmektedir. 1000 ağaç sayısı ile deneme yapılmıştır ve (Grafik 13)’te de görüldüğü üzere minimum hata oranına 500 ağaçtan bile daha önce ulaşmaktadır, bu nedenle 500 ağaç ile devam edilmiştir. Diğer parametre ise tek seferde ne kadar değişkenin (mtry) ağaca katılacağıdır. Farklı sayılarda değişken birden fazla kere denenmiş olup (Tablo 13)’ten de görüldüğü üzere 5 adet değişkenin aralarında en tutarlı ve en az hataya sahip olduğu gözlemlenmiştir. Makine öğrenmesinde aşırı öğrenme olup olmadığı hem test verisi ile hem de k-katlamalı çapraz doğrulama (k-fold cross-validation) yöntemi ile kontrol edilmiştir, (Tablo 14)’te de görüldüğü gibi makine öğrenme algoritması test verileri ve çapraz doğrulamada da düşük hata payı verdiğinden herhangi bir aşırı öğrenme gözlemlenmemiştir. Sonuç olarak (Şekil 2)’de görülen programla ‘93%’ doğruluk oranıyla böbrek tümörü ile sağlıklı korteks böbrek ayrılmıştır.

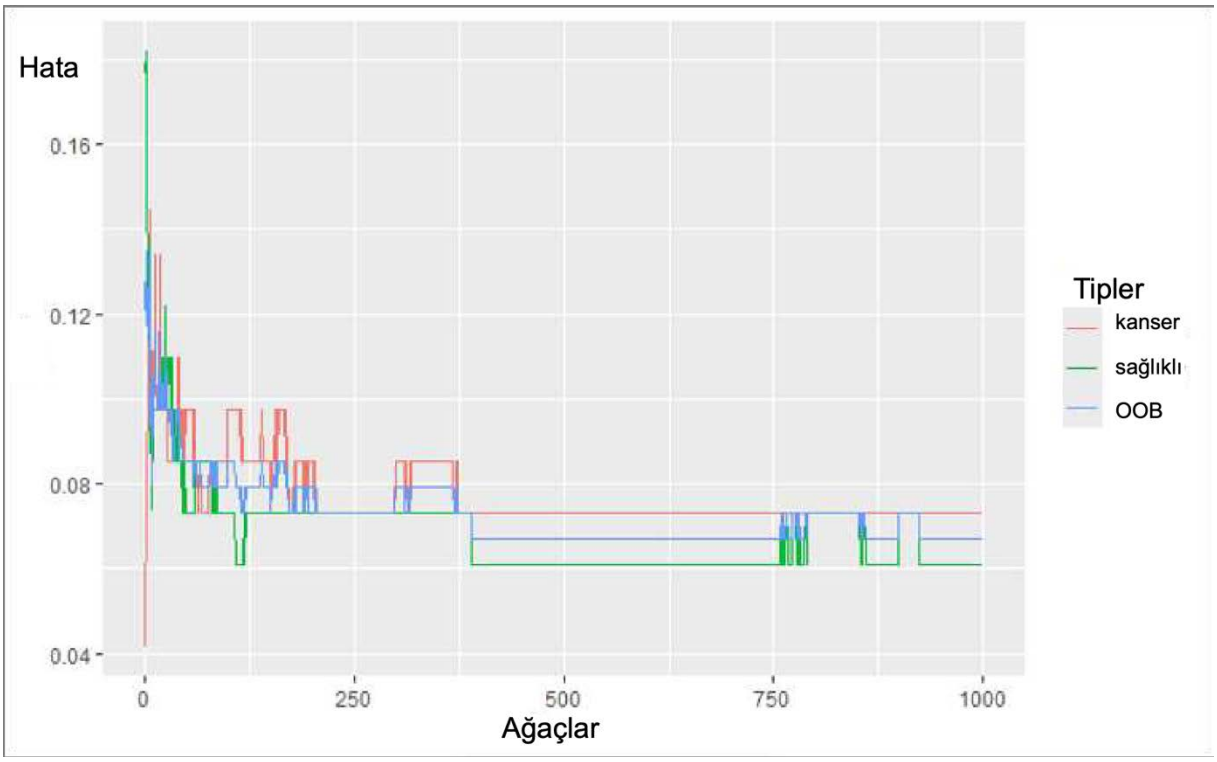

Grafik 10: Ağaç sayısına göre hata oranı çizgi grafiği.

	Sağlık Durumu	Tümörlü	Sağlıklı	Hata Oranı
Test Verisi	**Tümörlü**	75	7	0.08536585
	Sağlıklı	3	79	0.03658537
K-katlamalı çapraz doğrulama	**Tümörlü**	75	7	0.08536585
	Sağlıklı	5	77	0.06097561

Tablo 13: Değişken sayısına göre hata oranı.

	1 Değişken (OOB)	2 Değişken (OOB)	3 Değişken (OOB)	4 Değişken (OOB)	5 Değişken (OOB)
Deneme 1	0.09756098	0.08536585	0.08536585	0.07317073	0.07317073
Deneme 2	0.08536585	0.09146341	0.09146341	0.08536585	0.07317073

Deneme 3	0.09756098	0.09146341	0.07926829	0.07926829	0.07926829
Deneme 4	0.09146341	0.08536585	0.07926829	0.07926829	0.07926829
Deneme 5	0.09756098	0.08536585	0.08536585	0.08536585	0.07317073

Tablo 14: Datanın test verileri ve k-katlamalı çapraz doğrulama ile hata oranları.

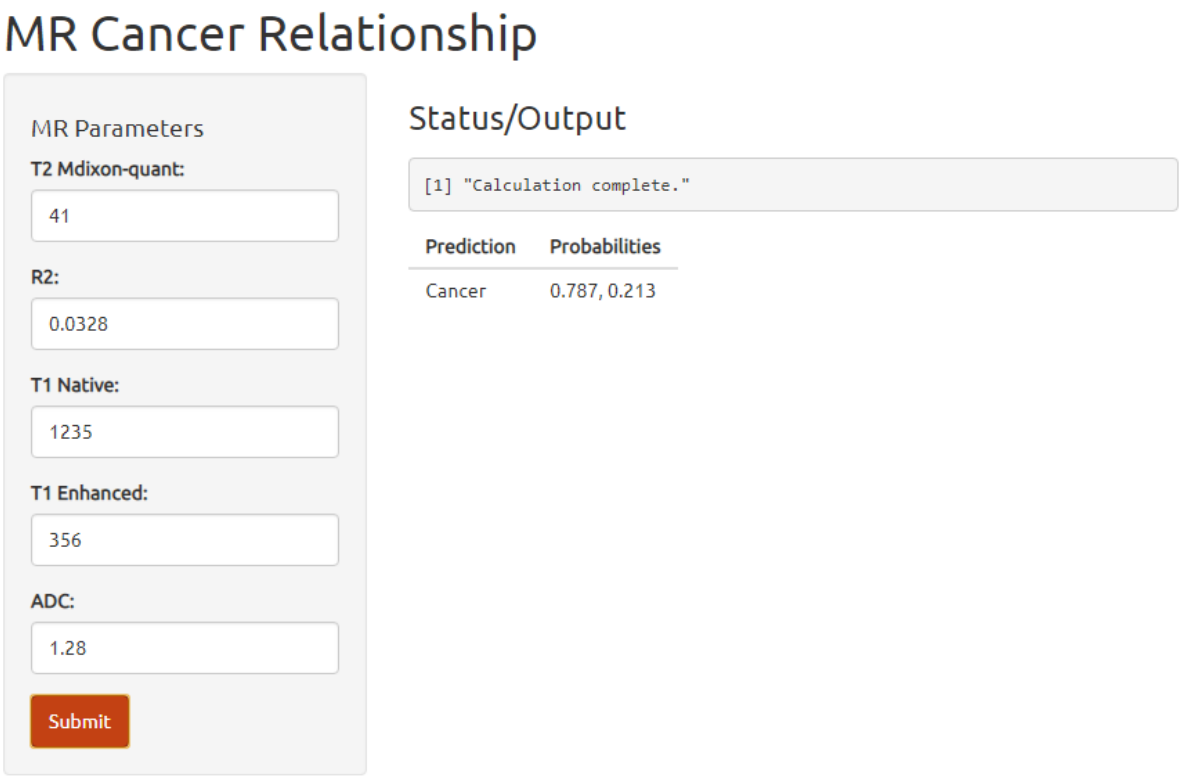

Şekil 2: MR çıktısı ve makine öğrenmesi ile hazırlanmış uygulamadan bir adet örnek.

5. OLGU ÖRNEKLERİ

Olgu 1: 50 yaşında erkek hastanın radikal nefrektomi öncesi çekilen Böbrek Kitle Protokolündeki MRG'si verilmiştir (Resim 3,4). Sol böbrekte uzun aksı 120 mm olan kitleye yönelik yapılan sol radikal nefrektomi sonucunda patolojik tanısı 'Berrak Hücreli Karsinom DSÖ derecesi 4' olarak belirlenmiştir. Çalışmamızda DSÖ derecesi olarak 3. ve 4. Dereceler ileri sınıfında kodlandığından bu tümör de ileri derece olarak analiz edilmiştir. Resim 3'te böbrek tümörü, Resim 4'te ise karşı böbrek sağlıklı korteks ölçümleri verilmiştir.

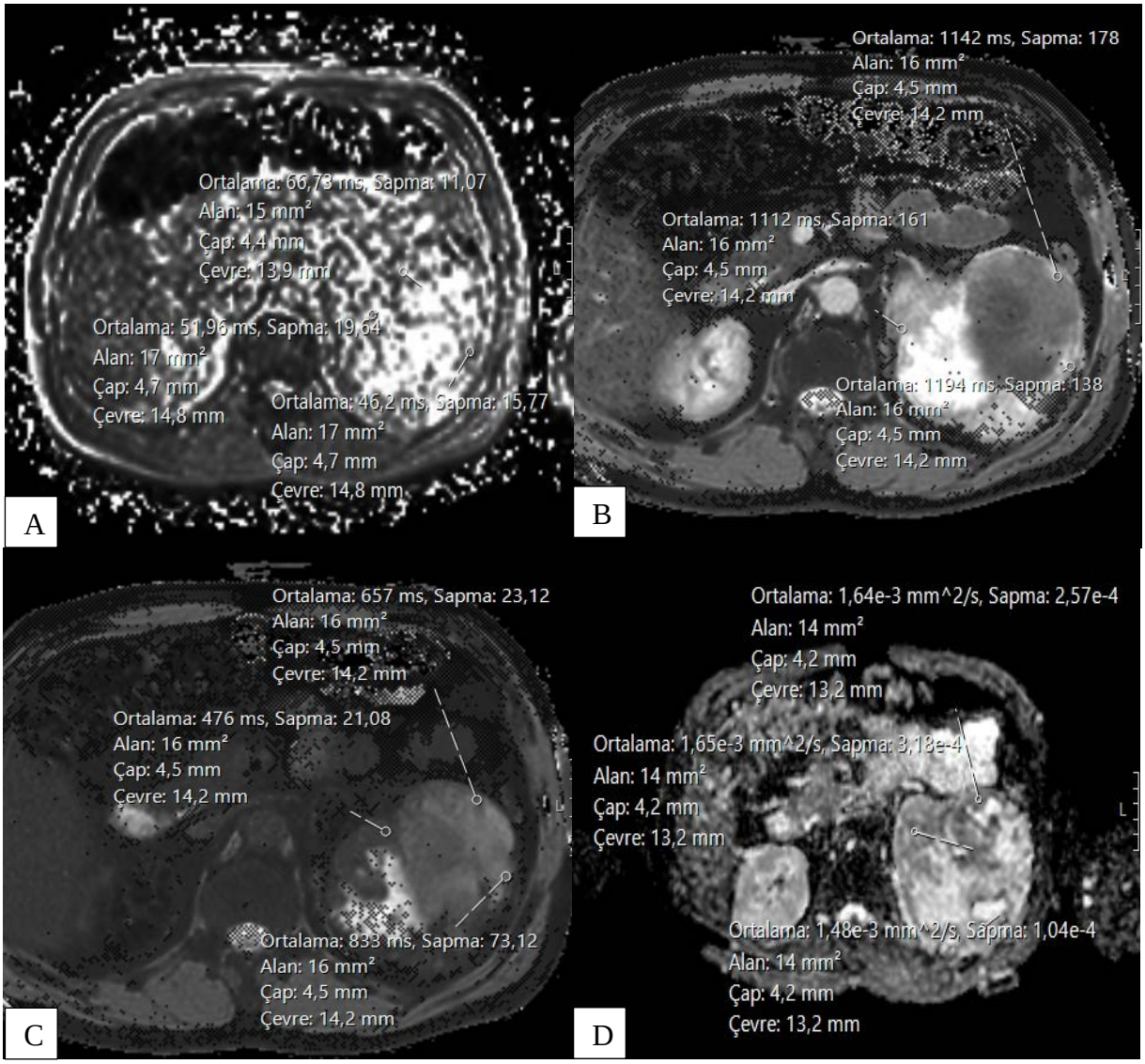

Resim 3-Olgu 1 böbrek tümörü ölçümleri: Sol böbrekte kitlesel lezyonu olan hastada A'da mDIXON Quant sekansı, B'de T1 native sekansı, C'de T1 enhanced sekansı ve D'de ADC haritasına ait ölçümler gösterilmiştir. 3 adet yaklaşık 15 mm2'lik ROI kullanılarak tümörün solid kısımlarından ölçümler yapılmıştır ve bunların aritmetik ortalaması kullanılmıştır. R2* değeri T2* süresinin matematiksel tersi olarak hesaplanmıştır.

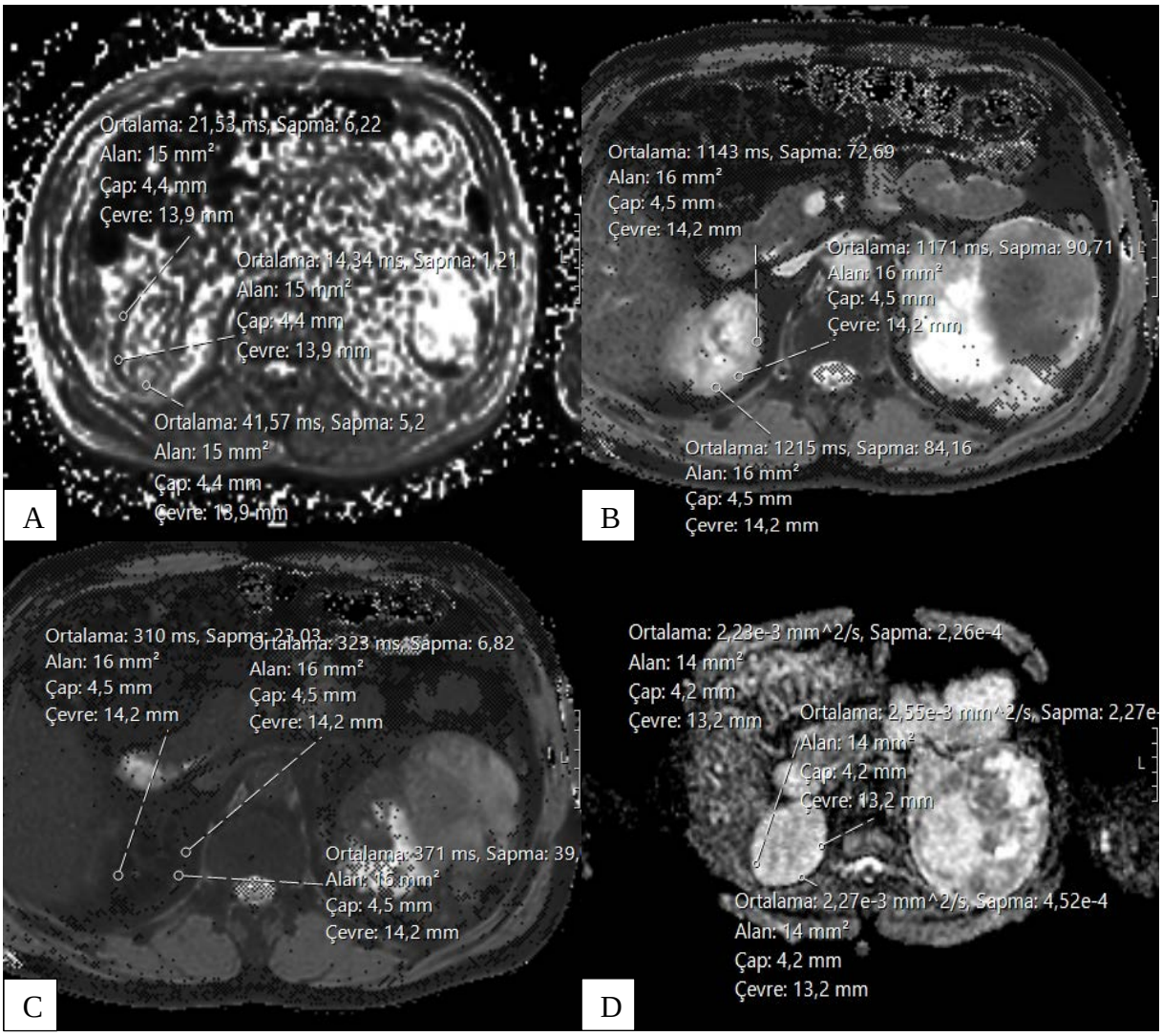

Resim 4-Olgu 1 karşı böbrek sağlıklı korteks ölçümleri: Sol böbrekte kitlesel lezyonu olan hastada sağ böbrekte sağlıklı korteksten yapılan ölçümlerde, A'da mDIXON Quant sekansı, B'de T1 native sekansı, C'de T1 enhanced sekansı ve D'de ADC haritasına ait ölçümler gösterilmiştir. 3 adet yaklaşık 15 mm2'lik ROI kullanılarak ölçümler yapılmıştır ve bunların aritmetik ortalaması kullanılmıştır. R2* değeri T2* süresinin matematiksel tersi olarak hesaplanmıştır.

Olgu 2: 45 yaşında erkek hastanın parsiyel nefrektomi öncesi çekilen Böbrek Kitle Protokolündeki MRG'si verilmiştir (Resim 5,6). Sağ böbrekte uzun aksı 45 mm olan kitleye yönelik yapılan sağ parsiyel nefrektomi sonucunda patolojik tanısı 'Papiller Hücreli Karsinom DSÖ derecesi 2' olarak belirlenmiştir. Çalışmamızda DSÖ derecesi olarak 1. ve 2. dereceler ileri olmayan sınıfında kodlandığından bu tümör de ileri olmayan derece olarak analiz edilmiştir. Resim 5'te böbrek tümörü, Resim 6'te ise karşı böbrek sağlıklı korteks ölçümleri verilmiştir.

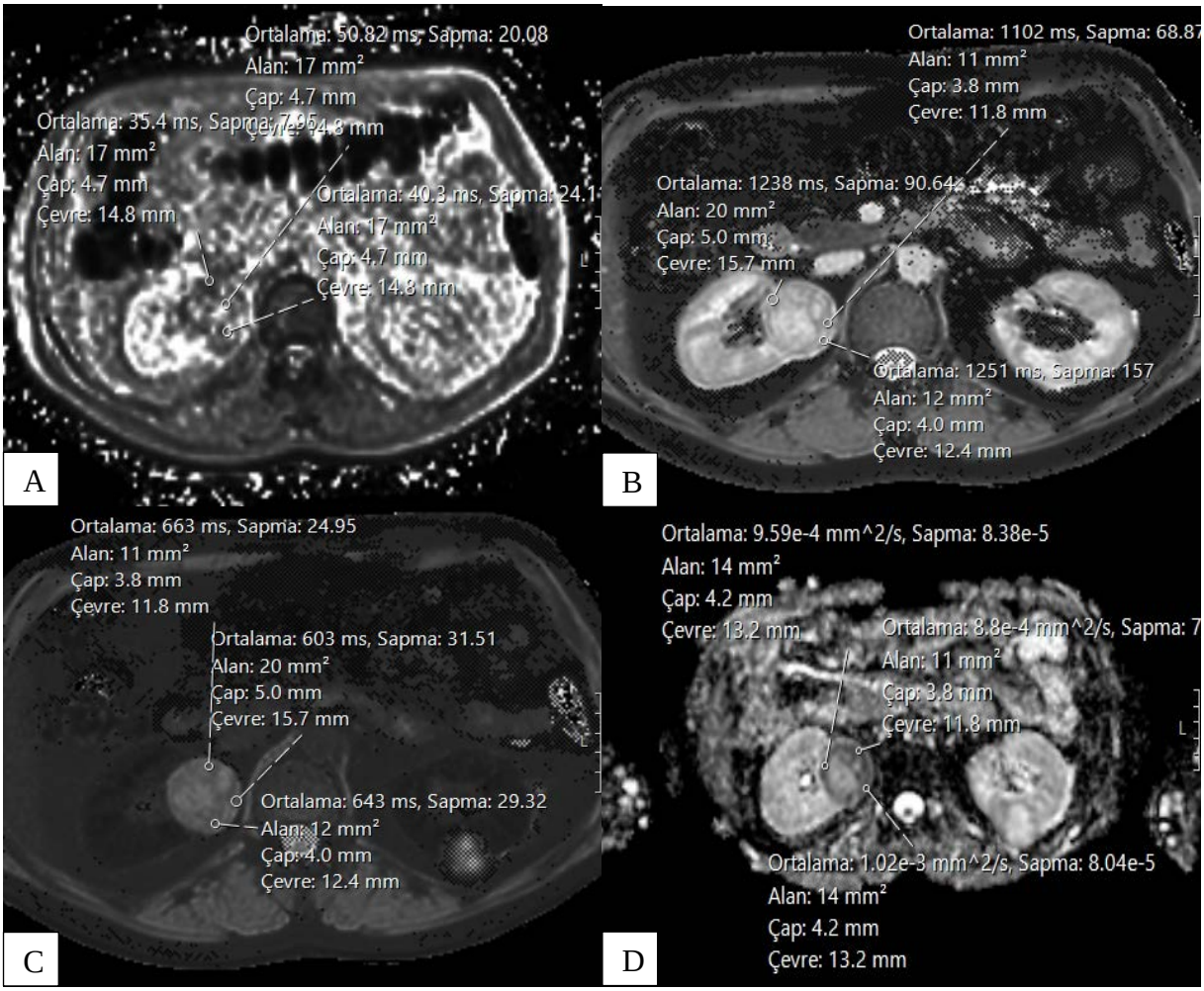

Resim 5- Olgu 2 böbrek tümörü ölçümleri: Sağ böbrekte kitlesel lezyonu olan hastada A'da mDIXON Quant sekansı, B'de T1 native sekansı, C'de T1 enhanced sekansı ve D'de ADC haritasına ait ölçümler gösterilmiştir. 3 adet yaklaşık 15 mm2'lik ROI kullanılarak tümörün solid kısımlarından ölçümler yapılmıştır ve bunların aritmetik ortalaması kullanılmıştır. R2* değeri T2* süresinin matematiksel tersi olarak hesaplanmıştır.

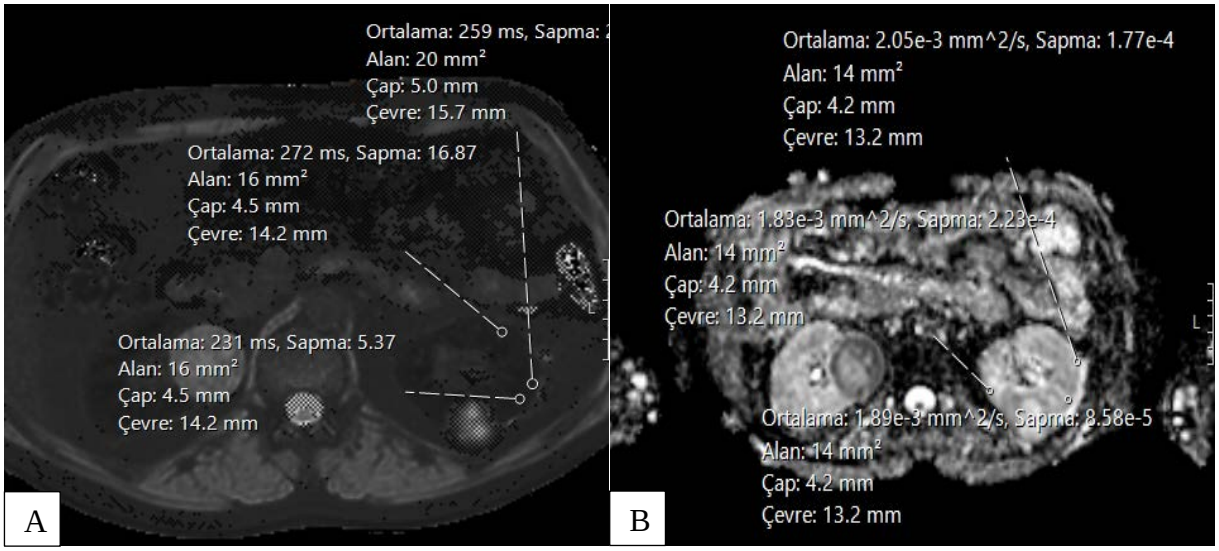

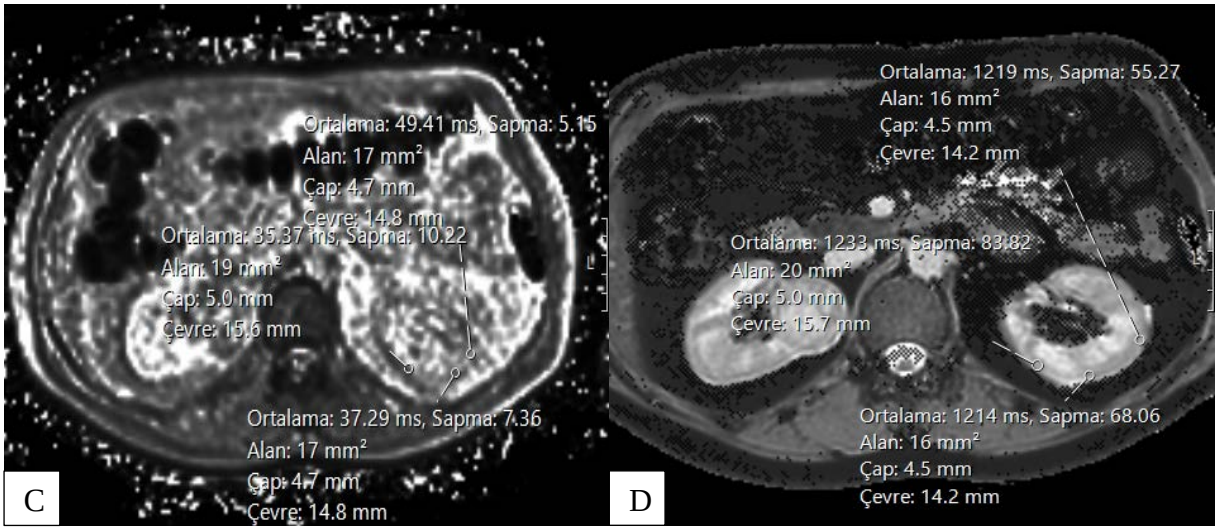

Resim 6- Olgu 2 karşı böbrek sağlıklı korteks ölçümleri: Sağ böbrekte kitlesel lezyonu olan hastada sol böbrekte sağlıklı korteksten yapılan ölçümlerde, A'da mDIXON Quant sekansı, B'de T1 native sekansı, C'de T1 enhanced sekansı ve D'de ADC haritasına ait ölçümler gösterilmiştir. 3 adet yaklaşık 15 mm2'lik ROI kullanılarak ölçümler yapılmıştır ve bunların aritmetik ortalaması kullanılmıştır. R2* değeri T2* süresinin matematiksel tersi olarak hesaplanmıştır.

Olgu 3: 75 yaşında erkek hastanın total nefrektomi öncesi çekilen Böbrek Kitle Protokolündeki MRG'si verilmiştir (Resim 7,8). Sol böbrekte uzun aksı 55 mm olan kitleye yönelik yapılan sol total nefrektomi sonucunda patolojik tanısı 'Kromofob Hücreli Karsinom' olarak belirlenmiştir. Çalışmamızda DSÖ derecesi BHT ve PHT dışında uygulanmadığından DSÖ derecesi kullanılmamıştır. Resim 7'te böbrek tümörü, Resim 8'te ise karşı böbrek sağlıklı korteks ölçümleri verilmiştir.

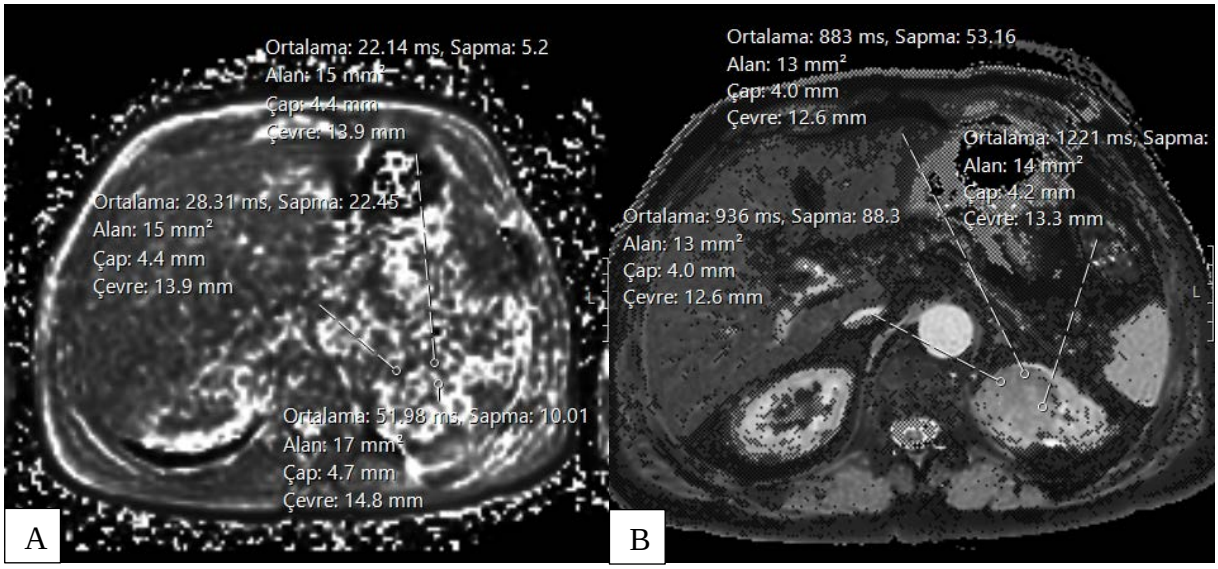

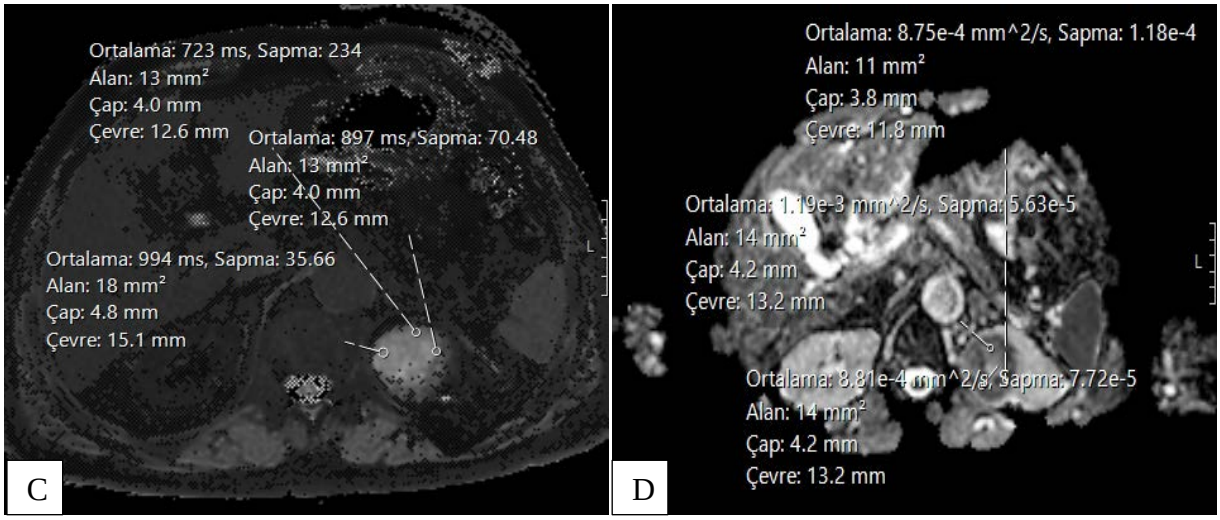

Resim 7- Olgu 3 böbrek tümörü ölçümleri: Sol böbrekte kitlesel lezyonu olan hastada A'da mDIXON Quant sekansı, B'de T1 native sekansı, C'de T1 enhanced sekansı ve D'de ADC haritasına ait ölçümler gösterilmiştir. 3 adet yaklaşık 15 mm2'lik ROI kullanılarak tümörün solid kısımlarından ölçümler yapılmıştır ve bunların aritmetik ortalaması kullanılmıştır. R2* değeri T2* süresinin matematiksel tersi olarak hesaplanmıştır.

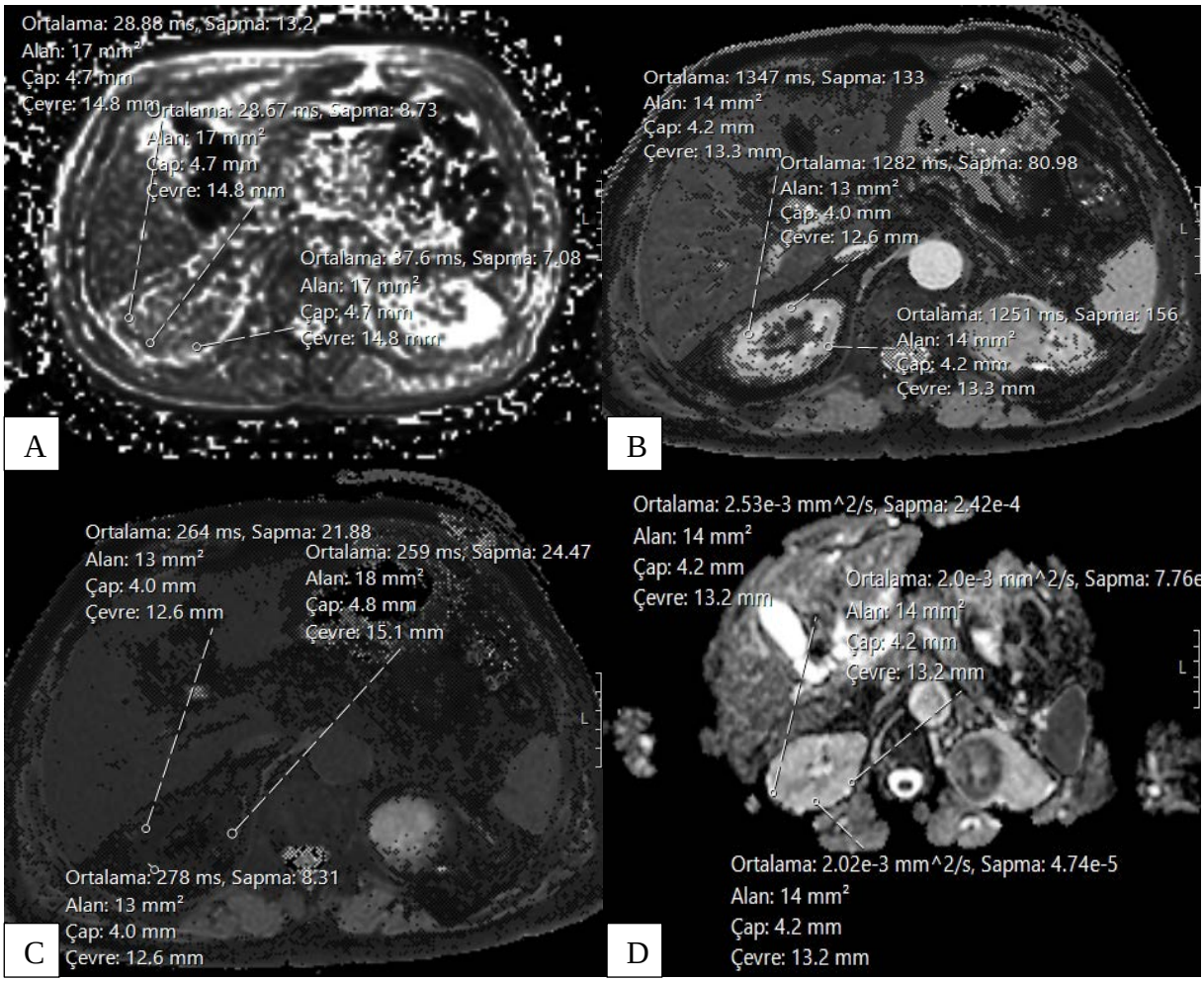

Resim 8- Olgu 3 karşı böbrek sağlıklı korteks ölçümleri: Sol böbrekte kitlesel lezyonu olan hastada sağ böbrekte sağlıklı korteksten yapılan ölçümlerde, A'da mDIXON Quant sekansı, B'de T1 native sekansı, C'de T1 enhanced sekansı ve D'de ADC haritasına ait ölçümler gösterilmiştir. 3 adet yaklaşık 15 mm2'lik ROI kullanılarak ölçümler yapılmıştır ve bunların aritmetik ortalaması kullanılmıştır. R2* değeri T2* süresinin matematiksel tersi olarak hesaplanmıştır.

5. TARTIŞMA

Böbrek tümörleri, ABD'de kanserden ölümler sırasında onbirinci sırada bulunmuştur ve en sık görülen on kanser türü listesinde sekizinci sırada yer almaktadır. Ayrıca USG, BT ve MRG modalitelerinde yaşanılan gelişmeler ve kullanımlarının artmasıyla rastlantısal olarak saptanan böbrek tümörlerinin sayısı da artmıştır. Böylece daha erken evre ve derecede izlenen tümörlerin miktarı da artmıştır (99). Görüntüleme yöntemleri hastalığın yönetim sürecini etkileyebilmektedir, tanı ve tedaviyi birlikte getiren parsiyel, total-radikal nefrektomi veya sadece tanısal iğne biyopsisi gibi yöntemler kullanılmaktadır. Bunun dışında lokal perkütan ablatif tedaviler, radyoterapi ve kemoterapi, akıllı ilaç tedavileri gibi tedavi seçenekleri de mevcuttur. Moleküler alt tiplerin, patolojik tanıların gelişmesiyle böbrek tümör grubunun, eskisine oranla daha fazla alt tipten oluştuğunu görmekteyiz. Alt tiplerin anlaşılmasının artması tedavi sürecini de etkileyebilecek potansiyeldedir.

MRG böbrek tümörlerinin tanısında ve evrelemesinde tercih edilebilen bir yöntemdir. Ayrıca MRG'de konvansiyonel sekanslar yanında kullanılan T1, T2, T2* haritalama ve DAG sekansları çok çeşitli alanlarda tanıya ve tedaviye katkı sağlamaktadır. Literatürde T1, T1 postkontrast, T2 ve T2* haritalama konusunda çalışmalar daha çok kardiyak görüntüleme üzerine olsa da beyin tümörleri (100), malign-benign lenf nodu ayrımı (101), böbrek tümörleri gibi çeşitli konularda çalışmalar yapılmıştır. DAG ise uzun zamandır kullanımda olan onkolojik açıdan çeşitli tümörlerde çok sayıda çalışmanın yapıldığı bir konudur. Literatürde böbrek tümörleri konusunda T1 (103), T1 postkontrast, T2, T2* (92) haritalama, R2, R2* değerleri ve DAG (101), (102) konularında çalışmalar görece az sayıdadır. Çalışmamızın özgün yönleri hem nativ T1 haritalama, hem postkontrast T1 haritalama, hem T2* haritalama ve R2* değerleri hem de ADC değerlerinin böbrek tümörlerinin değerlendirilmesi için ilk kez bir arada kullanılmış olması, standardizasyon açısından karşı böbrek sağlıklı korteksten de ölçümler yapılması ve ilk kez bu özelliklerin hepsinden faydalanarak

oluşturulan yapay zeka temelli bir böbrek tümör tespit programının geliştirilmeye çalışılmasıdır.

Ölçüm yöntemimiz hakkında değerlendirme yaptığımızda, her hasta için 5 adet değerin (T2 mDixon Quant, R2*, T1 native, T1 enhanced ve ADC değerleri) böbrek tümöründe ve karşı böbrek sağlıklı kortekste her hasta için hesaplanması planlanmıştır. R2* değerlerine ait ölçümler, T2 mDixon Quant sekansının matematiksel tersi olarak alınmış olup tüm karşılaştırmalarda iki sonuç birbirine paralel olarak değer vermiştir. Ölçüm yöntemimiz düşünüldüğünde üç adet 'gözlemle' yerleştirilen ROI değerinin ortalamasını aldığımız için, testin tekrar edilebilirliğini kanıtlamak açısından kör olarak ikinci bir gözlemci ile aynı ölçümleri tekrarlamanın ve gözlemciler arası uyum karşılaştırmaları yapılmasının faydalı olacağı düşünülmüştür. İlk olarak literatürde tüm değerlere aynı anda daha önce bakılmadığı dikkati çekmiştir. Ayrıca karşı böbrek sağlıklı korteksinin de ölçümlere katılması da ölçüm yöntemimize özgünlük katmaktadır. Böbrek tümörlerine dair yapılan çalışmalarda, ölçüm konusunda tümörün solid kısmına koyulan manuel ROI yönteminin genel prensip olarak çok sayıda çalışmada kullanıldığı izlenmiştir (92, 101, 102). Böbrek tümörüne ait ölçümlerde iki gözlemci güçlü korelasyon göstermiş olup en uyumlu bulgu R=0,97 ile T1 enhanced değeri olmuştur. Bu bulgu böbrek kitlesinin daha lokalize olması, T1 enhanced sekansında kontrastın da yol gösterici olması ile iki gözlemci arasında daha az karar farkı oluşması şeklinde yorumlanabilir. Karşı böbrek sağlıklı korteksi değerlendirildiğinde ise her ne kadar ADC değerindeki orta derecede korelasyon (R=0,53) haricinde tüm karşılaştırmalar güçlü korelasyon gösterse de pozitif korelasyonlar daha zayıf istatistiksel anlamlı olarak bulunmuştur. Bu bulgu ise lokalize, hedef kitle gibi bir görünüm olmadığından daha geniş bir alanda karar verilmesi sebebiyle, ölçüm seçim noktalarında farklılıklar oluşma ihtimalinin daha fazla olması olabilir. ADC'nin orta derecede korelasyon göstermesi ise ölçüm noktalarındaki değişmelerin en çok ADC haritasında sonuç farklılığı yarattığını ortaya koymaktadır.

DSÖ derecesi ile MRG değeri çıktılarımız arasındaki korelasyona bakıldığında en çarpıcı sonuç ADC değerinde izlenmiştir. Mytsyk ve arkadaşlarının yaptıkları bir çalışmada berrak hücreli karsinom tanısı alan 62 yetişkin hastada DSÖ derecesi arttıkça ADC değerinin düştüğü görülmüştür. Fuhrmann derecelendirme sistemine göre derece 1 tümörlerde ortalama 1,92 10^-3 mm2/s, derece 2 tümörlerde ortalama 1,84 10^-3 mm2/s, derece 3 tümörlerde ortalama 1,79 10^-3 mm2/s ve derece 4 tümörlerde ortalama 1,72 10^-3 mm2/s hesaplanmıştır (103). Çalışmamızda

2022 yılında güncellenen WHO/ISUP sınıflamasına göre papiller ve berrak hücreli tümörlerden oluşan tümör grubumuz şiddetli (derece 3 ve 4) ve şiddetsiz (derece 1 ve 2) sınıflarına ayrıldığında ADC değeri şiddetli ve şiddetsiz grupları arasında literatürle uyumlu şekilde şiddetli grubunda ADC değeri daha düşük olacak şekilde bulunmuştur (şiddetli grubunda 1,00 10^-3 mm2/s, şiddetsiz grubunda 1,55 10^-3 mm2/s). Bu bulgular, artan dereceyle tümör hücrelerine ait pleomorfizmin artması sonucu hücreler arası mesafenin azalması ve buna bağlı diffüzyon kısıtlılığında artış eğiliminin olması şeklinde yorumlanabilir.

Adams ve arkadaşlarının 30 berrak hücreli kanser ve 30 böbrek tümörü olmayan hasta ile yaptığı çalışmada T1 native sekansının daha yüksek dereceli tümörlerde daha yüksek çıktığını göstermişler (Cut off değeri derece 1-2 ve derece 3-4 arasında, 1101 ms olarak belirtilmiştir.) (101). Bulgularını histolojik kollajen fraksiyonun artmasıyla derecenin artması şeklinde açıklamışlardır. Ayrıca tümör boyutlarında istatistiksel olarak anlamlı olmasa da derece arttıkça artma eğilimi izlemişlerdir. Yine Adams ve arkadaşlarının 27 berrak hücreli kanserli hastada yaptığı bir çalışmada (16 şiddetsiz grubunda, 11 şiddetli grubunda) native T2 haritalama ile DSÖ dereceleri arasında istatistiksel anlamlı fark bulunmuş olup düşük dereceli tümörlerde T2 sürelerinin daha uzun olduğu bulunmuştur (92). Bizim çalışmamızda T1 native ve T2* haritalama değerleri, derece açısından istatistiksel olarak anlamlı ayırt edici bulunmamış olup literatürle uyuşmamaktadır. Çalışmamızda sadece berrak değil papiller hücreli tümörlerinde bulunmasının bu farklarda etkili olmuş olabileceği yorumlanmıştır. Ayrıca literatürdeki çalışma T2 native haritalama ile yapıldığından teknik olarak bizimkinden farklılık göstermektedir. Kurban ve arkadaşlarının 323 nefrektominin patolojik sonuçlarıyla; kitle boyutları, tümör derecesi, evresi, sarkomatoid ve nekrotik değişikliklerin ilişkisini değerlendirdikleri bir çalışmada boyut kriterini 3 kümeye bölmüşlerdir (küçük boyut: <4 cm, orta boyut: 4-7 cm, büyük boyut: >7 cm). Artan kitle boyutlarıyla derecenin istatistiksel olarak anlamlı şekilde arttığı bulunmuştur (104). Artan dereceyle tümör boyutlarındaki artış bizim çalışmamızda da istatistiksel olarak anlamlı bulunmuştur (Şiddetsizlerin kitle boyutu medyan değeri 39,5 mm, şiddetlilerin kitle boyutu medyan değeri ise 78,5 mm hesaplanmıştır.). Bu bulgu literatürle uyuşmakla birlikte rastlantısal saptanan tümörlerin artmasıyla birlikte yüksek dereceli tümörlerin de daha küçük boyutlarda saptanabiliyor olması, bu bulgunun güvenirliliğini azaltmaktadır.

Tümör subtiplerini incelediğimiz zaman sıklık sırasına göre bakıldığında sırasıyla berrak hücreli, papiller hücreli ve kromofob hücreli tümörlerin yer aldığını görürüz. Çalışmamızda bu subtiplerin, geri kalan tümör grubundan ayrımı da araştırılmış olup ilk olarak berrak hücreli tümör grubuna baktığımızda T2 mDixon Quant, R2* ve ADC değerlerinin istatistiksel anlamlı fark yarattığı izlenmiştir. Literatüre baktığımızda benzer bir çalışma grubunda, benzer bir karşılaştırmanın yapılmadığı dikkati çekmiştir. Papiller hücreli karsinomlarda da T2 mDixon Quant, R2*, T1 native ve ADC değerlerinin istatistiksel anlamlı fark yarattığı izlenmiştir. Yine literatüre baktığımızda benzer bir çalışma grubunda, benzer bir karşılaştırmanın yapılmadığı dikkati çekmiştir. Oliva ve arkadaşlarının 45 hastada 49 tümör üzerinden yaptığı çalışmada berrak ve papiller hücreli karsinomlarda T1 ve T2 ağırlıklı sinyal karakteristiklerini değerlendirmişlerdir. Papiller hücreli karsinomlar düşük T2, berrak hücreli tümörler yüksek T2 sinyal özelliklerini göstermiş olup fark istatistiksel olarak anlamlı çıkmıştır. T1 değerlerinde ise anlamlı fark izlenmemiştir (105). Çalışmamızda T2* haritalamasında berrak hücreli tümörlerde medyan değer 45,5 ms, papiller hücreli tümörlerde medyan değer 31 ms bulunmuş olup bu fark literatürle uyumlu sinyal karakteristiklerini desteklemektedir. Papiller hücreli tümörlerde T1 native değeri de çalışmamızda istatistiksel olarak anlamlı olup literatürde bu bulguyu destekleyen veya desteklemeyen benzer bir veri bulunamamıştır. Çolakoğlu ve arkadaşlarının 16 hastada (9 berrak hücreli karsinom, 7 papiller hücreli karsinom) yaptığı bir çalışmada ADC değerleri papiller hücreli tümörlerde istatistiksel olarak anlamlı düşük bulunmuştur (106). Bizim çalışmamızda da literatürle uyumlu şekilde papiller hücreli tümörlerde medyan ADC değeri 0,7 mm2/s 10^-3', berrak hücreli tümörlerde medyan ADC değeri 1,35 mm2/s 10^-3 olarak bulunmuştur. Ancak ADC değerlerinde, DSÖ derecelerinin de etkili olabildiği düşünüldüğünde bu ayrımın güvenirliliği azalmaktadır.

Kromofob hücreli kanserlerde de T2 mDixon ve R2* değerleri istatistiksel olarak anlamlı sonuç vermiş olup T2 mDixon Quant medyan değeri 25,91 ms ile ilk iki gruptan düşük bulunmuştur. Literatürde ayrım veya karşılaştırma açısından benzer bir çalışma bulunamamıştır.

Çalışmamızda böbrek tümör değerlerinin sağlıklı renal parankimden ayrımında, T1 native çıktısı haricinde diğer tüm karşılştırmalar istatistiksel olarak anlamlı sonuç vermiş olup bu değerler sonrasında ‘Random Forest’ yöntemiyle geliştirilen yapay zeka programında kullanılmış olup yüksek doğrulukla (%93) böbrek tümör değerlerini sağlıklı parankimden ayırt edebildiği görülmüştür. Literatürde yapay

zeka çalışmaları son 10 senedir artış hızı göstermekle birlikte benzer bir tümör grubu ve yöntemle daha önce yapılan bir çalışmaya rastlanmamıştır. Kowalewski ve arkadaşlarının yaptığı bir review çalışmasında en yaygın olarak uygulanan modeller arasında sinir ağları, random forest, destek vektör makineleri ve regresyon bulunduğu söylenmiştir. Bununla birlikte çalışmada, günlük uygulamalarda uygulamaya yönelik olarak sağlık hizmeti sağlayıcılarının; veri setlerini standartlaştırmak, anlamlı son noktaları tanımlamak ve yorumları birleştirmek amacıyla temel bir anlayış geliştirmeleri ve disiplinler arası işbirlikleri kurmaları gerektiği vurgulanmıştır (107). Çalışmamızda tümör tespiti ve derecelerin ayrımı konusunda ADC değeri ortak şekilde başarılı bulunmuştur. Genel olarak iki karşılaştırmada da istatistiksel en anlamlı sonuçlar ADC değerinde göze çarpmıştır.

Çalışmamızda bazı sınırlılıklar vardır. Bunlardan en belirgini diagnostik kategorilerin homojen dağılmaması ve özellikle ilk tanı kategorisi dışındaki kategorilerde örneklem hacminin küçük olması sayılabilir. Aynı karşılaştırmaların daha homojen ve daha geniş serilerde değerlendirilmesi gerekmektedir. Böbrek tümörü tespit programımızın da bu sayede subtipleri de içerecek şekilde daha detaylı tahmin yapabileceği düşünülmektedir.

İkinci sınırlılık, konuyla ilgili önceki çalışmaların eksikliği olarak söylenebilir. Literatürde böbrek tümörlerinde MRG çıktılarıyla yapılan ve yapay zeka bazlı daha çok çalışmaya ihtiyaç vardır.

Üçüncü olarak, T1 enhanced sekansının tek fazda elde edilmesi sayılabilir. Böbrek tümörlerinde kontrastlanma paternlerinin süreyle değişimi de önemli bir parametre olup arteryel ve nefrogram fazı alınmamıştır, haritalama geç fazda alınan görüntüler ile elde edilmiştir.

Dördüncü olarak, MRG değerlerini ölçmek için referans standart test yoktur. Ölçümde kullanılan ROI'ler, belirli parametrelere dikkat edilmesine rağmen manuel olarak gözlemle konulduğundan tam otomatize bir yönteme göre subjektiviteye daha açıktır.

6. SONUÇ

Manyetik Rezonans Görüntüleme, böbrek tümörlerinin tespiti, tanımlanması ve evrelenmesinde kullanılmakta olup T1 prekontrast, T1 postkontrast, T2, T2* haritalama

ve DAG gibi sekansların yardımıyla non invaziv olarak tümör tipi, derecesi hakkında bilgi verebilmektedir.

Çalışmamız; böbrek tümör derecesi ve ADC değeri, kitle boyutları arasındaki korelasyonu göstermiştir. Kısıtlı bir örneklem grubunda olsa da berrak hücreli tümörlerde T2 mDixon Quant, R2* ve ADC değerleri, papiller hücreli tümörlerde T2 mDixon Quant, R2*, T1 native ve ADC değerlerinin, kromofob hücreli tümörlerde T2 mDixon Quant, R2* değerlerinin faydalı olabileceğini göstermiştir. Tüm MRG çıktılarımız birlikte alınıp her hastanın sağlıklı böbreği de karşılaştırmaya katıldığında T1 native değeri dışındaki tüm değerler faydalı sonuçlar göstermiş olup bu veriler literatürde ilk defa random forest yöntemi temelli böbrek tümörü ile sağlıklı renal korteksi %93 oranında doğrulukla ayırabilen bir yapay zeka programının geliştirilmesinde kullanılmıştır.

MRG kantitatif parametreleri, böbrek tümörlerinin karakterini belirlemede invaziv olmayan bir biyobelirteç olma potansiyeline sahiptir. Yapılacak yeni çalışmalarda; ölçüm yöntemleri, tekniğinin standardizasyonu ve daha geniş, daha homojen örneklem grubuyla birlikte yöntemin katkısının daha net ortaya çıkacağı düşünülmektedir.

7. KAYNAKLAR

1. Reuter VE. The Pathology of Renal Epithelial Neoplasms. *Semin Oncol*. 2006;33:534–543.
2. Delahunt B, Mckenney JK, Lohse CM, et al. *A Novel Grading System for Clear Cell Renal Cell Carcinoma Incorporating Tumor Necrosis* Available from: www.ajsp.com. 2013.
3. Pedrosa I, Alsop DC, Rofsky NM. Magnetic resonance imaging as a biomarker in renal cell carcinoma. In: *Cancer*. 2009:2334–2345.
4. Stephanie Ryan MMSJE. *Anatomy for Diagnostic Imaging*.
5. Mustafa Seçil. *Ürogenital Radyoloji*.
6. World Health Organization (WHO). Global Health Estimates 2020: Deaths by Cause, Age, Sex, by Country and by Region, 2000–2019; WHO: Geneva, Switzerland, 2020.
7. Vinay Kumar (Editör) AKA (Editör), JCA (Editör), ATDMDPhD (Editör). *.Robbins Basic Pathology,11th Edition - March 8, 2022 Editors: Vinay Kumar, Abul K. Abbas, Jon C. Aster-*.
8. Maher ER. Hereditary renal cell carcinoma syndromes: diagnosis, surveillance and management. *World Journal of Urology*. 2018;36:1891–1898.
9. Hidayat K, Du X, Zou SY, et al. Blood pressure and kidney cancer risk: Meta-analysis of prospective studies. *Journal of Hypertension*. 2017;35:1333–1344.
10. Cairns P. Renal cell carcinoma. *Cancer Biomarkers*. 2011;9:461–473.

11. Pan YJ, Wei LL, Wu XJ, et al. Mir-106a-5p inhibits the cell migration and invasion of renal cell carcinoma through targeting pak5. *Cell Death Dis*.;8 . Epub ahead of print 2017. DOI: 10.1038/cddis.2017.561.
12. Oliva M GJZK et al. Renal Cell Carcinoma: T1 and T2 Signal Intensity Characteristics of Papillary and Clear Cell Types Correlated with Pathology. *AJR081727 - Pubmed*.
13. Ng C WCSPTNTPSC. Renal Cell Carcinoma: Diagnosis, Staging, and Surveillance. *AJR*.
14. Cairns P. Renal Cell Carcinoma. Cancer Biomark. *CBM*.
15. Vikram R NCTP et-al. Papillary renal cell carcinoma: radiologic-pathologic correlation and spectrum of disease.
16. Karami S YEML et al. Risk of Renal Cell Carcinoma Among Kidney Transplant Recipients in the United States.
17. David G. Bostwick LC. *Urologic Surgical Pathology*.
18. Velasquez G, Glass T, D'Souza V, et al. Multiple oncocytomas and renal carcinoma. *American Journal of Roentgenology*. 1984;142:123–124.
19. Oxley JD, Sullivan J, Mitchelmore A, et al. Metastatic renal oncocytoma. *J Clin Pathol*. 2007;60:720–722.
20. CHAO D, ZISMAN A, PANTUCK AJ, et al. COLLECTING DUCT RENAL CELL CARCINOMA: CLINICAL STUDY OF A RARE TUMOR. *Journal of Urology*. 2002;167:71–74.
21. PEYROMAURE M, THIOUNN N, SCOTTÉ F, et al. Collecting Duct Carcinoma of the Kidney: A Clinicopathological Study Of 9 Cases. *Journal of Urology*. 2003;170:1138–1140.
22. Morlote DM, Harada S, Batista D, et al. Clear cell papillary renal cell carcinoma: molecular profile and virtual karyotype. *Hum Pathol*. 2019;91:52–60.
23. Alexiev BA, Drachenberg CB. Clear cell papillary renal cell carcinoma: Incidence, morphological features, immunohistochemical profile, and biologic behavior: A single institution study. *Pathol Res Pract*. 2014;210:234–241.
24. Williamson SR, Eble JN, Cheng L, et al. Clear cell papillary renal cell carcinoma: differential diagnosis and extended immunohistochemical profile. *Modern Pathology*. 2013;26:697–708.
25. Aydin H, Chen L, Cheng L, et al. Clear Cell Tubulopapillary Renal Cell Carcinoma: A Study of 36 Distinctive Low-grade Epithelial Tumors of the Kidney. *American Journal of Surgical Pathology*. 2010;34:1608–1621.
26. MacLennan GT, Farrow GM, Bostwick DG. Low-grade collecting duct carcinoma of the kidney: report of 13 cases of low-grade mucinous tubulocystic renal carcinoma of possible collecting duct origin. *Urology*. 1997;50:679–684.
27. Hes O, Hora M, Perez-Montiel DM, et al. Spindle and cuboidal renal cell carcinoma, a tumour having frequent association with nephrolithiasis: report of 11 cases including a case with hybrid conventional renal cell carcinoma/ spindle and cuboidal renal cell carcinoma components. *Histopathology*. 2002;41:549–555.
28. Moch H, Cubilla AL, Humphrey PA, et al. The 2016 WHO Classification of Tumours of the Urinary System and Male Genital Organs—Part A: Renal, Penile, and Testicular Tumours. *Eur Urol*. 2016;70:93–105.
29. Cornelis F, Hélénon O, Correas JM, et al. Tubulocystic renal cell carcinoma: a new radiological entity. *Eur Radiol*. 2016;26:1108–1115.
30. Acquired cystic kidney disease.
31. Trpkov K, Hes O, Bonert M, et al. Eosinophilic, Solid, and Cystic Renal Cell Carcinoma. *American Journal of Surgical Pathology*. 2016;40:60–71.

32. Trpkov K, Williamson SR, Gill AJ, et al. Novel, emerging and provisional renal entities: The Genitourinary Pathology Society (GUPS) update on renal neoplasia. *Modern Pathology*. 2021;34:1167–1184.
33. Zisman A, Chao DH, Pantuck AJ, et al. Unclassified Renal Cell Carcinoma: Clinical Features and Prognostic Impact of a New Histological Subtype. *Journal of Urology*. 2002;168:950–955.
34. Armah HB, Parwani A V. Xp11.2 Translocation Renal Cell Carcinoma. *Arch Pathol Lab Med*. 2010;134:124–129.
35. Zhou J, Zhao L, Yang Z, et al. Clinicopathologic, treatment and prognosis study of 46 Xp11.2 translocation/TFE3 gene fusion renal cell carcinomas. *BMC Urol*. 2022;22:109.
36. Argani P MGRQ. TFEB-altered renal cell carcinomas. *IARC Press*, 2022.
37. Argani P MGMJ et al. ELOC (formerly TCEB1)-mutated renal cell carcinoma. *IARC Press*, 2022.
38. Holger Moch MBADMB et al. The 2022 World Health Organization Classification of Tumours of the Urinary System and Male Genital Organs—Part A: Renal, Penile, and Testicular Tumours.
39. Srigley JR DBEJEL et al. The International Society of Urological Pathology (ISUP) Vancouver classification of renal neoplasia.
40. Gill AJ HOPT et al. Gill AJ, Hes O, Papathomas T, et al.
41. Kuroda N TKGY et al. . ALK rearranged renal cell carcinoma (ALK-RCC): a multi-institutional study of twelve cases with identification of novel partner genes CLIP1, KIF5B and KIAA1217.
42. Hallberg B PRH. Mechanistic insight into ALK receptor tyrosine kinase in human cancer biology.
43. Argani P AACP et al. SMARCB1-deficient renal medullary carcinoma. 2022.
44. Davis CJ Jr MFSIA. Renal medullary carcinoma. The seventh sickle cell nephropathy. . 1995.
45. Pins MR JEME et al. Metanephric adenoma-like tumors of the kidney: report of three malignancies with emphasis on discriminating features. . *Arch Pathol Lab Med*.
46. Burger M JKDS et al. Metanephric adenoma of the kidney: a clinicopathological and molecular study of two cases. *J Clin Pathol*.
47. Arroyo M GDPEBJAP. The Spectrum of Metanephric Adenofibroma and Related Lesions: Clinicopathologic Study of 25 Cases from the National Wilms Tumor Study Group Pathology Center. *Am J Surg Pathol*.
48. de Jel D HJOA et al. Paediatric Metanephric Tumours: A Clinicopathological and Molecular Characterisation. *Crit Rev Oncol Hematol*.
49. de Jel D HJOA et al. Paediatric Metanephric Tumours: A Clinicopathological and Molecular Characterisation. . *Crit Rev Oncol Hematol*.
50. Turbiner J AMHPSJDLRA et al. Cystic nephroma and mixed epithelial and stromal tumor of kidney: A detailed clinicopathologic analysis of 34 cases and proposal for renal epithelial and stromal tumor (REST) as a unifying term. *Am J Surg Pathol*.
51. Michal M SM. Benign mixed epithelial and stromal tumor of the kidney. *Pathol Res Pract*.
52. Cajaiba MM KGSE et al. Pediatric cystic nephromas: distinctive features and frequent DICER1 mutations. *Hum Pathol*.
53. Katabathina VS, Vikram R, Nagar AM, et al. Mesenchymal neoplasms of the kidney in adults: Imaging spectrum with radiologic-pathologic correlation. *Radiographics*. 2010;30:1525–1540.

54. Jimenez RE, Eble JN, Reuter VE, et al. *Concurrent Angiomyolipoma and Renal Cell Neoplasia: A Study of 36 Cases*. 2001.
55. Liu Y, Qiu X-S, Wang E-H. *Sporadic Hemangioblastoma of the Kidney: a rare renal tumor* Available from: http://www.diagnosticpathology.org/content/7/1/49. 2012.
56. Martin SA, Mynderse LA, Lager DJ, et al. *Juxtaglomerular Cell Tumor A Clinicopathologic Study of Four Cases and Review of the Literature*. 2001.
57. Caliò A, Warfel KA, Eble JN. *Renomedullary Interstitial Cell Tumors Pathologic Features and Clinical Correlations* Available from: www.ajsp.com. 2016.
58. Chatten J, Cromie WJ, Duckett JW. *Ossifying Tumor of Infantile Kidney Report of Two Cases*.
59. Van Den Heuvel-Eibrink MM, Grundy P, Graf N, et al. Characteristics and survival of 750 children diagnosed with a renal tumor in the first seven months of life: A collaborative study by the SIOP/GPOH/SFOP, NWTSG, and UKCCSG Wilms tumor study groups. *Pediatr Blood Cancer*. 2008;50:1130–1134.
60. Van den Heuvel-Eibrink MM, van Tinteren H, Rehorst H, et al. Malignant rhabdoid tumours of the kidney (MRTKs), registered on recent SIOP protocols from 1993 to 2005: A report of the SIOP renal tumour study group. *Pediatr Blood Cancer*. 2011;56:733–737.
61. Nita Seibel MCEMJCMP et al. Clear Cell Sarcoma of the Kidney Clear Cell Sarcoma of the Kidney.
62. Knudson AG Jr, Strong LC. Mutation and cancer: a model for Wilms' tumor of the kidney.
63. Khoury JD. Nephroblastic neoplasms. *Clinics in Laboratory Medicine*. 2005;25:341–361.
64. Mochizuki K, Ohno Y, Tokai Y, et al. Congenital intrarenal teratoma arising from a horseshoe kidney. *J Pediatr Surg*. 2006;41:1313–1315.
65. Shilpi Thakura et al. Pediatric Primary Yolk Sac Tumour of the Kidney: Recommendations for Pretreatment Diagnosis. 2023.
66. Carol Rizkalla MBBCh, MTMD, PhD. Kidney tumor General Grading Kidney tumor General Grading.
67. Elkassem AA, Allen BC, Sharbidre KG, et al. Update on the role of imaging in clinical staging and restaging of renal cell carcinoma based on the AJCC 8th edition, from the AJR special series on cancer staging. *American Journal of Roentgenology*. 2021;217:541–555.
68. Bianchi M, Sun M, Jeldres C, et al. Distribution of metastatic sites in renal cell carcinoma: A population-based analysis. *Annals of Oncology*. 2012;23:973–980.
69. Kang SK, Huang WC, Pandharipande P V., et al. Solid renal masses: What the numbers tell us. *American Journal of Roentgenology*. 2014;202:1196–1206.
70. Silverman SG, Pedrosa I, Ellis JH, et al. Bosniak classification of cystic renal masses, version 2019: An update proposal and needs assessment. *Radiology*. 2019;292:475–488.
71. Ho VB, Allen SF, Hood MN, et al. Renal masses: Quantitative assessment of enhancement with dynamic MR imaging. *Radiology*. 2002;224:695–700.
72. Dyer R, DiSantis DJ, McClennan BL. Simplified imaging approach for evaluation of the solid renal mass in adults. *Radiology*. 2008;247:331–343.
73. Young JR, Margolis D, Sauk S, et al. Clear cell renal cell carcinoma: Discrimination from other renal cell carcinoma subtypes and oncocytoma at multiphasic multidetector CT. *Radiology*. 2013;267:444–453.

74. Egbert ND, Caoili EM, Cohan RH, et al. Differentiation of papillary renal cell carcinoma subtypes on CT and MRI. *American Journal of Roentgenology*. 2013;201:347–355.
75. Prasad SR, Humphrey PA, Catena JR, et al. Common and uncommon histologic subtypes of renal cell carcinoma: Imaging spectrum with pathologic correlation. *Radiographics*. 2006;26:1795–1806.
76. Shetty AS, Sipe AL, Zulfiqar M, et al. In-phase and opposed-phase imaging: Applications of chemical shift and magnetic susceptibility in the chest and abdomen. *Radiographics*. 2019;39:115–135.
77. Yildirim A, Ürol T. *Böbrek Kanseri Güncelleme PEDİATRİ GÜNCELLE 04 Nisan 2 Haydarpaşa G OLOJİ: URSU-2* Available from: www.uroturk.org.tr. 2016.
78. Park BK, Kim B, Kim SH, et al. Assessment of cystic renal masses based on Bosniak classification: Comparison of CT and contrast-enhanced US. *Eur J Radiol*. 2007;61:310–314.
79. Týp Fak S. *08 Munduz, nefrojenik sistemik fibrozis*. 2011.
80. Koh DM, Collins DJ. Diffusion-weighted MRI in the body: Applications and challenges in oncology. *American Journal of Roentgenology*. 2007;188:1622–1635.
81. Mukherji SK, Chenevert TL, Castillo M. Diffusion-Weighted Magnetic Resonance Imaging. *J Neuro-Ophthalmol*.;22 . Epub ahead of print 2002. DOI: 10.1097/01.WNO.0000019698.15867.57.
82. Ginat DT, Mangla R, Yeaney G, et al. Diffusion-weighted imaging for differentiating benign from malignant skull lesions and correlation with cell density. *American Journal of Roentgenology*.;198 . Epub ahead of print June 2012. DOI: 10.2214/AJR.11.7424.
83. Hagmann P, Jonasson L, Maeder P, et al. Understanding diffusion MR imaging techniques: From scalar diffusion-weighted imaging to diffusion tensor imaging and beyond. *Radiographics*.;26 . Epub ahead of print October 2006. DOI: 10.1148/rg.26si065510.
84. Sener RN. *Diffusion MRI: apparent diffusion coef®cient (ADC) values in the normal brain and a classi®cation of brain disorders based on ADC values* Available from: www.elsevier.com/locate/compmedimag.
85. El Kady RM, Choudhary AK, Tappouni R. Accuracy of apparent diffusion coefficient value measurement on PACS workstation: A comparative analysis. *American Journal of Roentgenology*.;196 . Epub ahead of print March 2011. DOI: 10.2214/AJR.10.4706.
86. Selby NM, Blankestijn PJ, Boor P, et al. Magnetic resonance imaging biomarkers for chronic kidney disease: a position paper from the European Cooperation in Science and Technology Action PARENCHIMA. *Nephrol Dial Transplant*. 2018;33:ii4–ii14.
87. Hueper K, Hensen B, Gutberlet M, et al. Kidney Transplantation: Multiparametric Functional Magnetic Resonance Imaging for Assessment of Renal Allograft Pathophysiology in Mice. *Invest Radiol*. 2016;51:58–65.
88. Stikov N, Boudreau M, Levesque IR, et al. On the accuracy of T1 mapping: Searching for common ground. *Magn Reson Med*. 2015;73:514–522.
89. Fennessy FM, Fedorov A, Gupta SN, et al. Practical considerations in T1 mapping of prostate for dynamic contrast enhancement pharmacokinetic analyses. *Magn Reson Imaging*. 2012;30:1224–1233.
90. Raman FS, Kawel-Boehm N, Gai N, et al. *Modified look-locker inversion recovery T1 mapping indices: assessment of accuracy and reproducibility between magnetic resonance scanners* Available from: http://jcmr-online.com/content/15/1/64. 2013.

91. Huang W, Wang Y, Panicek DM, et al. Feasibility of using limited-population-based average R10 for pharmacokinetic modeling of osteosarcoma dynamic contrast-enhanced magnetic resonance imaging data. *Magn Reson Imaging*. 2009;27:852–858.
92. Adams LC, Bressem KK, Jurmeister P, et al. Use of quantitative T2 mapping for the assessment of renal cell carcinomas: First results. *Cancer Imaging*.;19 . Epub ahead of print June 7, 2019. DOI: 10.1186/s40644-019-0222-8.
93. Niendorf T, Pohlmann A, Arakelyan K, et al. How bold is blood oxygenation level-dependent (BOLD) magnetic resonance imaging of the kidney? Opportunities, challenges and future directions. *Acta Physiologica*. 2015;213:19–38.
94. Pohlmann A, Arakelyan K, Hentschel J, et al. *Detailing the Relation Between Renal T 2 * and Renal Tissue pO 2 Using an Integrated Approach of Parametric Magnetic Resonance Imaging and Invasive Physiological Measurements* Available from: www.fmrib.ox. 2014.
95. Parsons RB, Canter D, Kutikov A, et al. RENAL nephrometry scoring system: The radiologist's perspective. *American Journal of Roentgenology*.;199 . Epub ahead of print September 2012. DOI: 10.2214/AJR.11.8355.
96. Canter D, Kutikov A, Manley B, et al. Utility of the R.E.N.A.L. nephrometry scoring system in objectifying treatment decision-making of the enhancing renal mass. *Urology*. 2011;78:1089–1094.
97. Hung AJ, Cai J, Simmons MN, et al. "Trifecta" in partial nephrectomy. *Journal of Urology*. 2013;189:36–42.
98. Gill D, Hahn AW, Sonpavde G, et al. Immunotherapy of advanced renal cell carcinoma: Current and future therapies. *Human Vaccines and Immunotherapeutics*. 2016;12:2997–3004.
99. Nci. *O-1. BACKGROUND AND DATA SOURCES* Available from: http://seer.cancer.gov/data/options.html.
100. Qu J, Pan B, Su T, et al. T1 and T2 mapping for identifying malignant lymph nodes in head and neck squamous cell carcinoma. *Cancer Imaging*.;23 . Epub ahead of print December 1, 2023. DOI: 10.1186/s40644-023-00648-6.
101. Adams LC, Ralla B, Jurmeister P, et al. Native T1 mapping as an in vivo biomarker for the identification of higher-grade renal cell carcinoma: Correlation with histopathological findings. *Invest Radiol*. 2019;54:118–128.
102. Paudyal B, Paudyal P, Tsushima Y, et al. The role of the ADC value in the characterisation of renal carcinoma by diffusion-weighted MRI. *British Journal of Radiology*. 2010;83:336–343.
103. Mytsyk Y, Dutka I, Górecki A, et al. Diffusion-weighted MRI of kidney in the diagnosis of clear cell renal cell carcinoma of various grades of differentiation. *Journal of Pre-Clinical and Clinical Research*. 2018;9:30–35.
104. Kurban LAS, Vosough A, Jacob P, et al. Pathological nature of renal tumors - does size matter? *Urol Ann*. 2017;9:330–334.
105. Oliva MR, Glickman JN, Zou KH, et al. Renal cell carcinoma: T1 and T2 signal intensity characteristics of papillary and clear cell types correlated with pathology. *American Journal of Roentgenology*. 2009;192:1524–1530.
106. Çolakoğlu Er H, Peker E, Erden A, et al. The utility of diffusion-weighted imaging in differentiation of papillary and clear cell subtypes of renal cell carcinoma. *Acta Oncologica Turcica*. 2015;48:8–14.
107. Kowalewski KF, Egen L, Fischetti CE, et al. Artificial intelligence for renal cancer: From imaging to histology and beyond. *Asian Journal of Urology*. 2022;9:243–252.

8. EK-1:

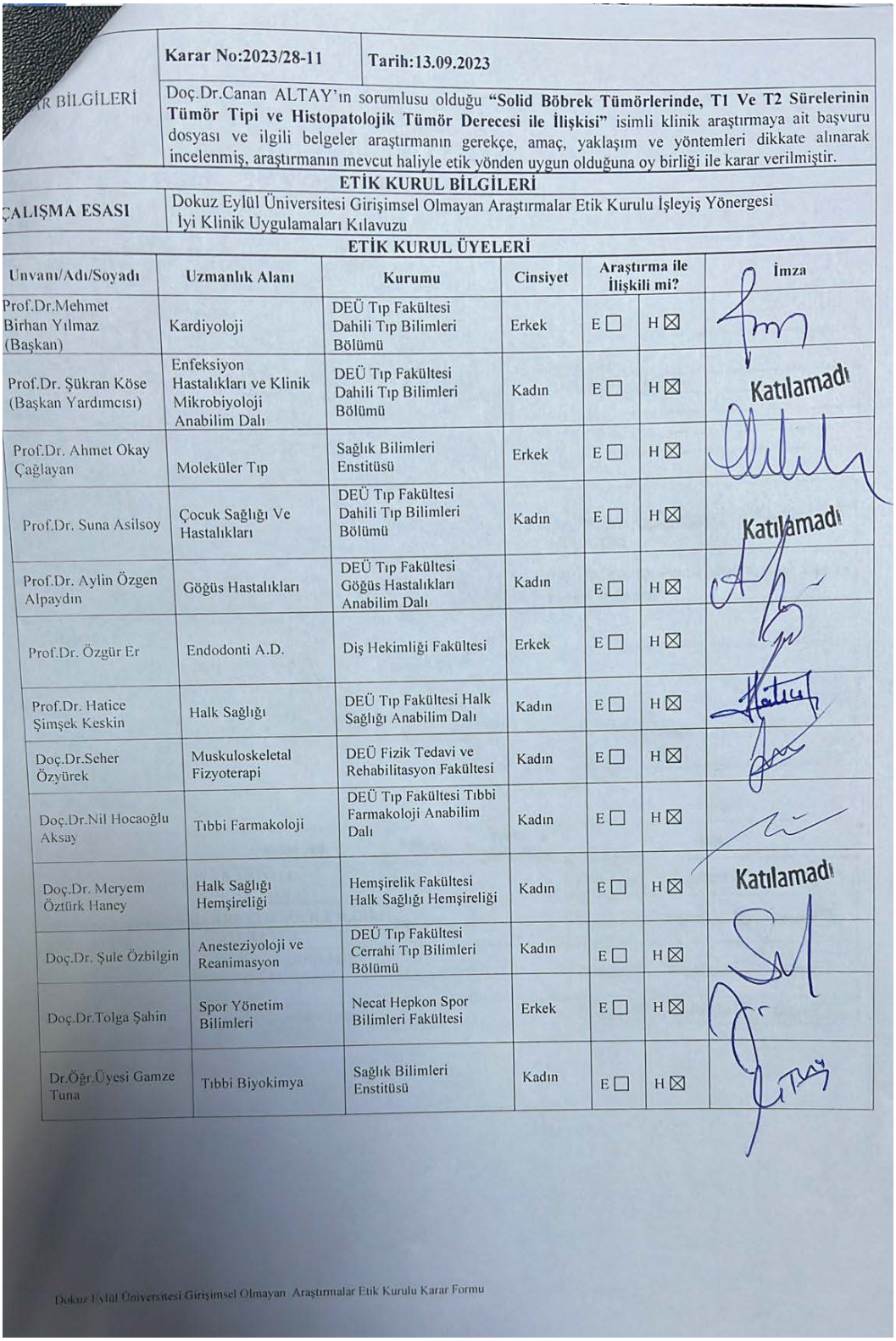

R BİLGİLERİ	**Karar No:2023/28-11**	**Tarih:13.09.2023**
	Doç.Dr.Canan ALTAY'ın sorumlusu olduğu **"Solid Böbrek Tümörlerinde, T1 Ve T2 Sürelerinin Tümör Tipi ve Histopatolojik Tümör Derecesi ile İlişkisi"** isimli klinik araştırmaya ait başvuru dosyası ve ilgili belgeler araştırmanın gerekçe, amaç, yaklaşım ve yöntemleri dikkate alınarak incelenmiş, araştırmanın mevcut haliyle etik yönden uygun olduğuna oy birliği ile karar verilmiştir.	

ETİK KURUL BİLGİLERİ

ÇALIŞMA ESASI	Dokuz Eylül Üniversitesi Girişimsel Olmayan Araştırmalar Etik Kurulu İşleyiş Yönergesi İyi Klinik Uygulamaları Kılavuzu

ETİK KURUL ÜYELERİ

Unvanı/Adı/Soyadı	Uzmanlık Alanı	Kurumu	Cinsiyet	Araştırma ile İlişkili mi?		İmza
Prof.Dr.Mehmet Birhan Yılmaz (Başkan)	Kardiyoloji	DEÜ Tıp Fakültesi Dahili Tıp Bilimleri Bölümü	Erkek	E ☐	H ☒	
Prof.Dr. Şükran Köse (Başkan Yardımcısı)	Enfeksiyon Hastalıkları ve Klinik Mikrobiyoloji Anabilim Dalı	DEÜ Tıp Fakültesi Dahili Tıp Bilimleri Bölümü	Kadın	E ☐	H ☒	Katılamadı
Prof.Dr. Ahmet Okay Çağlayan	Moleküler Tıp	Sağlık Bilimleri Enstitüsü	Erkek	E ☐	H ☒	
Prof.Dr. Suna Asilsoy	Çocuk Sağlığı Ve Hastalıkları	DEÜ Tıp Fakültesi Dahili Tıp Bilimleri Bölümü	Kadın	E ☐	H ☒	Katılamadı
Prof.Dr. Aylin Özgen Alpaydın	Göğüs Hastalıkları	DEÜ Tıp Fakültesi Göğüs Hastalıkları Anabilim Dalı	Kadın	E ☐	H ☒	
Prof.Dr. Özgür Er	Endodonti A.D.	Diş Hekimliği Fakültesi	Erkek	E ☐	H ☒	
Prof.Dr. Hatice Şimşek Keskin	Halk Sağlığı	DEÜ Tıp Fakültesi Halk Sağlığı Anabilim Dalı	Kadın	E ☐	H ☒	
Doç.Dr.Seher Özyürek	Muskuloskeletal Fizyoterapi	DEÜ Fizik Tedavi ve Rehabilitasyon Fakültesi	Kadın	E ☐	H ☒	
Doç.Dr.Nil Hocaoğlu Aksay	Tıbbi Farmakoloji	DEÜ Tıp Fakültesi Tıbbi Farmakoloji Anabilim Dalı	Kadın	E ☐	H ☒	
Doç.Dr. Meryem Öztürk Haney	Halk Sağlığı Hemşireliği	Hemşirelik Fakültesi Halk Sağlığı Hemşireliği	Kadın	E ☐	H ☒	Katılamadı
Doç.Dr. Şule Özbilgin	Anesteziyoloji ve Reanimasyon	DEÜ Tıp Fakültesi Cerrahi Tıp Bilimleri Bölümü	Kadın	E ☐	H ☒	
Doç.Dr.Tolga Şahin	Spor Yönetim Bilimleri	Necat Hepkon Spor Bilimleri Fakültesi	Erkek	E ☐	H ☒	
Dr.Öğr.Üyesi Gamze Tuna	Tıbbi Biyokimya	Sağlık Bilimleri Enstitüsü	Kadın	E ☐	H ☒	

Dokuz Eylül Üniversitesi Girişimsel Olmayan Araştırmalar Etik Kurulu Karar Formu