T.C.
DOKUZ EYLÜL ÜNİVERSİTESİ
TIP FAKÜLTESİ
ÇOCUK SAĞLIĞI VE HASTALIKLARI
ANABİLİM DALI

ÇOCUK ONKOLOJİ POLİKLİNİĞİ'NDE NÖROFİBROMATOZİS TİP 1 TANISIYLA İZLENEN HASTALARIN RETROSPEKTİF DEĞERLENDİRİLMESİ

TIPTA UZMANLIK TEZİ

Dr. Hanife Burcu GÜLER

İZMİR 2025

T.C.
DOKUZ EYLÜL ÜNİVERSİTESİ
TIP FAKÜLTESİ
ÇOCUK SAĞLIĞI VE HASTALIKLARI
ANABİLİM DALI

ÇOCUK ONKOLOJİ POLİKLİNİĞİ'NDE NÖROFİBROMATOZİS TİP 1 TANISIYLA İZLENEN HASTALARIN RETROSPEKTİF DEĞERLENDİRİLMESİ

TIPTA UZMANLIK TEZİ

Dr. Hanife Burcu GÜLER

DANIŞMAN ÖĞRETİM ÜYESİ
Doç. Dr. Deniz KIZMAZOĞLU

İZMİR 2025

İÇİNDEKİLER

TEŞEKKÜR ..... **i**

TABLOLAR LİSTESİ ..... **ii**

ŞEKİLLER LİSTESİ ..... **iii**

SİMGELER VE KISALTMALAR ..... **iv**

ÖZET ..... **vi**

ABSTRACT ..... **viii**

1.GİRİŞ ve AMAÇ **1**

2.GENEL BİLGİLER **3**

2.1 Nörokutan Sendromların Tanımı ve Tarihçesi *3*

2.2 Başlıca Nörokutan Sendromlar ve Klinik Özellikleri *3*

2.2.1. Nörofibromatozis Tip 2 (NF2) *3*

2.2.2. Tüberoskleroz Kompleksi (TSC) *4*

2.2.3. Sturge-Weber Sendromu (SWS) *5*

2.2.4. Diğer Nadir Nörokutan Sendromlar *5*

2.2.5. Nörofibromatozis Tip 1 (NF1) *7*

3. GEREÇ VE YÖNTEM **28**

3.1. Etik Kurul Onayı *28*

3.2. Araştırmanın Tipi *28*

3.3. Araştırma Yeri ve Zamanı *28*

3.4.Araştırmanın Evreni ve Örneklemi *28*

3.5. Verilerin Toplanması *28*

3.6. İstatiksel Analiz *29*

4. BULGULAR **30**

4.1. Nörofibromatozis tip 1 tanılı hastaların demografik ve kilinik özellikleri *30*

4.2. Nörofibromatozis tip1 tanılı hastaların malign tümörler açısından değerlendirilmesi *39*

4.3. Nörofibromatozis tip1 tanılı hastaların radyolojik görüntülemelerinin değerlendirilmesi 39

4.4. Nörofibromatozis tip1 tanılı hastaların çocuk onkoloji dışı bölümler tarafından takibinin değerlendirilmesi 42

5. TARTIŞMA 45

6. SONUÇ 58

7. KAYNAKLAR 61

8. EKLER 73

8.1. EK.1 ETİK KURUL ONAYI 73

8.2 EK.2. OLGU VERİ KAYIT FORMU 75

8.3. EK 3. BENZERLİK DEĞERLENDİRME RAPORU 78

TEŞEKKÜR

Çocuk Sağlığı ve Hastalıkları uzmanlık eğitimim boyunca eğitimime katkıda bulunan tüm hocalarıma, özellikle de tez yazım aşamam süresince desteğini esirgemeyen değerli hocam tez danışmanım Doç. Dr. Deniz Kızmazoğlu'na,

Hayatım boyunca ihtiyaç duyduğum her an desteklerini hissettiğim, bana olan sevgi, sabır ve inançlarıyla tüm başarılarımdaki en büyük payın sahibi canım annem ve babama,

Canımdan çok sevdiğim, en yakın arkadaşlarım olan her daim gurur duyduğum kız kardeşim ve erkek kardeşime,

Tez yazımımda bilgi ve birikimleriyle destek olan aile dostumuz sevgili Oktay Dadan'a,

Üniversitede yollarımızın kesiştiği sonrasında hep yanımda olan canım dostum, sırdaşım ve çok sevdiğim iki yeğenimin annesi Nilay Altunkaynak'a,

Beraber çalışmaktan keyif aldığım, asistanlık sürecinin zorluklarıyla baş etmemi kolaylaştıran başta eşkıdemlerim olmak üzere tüm çalışma arkadaşlarıma teşekkür ederim.

Dr. Hanife Burcu GÜLER

TABLOLAR LİSTESİ

Tablo-1 NIH Tanı Kriterleri [32] 10

Tablo-2 NF1 Ayırıcı Tanısı 12

Tablo-3 NF1 Hastalarında Çeşitli Tümörlerin Yaşam Boyu Risk Artış Oranı [70] 20

Tablo- 4 Pediatrik NF1 Hastalarında Görülebilen Klinik Bulgular 24

Tablo-5 NF1'li Çocuklarda İzlem Rehberi [3] 26

Tablo-6 Nörofibromatozis Tip 1 Tanılı Hastaların Yaş Gruplarına Göre Dağılımı 30

Tablo-7 Cinsiyet ve Yaş Grupları Dağılımı 31

Tablo-8 Aksiller Çillenme ve Cinsiyet Dağılımı 32

Tablo-9 Yaş Gruplarına Göre Optik Gliom Yerleşim Yerleri 34

Tablo-10 Lisch Nodülü Varlığı ve Optik Gliom 35

Tablo-11 Yaş Gruplarına Göre Skolyoz Varlığı Dağılımı 36

Tablo-12 Yaş Gruplarına Göre Tanı Kriterlerinin Dağılımı 36

Tablo-13 Yaş Gruplarına Göre Bulunan Tanı Kriteri Sayısı 38

Tablo-14 FASI Varlığının Yaş Gruplarına Göre Dağılımı 40

Tablo-15 Yaş Gruplarına Göre FASI Yerleşimleri 41

Tablo-16 Düzenli Takip Yapılan Branş Sayısına Göre Hastaların İzlem Süresi 44

Tablo-17 NF 1 Tanısal Bulgularının Diğer Çalışmalar ile Karşılaştırılması 50

ŞEKİLLER LİSTESİ

Şekil-1 Servikal, Torakal ve Lomber Düzeyde Çok Sayıda Nörofibrom 14

Şekil-2 Beyin MRG'da Optik Sinirde Gliom (Soldaki görselde sağ optik sinirde, sağdaki görselde bilateral optik sinirde optik gliom) 16

Şekil-3 Beyin MRG'da FASI (Soldaki görselde sol serebellar hemisferde, sağdaki görselde pons düzeyinde FASI) 20

Şekil-4 Beyin MRG'da Suprasellar Yerleşimli Pilositik Astrositom 22

Şekil-5 Hastaların İlk Başvuru Şikayetlerinin Dağılımı 32

Şekil-6 FASI Yerleşimlerinin Dağılımı 40

Şekil-7 Genetik Tanı Alan Hastaların Başvuru Yıllarına Göre Dağılımı 44

SİMGELER VE KISALTMALAR

NF: Nörofibromatozis

TSC: Tuberoskleroz kompleksi

NF1: Nörofibromatozis tip 1

NIH: National Institute of Health (Ulusal Sağlık Enstitüsü)

SWS: Sturge-Weber Sendromu

NF2: Nörofibromatozis Tip 2

MAPK: Mitojen aktifleştirilmiş protein kinaz

VEGF:Vasküler endotelyal büyüme faktörü

VHL: Von Hippel–Lindau

SSS: Santral sinir sistemi

GTPaz: Guanozin trifosfataz

cAMP: Siklik adenozin monofosfat

FASI: Fokal anormal sinyal intensite artışları

JXG: Juvenil ksantogranülom

SPRED1: Sprouty ilişkili EVH1 içerikli protein-1

CALM: Café-au-lait maküller

MRG: Manyetik rezonans görüntüleme

MPNST: Malign periferik sinir kılıfı tümörü

JMML: Juvenil myelomonositik lösemi

BMD: Kemik Mineral Yoğunluğu

FDG-PET: Florodeoksiglukoz – Pozitron Emisyon Tomografisi

GIST: Gastrointestinal Stromal Tümör

MEN1: Multipl Endokrin Neoplazi Tip 1

SSS: Santral Sinir Sistemi

USG: Ultrasonografi

ÖZET

Amaç: Nörofibromatozis tip 1 (NF1), klinik spektrumu geniş, çok sistemli tutulum gösteren ve yaşam boyu tümör gelişim riski taşıyan genetik bir hastalıktır. Erişkin olgularda iyi tanımlanmış olmasına karşın, pediatrik döneme ait doğal seyir ve klinik özelliklere ilişkin ulusal veriler sınırlıdır. Bu çalışmada, 25 yıllık süreçte üçüncü basamak bir pediatrik onkoloji merkezinde izlenen NF1'li çocukların demografik, klinik ve radyolojik özelliklerinin değerlendirilmesi amaçlandı.

Gereç ve Yöntem: Ocak 2000–Ocak 2025 tarihleri arasında NF1 tanısıyla izlenen 186 hastanın dosyaları retrospektif olarak incelendi. Demografik veriler, klinik bulgular, görüntüleme sonuçları ve multidisipliner izlem bilgileri kaydedildi. Demografik değişkenler, klinik özellikler ve tümör gelişimi arasındaki ilişkiler uygun istatistiksel testlerle analiz edildi; anlamlılık düzeyi $p<0,05$ olarak kabul edildi.

Bulgular: Hastaların %54,3'ü erkek (n=101), %45,7'si kız (n=85) olup, tanıdaki ortanca yaş 98,6 ay (2–215 ay), ortalama izlem süresi 47,7±55,4 aydı. En sık tanısal kriterler café-au-lait makülleri (%98,4), aksiller (%53,2) ve inguinal (%32,8) çillenme, Lisch nodülü (%40,3), kutanöz/subkutanöz nörofibrom (%37,8), pleksiform nörofibrom (%16,7) ve kemik displazisi (%7) idi. Aksiller çillenme kızlarda anlamlı olarak daha sık görüldü ($p=0,017$). Skolyoz %18,3 oranında saptandı ve 11–15 yaş grubunda daha yaygındı ($p=0,046$). Kranial MRG yapılan 161 hastanın %72,7'sinde FASI (fokal sinyal artış alanı) izlendi; bu lezyonlar en sık bazal ganglion ve serebellumda yerleşmişti. FASI varlığı küçük yaşta daha belirgindi ($p=0,037$) ve Lisch nodülü ($p=0,021$) ile optik gliom ($p=0,009$) varlığıyla anlamlı ilişki görüldü. Spinal MRG yapılan 110 hastanın %45,5'inde NF1'e özgü lezyonlar tespit edildi. Malign tümör 50 hastada (%26,9) saptandı; en sık optik gliom (n=29) ve pilositik astrositom (n=9) gözlendi. Tümör gelişimi ile tanı yaşı ($p=0,218$), pleksiform nörofibrom ($p=0,476$) ve aile öyküsü ($p=0,246$) arasında anlamlı ilişki yoktu.

Multidisipliner izlem oranı yüksekti. Hastalarımız; Göz Hastalıkları (%90,3), Çocuk Nörolojisi (%68,8), Ortopedi (%36), Çocuk Endokrinoloji (%26,3), Çocuk Kardiyoloji

(%37) ve Kulak Burun Boğaz (%31,1) bölümlerinden takip edilmekte idi. En az üç branş tarafından düzenli izlenen hastalarda takip süresi, diğerlerine göre anlamlı olarak uzundu (p=0,003). İzlem boyunca 9 hasta kaybedildi; bunların 8'i NF1'e bağlı maligniteler nedeniyleydi.

Sonuç: NF1'li çocuklarda hastalık genellikle erken çocukluk döneminde masum pigmenter lezyonlarla başlamakta, zamanla iskelet deformiteleri, nörogörüntüleme anomalileri ve tümöral oluşumlarla giderek karmaşık bir klinik tabloya dönüşmektedir. Bulgular, NF1'in sadece deri bulgularıyla sınırlı bir hastalık değil, çocukluk çağında dahi önemli morbidite ve mortalite riski taşıyan dinamik bir nörokutanöz sendrom olduğunu göstermektedir. Özellikle aile öyküsü olan hastalarda genetik danışmanlık sağlanmalıdır. Hastaların multidisipliner izlemi önemli olup, olası malignite gelişimi açısından farkındalık ve gerekli taramaların düzenli olarak yapılmasını mümkün kılar.

Anahtar Kelimeler: Nörofibromatozis tip 1, çocukluk çağı izlem, malignite gelişimi

ABSTRACT

Objective: Neurofibromatosis type 1 (NF1) is a genetic disorder with a broad clinical spectrum, involving multiple systems and carrying a lifelong risk of tumor development. Although it is well defined in adult cases, national data on the natural course and clinical features in the pediatric period are limited. This study aimed to evaluate the demographic, clinical, and radiological characteristics of children with NF1 followed at a tertiary pediatric oncology center over a 25-year period.

Materials and Methods: The files of 186 patients followed with an NF1 diagnosis between January 2000 and January 2025 were retrospectively reviewed. Demographic data, clinical findings, imaging results, and multidisciplinary follow-up information were recorded. Relationships between demographic variables, clinical characteristics, and tumor development were analyzed using appropriate statistical tests; a significance level of $p<0.05$ was accepted.

Results: 54.3% of patients were male (n=101) and 45.7% were female (n=85), with a median age at diagnosis of 98.6 months (range 2–215 months) and a mean follow-up duration of 47.7±55.4 months. The most common diagnostic criteria were café-au-lait macules (98.4%), axillary (53.2%) and inguinal (32.8%) hyperpigmentation, Lisch nodules (40.3%), cutaneous/subcutaneous neurofibromas (37.8%), plexiform neurofibromas (16.7%), and bone dysplasia (7%). Axillary hyperpigmentation was significantly more common in girls (p=0.017). Scoliosis was detected in 18.3% of cases and was more prevalent in the 11–15 age group (p=0.046). Focal signal intensity (FASI) was observed in 72.7% of the 161 patients who underwent cranial MRI; these lesions were most commonly located in the basal ganglia and cerebellum. The presence of FASI was more pronounced at a younger age (p=0.037) and showed a significant association with the presence of Lisch nodules (p=0.021) and optic glioma (p=0.009). NF1-specific lesions were detected in 45.5% of the 110 patients who underwent spinal MRI. Malignant tumors were detected in 50 patients (26.9%); optic glioma (n=29) and pilocytic astrocytoma (n=9) were the most common. There was no significant association between tumor development and age at diagnosis (p=0.218), plexiform neurofibroma (p=0.476), or family history (p=0.246).

The multidisciplinary follow-up rate was high: ophthalmology (90.3%), neurology (68.8%), orthopedics (36%), endocrinology (26.3%), cardiology (37%), and ear nose and throat (31.1%). The follow-up duration was significantly longer in patients regularly followed up by at least three departments (p=0.003). Nine patients were lost to follow-up; eight of these were due to NF1-related malignancies.

Conclusion: In children, NF1 typically begins with seemingly benign pigmentary findings in early childhood and gradually evolves into a complex clinical condition involving skeletal deformities, neuroimaging abnormalities, and tumor development. The findings demonstrate that NF1 is not merely a skin disorder but a dynamic neurocutaneous syndrome associated with notable morbidity and mortality even in childhood. Genetic counseling should be provided, particularly for patients with a positive family history. Multidisciplinary follow-up is essential to ensure awareness of potential malignancy risk and to facilitate timely surveillance and appropriate management.

Keywords: Neurofibromatosis type 1, pediatric follow-up, malignancy development

1.GİRİŞ ve AMAÇ

"Nörokutanöz sendrom" terimi, deri ve sinir sistemi üzerinde belirgin belirtileri olan bir grup hastalığı ifade eder. Bu liste birçok durumu içerir, bazıları son derece nadir olmakla birlikte, en yaygın üç tanesi nörofibromatozis (NF), tuberoskleroz kompleksi (TSC) ve Sturge-Weber sendromudur [1]. Nörokutanöz sendromların her birinde farklı genetik defektler mevcuttur. Bu genetik anormallikler, iyi huylu ve kötü huylu tümörlerin gelişiminde risk faktörüdür [2]. Nörofibromatozis, heterojen ve otozomal dominant olarak kalıtım gösteren bir hastalıktır. Nörofibromatozis tip 1 en sık görülen nörokutan sendrom ve tek gen hastalığıdır. Nörofibromatozis tip 1 (NF1) toplumda 1/3000 sıklıkta görülür [3]. NF1 tanısı 2021'de güncellenen Ulusal Sağlık Enstitüleri (NIH) tanı kriterlerine dayanır. NF1 tanısı için aşağıdaki yedi kriterden en az iki tanesinin, ebeveyninde NF1 tanısı olan hastalar için ise bir kriterin sağlanması gerekmektedir: 1) Altı veya daha fazla café-au-lait lekesi olması (puberte öncesi ≥5mm, puberte sonrası ≥15mm), 2) Herhangi bir tipte iki veya daha fazla nörofibrom veya tek bir pleksiform nörofibrom olması, 3) Aksiller veya inguinal bölgede çillenme, 4) Optik gliom, 5) İki veya daha fazla Lisch nodülü, 6) Karakteristik kemik dispazileri (Sfenoid kanat displazisi, uzun kemikte psödoartroz, tibia anterolateral eğrilik), 7) Beyaz kan hücreleri gibi görünüşte normal dokularda %50 varyant alel fraksiyonuna sahip heterozigot patojenik NF1 varyantı [4]. Hastalık, etkilenen aile bireylerinde farklı klinik tablolarla ortaya çıkabilmekte ve bazı bulgular yaş ilerledikçe gelişmektedir. Bu nedenle tanı koymak ve takip etmek hem hastalar hem de klinisyenler açısından zorludur [5]. Nörokutanöz sendromlar; santral sinir sistemi, deri, göz, akciğer, böbrek, kalp, periferik sinir sistemi ve iskelet sisteminde lezyonlarla karakterize genetik kökenli hastalıklardır ve bu hastalıklar çeşitli malignitelerin gelişimine zemin hazırlayabilir. Hastalıkların multisistem tutulumu nedeniyle hekim tek başına tüm hastaların hem tanı hem de tedavi gereksinimlerini karşılayamamaktadır. Bu yüzden pek çok merkez nörokutanöz hastalıklar için gelişmiş laboratuvar ve radyolojik görüntüleme olanaklarıyla bağlantılı multidisipliner birimlere sahip bir ekip yaklaşımı sunmaktadır [6].

Bu çalışmanın amacı Dokuz Eylül Üniversitesi Hastanesi Çocuk Onkoloji Polikliniği'nde NF1 tanısıyla izlenen hastaların demografik, klinik, radyolojik bulgularını geriye dönük değerlendirmek ve bu parametrelerin takipte gelişen sorunları nasıl etkilediğini anlamak ve hastalığın uzun dönemde prognoza etkilerini literatüre bildirmektir.

Nörokutanöz sendromlara yönelik güncel araştırmalar, hastalığın genetik temelini anlamaya ve hedefe yönelik moleküler tedavi seçeneklerine odaklanmaktadır. Bu hastalıkların doğasını anlamak ve prognoza etki eden faktörleri bilmek pediatrik onkolojide takip ve tedavi yönetiminde umut verici olacaktır.

2. GENEL BİLGİLER

2.1 Nörokutan Sendromların Tanımı ve Tarihçesi

Nörokutan sendromlar, genellikle genetik geçişli olan, embriyolojik olarak nöroektodermal veya nadiren mezodermal kökenli dokulardan (deri, merkezi ve periferik sinir sistemi) kaynaklanan hastalık grubudur [1]. Bu sendromlar, multisistemik olup ciltte tipik lekeler, hamartomatöz veya tümöral lezyonlar ve nörolojik semptomlar ile karakterizedir. Sıklıkla cilt, beyin ve omurilik etkilenmekle birlikte; göz, böbrek, kalp ve iskelet sistemi gibi diğer organlarda da anormallikler görülebilir. Bu nedenle literatürde "fakomatozlar" olarak da adlandırılır [5].

1882 yılında Alman patolog Friedrich Daniel von Recklinghausen, pigmentöz deri lezyonları ve periferik sinir tümörleri arasındaki ilişkiyi ortaya koyarak "Von Recklinghausen hastalığı" olarak bilinen Nörofibromatozis Tip 1 (NF1)'i tanımlamıştır [7]. Ardından Bourneville, kortikal tüberler ve epilepsi ile seyreden Tüberoskleroz Kompleksi (TSC)'ni, Sturge ise leptomeningeal anjiyomlarla karakterize Sturge-Weber Sendromu (SWS)'nu tanımlamıştır [8]. Günümüzde bu sendromlar, genetik ve moleküler mekanizmaların anlaşılmasıyla daha iyi tanınmakta ve multidisipliner bir yaklaşımla ele alınmaktadır.

2.2 Başlıca Nörokutan Sendromlar ve Klinik Özellikleri

2.2.1. Nörofibromatozis Tip 2 (NF2)

Nörofibromatozis Tip 2 (NF2), otozomal dominant kalıtım gösteren, prevalansı yaklaşık 1:60.000 olan nadir bir genetik sendromdur ve vakaların yaklaşık %50'si de novo mutasyonlara bağlı olarak ortaya çıkar [9]. NF2, 22q12.2 lokusunda yer alan ve tümör baskılayıcı bir protein olan merlini (schwannomin) kodlayan NF2 genindeki mutasyonlara bağlı gelişir. Merlin proteininin kaybı, hücre büyüme ve proliferasyon yollarında (özellikle Ras-MAPK ve YAP) kontrolsüz aktivasyona neden olarak santral sinir sistemi ve periferik sinir kılıfında tümör gelişimine yol açar [10]. Klinik olarak NF2'nin en tipik özelliği, hastaların %90-95'inde görülen bilateral vestibüler schwannomlardır. Bu tümörler işitme kaybı, tinnitus ve denge bozukluğu gibi semptomlara neden olur. Ayrıca hastaların yaklaşık yarısında intrakraniyal veya spinal

menengiomlar, %20-50'sinde ise spinal ependimomlar saptanır. Juvenil katarakt gibi oftalmolojik bulgular ve kutanöz schwannomları da görülebilir, ancak NF1'e kıyasla kutanöz belirtiler daha seyrektir. NF2 tanısı klinik kriterlere dayanır. Bilateral vestibüler schwannom varlığı veya aile öyküsü varlığında unilateral vestibüler schwannom veya meningiom, gliom gibi ek NF2 ilişkili tümörlerin bulunması tanı için yeterlidir [11].

NF2'nin klinik seyri değişkendir; erken başlangıçlı ve hızlı ilerleyen "Wishart fenotipi" kötü prognozla ilişkiliyken, daha geç başlangıçlı ve yavaş seyirli "Feiling-Gardner fenotipi" daha iyi bir klinik gidiş göstermektedir. Erken tanı ve düzenli multidisipliner takip, tümör yükünü azaltmak ve komplikasyonları önlemek açısından kritik öneme sahiptir. Hasta yönetiminde; tümörlerin büyüklüğü ve hastanın işitme durumu göz önüne alınarak cerrahi rezeksiyon veya Gamma Knife gibi stereotaktik radyoterapi yöntemleri tercih edilebilir. Bununla birlikte NF2 hastalarında radyasyon sonrası malign transformasyon riski yüksektir, bu nedenle tedavi planı dikkatle yapılmalıdır. Son yıllarda anti-VEGF ajanı bevacizumab, vestibüler schwannom büyümesini yavaşlatma ve işitme fonksiyonunu korumada umut vericidir [12].

2.2.2. Tüberoskleroz Kompleksi (TSC)

Tüberoskleroz Kompleksi (TSC), otozomal dominant kalıtımlı, hamartin (TSC1) ve tuberin (TSC2) proteinlerini kodlayan genlerdeki germline mutasyonlara bağlı olarak gelişen nadir bir nörokutan sendromdur. Hamartin-tuberin kompleksi, hücresel enerji ve büyüme sinyallerinin merkezi regülatörlerinden olan mTOR1 yolunu inhibe ederek hücre büyümesini kontrol eder. TSC1 veya TSC2 genlerinde meydana gelen mutasyonlar, bu kompleksin işlevini ortadan kaldırarak mTOR1'in aşırı aktivasyonuna ve kontrolsüz hücresel proliferasyona yol açar [13]. Klinik spektrum geniştir; hipomelanotik maküller, yüz anjiofibromları, shagreen plakları gibi dermatolojik bulgular; kortikal tuberler, subependimal nodüller ve özellikle subependimal dev hücreli astrositomlar gibi santral sinir sistemi anomalileri, epilepsi (%80'in üzerinde), kardiyak rabdomyomlar, renal anjiyomiyolipomlar ve pulmoner lenfangioleiomyomatozis sıklıkla gözlenir [14].

TSC kriterleri 2013 yılında güncellenmiştir ve tanı bu kriterler doğrultusunda konur [15]; genetik testlerde TSC1 veya TSC2 mutasyonu gösterilmesi ise tek başına

tanı koydurucudur [14]. Tedavide, mTOR inhibitörleri (sirolimus, everolimus) hem astrositomlarda hem de renal anjiomyolipom gibi TSC'ye bağlı tümörlerde tümör hacmini küçültmekte etkili bulunmuş ve epileptik nöbetlerin kontrolünde de fayda sağlamıştır [13]. Bunun yanında, antiepileptik tedaviler, psikiyatrik ve davranışsal bozukluklar için bireyselleştirilmiş rehabilitasyon yaklaşımları ve yaşam boyu multidisipliner takip önerilmektedir. Son yıllarda, özellikle erken mTOR inhibitörü kullanımının nörogelişimsel sonuçları iyileştirebileceğine dair çalışmalar da umut verici sonuçlar ortaya koymaktadır [16].

2.2.3. Sturge-Weber Sendromu (SWS)

Sturge–Weber Sendromu (SWS), yüzün trigeminal sinir dağılımı boyunca görülen porto şarabı lekesi (nevus flammeus) ve buna eşlik eden leptomeningeal kapiller-venöz malformasyonlar ile karakterize sporadik bir nörokutan sendromdur. Etiyolojik olarak, GNAQ geninde embriyonel dönemde meydana gelen postzigotik somatik mozaik mutasyonlar sonucunda ortaya çıkan konjenital bir vaskülopati mevcuttur [17].

Klinik olarak, erken çocukluk döneminde başlayan ve çoğunlukla dirençli seyreden epilepsi, hemiparezi, görme alanı defisitleri, vasküler tip baş ağrıları ve değişen düzeyde nörokognitif gerilik tipiktir. Glokom, sıklıkla ipsilateral gözde görülür ve görme kaybına yol açabilir [18]. Epilepsi, SWS'nin prognozunu belirleyen en önemli klinik faktörlerden biridir; refrakter olgularda epilepsi cerrahisi nöbet kontrolünde etkili olabilir [19]. Ayrıca, porto şarabı lekeleri için lazer tedavisi, glokom için cerrahi veya medikal müdahaleler ve erken rehabilitasyon yaklaşımları multidisipliner yönetimin temel unsurlarıdır. Son dönemde yapılan öncü çalışmalar, sirolimus ve kannabidiol gibi farmakolojik ajanların nöroinflamasyonu baskılayarak epilepsi kontrolünü ve bilişsel sonuçları iyileştirebileceğine dair umut vericidir [20]. Prognoz, leptomeningeal tutulumun yaygınlığı, epilepsi kontrolü ve erken müdahaleye bağlı olarak büyük ölçüde değişkenlik gösterir.

2.2.4. Diğer Nadir Nörokutan Sendromlar

NF1, NF2, TSC ve SWS'nin yanı sıra daha nadir fakat klinik olarak önemli nörokutan sendromlar da vardır. Bu sendromlar genetik mutasyonlarla ilişkilidir ve çoklu organ tutulumları görülebilir.

Von Hippel Lindau (VHL) sendromu, 3p25-26 bölgesinde bulunan VHL tümör supresor gen mutasyonları ile karakterize, otozomal dominant geçişli bir sendromdur. Prevalansı 1:30.000–50.000 olup klinik olarak retina ve SSS hemangioblastomları, renal hücreli karsinom ve pankreatik nöroendokrin tümörler sık görülür [21].Tedavide cerrahi ve HIF-2α inhibitörleri (ör. belzutifan) kullanılmaktadır [22].

Ataksia-Telanjiektazi, ATM geninde oluşan otozomal resesif mutasyonlara bağlı, DNA hasar onarım bozukluğu sonucu gelişen bir sendromdur. Prevalansı 1:40.000–100.000 arasında olup serebellar ataksi, oküler telanjiektazi, immün yetmezlik ve malignite predispozisyonu ile karakterizedir [23]. Tedavi semptomatik ve destekleyici olup immün yetmezliğin izlenmesi ve malignite açısından takip edilmeleri önemlidir.

Klippel–Trenaunay Sendromu, PIK3CA mutasyonlarının neden olduğu, kapiller malformasyon, venöz anomaliler ve yumuşak doku/kemik hipertrofisi triadı ile tanımlanır. Prevalansı 2–5/100.000 olup klinik olarak ekstremite hipertrofisi, kronik venöz yetmezlik ve tekrarlayan enfeksiyonlar sık görülür ve tedavi konservatif ve endovasküler yaklaşımlarla yapılır [24].

PHACE sendromu, posterior fossa anomalileri, segmental infantil hemanjiom, arteriyel malformasyonlar, kardiyak defektler ve göz anomalileri ile karakterize nadir bir sendromdur. Segmental hemanjiomlu bebeklerin %2–3'ünde görülür ve genel popülasyonda <1/1.000.000 prevalansa sahiptir; kızlarda 9 kat daha sık izlenir [25].

2.2.5. Nörofibromatozis Tip 1 (NF1)

2.2.5.1. Tanım ve Tarihçe

NF1, genetik geçişli, multisistemik tutulum gösteren bir tümör predispozan sendromdur. Otozomal dominant kalıtım paternine sahip bu hastalık, başta sinir sistemi olmak üzere çeşitli organ sistemlerini etkileyebilir. Klinik olarak; çoklu café-au-lait makülleri, deri kıvrımlarında çillenme, iriste Lisch nodülleri ve sinir sistemi tümörleri gibi bulgularla karakterizedir [26,27].

NF1'e ilişkin bulguların tarihçesi Orta Çağ'a kadar uzanır. 13. ve 16. yüzyıllarda, Madigan, Schaw ve Masello gibi araştırmacılar, döneme ait sanat eserleri ve belgelerden yola çıkarak hastalıkla ilişkili olabileceği düşünülen ilk vakaları tanımlamışlardır [28]. Modern tıpta NF1'e dair ilk patolojik betimlemeler 1849 yılında Smith tarafından gerçekleştirilmiştir. Ancak hastalık, literatürde ilk kez 1882 yılında Friedrich Daniel Von Recklinghausen tarafından sistematik biçimde tanımlanmıştır [7]. Von Recklinghausen, iki otopsi vakasında periferik sinirler boyunca yayılan tümöral lezyonları tanımlamış; bu sinir kılıflarının bağ dokusundan kaynaklandığını belirtmiştir. Ayrıca pigmentli cilt lezyonlarının varlığı ile merkezi sinir sistemi tümörlerinin birlikteliğini vurgulamıştır. 20. yüzyılda yapılan genetik çalışmalar, hastalığın moleküler temelini aydınlatmış ve NF1 geninin 17q11.2 lokasyonunda yer aldığı gösterilmiştir [29].

2.2.5.2. Epidemiyoloji

Nörofibromatozis Tip 1, dünya genelinde en sık görülen otozomal dominant geçişli nörokutan sendromdur [30]. Yapılan epidemiyolojik çalışmalarda doğum insidansı yaklaşık 1/2.500 ile 1/3.300 arasında değişmekte olup, genel popülasyondaki prevelansı 1/3.000 ila 1/6.000 arasında bildirilmiştir [31].

Nörofibromatozis Tip 1 görülme sıklığı etnik köken, cinsiyet ve coğrafi bölgeye göre belirgin farklılık göstermemektedir. Çalışmalar, NF1'in tüm insan popülasyonlarında benzer oranlarda görüldüğünü göstermektedir [32]. Bununla birlikte bazı araştırmalar, sosyoekonomik durumun klinik bulguların şiddeti üzerinde etkili olabileceğini öne sürmüştür [33].

2.2.5.3. Etiyoloji, Genetik ve Moleküler Mekanizmalar

NF1, otozomal dominant kalıtımla geçer, ancak olguların yaklaşık yarısında de novo mutasyonlarla ortaya çıkabilir [34]. NF1 geninde bugüne kadar 3000'den fazla mutasyon tanımlanmıştır. Bu yüksek spontan mutasyon oranı, NF1'in sporadik yaygınlığını açıklar. Her bireyde mutasyon aynı bölgede gerçekleşmese de hastalık genellikle tam penetrans gösterir; yani mutasyon taşıyan bireylerde klinik belirtiler kaçınılmaz olarak gelişir. Buna karşın klinik bulguların tipi ve şiddeti bireyden bireye değişir; bu nedenle, genotip ile fenotip arasındaki ilişki karmaşıktır.

NF1 geni, 17. kromozomun uzun kolu üzerinde (17q11.2) yer alır ve yaklaşık 60 ekzon içerir. Genin protein ürünü olan nörofibromin, 2818 amino asit uzunluğunda ve 250 kDa ağırlığında büyük bir sitoplazmik proteindir. Nörofibromin, özellikle nöronlar, oligodendrositler schwannositlerde yüksek düzeyde eksprese edilir. Bu proteinin en kritik işlevlerinden biri, RAS GTPaz aktivasyon proteini olarak görev yapmasıdır. Nörofibromin, RAS proteinini inaktif hale getirerek hücresel proliferasyonu sınırlayan bir sinyal frenleyici gibi çalışır. NF1 mutasyonları sonucunda nörofibromin işlevini kaybeder ve bu da RAS'ın aşırı aktivasyonuna neden olur. Sonuç olarak, özellikle RAS-MAPK ve PI3K-AKT-mTOR yolaklarında kontrolsüz sinyal iletimi meydana gelir. Bu bozulmuş hücresel sinyalleşme, NF1'e özgü benign ve malign tümörlerin temelini oluşturur [35].

NF1'in tümör baskılayıcı gen olduğu ilk kez, hastalarda aynı gen üzerinde iki farklı mutasyonun saptanmasıyla netlik kazanmıştır. Bu durum, Knudson'un "iki vuruş hipotezini" destekler niteliktedir. Yani kalıtsal veya edinilmiş ilk mutasyonun ardından, hücresel seviyede meydana gelen ikinci bir mutasyon tümör oluşumunu tetiklemektedir [36].

Nörofibromin'in hücre içindeki etkisi sadece RAS aktivitesiyle sınırlı değildir. Bazı hücre türlerinde (örneğin astrositlerde), nörofibromin ayrıca cAMP düzeylerini artırarak hücre büyümesini baskılayıcı rol üstlenir. Bu alternatif yollar, NF1'in moleküler patogenezinin düşündüğümüzden daha karmaşık olabileceğini göstermektedir [37].

Nörofibromatozis Tip 1 hastalarında bazı mutasyon tiplerinin daha özgün klinik tablolarla ilişkili olduğu saptanmıştır. Örneğin, NF1 geninin tamamını içeren mikrodelesyonlar, şiddetli fenotiple, yaygın nörofibromlar, dismorfik yüz özellikleri ve bilişsel gerilikle ilişkilidir. Öte yandan ekzon 22'deki 3 bazlık delesyon veya missense mutasyonlar, daha hafif seyirli fenotiplere yol açabilir. Bu genetik heterojenite, NF1'in neden bazı bireylerde hafif pigmentasyon bulgularıyla sınırlı kaldığını, bazılarındaysa erken yaşta malign tümörlere yol açtığını açıklamaktadır. Bu nedenle, genetik etiyolojinin anlaşılması yalnızca tanı ve tedavi açısından değil, genetik danışmanlık açısından da büyük önem taşır.

2.2.5.4.Nörofibromatozis Tip 1 Tanı Kriterleri

NF1 tanısı, 2021 yılında revize edilen Ulusal Sağlık Enstitüleri (NIH) tanı kriterlerine dayanmaktadır (Tablo-1). Klinik gözlemler, NF1'li bireylerin yaklaşık %97'sinin 8 yaşına kadar bu kriterleri karşıladığını, kalan küçük bir grubun ise genellikle 20 yaşına kadar tanı aldığını göstermektedir [38].

Çoğu olguda ilk olarak café-au-lait makülleri belirir, bunu zamanla aksiller çillenme, Lisch nodülleri ve nörofibromlar takip eder. Karakteristik kemik lezyonları sıklıkla yaşamın ilk yılında saptanırken, optik gliomlar ise ortalama 3–6 yaş aralığında tespit edilir [39].

Mevcut NIH kriterleri, özellikle çok küçük yaşlarda tanı koymada sınırlı kalabilir. İki yaşın altındaki sporadik NF1 olgularının yaklaşık yarısı yalnızca tek bir NIH kriterini karşılamakta ve bu durum tanıda gecikmeye yol açabilmektedir [40]. Bu nedenle bazı araştırmacılar, erken tanıyı kolaylaştırmak amacıyla kriterlere ek klinik göstergelerin dahil edilmesini önermektedir. Makrosefali, fokal sinyal yoğunluk alanları (FASI), juvenil ksantogranülom (JXG) ve nevus anemicus gibi bulgular bu bağlamda öne çıkmaktadır. Özellikle JXG ve nevus anemicus'un, klasik kriterleri henüz karşılamayan 2 yaş altı olguların yaklaşık %80'inde bulunduğu bildirilmiştir [41,42]. Bu nedenle bu lezyonlar, küçük çocuklarda NF1'in erken tanısını destekleyici yardımcı kriterler olarak değerlendirilebilir.

NF1 tanısı esas olarak klinik bulgulara dayandığından, kriterler karşılandığında genetik doğrulamaya ihtiyaç duyulmaz. Ancak, atipik fenotip sergileyen veya eksik klinik bulgular ile başvuran hastalarda genetik test değerli bir tanısal araç olabilir [43]. Ayrıca, NF1 aile öyküsü olmayan ve tek klinik bulgu olarak birden fazla café-au-lait makülleri gösteren çocuklarda, genetik analiz; NF1'in Legius sendromu veya Noonan sendromu gibi diğer sendromlardan ayırt edilmesine yardımcı olabilir [44].

Tablo-1 NIH Tanı Kriterleri [32]

A: NF1 tanısı konmuş bir ebeveyni olmayan bir bireyde, aşağıdakilerden iki veya daha fazlası mevcutsa NF1 tanı kriterleri karşılanır:
Ergenlik öncesi bireylerde en büyük çapı 5 mm'den büyük ve ergenlik sonrası bireylerde en büyük çapı 15 mm'den büyük altı veya daha fazla café-au-lait makülleri
Aksiller veya inguinal bölgede çillenme
Herhangi bir tipte iki veya daha fazla nörofibrom veya bir pleksiform nörofibrom
Optik gliom
Sfenoid displazi, tibianın anterolateral eğriliği veya uzun bir kemiğin psödoartrozu gibi belirgin bir kemik lezyonu
Beyaz kan hücreleri gibi görünüşte normal dokularda %50 varyant alel fraksiyonuna sahip heterozigot patojenik NF1 varyantı
B: A'da belirtilen tanı kriterlerini karşılayan bir ebeveynin çocuğu, A'daki kriterlerden bir veya daha fazlası mevcutsa NF1 tanısı almaya hak kazanır.

2.2.5.5. Nörofibromatozis Tip 1 Ayırıcı Tanısı

Nörofibromatozis Tip 1 (NF1), klinik olarak geniş bir fenotipik yelpazeye sahip olup, bazı özellikleri diğer genetik sendromlarla benzediğinden ayırıcı tanı süreci kritik önem arz eder. Legius sendromu, SPRED1 mutasyonu ile ilişkili olup NF1'e klinik olarak en fazla benzeyen durumdur. Bu sendromda kutanöz belirtiler (çok sayıda café-au-lait makül ve cilt kıvrımlarında çillenme) görülmesine rağmen nörofibrom, Lisch nodülleri ve optik gliom bulunmaz [45].

Noonan spektrum bozuklukları (örneğin Noonan sendromu ile Leopard sendromu), café-au-lait lekeleri, kısa boy, kardiyak anomaliler ve dismorfik yüz özellikle öne çıkar [46]. Ancak bu tabloların NF1'den ayırt edilmesinde en kritik nokta; nörofibromların olmamasıdır.

McCune–Albright sendromunda, endokrin bozukluklar ve café-au-lait lekeleri görülebilir ancak bunlar genellikle tek taraflı ve segmentaldır.

Tüberoskleroz kompleksinde ise hipomelanotik maküller, sebase adenomlar ve kortikal tuberler gibi bulgular mevcut olup, NF1'in karakteristik tümöral bulgularından olan nörofibromlar bu tabloda görülmez.

Segmental pigmenter değişikliklerle giden ve sistemik bulgular göstermeyen konjenital melanositik nevüsler ya da pigmenter mozaisizm de NF1 ile karışabilir.

Klinik bulgular yetersiz olduğunda veya atipik tablolar söz konusu olduğunda, NF1 genindeki mutasyonun gösterilmesi tanıyı kesinleştirmede kritik önem taşır ve özellikle Legius sendromu gibi NF1'e fenotipik olarak benzeyen durumların ayırıcı tanısında genetik testler temel rol oynar.

Tablo-2 NF1 Ayırıcı Tanısı

Hastalık / Sendrom	**Klinik Özellikler**	**NF1'den Ayırıcı Noktalar**
Legius Sendromu (SPRED1 mutasyonu)	Café-au-lait makülleri, aksiller çillenme	Nörofibrom, Lisch nodülü ve optik gliom bulunmaz
Noonan Spektrum Bozuklukları (RASopatiler)	Café-au-lait lekeleri, kısa boy, kardiyak anomaliler, dismorfik yüz görünümü	Nörofibrom görülmez
McCune–Albright Sendromu	Tek taraflı café-au-lait lekeleri, endokrin bozukluklar (erken puberte, tiroid patolojileri), fibroz displazi	Lekeler segmental; nörofibrom yok
Tüberoskleroz Kompleksi (TSC)	Hipomelanotik maküller, adenoma sebaceum, kortikal tuberler	Nörofibrom yok; tipik kutanöz bulgular farklı
Konjenital Melanositik Nevüs / Pigmenter Mozaisizm	Segmental pigment değişiklikleri	Sistemik bulgular eşlik etmez; yalnızca deri bulguları vardır

2.2.5.6. Nörofibromatozis Tip 1 Klinik Özellikleri

Hastalığın penetransı tamdır, ancak fenotipik değişkenlik nedeniyle klinik prezantasyonlar bireyler arasında büyük farklılıklar gösterebilir.

2.2.5.6.1. Dermatolojik Bulgular

NF1 tanısında en erken saptanabilen ve tanı sürecini yönlendiren bulguların başında dermatolojik bulgular gelir. Klinik değerlendirme, her muayenede tekrarlanmalı ve dikkatli bir inspeksiyon ve palpasyon yapılmalıdır [47].

2.2.5.6.1.1 Benign Dermatolojik Bulgular

Café-au-lait maküller (CALM), NF1 hastalarının %95'ine yakınında gözlenen ilk kutanöz bulgulardandır. Bu lezyonlar genellikle doğumda mevcut olup, yaşamın ilk aylarında belirginleşir. Oval şekilli, düzgün sınırlı ve homojen kahverengi pigmente bu maküller, güneş görmeyen alanlarda da belirgin şekilde izlenebilir. Puberte öncesi çocuklarda çapı 5 mm'den büyük, puberte sonrası ise 15 mm'yi aşan altı veya daha fazla CALM varlığı, tanı kriterleri açısından anlamlı kabul edilir [32]. Ancak, bu lezyonlar McCune-Albright ve Legius sendromu gibi diğer genetik durumlarda da gözlenebileceğinden, eşlik eden bulgular ayırıcı tanı için önemlidir.

İntertriginöz çillenme (aksiller ve inguinal freckling), NF1'in tipik bulgularından biridir ve genellikle 3–5 yaş arasında gelişir. Deri kıvrım bölgelerinde ortaya çıkan bu lezyonlar, çil benzeri ancak güneş maruziyetiyle ilişkili olmayan 1–3 mm çapında hiperpigmente makül ya da papüller şeklindedir. Pigmentasyon epidermal melanin birikimi artışına bağlı olarak ortaya çıkar. Yaklaşık %80 oranında görülmeleri ve CALM ile birlikte izlenmeleri tanısal özgüllüklerini artırmaktadır. Tanı kriterleri içinde de yer alan bu bulgu, özellikle CALM'lerin ardından gelen ikinci sıklıkla gözlenen dermatolojik belirtidir. Bu lezyonlar bening özelliktedir ve malign transformasyon potansiyeli yoktur.

Nörofibromlar iyi huylu periferik sinir kılıfı tümörleridir ve NF1'in temel özelliğidir.

Dört ana nörofibrom türü vardır:

Kutanöz nörofibromlar**,** NF1'in en karakteristik lezyonlarındandır. Ergenlik sonrası dönemde sıklığı artan bu tümörler, yüzeyel sinir liflerinden kaynaklanan yumuşak, mobil, pembe ya da ten rengi nodüllerdir. Kozmetik deformasyonlara ve kaşıntı, ağrı gibi semptomlara yol açabilen bu lezyonlar cerrahi olarak çıkarılabilir. CO_2 lazer, radyofrekans ablasyon ve elektrodesikasyon da alternatif tedavi yöntemleri arasında yer alır [48].

Subkutanöz nörofibromlar, daha derin yerleşimli, palpasyonda sert nodüller olarak tanımlanır ve sinirler boyunca dağılım gösterebilirler. Nörolojik semptomlara neden olabilir ve sık MRG ile takip etmek gerekebilir.

Pleksiform nörofibromlar, konjenital olarak gelişen ve özellikle çocukluk döneminde hızla büyüyebilen tümörlerdir. NF1 hastalarının %25–30'unda bulunurlar. Derin dokulara infiltratif yayılım göstererek, ciddi deformitelere, motor disfonksiyona ve şiddetli ağrıya yol açabilirler. En büyük risklerinden biri, malign periferik sinir kılıfı tümörüne (MPNST) dönüşüm potansiyelleridir. Bu nedenle düzenli MRG takibi ve erken cerrahi müdahale önerilir [49].

Atipik nörofibromlar, histolojik olarak artmış hücresellik ve sitolojik atipi ile karakterize olup, MPNST öncülü kabul edilir. CDKN2A/B gen bölgesindeki delesyonlarla ilişkili bulunmuş olup bu mutasyonlar NF1'e özgü malign transformasyon mekanizmasında kritik rol oynamaktadır [50].

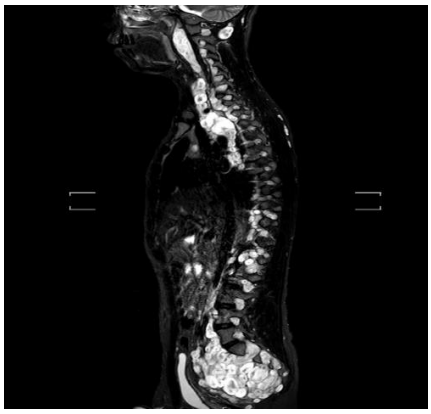

Şekil-1 Servikal, Torakal ve Lomber Düzeyde Çok Sayıda Nörofibrom

Juvenil ksantogranülomlar (JXG), sarımsı kahverengi papüller olarak özellikle NF1'li küçük çocuklarda görülen lezyonlardır. Genellikle iyi huylu seyir gösterir ve 5 yaşından önce kendiliğinden kaybolur. Çoklu JXG varlığı ile juvenil myelomonositik lösemi (JMML) riski arasında olası bir bağlantı olduğu öne sürülse de, bu ilişki kesinleşmemiştir [51].

Glomus tümörleri, NF1 hastalarında sıklıkla el ve ayakta, yoğun ağrılı subkutanöz nodüller olarak izlenebilir. Çok sayıda ve tekrarlayan glomus tümörü varlığı NF1'e özgü olabilir. Cerrahi eksizyon genellikle semptomları azaltmada etkilidir.

Nevüs anemikus, hipopigmente, sınırları belirsiz ve genellikle göğüs ön duvarında yer alan doğuştan gelen lezyonlardır. Hastaların yaklaşık yarısında saptanabilir ve tanısal açıdan destekleyici bulgu olarak değerlendirilebilir.

2.2.5.6.1.2 Malign Dermatolojik Bulgular

Malign periferik sinir kılıfı tümörü (MPNST), NF1'li hastalarda yaşamı tehdit eden en önemli komplikasyonlardan biridir. Genellikle var olan pleksiform nörofibromlardan köken alır ve insidansı %8–16 arasında değişmektedir [52].Bu tümörler genellikle 20–35 yaş aralığında ortaya çıkar ve hızlı büyüme, şiddetli ağrı, yeni gelişen nörolojik defisit gibi semptomlarla kendini gösterebilir. Ortalama sağkalım 18 ay civarındadır. Tanı, görüntüleme ve biyopsi ile konur; 18F-FDG PET/MRG bu amaçla tercih edilir. Tedavide öncelikli yaklaşım radikal cerrahidir [53].

2.2.5.6.2. Göz Bulguları

2.2.5.6.2.1. Lisch Nodülleri

Lisch nodülleri, NF1'in en özgül oftalmolojik bulgularından biridir ve iris stromasında yerleşen melanositik hamartomlardır. Klinik olarak 1–2 mm çapında, sarı-kahverengi, kubbe şeklinde lezyonlar biçiminde görülürler ve genellikle biyomikroskop ile kolaylıkla saptanırlar. Üç yaşından itibaren görülmeye başlar ve 30 yaşına gelindiğinde NF1'li bireylerin yaklaşık %100'ünde tespit edilir [54].

Çoğunlukla bilateral ve multipl lezyonlardır. Herhangi bir görme kaybına yol açmazlar ancak tanı kriterleri arasında yer alır ve erken yaşlardan itibaren değerlendirilmelidir.

2.2.5.6.2.2. Optik Gliom

Optik gliomlar, çocuk hastaların %15–20'sinde saptanır ve medyan tanı yaşı 4,2 yıldır [55]. Histopatolojik olarak düşük dereceli juvenil pilositik astrositom yapısındadır. Optik sinir ve optik kiazma dahil olmak üzere optik yol boyunca herhangi bir segmentte yerleşebilir. Seyirleri genellikle yavaş olmakla birlikte, bazı olgularda lokal invazyon yapabilirler. Klinik tablo; tek taraflı proptozis, görme keskinliği kaybı, görme alanı defekti, şaşılık, optik disk ödemi veya atrofi ile karakterizedir. Optik kiazmanın etkilenmesi durumunda erken puberte gelişebilir [56].

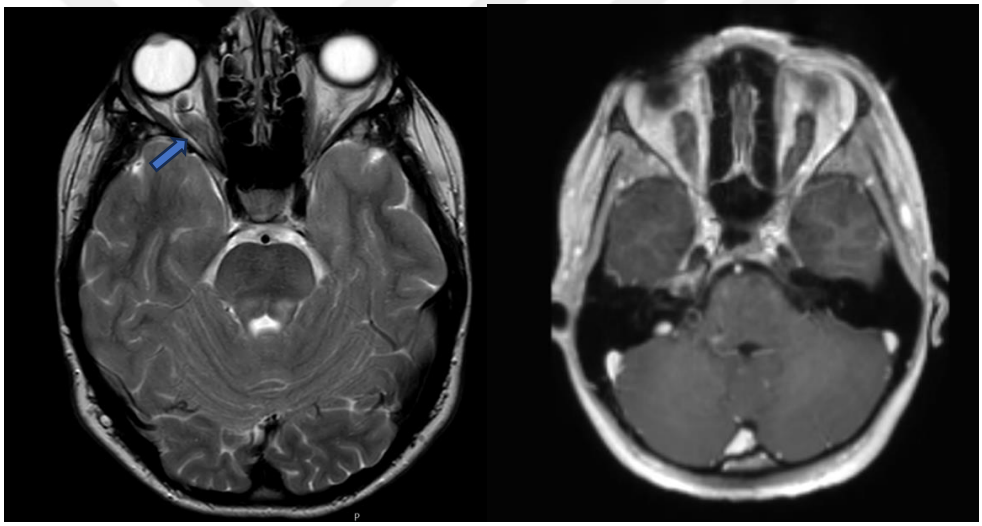

Şekil-2 Beyin MRG'da Optik Sinirde Gliom (Soldaki görselde sağ optik sinirde, sağdaki görselde bilateral optik sinirde optik gliom)

Optik gliom riski özellikle 7 yaş altındaki çocuklarda yüksektir. Daha ileri yaşlarda semptomatik tümör gelişme olasılığı oldukça düşüktür [57]. Bu nedenle NF1 tanısı konulan tüm çocuklarda, özellikle ilk on yıl boyunca, yıllık oftalmolojik değerlendirme önerilmektedir [47]. Tanıda kranial ve orbita MRG altın standarttır. Klinik olarak sadece görme kaybı, proptozis veya hipotalamik disfonksiyon bulguları olan ve radyolojik olarak progresyon gösteren olgularda tedavi gereklidir.

Semptomatik olgularda kemoterapi ilk basamak yaklaşım olup cerrahi nadiren tercih edilir.

2.2.5.6.2.3. Diğer Oftalmolojik Komplikasyonlar

Nörofibromatozis Tip 1'de oftalmolojik spektrum, Lisch nodülleri ve optik gliomalarla sınırlı değildir. Bazı hastalarda konjenital veya edinilmiş glokom, idiyopatik konjenital pitozis ve göz kapağında yerleşmiş nörofibromlar görülebilir. Bu lezyonlar mekanik görme alanı kısıtlılığı, kronik göz iritasyonu veya kozmetik bozukluklara yol açabilir.

Ayrıca, koroidal anormalliklerin yüksek özgüllüğü ve yakın kızılötesi (NIR) görüntüleme ile kolay saptanabilir olması, gelecekte NF1 tanı kriterleri içinde oftalmolojik parametrelerin daha fazla yer alabileceğini düşündürmektedir [58].

2.2.5.6.3. İskelet sistemi bulguları

NF1, nörokutanöz bulguların yanı sıra özgün iskelet sistemi anomalileri ile de karakterizedir. Bu anomaliler, klinik tanı kriterlerinden olan psödoartroz ve uzun kemik displazisinin yanı sıra skolyoz, sfenoid displazi ve osteoporozu içerir [59]. NF1'de görülen kemik patolojilerinin temelinde, nörofibromin eksikliğinin kemik gelişimi, homeostazı ve onarımındaki çoklu hücresel hatlara (osteoblast, osteoklast, kondrosit, fibroblast ve endotel hücreleri) olan olumsuz etkisi bulunmaktadır [60].

2.2.5.6.3.1. Skolyoz

Skolyoz, NF1'in en yaygın ortopedik komplikasyonudur ve farklı çalışmalarda prevalansı %10–49 arasında bildirilmiştir [61]. Klinik olarak distrofik ve nondistrofik tipler olarak iki grupta sınıflandırılır. Distrofik skolyoz genellikle servikal veya üst torakal bölgede yerleşir, kısa segment tutulumu (4–6 vertebra) ile seyreder ve kifozla birliktelik gösterebilir. Bu alt tip erken başlangıçlıdır, hızlı ilerleme gösterir ve akciğer fonksiyonlarını olumsuz etkileyebilir [62]. Nondistrofik skolyoz ise radyolojik olarak idiopatik skolyoza benzer görünse de NF1 popülasyonunda daha hızlı ilerleyebilir [63]. Çocukluk ve erken ergenlik döneminde yıllık omurga muayenesi ve gerektiğinde solunum fonksiyon testleri önerilir.

2.2.5.6.3.2. Uzun Kemik Displazisi ve Psödoartroz

Uzun kemiklerin konjenital displazisi NF1'in en özgün iskelet bulgularından biridir. Kemik mineral yoğunluğu (BMD) belirgin şekilde azalabilir. Osteopeni (%48) ve osteoporoz (%25) prevalansının yüksek olduğu bildirilmiştir [64]. BMD'deki azalma, yük taşıyan bölgelerde daha belirgindir. En sık tibia tutulur, ancak fibula, radius ve ulna da etkilenebilir. Bu displaziler, kemiğin eğrilmesine, deformiteye ve patolojik kırıklara yol açar. Kırıkların iyileşememesi ve tekrarlaması ise psödoartroz gelişimi ile sonuçlanır. NF1'li çocukların yaklaşık %2–7'sinde psödoartroz gelişir ve bu lezyonlar tedaviye dirençli olabilir. Erken ortopedik takip, deformitenin ve kırık riskinin azaltılmasında kritik öneme sahiptir.

2.2.5.6.3.3. Sfenoid kanat displazisi

Sfenoid kanat displazisi, NF1'li bireylerin %1–7'sinde görülen ve yüksek tanısal değere sahip bir anomalidir. Çoğu olguda tek taraflı sfenoid kanat yokluğu veya incelmesi söz konusudur. Bu durum, ipsilateral orbital pleksiform nörofibrom ile ilişkili olabilir ve temporal lobun orbitaya herniasyonuna bağlı pulsatil ekzoftalmus gelişebilir. Bulgular genellikle çocukluk çağında tespit edilir.

2.2.5.6.4. Nörolojik bulgular

Nörofibromatozis Tip 1, santral ve periferik sinir sistemini etkilediğinden geniş bir nörolojik bulgu spektrumuna sahiptir. Bu bulgular, doğrudan tümöral lezyonlardan veya nörofibromin eksikliğinin nöronal gelişim ve plastisite üzerindeki etkilerinden kaynaklanabilmektedir. NF1'li bireylerde baş ağrısı, özellikle migren tipi baş ağrıları, genel popülasyona kıyasla daha sık görülmektedir [65]. Klinik değerlendirmede baş ağrısının süresi, şiddeti ve eşlik eden semptomlar dikkate alınmalı; artmış kafa içi basıncı bulguları, yeni gelişen nörolojik defisitler veya yeni başlangıçlı nöbetler varlığında beyin MRG çekilmelidir. Yapısal bir patoloji dışlandıktan sonra, baş ağrıları genel popülasyondaki benzer tip baş ağrılarının tedavi protokolleri doğrultusunda yönetilebilir.

Bilişsel bozukluk, NF1'in en yaygın nörolojik komplikasyonlarından biridir ve hastaların yaklaşık yarısında görülmektedir. Klinik spektrum, hafif zeka geriliğinden dikkat eksikliği ve hiperaktivite bozukluğu, otizm spektrum bozuklukları ve öğrenme güçlüklerine kadar uzanmaktadır [66]. Dil gelişiminde gecikme, ince ve kaba motor beceri bozuklukları, yürütücü işlev sorunları ve psikososyal problemler de tabloya eşlik edebilir. Bu nedenle, NF1'li çocukların yaşamın erken dönemlerinden itibaren düzenli nöropsikiyatrik açıdan değerlendirmeleri ve gerekli durumlarda özel eğitim desteği sağlanması önerilmektedir.

Epilepsi, NF1'li bireylerde genel popülasyona göre daha yaygın olup %4–8 oranında görülmektedir [67]. Nöbet tipleri değişken olmakla birlikte fokal başlangıçlı nöbetler daha sık izlenmekte ve sıklıkla intrakraniyal yapısal lezyonlarla ilişkilendirilmektedir. Yeni başlayan nöbetlerde MRG ile tümörler, hidrosefali, vaskülopati veya diğer yapısal anomalilerin ekarte edilmesi önemlidir. NF1'de epilepsi olgularının yaklaşık üçte biri tedaviye dirençlidir ve bu grup sıklıkla mental retardasyon ile birliktelik göstermektedir.

NF1'e özgü karakteristik görüntüleme bulgularından biri olan fokal sinyal yoğunluk alanları (FASI) ise özellikle çocukluk çağında sıkça saptanmaktadır. MRG'de T2 ağırlıklı sekanslarda hiperintens sinyalli odaklar şeklinde görülen bu lezyonlar, en sık serebellum, beyin sapı, bazal gangliyonlar ve talamusta; daha nadiren kortikal veya subkortikal beyaz cevherde yerleşmektedir. Çoğunlukla simetrik ve çok odaklı olan FASI'ler genellikle 3–12 yaş arasında belirgin hale gelir ve ergenlik sonrası küçülme ya da kaybolma eğilimindedir. Klinik olarak asemptomatik olmalarına rağmen, çocuklarda NF1 tanısını destekleyici bir bulgu olarak değerlidir. Duyarlılıkları %70–97, özgüllükleri ise %79–100 arasında bildirilmiştir [68]. Ancak bu lezyonların zaman içinde boyut artışı göstermesi, kitle etkisi oluşturması veya kontrast tutulumu göstermesi durumunda optik gliomlar veya diğer intrakraniyal tümörlerle ayırıcı tanı yapılmalıdır.

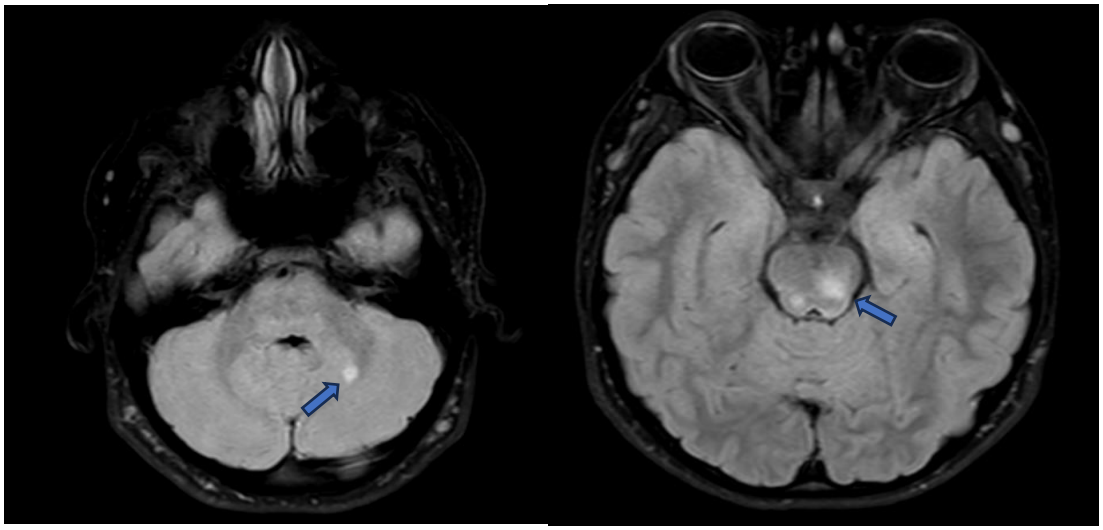

Şekil-3 Beyin MRG'da FASI (Soldaki görselde sol serebellar hemisferde, sağdaki görselde pons düzeyinde FASI)

2.2.5.6.5. NF1 ile ilişkili tümörler

Yaşam boyu tümör gelişme riski genel popülasyona kıyasla anlamlı ölçüde yüksektir ve maligniteler, NF1'li bireylerde önde gelen ölüm nedenlerinden biridir. Yaşam beklentisinin ortalama 10–15 yıl kısalmasına sebep olur [69].

Tablo-3 NF1 Hastalarında Çeşitli Tümörlerin Yaşam Boyu Risk Artış Oranı [70]

	Yaşam boyu risk
Optik Gliom	%15-20
Diğer beyin tümörleri	5 kattan fazla artış
MPNST	%8-16
Lösemi	Yaklaşık 7 kat artış
GIST	%4-25

Meme kanseri	Yaklaşık 5 kat artış
Feokromasitoma	%0.1-5.7
Duodenal karsinoid tümör	%1
Rabdomyosarkom	%1,4-6

2.2.5.6.5.1. Santral Sinir Sistemi Tümörleri

Nörofibromatozis Tip 1'de santral sinir sistemi (SSS) tümörleri sıklıkla düşük dereceli gliomlar şeklinde görülür.

Optik gliomlar, çocukların %15–20'sinde ortaya çıkar ve sıklıkla pilositik astrositom histolojisindedir. Göz bulguları bölümünde anlatılmıştır.

Beyin sapı gliomları, NF1'de ikinci sıklıkta görülen SSS tümörleridir. Çoğunlukla insidental olarak saptanır, yavaş seyirlidir ve pilositik astrositom yapısındadır. Semptomatik olgularda baş ağrısı, kraniyal sinir felçleri ve ataksi görülebilir. Hidrosefali gelişirse ventrikülöperitoneal şant gerekebilir [71].

Nörofibromatozis Tip 1'li bireylerde ayrıca gangliogliom, pleomorfik ksantoastrositom ve desmoplastik infantil ganglioglioma gibi nadir glial ve glionöronal tümörler de bildirilmiştir.

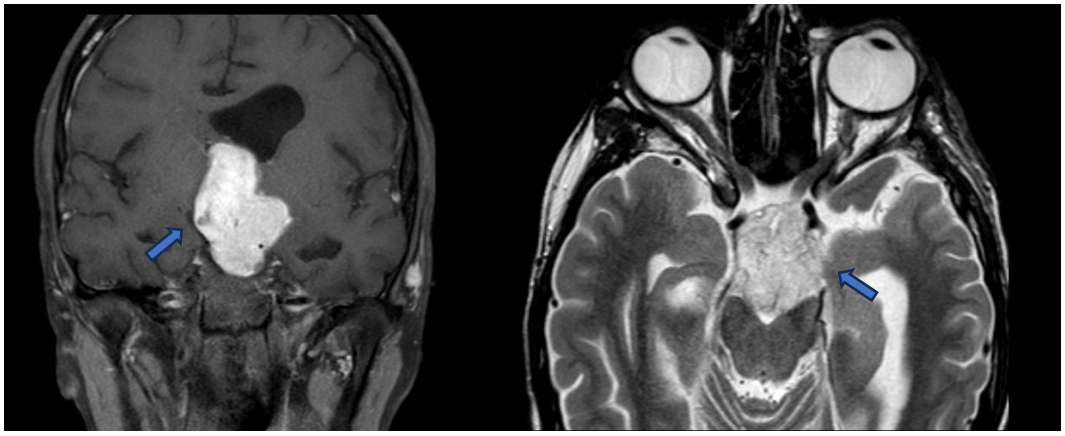

Şekil-4 Beyin MRG'da Suprasellar Yerleşimli Pilositik Astrositom

2.2.5.6.5.2. Gastrointestinal Stromal Tümörler (GIST) ve Nöroendokrin Tümörler

Nörofibromatozis Tip 1 ile ilişkili GIST'ler, sporadik GIST'lerden farklı bir biyolojik profile sahiptir. Genellikle daha erken yaşta, multipl ve ince bağırsak yerleşimli olarak ortaya çıkarlar [72]. Klinik tabloda karın ağrısı, gastrointestinal kanama ve obstrüksiyon sık görülür.

Gastrointestinal sistemde duodenal somatostatinoma, pankreatik nöroendokrin tümör ve ince bağırsak karsinoidleri gibi nadir endokrin tümörler de rapor edilmiştir [73]. Bu tümörler saptandığında Multipl Endokrin Neoplazi Tip 1 (MEN1) ayırıcı tanısının yapılması önerilir**.**

2.2.5.6.5.3. Hematolojik Maligniteler

Nörofibromatozis Tip 1'li çocuklarda juvenil miyelomonositik lösemi (JMML) riski belirgin artmıştır. JMML'li çocukların yaklaşık %14'ünde NF1 bulunur [74]. Ayrıca akut lenfoblastik lösemi ve Hodgkin dışı lenfoma insidansı da genel popülasyona göre daha yüksektir.

2.2.5.6.5.4. Solid Organ Tümörleri ve Diğer Maligniteler

Genel popülasyona kıyasla özefagus, mide, kolon ve akciğer kanseri geliştirme olasılığı 2-3 kat; karaciğer, tiroid, yumurtalık, meme, malign melanom, Hodgkin dışı lenfoma ve kronik miyeloid lösemi kanseri geliştirme olasılığı 3-7 kat; ince bağırsak tümörleri geliştirme olasılığı 15 kat ve kemik kanseri geliştirme olasılığı 20 kat daha fazladır. Bu nedenle yüksek riskli bireylerde tarama programlarının erken yaşta başlatılması önerilmektedir.

2.2.5.6.6 NF1 ile ilişkili diğer bulgular

Nörofibromatozis Tip 1'li bireylerde, büyüme paternleri sıklıkla normal popülasyondan farklılık gösterir. Çoğu hastada doğum ağırlığı ve boyu normal sınırlarda olsa da, postnatal dönemde büyüme hızında yavaşlama görülebilir. Literatürde, NF1'li çocukların yaklaşık üçte birinde belirgin büyüme geriliği, %14'ünde ise boy kısalığı bildirilmiştir [75]. Buna karşın, makrosefali NF1'in sık rastlanan fenotipik özelliklerinden biridir ve çocukluk döneminde baş çevresi ortalamadan belirgin şekilde büyük olabilir.

Optik kiazmada yerleşmiş gliomların hipotalamik fonksiyonları etkilemesi sonucu erken puberte gelişebilir. Ayrıca, pleksiform nörofibromlar nedeniyle ekstremitelerde orantısız büyüme görülebilir; bu durum, fonksiyonel kısıtlılık ve kozmetik sorunlara yol açabilir. NF1 geninde mikrodelesyon saptanan bazı hastalarda normalin üzerinde boy uzunluğu ve büyük distal ekstremiteler de bildirilmiştir. Klinik takipte, büyüme hızında ani değişiklik olan veya erken puberte bulguları olan olgularda kranial MRG ile hipotalamohipofizer bölgenin değerlendirilmesi önerilir.

Hipertansiyon prevalansı NF1'li bireylerde genel popülasyona kıyasla artmıştır ve yaşla birlikte artış gösterir. En sık esansiyel hipertansiyon görülse de, renovasküler hipertansiyon NF1 ile ilişkili önemli bir sekonder hipertansiyon nedeni olabilir. Renal arter stenozu, çocuklarda hipertansiyonun en iyi belgelenmiş sebeplerinden biridir ve NF1 hastalarının yaklaşık %1'inde görülür [76]. Feokromositoma ve paragangliom, NF1'de nadir görülmekle birlikte (%0,1–1,5), özellikle erişkin hastalarda hipertansiyonun olası nedenleri arasındadır.

Konjenital kalp hastalıkları NF1'li bireylerde %0,4–6,4 oranında görülür; bu oran, genel popülasyondaki %0,4–0,9'luk prevalansa kıyasla belirgin olarak yüksektir. En sık saptanan defekt, valvüler pulmoner stenozdur; daha nadiren konotrunkal defektler ve sol ventrikül çıkış yolu obstrüksiyonları bildirilmiştir [77].

NF1 vasküлopatisi, proksimal aortadan küçük arterlere kadar tüm damar segmentlerini tutabilir ve stenoz, anevrizma, psödoanevrizma, rüptür, fistül izlenebilir. Çoğu lezyon asemptomatik olup görüntüleme sırasında tesadüfen saptanır.

Kardiyovasküler komplikasyonlar, özellikle çocukluk ve erken erişkinlik döneminde asemptomatik seyredebileceğinden, NF1'li tüm bireylerde düzenli kan basıncı ölçümü, oskültasyon ve klinik şüphe durumunda ekokardiyografi ile değerlendirme önerilir.

Tablo- 4 Pediatrik NF1 Hastalarında Görülebilen Klinik Bulgular

Klinik Bulgular	**Ortaya Çıkma Yaşı**	**Klinik Özellikler**	**Tanıdaki Önemi**
Dermatolojik bulgular			
Café-au-lait makülleri (CALM)	Doğumda / <2 yaş	İyi sınırlı, hiperpigmente lezyonlar	Tanı kriteri (≥6 adet)
İntertriginöz çillenmeler	3–5 yaş	Aksilla, inguinal bölge, vb.	Tanı kriteri
Kutanöz nörofibromlar	>10 yaş	Deriden kabarık, yumuşak, iyi huylu lezyonlar	Tanı kriteri (>2 lezyon)
Pleksiform nörofibromlar	Doğumdan itibaren	Derin, yumuşak doku tümörü	Tanı kriteri (≥1 adet)
MPNST	Ergenlik/erişkin	Hızlı büyüme ve ağrı	
Ortopedik bulgular			
Skolyoz	5–10 yaş		Tanı kriteri değil ama sık görülür

Uzun kemik displazisi / Psödoartroz	Erken çocukluk		Tanı kriteri
Nörolojik bulgular			
Öğrenme güçlüğü, Dikkat eksikliği	Her yaş		Sık görülür
(FASI)	3–12 yaş	MRG'de T2 hiperintens alanlar, asemptomatik	Sık görülür
Epilepsi	Her yaş		NF1'e eşlik edebilir
Endokrin sistem bulguları			
Puberte prekoks	5–8 yaş		NF1'de daha sık görülür
Büyüme geriliği	Bebeklik / çocukluk		Sık fakat tanı kriteri değil
Kardiyovasküler bulgular			
Hipertansiyon	Çocukluk / ergenlik	Esansiyel ya da renal arter stenozuna bağlı	Sıklığı artmıştır
Renal arter stenozu	Erken çocukluk		Nadir ama ciddi
Pulmoner stenoz / Konjenital kalp defektleri	Doğumsal		Nadir
Göz bulguları			
Lisch nodülleri	3 yaş	görme kaybına yol açmaz	Tanı kriteri
Optik gliom	2–8 yaş	Görme kaybı, şaşılık, proptozis	Tanı kriteri

2.2.5.6.7.NF-1 Hastalarının Takibi ve Tedavisi

Çocukluk döneminden itibaren yıllık klinik muayeneler; kan basıncı ölçümü, cilt lezyonlarının değerlendirilmesi, görme taramaları ve nörolojik incelemeleri içermelidir. Optik gliom şüphesinde MRG ile değerlendirme yapılırken, hızlı büyüyen pleksiform nörofibromlar için malign periferik sinir kılıfı tümörüne dönüşüm riski açısından yakın izlem esastır. Tedavide, cerrahi girişimler özellikle fonksiyonel bozukluğa veya malignite şüphesine yol açan lezyonlarda ön planda olup, sistemik tedavi seçenekleri arasında MEK inhibitörleri gibi hedefe yönelik ajanlar giderek artan bir şekilde kullanılmaktadır [30]. NF1'in heterojen seyri göz önünde bulundurulduğunda, her hastanın yaş, klinik bulgular ve komplikasyon riskine göre bireyselleştirilmiş bir takip ve tedavi planı oluşturulması önerilmektedir.

Tablo-5 NF1'li Çocuklarda İzlem Rehberi [3]

	İnfant 1 ay–1 yaş	**Erken çocukluk 1–5 yaş**	**Geç çocukluk 5 yaş–puberte**	**Adölesan ve genç yetişkinlik (postpubertal)**
Genetik danışmanlık				
Genetik etyoloji	X[a]	-	-	X (en az 1 kere)
Genetik test	Gerektiğinde	Gerektiğinde	Gerektiğinde	Gerektiğinde
Medikal değerlendirme ve tedavi				
Büyüme takibi	X	Yıllık	Yıllık	Yıllık
Baş çevresi takibi	X	X	X	-
Kan basıncı takibi		Yıllık	Yıllık	Yıllık
Ekokardiyografi	X	-	-	-

Cilt muayenesi	X	Yıllık	Yıllık	Yıllık
Kemik ve skolyoz değerlendirme	X[b]	Yıllık	Yıllık	Yıllık
Nörolojik değerlendirme	X	Yıllık	Yıllık	Yıllık
Göz muayenesi	Yıllık	Yıllık	Yıllık	Gerektiğinde
Puberte değerlendirme	-	Yıllık	Yıllık	-
Tanısal görüntüleme	Gerektiğinde [c]	Gerektiğinde [c]	Gerektiğinde [c]	Gerektiğinde [c]
Gelişimsel ve psikolojik değerlendirme	X	X	X	X
Genetik danışmanlık; fenotip değerlendirme	X		X	X
Aile desteği	X	X	X	X[b]
Destek grupları	X	X	X	X[b]
Uzun dönem planlar	X	X	X	X

X: uygulanır, - : uygulanamaz, [a] : veya tanı anında, [b] : bu zaman diliminde en az 1 kere, [c] : yeni bulgu ortaya çıktığında veya yeni anormallikte

3. GEREÇ VE YÖNTEM

3.1. Etik Kurul Onayı

"Çocuk Onkoloji polikliniğine başvuran nörofibromatozis-1 tanılı hastaların retrospektif olarak değerlendirilmesi" isimli bu çalışma, Dokuz Eylül Üniversitesi Girişimsel Olmayan Araştırmalar Etik Kurulu'nun 16.10.2024 tarih ve 2024/34-20 sayılı kararı (EK-1) ile uygun bulunmuştur.

3.2. Araştırmanın Tipi

Araştırma; retrospektif, tek merkezli, kesitsel ve tanımlayıcı olarak yapılmıştır.

3.3. Araştırma Yeri ve Zamanı

Araştırma, Dokuz Eylül Üniversitesi Tıp Fakültesi Hastanesi Çocuk Onkoloji Polikliniği'nde gerçekleştirilmiştir. Ocak 2000 – Ocak 2025 tarihleri arasında çocuk onkoloji polikliniğine başvuran nörofibromatozis-1tanılı hastaların kayıtları incelenmiştir.

3.4.Araştırmanın Evreni ve Örneklemi

Araştırmanın evrenini 1 Ocak 2000- 1 Ocak 2025 tarihleri arasında Dokuz Eylül Üniversitesi Tıp Fakültesi Hastanesi Çocuk Onkoloji Polikliniği'ne başvurup nörofibromatozis-1 tanısıyla izlenen 0-18 yaş arası hastalar oluşturmaktadır. Bu tarihler arasında incelenen 186 hasta dahil edilme kriterlerini karşılamış olup çalışmaya alınmıştır. Çalışmaya Dokuz Eylül Üniversitesi Tıp Fakültesi Hastanesi Çocuk Onkoloji Polikliniği'nde nörofibromatozis-1 tanı kriterlerini karşılayan ve klinik verilerine eksiksiz şekilde ulaşılabilen 0-18 yaş arası hastalar dahil edilmiştir.

Poliklinik takiplerine düzenli devam etmeyen hastalar, yetersiz verisi olan hastalar ve 18 yaşından büyük hastalar çalışmaya dahil edilmemiştir.

3.5. Verilerin Toplanması

Çalışmada yer alan hastalara ait veriler, hastane bilgi sistemi ve çocuk onkoloi polikliniği arşivindeki hasta dosyalarından retrospektif elde edilmiştir. Her hasta için bir 'Hasta Veri Kayıt Formu (EK-1)' oluşturulmuştur. Hastaların başvuru tarihi,

cinsiyeti, tanı anındaki yaşı, café-au-lait lekesi, aksiller/inguinal çillenme, nörofibrom/pleksiform nörofibrom varlığı, tümör gelişimi, iskelet sistemi anomalisi, birinci derecede akrabada NF-1 öyküsü, ebeveynler arasında akrabalık, ailede malignite öyküsü, göz muayenesi, lisch nodülü, optik gliom varlığı, optik gliom yeri ve uygulanan tedavi, abdominopelvik USG, beyin MRG, beyin MRG'da FASI varlığı, spinal MRG, nöroloji/ kardiyoloji/ ortopedi/ kulak,burun ve boğaz/ endokrin/ genetik bölümleri tarafından izlemi kaydedildi. Tüm veriler araştırmacı tarafından bağımsız incelendi ve SPSS programına uygun şekilde kaydedildi.

3.6. İstatiksel Analiz

Elde edilen verilerin analizi, IBM SPSS Statistics (Sürüm 27.0; IBM Corp., Armonk, NY, USA) kullanılarak gerçekleştirildi. Tanımlayıcı istatistiklerde kategorik değişkenler (örneğin cinsiyet, MRG bulguları) sayı ve yüzde değerleriyle; sayısal değişkenler (örneğin yaş) ise ortalama ± standart sapma, gerektiğinde ortanca, minimum ve maksimum değerlerle ifade edilmiştir (Kategorik değişkenler arasındaki ilişkiler Ki-kare veya Fisher's Exact testi ile değerlendirilmiştir). Sayısal verilerin normal dağılım gösterip göstermediği Kolmogorov–Smirnov testi ile incelenmiş, normal dağılım göstermeyen iki grup arasındaki farklar Mann–Whitney U testi ile analiz edilmiştir. Normal dağılım gösteren ölçümler (örneğin izlem süresi) için bağımsız örneklem t-testi ve tek yönlü varyans analizi (ANOVA) uygulanmış, anlamlı farklılık saptanan durumlarda çoklu karşılaştırmalar Tukey post-hoc testi ile yapılmıştır. Tüm analizlerde istatistiksel anlamlılık düzeyi $p < 0.05$ olarak kabul edilmiştir.

4. BULGULAR

Dokuz Eylül Üniversitesi Tıp Fakültesi Hastanesi Çocuk Onkoloji Polikliniği'nde Ocak 2000- Ocak 2025 tarihleri arasında Nörofibromatozis tip 1 tanısı ile takip edilen hastalar retrospektif olarak değerlendirildi. Çalışmaya dahil edilme kriterleri taşıyan 186 hastanın NF-1 tanısı ile takip edildiği görüldü.

4.1. Nörofibromatozis tip 1 tanılı hastaların demografik ve kilinik özellikleri

Hastaların 85'i kız (%45,7), 101'i erkek (%54,3) idi. Kız/erkek oranı = 0,84 idi. Tanıda ortanca yaş ay olarak 98,6 ay (tanı yaş aralığı 2- 215 ay) idi.

Bu hastaların ortalama izlem süresi 47,67 ± 55,42 aydı. Hastaların yaş gruplarına göre dağılımı Tablo-6 da verilmiştir.

Tablo-6 Nörofibromatozis Tip 1 Tanılı Hastaların Yaş Gruplarına Göre Dağılımı

Tanı yaşı	Sayı (n)	Yüzde (%)
0-5 yaş	79	42,5
6-10 yaş	44	23,7
11-15 yaş	45	24,2
16-18 yaş	18	9,6
Toplam	186	100

Cinsiyet ve yaş gruplarına göre dağılım Tablo-7 de verilmiştir. Cinsiyet ve yaş grupları arasında istatistiksel olarak anlamlı bir ilişki yoktur (p = 0,085).

Tablo-7 Cinsiyet ve Yaş Grupları Dağılımı

		Yaş Grupları								Toplam	p
		0-5 yaş		6-10 yaş		11-15 yaş		16-18 yaş			
		n	%	n	%	n	%	n	%		
Cinsiyet	Kız	29	15,6	24	12,9	26	14	6	3,2	85	0,085
	Erkek	50	26,9	20	10,8	19	10,2	12	5,9	101	
	TOPLAM	79	42,5	44	23,7	45	24,2	18	9,7	186	

Hastaların %49,5'inin birinci derece akrabasında NF-1 tanılı birey vardı. Anne baba arasında akrabalık olan hastaların oranı ise %12,4 idi. Hastaların 46'sının (%24,7) ailesinde malignite öyküsü vardı. Ailede malignite öyküsü olan hastalardan 5'inin birinci dereceden akrabasında NF1'e sekonder gelişen malignite nedeniyle ölüm mevcuttu. Ebeveynler arası akraba evliliği ile cinsiyet arasında anlamlı bir ilişki saptanmamıştır (p= 0,502). Birinci derece akrabada NF1 varlığı ile cinsiyet arasında anlamlı bir ilişki bulunmamıştır (p= 0,139).

Hastaların hastaneye ilk başvuru şikayetleri değerlendirildiğinde en sık yakınmanın vücutta bulunan kahverengi lekeler (%54,3) olduğu görülmüştür. Bu şikayeti takip eden sık yakınmalar arasında ise cilt altında ele gelen şişlik (%15,5), baş ağrısı, nöromotor gelişim geriliği, NF-1 tanılı ebeveyn öyküsü vardı. İlk başvuru şikayetlerinin dağılımı Şekil-3 de verilmiştir.

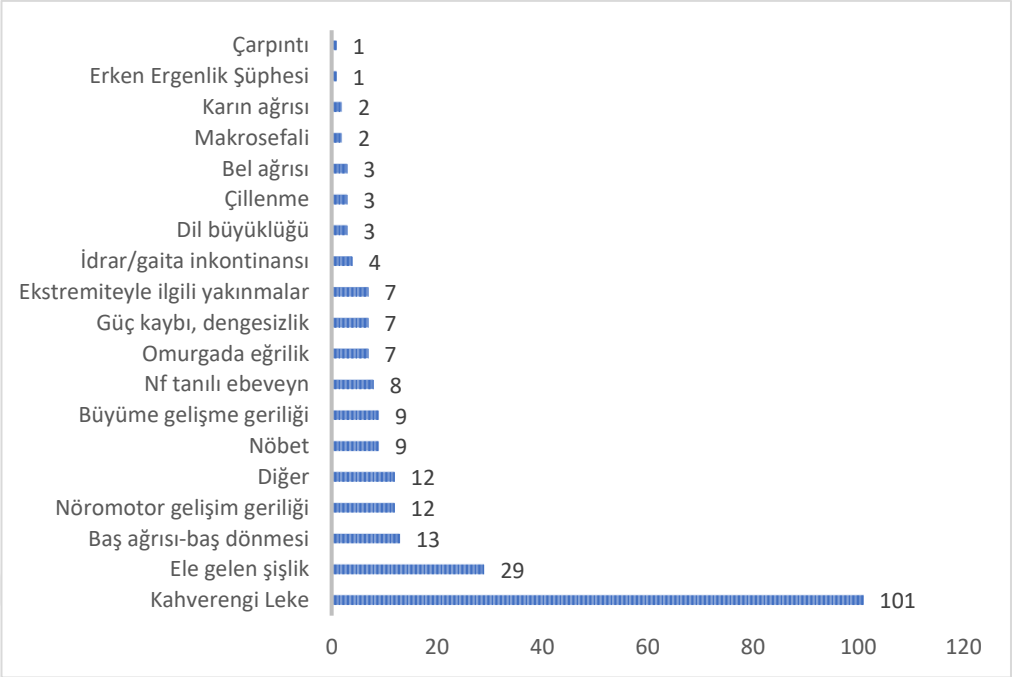

Şekil-5 Hastaların İlk Başvuru Şikayetlerinin Dağılımı

Yapılan ilk fizik muayenelerinde, hastalığın tanı kriterlerinden olan café-au-lait lekeleri hastaların %98,4'ünde vardı. Aksiller çillenme bulunma sıklığı %53,2 olup, aksiller çillenmesi olan 99 hastanın 53'ü kız, 46'sı erkektir. Cinsiyet ile aksiller çillenme arasında anlamlı bir ilişki bulunmuş olup (p = 0,032) en fazla oran %28,5 ile kızlardadır.

Tablo-8 Aksiller Çillenme ve Cinsiyet Dağılımı

		Kız		Erkek		Toplam		p
		n	%	n	%	n	%	
Aksiller Çillenme	Var	53	28,5	46	24,7	99	53,2	0,032
	Yok	32	17,2	55	29,6	87	46,8	
	Toplam	84	45,7	101	54,3	186	100	

İnguinal çillenme görülme sıklığı %32,8 idi. İnguinal çillenmesi olan 61 hastanın 32'si kız, 29'u erkek idi. İnguinal çillenme ile cinsiyet arasında ise anlamlı bir ilişki bulunamamıştır (p = 0,177). Hastaların %30,1'inde ise hem aksiller hem inguinal çillenme mevcuttur.

Hastalarda kutanöz ve/veya subkutanöz nörofibrom görülme sıklığı(n=70) %37,8, pleksiform nörofibrom görülme sıklığı (n=31) %16,7'dir. Pleksiform nörofibromu olan 31 hastanın 10'unda iki veya daha fazla sayıda pleksiform nörofibrom mevcuttu.

Göz muayenesinde 75 hastada (%40,3) ikiden fazla sayıda lisch nodülü mevcuttu. Yaş gruplarına göre lisch nodülü varlığı açısından anlamlı bir ilişki saptanmadı (p = 0,487).

Hastaların %15,6'sında (n=29) optik gliom vardı, yerleşim yeri hastalardan 3'ünde sağ, 11'inde sol, 6'sında bilateral optik sinirdi. Optik gliom 9 hastada ise kiazma yerleşimliydi. Cinsiyet ile optik gliom arasında istatistiksel açıdan anlamlı bir ilişki bulunamamıştır (p= 0,871). Optik gliomu olan hastalardan dört tanesi tedavi almıştı. Bu hastalardan ikisine vinkristin + karboplatin, birine vinkristin+ bevacizumab, diğerine ise sorafenib tedavisi verilmişti.

Yaş gruplarına göre optik gliom yerleşim yerleri Tablo-9 da özetlenmiştir.

Tablo-9 Yaş Gruplarına Göre Optik Gliom Yerleşim Yerleri

Optik Gliom Yerleşim Yeri		0-5 yaş	6-10 yaş	11-15 yaş	16-18 yaş	Toplam
Sağ	n	0	1	1	1	3
	%	0,0	3,4	3,4	3,4	10,3
Sol	n	6	2	2	1	11
	%	20,7	6,9	6,9	3,4	37,9
Bilateral	n	4	1	1	0	6
	%	13,8	3,4	3,4	0,0	20,7
Kiazma	n	3	3	2	1	9
	%	10,3	10,3	6,9	3,4	31,0
Toplam	n	13	7	6	3	29
	%	44,8	24,1	20,7	10,3	100

Optik gliomu olan hastalarda lisch nodulu varlığı açısından istatistiksel olarak anlamlı bir fark saptanmadı ($p = 0,102$).

Tablo-10 Lisch Nodülü Varlığı ve Optik Gliom

		Lisch Nodülü						
		Var		Yok		Toplam		p
		n	%	n	%	n	%	
Optik Gliom	Var	17	10,2	12	7,2	29	17,4	0,102
	Yok	58	34,7	80	47,9	138	82,6	
	Toplam	75	44,9	92	55,1	167	100	

Tanı kriterlerinde yer alan kemik displazisi bulunan hasta sayısı 13 (%7) idi. İskelet sistemi anomalisi saptanan hastaların oranı (n=46) %24,7 idi. Hastaların 34'ünde(%18,3) skolyoz, 6'sında tibiada psödoartroz, 3'ünde hemivertebra, 3'ünde göğüs deformitesi mevcuttu. Skolyozu olan hastaların, 15'inin (%44,1) operasyon öyküsü vardır. Skolyozu olan hastalar arasında kız/erkek oranı 1'dir. Skolyoz ve yaş grupları arasında anlamlı bir ilişki saptanmıştır (p = 0,046). Özellikle 11-15 yaş grubunda skolyoz görülme sıklığı belirgin daha yüksektir.

Tablo-11 Yaş Gruplarına Göre Skolyoz Varlığı Dağılımı

		Yaş Grupları								Toplam	p
		0-5 yaş		6-10 yaş		11-15 yaş		16-18 yaş			
		n	%	n	%	n	%	n	%		
Skolyoz	VAR	8	4,3	8	4,3	13	7	5	2,7	34	0,046
	YOK	71	38,2	36	19,4	32	17,2	13	7	152	
	Toplam	79	42,5	44	23,7	45	24,2	18	9,7	186	

Yaş gruplarına göre hastaların NF1 tanı kriterlerinin dağılımı Tablo-12 de verilmiştir.

Tablo-12 Yaş Gruplarına Göre Tanı Kriterlerinin Dağılımı

		0-5 Yaş	6-10 Yaş	11-15 Yaş	16-18 yaş	Toplam
CALM	n	76	44	45	18	183
	%	96,2%*	100%*	100%*	100%*	98,4%
Aksiller Çillenme	n	26	34	27	12	99
	%	32,9%*	77,3%*	60%*	66,7%*	53,2%

İnguinal Çillenme	n	17	18	19	7	61
	%	21,5%*	40,9%*	42,2%*	38,9%*	32,8%
Lisch Nodulu	n	27	20	21	7	75
	%	34,2%*	45,5%*	46,7%*	38,9%*	40,3%
Nörofibrom	n	21	14	21	14	70
	%	26,6%*	31,8%*	46,7%*	77,8%*	37,8%
Pleksiform Nörofibrom	n	12	5	9	5	31
	%	15,2%*	11,4%*	20%*	27,8%*	16,7%
Kemik displazisi	n	7	3	2	1	13
	%	8,9%*	6,8%*	4,5%*	5,6%*	7%
Optik Gliom	n	13	7	6	3	29
	%	16,5%*	15,9%*	13,3%*	16,7%*	15,6%
Ailede NF1 varlığı	n	37	19	28	8	92
	%	46,8%*	43,2%*	62,2%*	44,4%*	49,5%

*Bulunduğu sütundaki yaş grubundaki toplam hasta sayısına oranıdır.

Yaş gruplarına göre hastaların karşıladığı tanı kriteri sayıları Tablo-13 de verilmiştir. Hastalardan %63,22'si ikiden daha fazla sayıda kritere sahipti. Yaş grupları ile hastalardaki mevcut tanı kriter sayısı arasında istatistiksel açıdan anlamlı ilişki saptanmıştır (p= 0,001). En fazla 0-5 yaş grubu için 2 tanı kriteridir. (%17,20)

Tablo-13 Yaş Gruplarına Göre Bulunan Tanı Kriteri Sayısı

Kriter Sayısı		0-5 Yaş	6-10 Yaş	11-15 Yaş	16-18 yaş	Toplam
2	n	32	8	8	2	50
	%	17,20	4,30	4,30	1,08	26,88
3	n	23	8	4	3	38
	%	12,37	4,30	2,15	1,61	20,43
4	n	12	8	11	4	35
	%	6,45	4,30	5,91	2,15	18,82
5	n	12	20	22	9	63
	%	6,45	10,75	11,83	4,84	33,87
Toplam	n	79	44	45	18	186
	%	42,47	23,66	24,19	9,68	100

4.2. Nörofibromatozis tip 1 tanılı hastaların malign tümörler açısından değerlendirilmesi

Malign tümör gelişen hasta sayısı 50 (%26,8) idi. 29 hastada optik gliom (6 hastada ek olarak pilositik astrositom mevcuttu), 9 hastada pilositik astrositom, 4 hastada gangliogliom, 3 hastada malign periferik sinir kılıf tümörü saptandı. Gelişen diğer tümörler arasında ise rabdomyosarkom, retroperitoneal tümör, pons gliomu ve pilomatrikoma vardı.

Tanı yaşı ile tümör gelişimi arasında anlamlı ilişki saptanmadı (p=0,218). Hastalarda pleksiform nörofibrom varlığının tümör gelişimi açısından ilişkisine bakıldığında anlamlı değildi (p=0,476).

Birinci derece akrabasında NF-1 tanısı olan hastalar ile tümör gelişen hastalar arasında anlamlı ilişki yoktu (p = 0,246). Ailesinde malignite öyküsü olan hastalar ve tümör gelişimi olanlar arasında da istatistiksel açıdan anlamlı ilişki bulunamamıştır (p= 0,559).

4.3. Nörofibromatozis tip 1 tanılı hastaların radyolojik görüntülemelerinin değerlendirilmesi

Kranial MRG çekilen 161 (%86,6) hasta vardı. Saptanan yer kaplayıcı oluşumlar optik gliom (29/161), pilositik astrositom (9/161), nörofibrom (7/161), pleksiform nörofibrom (3/161), glial tümör (2/161) ve talamusta kitle (1/161) idi. Diğer lezyonlar arasında frontal subkortikal beyaz cevher içerisinde gliozis, periventriküler gliozis, araknoid kist, korpus kallozumda kalınlık artışı vardı. 21 hastanın MRG'ı normaldi.

117 hastada (%72,7) FASI mevcuttu. Bu hastaların 81 tanesinin (%69,2) nörogörüntülemesinde FASI dışında anormal bulgu yoktu.

Yaş grupları ile FASI varlığı arasında istatistiksel açıdan anlamlı ilişki vardı (p = 0,037). En fazla oran %33,5 ile 0-5 yaş aralığında saptandı.

Tablo-14 FASI Varlığının Yaş Gruplarına Göre Dağılımı

		Yaş Grupları								Toplam %100	p
		0-5 yaş		6-10 yaş		11-15 yaş		16-18 yaş			
		n	%	N	%	n	%	n	%		
FASI	VAR	54	33,5	29	18	28	17,4	6	3,7	117	0,037
	YOK	13	8,1	12	7,5	11	6,8	8	5,0	44	
	Toplam	67	41,6	41	25,5	39	24,2	14	8,7	161	

FASI'lar en sık bazal ganglion ve serebellar yerleşimliydi. FASI yerleşimlerinin dağılımı Şekil-4'te verilmiştir.

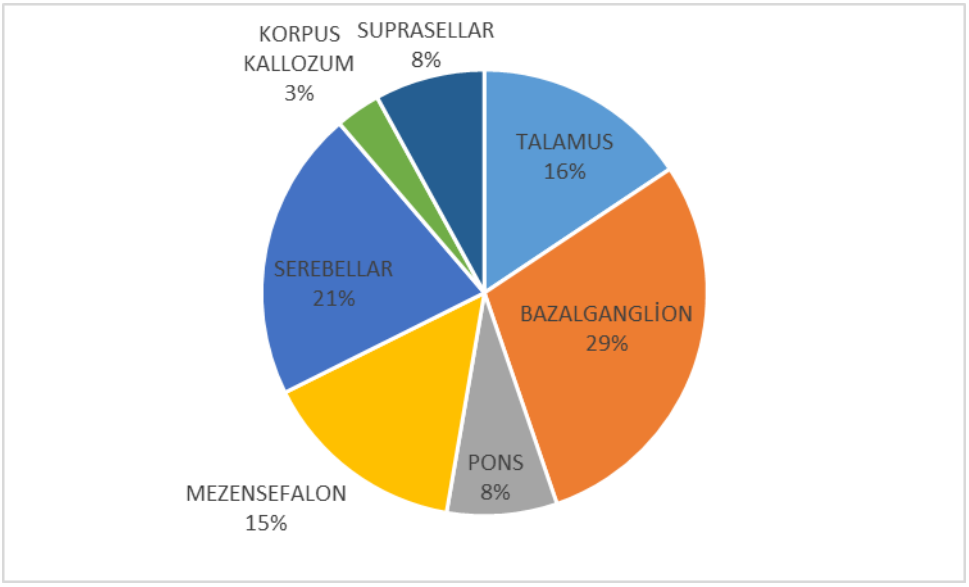

Şekil-6 FASI Yerleşimlerinin Dağılımı

Tanı kriterlerindeki klinik bulgular ile FASI varlığı arasındaki ilişkiler incelenmiştir. Birinci derece akrabada NF-1 öyküsü ile arasında anlamlı bir ilişki bulunmamıştır (p = 0,234). Aksiller çillenme varlığı ile FASI arasında istatistiksel açıdan anlamlı bir ilişki yoktu (p= 0,866). İnguinal çillenme ve FASI varlığı arasında da anlamlı bir ilişki saptanmadı (p = 0,750).

Lisch nodülü ile FASI varlığı arasında istatistiksel açıdan anlamlı bir ilişki vardı (p = 0,021). Optik gliom ile Beyin MRG'da FASI arasında da anlamlı bir ilişki saptandı (p = 0,009).

Nöbet öyküsü olan hastalarda FASI varlığı açısından anlamlı ilişki saptanmadı (p=0,617).

Yaş gruplarına göre FASI yerleşim yerleri değerlendirildiğinde bazal ganglion ve serebellar yerleşimli FASI'ler ile yaş grupları arasında anlamlı ilişki saptandı (p=0,038; p=0,034). Yaş gruplarına göre FASI yerleşimleri Tablo-15'de verilmiştir.

Tablo-15 Yaş Gruplarına Göre FASI Yerleşimleri

Yerleşim yeri		0-5 yaş	6-10 yaş	11-15 yaş	16-18 yaş	Toplam	p
Talamus	Var	19	14	9	1	43	0,273
	Yok	48	27	30	12	117	
Bazal Ganglion	Var	41	21	14	4	80	0,038
	Yok	26	20	25	9	80	
Pons	Var	10	7	4	1	22	0,738
	Yok	57	34	35	12	138	

Mezensefelon	Var	17	13	9	2	41	0,649
	Yok	50	28	30	11	119	
Serebellar	Var	33	12	10	3	58	0,034
	Yok	34	29	29	10	102	
Korpus Kallozum	Var	3	2	3	1	9	0,89
	Yok	64	39	36	12	151	
Suprasellar	Var	12	4	5	1	22	0,581
	Yok	55	37	34	12	138	

Spinal MRG çekilen 110 (%59,1) hastanın 21'inde farklı sayılarda nörofibrom, 11'inde pleksiform nörofibrom, 15'inde skolyoz, 1'inde malign periferik sinir kılıfı tümörü vardı. Diğer anormal görüntüleme bulguları arasında perinöral kist, disk hernisi, hemivertebra, T2 sinyal artışları vardı. Hastaların 61'inin spinal MRG'ı normaldi.

Hastaların abdominopelvik ultrasonografi görüntülemelerinde 3 hastada mesane içerisinde kitle, 1 hastada retroperitoneal tümör mevcuttu.

4.4. Nörofibromatozis tip 1 tanılı hastaların çocuk onkoloji dışı bölümler tarafından takibinin değerlendirilmesi

Hastaların %90,3'ünün (n=168) düzenli göz poliklinik takibi vardı, 67'sinin göz muayenesi normaldi.

Hastaların %68,8'inin (n=128) çocuk nöroloji bölümü tarafından izlemi vardı. Bu hastaların 17'sinin epilepsi tanısıyla takibi mevcuttu. Takip edilen diğer hastaların nörolojik takip sebepleri arasında makrosefali, fasiyal paralizi, spastisite ve baş ağrısı vardı. Hastalardan 92'sinin ise nörolojik takiplerinde özellik yoktu.

Hastaların %36'sının (n=67) ortopedi bölümü tarafından izlemi vardı. Bu hastalardan 17'sinin ortopedi hekim muayenesi normaldi.

Hastaların %26,3'ünün (n=49) çocuk endokrin bölümü takibi vardı. Hastalardan 8'inin izlem nedeni boy kısalığı, 2'sinin puberte prekoks iken diğer endokrinolojik problemler arasında düzensiz menstrüasyon, hashimato tiroiditi, obezite, jinekomasti ve operasyona sekonder hipofiz yetmezliği vardı. Çocuk endokrin bölüm takibi olan 49 hastanın 25'inin laboratuvar değerleri ve fizik muayenesi endokrinolojik açıdan normaldi.

Hastalardan %37'sinin (n=69) çocuk kardiyoloji bölümü takibi vardı. Bu hastalardan 16 tanesinin ekokardiyografisinde anormallik mevcuttu. 10 hastada mitral kapak yetersizliği (%5,4), 2 hastada pulmoner stenoz, 2 hastada aort yetersizliği, 1 hastada aort koarktasyonu, 1 hastada da triküspit kapak yetersizliği mevcuttu.

Hastaların %31,1'inin (n=58) kulak, burun ve boğaz uzmanı başvurusu vardı. Bu hastaların 11'inde baş/boyun bölgesinde bulunan nörofibrom/pleksiform nörofibrom nedeniyle eksizyon öyküsü vardı. Hastalardan 3'ünün izlem sebebi ise tek taraflı işitme kaybıydı.

Hastalardan 3'ünün (%1,6) primer hipertansiyon nedeniyle çocuk nefroloji takibi vardı.

Genetik danışmanlık için çocuk genetik poliklinik başvurusu olan 63 hasta (%33,8) vardı. Genetik tanı alanların yıllara göre dağılımı Şekil-5'te gösterilmiş olup ortalama poliklinik başvuru yılı 2018 idi.

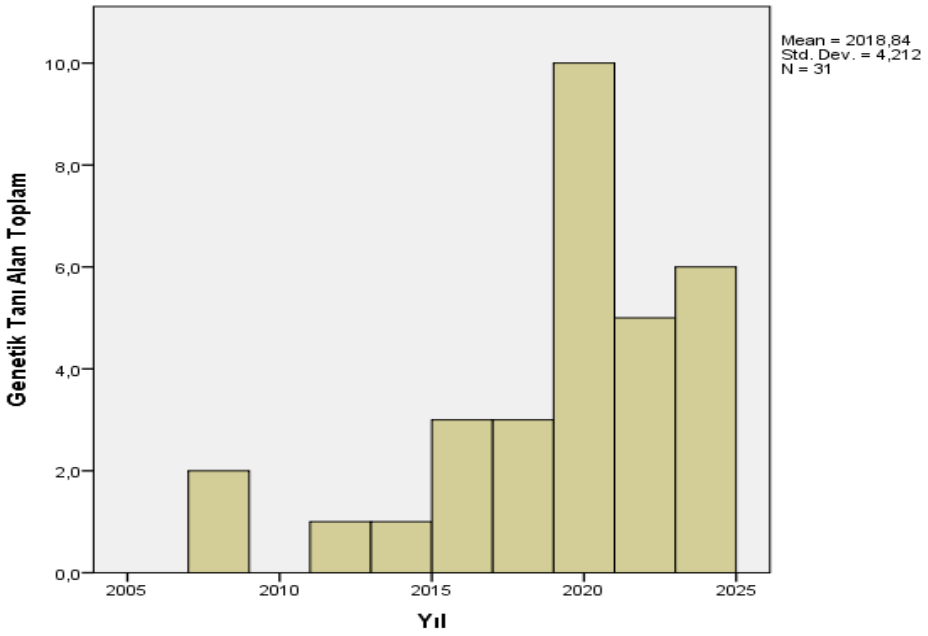

Şekil-7 Genetik Tanı Alan Hastaların Başvuru Yıllarına Göre Dağılımı

Hastaların düzenli takipli olduğu branş sayılarına göre gruplandırılması yapıldığında, üç veya daha fazla sayıda bölüm tarafından takip edilen hastaların ortalama izlem sürelerinin daha fazla olduğu saptandı (p=0,003).

Tablo-16 Düzenli Takip Yapılan Branş Sayısına Göre Hastaların İzlem Süresi

İzlem Yapılan Branş Sayısı	n	Ortalama	Standart Sapma
3 Farklı Branşa Kadar	53	28,67	45,41
3 ve Üstü Branş	133	55,45	57,33

Çocuk onkoloji polikliniğimizde NF1 tanısıyla takip edilen 186 hastanın 8'i izlemde nörofibromatozise sekonder gelişen malignite nedeniyle kaybedildi. Bir hastada da 22 yaşında AML gelişmiş olup yapılan allojenik KİT tedavisi sonrası GVHD tanısı aldı ve pnömoni nedeniyle yatışının yapıldığı yoğun bakım ünitesinde kaybedildiği sistem taramasında görüldü. Hastalarımızdan 58'inin çocuk onkoloji poliklinik takibi devam etmektedir.

5. TARTIŞMA

Nörofibromatozis tip 1 otozomal dominant kalıtılan, birden fazla sistemi etkileyen ve kanser yatkınlığı oluşturan nörokutanöz bir sendromdur. Prevalansı yaklaşık 1/3000 olup, çocukluk çağında en sık görülen nörokutanöz sendromdur. Hastalık; deri, göz, sinir sistemi, iskelet ve vasküler yapıların yanı sıra endokrin sistemi de etkileyebilir. Çocukluk çağında NF1 tanısı 2021 yılında revize edilen Ulusal Sağlık Enstitüleri (NIH) tanı kriterlerine dayanmaktadır [32].

NF1'in seyri, yaşa bağlı klinik ilerleme gösterir. Cafe-au-lait makülleri ve çillenme erken çocukluk döneminde ortaya çıkarken; nörofibrom, pleksiform nörofibrom, iskelet anomalileri ve optik gliomlar genellikle ilerleyen çocukluk yıllarında ortaya çıkar [78]. Çalışmamızın bulguları, bu yaşa bağlı değişimi desteklemekte ve NF1'in erken dönemde heterojen seyirli bir hastalık olduğunu göstermektedir.

Çalışmamız, NF1 tanılı çocukların klinik, radyolojik ve genetik özelliklerini retrospektif olarak değerlendirmiş ve literatürle karşılaştırarak hastalığın çocukluk dönemindeki yelpazesini ayrıntılı biçimde değerlendirmeyi hedeflemektedir.

NF1'in her iki cinsiyetin de eşit oranda etkilendiği, cinsiyet yatkınlığıyla giden bir hastalık olmadığı bilinmektedir. Bizim çalışmamızda hastaların 85'i kız (%45,7), 101'i erkek (%54,3) idi. Kız/erkek oranı = 0,84 olarak bulundu. Corsello ve arkadaşlarının 2018'de yaptığı bir çalışmada 112 hastanın 55'i kız (%49,1), 57'si erkek (%50,9) olduğu, kız/erkek oranının 0,96 olduğu saptanmıştır [79]. Kaçar ve arkadaşlarının 2021'de yaptığı çalışmaya dahil edilen 52 hastanın %52'sinin kız, %48'inin erkek olduğu belirtilmiş olup kız/erkek oranı = 1,08 saptanmıştır [80]. Kliniğimizde takipli NF1 tanılı hastaların cinsiyet dağılımının literatür ile benzer olduğu görülmüştür.

Hastalarımızın tanıda ortanca yaş ay olarak 98,6 ay (8,2 yaş) saptandı. Tanı yaş aralığı ise 2- 215 ay idi. Yaş gruplarına göre dağılımda en yüksek oran 0–5 yaş grubunda (%42,5) olup bunu 6–10 yaş grubu (%23,7) izlemektedir. Cinsiyet dağılımı açısından yaş grupları arasında istatistiksel anlamlı fark bulunmamakla birlikte, 6–10

yaş grubunda kız oranı (%54,5) diğer gruplara göre daha yüksek saptanmıştır. Santoro ve arkadaşlarının 2018'de yaptıkları çalışmada ortanca tanı yaşı 6,2 saptanmıştır [81]. Üstün ve Arslan tarafından 2022'de Ankara'da yapılan çalışmada ortanca tanı yaşının 7,6 olduğu belirtilmiştir [82]. Mckeever ve arkadaşları 2008 yılındaki çalışmalarında tanı yaşı ortalamasının 55,2 ay olduğunu belirtmiş ve hastaların tanı yaş aralığının 3 ay- 186 ay arasında değiştiğini göstermişlerdir [83]. Literatürde klinik prezentasyonu nedeniyle NF1 düşünülen hasaların geç çocukluk dönemine kadar izlenmesi gerektiği, hastaların %97'sinin ancak 8 yaşının sonunda tanı kriterlerini karşılayabildiği belirtilmiştir [38].

Otozomal dominant kalıtımı nedeniyle hastaların %50-70'sinde NF1 açısından aile öyküsü bildirilmiştir [84]. North ve arkadaşları yaptıkları çalışmada aile öyküsünü %43 olarak bildirmişlerdir [85]. Corsello ve arkadaşlarının İtalya'da yaptığı çalışmada NF1 açısından aile öyküsü %61,6 saptanmıştır [79]. Thiagalingam ve arkadaşları 2004 yılında Avustralya'da yaptıkları çalışmada aile öyküsünün %37 olduğunu bildirmişlerdir [86]. Lim ve arkadaşları tarafından 2025 yılında Singapur'da yapılan bir çalışmada NF1 açısından aile öyküsü %47 olarak belirtilmiştir [87]. Bizim çalışmamızda hastaların %49,5'inin birinci derece akrabasında NF1 tanılı birey vardı. Kliniğimizdeki hastalarda aile öyküsü literatürle benzer bulunmuştur. Ayrıca çalışmamızdaki hastaların %12,4 ünün ebeveynleri arasında akrabalık vardı. Çalışmamızda cinsiyet ile birinci derecede akrabada NF1 öyküsü ve ebeveynler arasında akraba evliliği arasında istatistiksel olarak anlamlı bir ilişki saptanmamıştır. Bu da bu değişkenlerin NF1 in fenotipik dağılımında cinsiyete bağlı etkisinin sınırlı olabileceğini göstermektedir. Ailede malignite öyküsü %24,7 gibi dikkate değer bir düzeydedir. Bu oran özellikle NF1'e sekonder gelişen maligniteler nedeniyle ailede ölüm öyküsü olan bireylerin varlığı ile birlikte değerlendirildiğinde, NF1'in sadece nörokutanöz değil, aynı zamanda onkolojik risk taşıyan bir sendrom olduğunu ortaya koymaktadır.

Hastaların ilk başvuru yakınmaları değerlendirildiğinde en sık şikayetin vücutta bulunan kahverengi lekeler (%54,3) olduğu saptandı. Bunu cilt altı şişlikler (%15,5), baş ağrısı, nöromotor gelişim geriliği ve NF1 tanılı ebeveyn öyküsü gibi şikayetler izlemiştir. Literatürde bulunan diğer çalışmalarda da hastane başvurularının en sık

sebebi café-au-lait lekeleri olarak bildirilmiştir [85,88,89]. Nöromotor gelişim geriliği baş ağrısı ve nöbet gibi nörolojik belirtiler NF1'in santral sinir sistemi üzerindeki etkileriyle ilişkilidir [90].

Café-au-lait lekeleri NF1'in en sık ve en erken görülen bulgusudur. Hastaların %95'inden fazlasında erken çocukluk döneminden itibaren saptanabilmektedir [38]. Bizim hastalarımızın %98,4'ünde café-au-lait lekesi vardı. Veres ve arkadaşları tarafından 2025 yılında Macaristan'da yapılan 93 hastanın dahil edildiği bir çalışmada café-au-lait lekelerinin hastaların hepsinde bulunduğu bildirilmiştir [91]. Obringer ve arkadaşları tarafından yapılan çalışmada CALM görülme sıklığı %97 olarak saptanmıştır [92]. Mckeever ve arkadaşları tarafından 2008 yılında yapılan çalışmada hastaların %91'inde café-au-lait lekesi görülmüştür [83]. Literatürde incelenen diğer çalışmalardaki CALM görülme oranı bizim çalışmamızdakiyle benzerdir [80,93,94].

Aksiller ve inguinal çillenme NF 1 için tanı kriterleri içerisinde en spesifik olan kriterdir. Genellikle 3-5 yaş arasında görülmeye başlar ve yaşa bağlı görülme sıklığı açısından café-au-lait lekelerinden sonra ikinci sırada yer alır [92]. Bu pigmenter bulgular, melanositlerin NF1 gen kaybına sekonder olarak RAS aktivasyonu sonucu artmış proliferasyonu ile açıklanmaktadır [95]. Aksiller çillenme çalışmamızdaki hastaların %53,2'sinde, inguinal çillenme ise %32,8 inde vardı. Ayrıca hastaların %30,1 inde ise hem aksiller hem inguinal çillenme mevcuttu. Zhang ve arkadaşları tarafından 2023 yılında yapılan bir çalışmada hastalarda aksiller ve/veya inguinal çillenme bulunma oranı %83,3 olarak gösterilmiştir [96]. Huson ve arkadaşlarının NF1 tanılı 135 hasta verisiyle yaptıkları çalışmalarında çillerin hastaların %67'sinde aksillada, %44'ünde inguinal bölgede görüldüğü bildirilmiştir [97]. Mckeever ve arkadaşları tarafından 2008 yılında yapılan çalışmada aksiller çillenme oranı %41, inguinal çillenme oranı %43 olarak bildirilmiştir [83]. Boulanger ve Larbrisseau tarafından 2005 yılında yayınlanan 279 pediatrik hastanın değerlendirildiği bir çalışmada ise çillenme sıklığı %21,1 olarak bildirilmiştir [98]. Yapılan bazı çalışmalarda ise aksiller ve inguinal çillenme sıklığı 6 yaşından büyük çocuklarda %80'den fazla olarak bildirilmiştir [99,100]. Çalışmamızdaki hastaların %42,4'ünün 0-5 yaş aralığında olduğu göz önünde bulundurulduğunda çillenme oranlarının literatür ile uyumlu olduğu söylenebilir. Cinsiyete göre yapılan değerlendirmede,

kızlarda aksiller çillenmenin daha yaygın (%28,5) olduğu ve bu farkın istatistiksel olarak anlamlı bulunduğu (p = 0,032) görülmüştür. Ahmedi ve arkadaşları tarafından 2025 yılında 128 NF1 tanılı hastanın dahil edildiği bir çalışmada, çillenme varlığının cinsiyetler arasındaki ilişkisine bakıldığında kadın cinsiyette erkek cinsiyete göre istatistiksel açıdan anlamlı bir fark olduğu (p= 0,024) bildirilmiştir [101]. Literatürde aksiller çillenmenin pediatrik yaş grubunda cinsiyet dağılımına ilişkin yeterli sayıda ayrıntılı veri olmamakla birlikte, çalışmamız literatüre bu açıdan önemli bir katkı sağlamaktadır. Cinsiyet ve inguinal çillenme arasında anlamlı bir ilişki bulunmaması (p = 0,177), bu bulgunun NF1 tanısında cinsiyet ayrımı gözetmeksizin benzer sıklıkta ortaya çıkabileceğini düşündürmektedir.

Hastalarımızda kutanöz ve/veya subkutanöz nörofibrom görülme sıklığı %37,8 (n=70) olarak bulundu. Nörofibromlar malign dönüşüm riski taşımayan iyi huylu periferik sinir kılıfı tümörleridir ve NF1'in temel özelliğidir. NF1 tanılı bir çocukta gelecekteki nörofibrom yükü önceden tahmin edilemez. Nörofibromlar genellikle adolesan dönemde belirgin hale gelip, yetişkinlik döneminde sayı ve boyut olarak artmaya devam edebilir [95]. NF1'li hastaların büyük çoğunluğunda (%95'ten fazla) bulunurlar [102]. Çalışmamızda pleksiform nörofibrom görülme sıklığı ise %16,7 (n=31) bulundu. 31 hastanın 10'unda iki veya daha fazla sayıda mevcuttu. Pleksiform nörofibromlar konjenitaldir. NF1'li bireylerin %20 -26'sında bulunur ve artmış morbidite ve mortalite ile ilişkilidir [103]. Pleksiform nörofibromlar asemptomatik kalabilir ya da nörolojik defisit, şekil bozukluğu ve ağrı gibi önemli morbiditeye de neden olabilirler. Bu tümörlerin malign periferik sinir kılıfı tümörlerine kötü huylu dönüşüm riski ömür boyu vardır [104]. 2018 yılında Ehara ve arkadaşları tarafından yapılan bir çalışmada NF1 hastalarının %38'inde nörofibrom görüldüğü bildirilmiştir [105]. Odebode ve arkadaşlarının 2005 yılında Nijerya'da 98 NF1 hastası ile yaptıkları çalışmada kutanöz nörofibrom sıklığı %51, pleksiform nörofibrom sıklığı ise %8,2 olarak bildirilmiştir [106]. Boulanger ve Larbrisseau tarafından yapılan çalışmada hastaların %38,4'ünde kutanöz nörofibrom, %24,7'sinde pleksiform nörofibrom olduğu bildirilmiştir [98]. Yapılan başka bir çalışmada da hastaların %26,9'unda pleksiform nörofibrom saptanmıştır [103]. Çalışmamızdaki nörofibrom görülme sıklığının literatür verilerine göre düşük olma sebebinin adolesan yaş grubu hasta sayımızın daha az olmasından kaynaklandığı düşünülmüştür. Pleksiform nörofibrom

görülme oranının kısmen düşük saptanmasının sebebi de çocukluk döneminde asemptomatik ve tanı konulamamış lezyonların varlığı olabilir.

Hastalarımızın 75 tanesinde (%40,3) göz muayenesinde ikiden fazla sayıda Lisch nodülü vardı. Lisch nodülleri, iris üzerinde benign hamartomlar olarak tanımlanmakta olup NF1'in tanı kriterlerinden biridir. Genellikle bilateral ve multiple sayıdadır. 3 yaş civarında gelişmeye başlar ve 30 yaşında hastaların tamamında bulunur. Asemptomatiktir ve görme bozukluğuna yol açmaz [107]. Üstün ve Arslan'ın 2022 de yaptığı çalışmada Lisch nodülünün hastaların %34,4'ünde olduğu bildirilmiştir [82]. De Bella ve arkadaşlarının çalışmalarında Lisch nodüllerinin NF-1 hastalarında 5 yaşına kadar %40, 10 yaşına kadar %70 ve erişkinlerde yaklaşık %95 sıklıkta görüldüğü saptanmıştır [38]. Cnossen ve arkadaşları çalışmalarındaki hastaların %52'sinde Lisch nodülü bildirmiştir [108]. Bashiri ve arkadaşlarının 2020 yılındaki çalışmasında ise bu oran %42 olarak saptanmıştır [109]. North tarafından yapılan bir çalışmada Lisch nodülü görülme sıklığı 5 yaşa kadar %22 iken, 20 yaşında bu oranın %96'ya çıktığı belirtilmiştir [85]. Hastalarımızda Lisch nodülü görülme oranı literatürdeki pediatrik yaş grubu için bildirilen oranlarla benzer bulunmuştur. Lisch nodüllerinin ilerleyen yaşla ortaya çıkmasının, erken yaşta tanı alan olgularda oftalmolojik izlemin açısından kritik bir rol oynadığını göstermektedir.

Optik gliomlar iyi huylu tümörlerdir, hastaların %15-20'sinde görülür [110]. Genellikle 6 yaşından küçük çocuklarda ortaya çıkarlar ve medyan yaşı 4,2 yıldır [55]. Segal ve arkadaşları 2010 yılındaki çalışmalarında NF1'li hastalarda optik gliom görülme oranını %13 olarak bildirmiştir [111]. Literatürdeki diğer çalışmalar incelendiğinde bu oran Cnossen ve arkadaşlarının çalışmasında %11,3, Blazo ve arkadaşları tarafından ise %15 olarak belirtilmiştir [108,112]. Rodriguez ve arkadaşlarının 2015 yılında yaptıkları bir çalışmada 239 hastanın %31,4'ünde optik gliom, %43,1'inde Lisch nodülü saptanmıştır [113]. Optik gliom çalışmamızdaki hastaların %15,6 (n=29)'sında saptanmış olup bunların %44,8'i 6 yaşından küçük hastalarda bulunmaktadır. Yerleşim olarak en sık sol optik sinir (%37,9), ardından kiazmatik bölge (%31) ve bilateral yerleşim (%20,7) izlenmiştir. Yaş grubu dağılımında, özellikle sol optik sinir ve bilateral gliomun 0–5 yaş grubunda baskın olduğu görülmektedir. Bu bulgu optik gliomun genellikle erken çocukluk döneminde ortaya çıktığını desteklemektedir. Optik gliomların doğal seyirleri genellikle yavaştır.

Ancak, yer kaplayan yapıları nedeniyle lokal olarak invaziv olabilirler ve hastaların bir kısmında semptomatik hale gelebilirler [112]. Etkilenen gözde orta şiddetli görme kaybıyla birlikte propitozis başlamasına neden olabilir. Tedavi ise semptomatik tümörler geliştiren hastaların küçük bir kısmında gereklidir [47]. Optik gliomu olan hastalarımızın sadece 4 tanesine (%13,8) kemoterapi uygulanmış olması, bu lezyonların çoğunun asemptomatik veya stabil seyirli olduğunu desteklemektedir. Ayrıca çalışmamızda optik gliom ve Lisch nodülü varlığı arasında istatistiksel olarak anlamlı bir ilişki bulunmamıştır (p = 0,169). Bu durum, iki bulgunun da NF1'in farklı hücresel süreçlerine bağlı geliştiğini ve genetik varyasyonlarla ilişkili olabileceğini düşündürmektedir. Literatürde de optik gliomu olan NF1 tanılı hastaların önemli bir kısmına Lisch nodüllerinin eşlik ettiği bildirilmiş, ancak bu iki oftalmolojik bulgunun birlikte görülme sıklığının istatistiksel anlamlılık düzeyine ulaşmadığı belirtilmiştir [114].

Tablo-17 NF 1 Tanısal Bulgularının Diğer Çalışmalar ile Karşılaştırılması

Tanısal Bulgular	Cnossen ve arkadaşları[108] 1998, n=150	Boulanger ve Larbrisseau[98] 2005, n=279	Bolčeková ve arkadaşları[93] 2014, n=129	Bashiri ve arkadaşları[109] 2020, n=50	Bizim çalışmamız 2025, n=186
Cafe au lait lekeleri	%97	%99,3	%99	%90	%98,4
Aksiller/inguinal çillenme	%85	%21,1	%67	%34	%58,1
Nörofibrom	%40	%38,4	%61	%12	%37,8
Pleksiform nörofibrom	%27	%24,7	-	%24	%16,7
Lisch nodülü	%52	%49,1	%36	%42	%40,3
Optik gliom	%11	%14,7	%31	%34	%15,6
Kemik displazisi	%8	%11,8	%5	%27,3*	%7
Aile öyküsü	%49	%47	%51	%42	%49,5

* Bu çalışmaya skolyozu olan hastalar da kemik displazisi olarak dahil edilmiştir.

NF1 tanılı 186 hastamızın temel tanı kriterlerinin yaş gruplarına göre dağılımı incelendiğinde, istatistiksel olarak anlamlı bir farklılık saptanmamıştır (tüm kriterler için p> 0,05). Bu; NF1'in birçok belirti ve bulgusunun yaşla birlikte progresif şekilde ortaya çıkmasına rağmen, tanısal kriterlerin erken yaşlardan itibaren çeşitli kombinasyonlarla gözlenebildiğini göstermektedir. Yaş gruplarına göre hastaların karşıladığı tanı kriteri sayısı değerlendirildiğinde ise 0-5 yaş grubundaki hastaların %40,5'inin sadece iki kriteri sağlayarak NF1 tanısı aldığı görülmüştür. Literatürde 6 yaşından küçük NF1 hastalarında en sık görülen tanı kriterlerinin cafe-au-lait lekeleri ve aksiller çillenme olduğu, diğer kriterlerin yaşla birlikte ortaya çıktığı belirtilmiştir [115]. Çalışmamızda 0–5 yaş grubunun en sık sadece iki tanı kriterini karşılayarak tanı alması, NF1'in klinik belirti bulgularının yaşla progresyon gösterdiğini desteklemektedir.

NF1 iskelet sistemi üzerinde de ciddi etkiler yaratabilen bir hastalıktır. Tanı kriterleri içerisinde yer alan kemik displazileri; sfenoid kanat displazisi, tibianın anterolateral eğriliği veya uzun bir kemik psödoartrozudur. Çalışmamızdaki hastalar arasında sfenoid kanat displazisi bulunan hasta bulunmamakla birlikte, hastaların %3,2'sinde tibiada psödoartroz saptanmıştır. Skolyoz görülme oranı ise %18,3(n=34) olup skolyozu olan hastaların %44,1'ine cerrahi tedavi uygulanmıştır. Bu bulguların yanısıra hemivertebra ve göğüs deformiteleri gibi diğer anomalilerin de mevcut olması, NF1'in iskelet sistemi üzerindeki geniş etkisini göstermektedir. Crawford ve Schorry pediatrik yaş grubundaki NF1'li hastalarının %5'inde konjenital tibia psödoartroz olduğunu bildirmiştir [116]. Ayrıca literatürde konjenital tibia psödoartrozu saptanan hastaların %75'inin NF1 tanısı aldığı belirtilmektedir [117]. Skolyoz NF1 hastalarında yaygın görülen iskelet sistem anomalisidir ve hastaların %10-26'sında görüldüğü bildirilmiştir [118]. Radyolojik kemik distrofilerinin erken tespitinin son derece önemli olduğu, tedavisiz deformitelerin kötüleştiği ve cerrahi müdahale ihtiyacının arttığı vurgulanmaktadır [119]. Hastalarımızda skolyoz görülme oranının istatistiksel açıdan anlamlı olarak (p=0,046) 11-15 yaş aralığında daha fazla olması da ergenlik döneminde spinal deformitelerin daha belirgin hale geldiğini desteklemektedir [117].

Kranial MRG çekimi yapılan 161 hastanın 117'sinde (%72,7) FASI saptanmıştır. Yerleşim yerleri incelendiğinde en sık bazal ganglion ve serebellar hemisferde bulunmuştur. FASI saptanan hastaların %69,2'sinin ise görüntülemesinde ek patoloji yoktu. Önceleri tanımlanamayan parlak nesne (UBO) olarak adlandırılan FASI, NF1'li çocuklarda en sık görülen nörogörüntüleme özelliğidir, malign değişim göstermezler ve nörolojik defisite eşlik etmez [120]. Çalışmalarda FASI bulgusu için çocuklarda yüksek bir duyarlılık (%70-97) ve özgüllük (%79–100) olduğu gösterilmiştir [68,121] Bu T2 hiperintensitesi alanları sıklıkla NF1 tanılı küçük çocuklarda serebellumda, beyin sapında, bazal ganglionlarda ve talamuslarda bulunur. Genellikle 3–12 yaş aralığında belirgin hale gelip, ergenlik ile birlikte boyutlarında azalma ya da tamamen kaybolma eğilimindedir [122]. Han ve arkadaşları tarafından 2024 yılında 98 NF1'li çocuk hastanın nörogörüntülemesi değerlendirilmiş ve FASI bulunma oranı %62,2, yerleşim yeri olarak da en sık bazal ganglion, serebellar hemisferler ve beyin sapı saptanmıştır [121]. Başka bir çalışmada ise en sık yerleşim yeri bazal ganglion olmakla birlikte hastaların %74'ünde FASI bulunmuştur [123]. Kaçar ve arkadaşları çalışmalarındaki hastalarda FASI varlığını %86 olarak bildirmiştir [80]. Yaş grupları ile FASI varlığı arasında anlamlı bir ilişki ($p = 0,037$) saptanmış ve en yüksek oran 0-5 yaş grubunda bulunmuştur. Bu bulgu FASI'ların daha çok erken çocukluk döneminde ortaya çıktığını ve yaşla birlikte gerileme eğilimine girebileceğini desteklemektedir. FASI tanı kriteri olmamasına rağmen çalışmamızda CALM'lardan sonra en sık görülen bulgu olarak bulundu. Literatürde özellikle küçük çocuklarda daha güvenilir tanı koyabilmek için FASI'ların tanı kriteri olarak kullanılabileceğine yönelik görüşler bildirilmiştir [42,68,124]. Epilepsi tanılı hastalarda FASI varlığı ilişkisine bakıldığında anlamlı ilişki saptanmamış olması ($p=0,617$) literatürdeki nörolojik defisite eşlik etmediği bilgisini desteklemektedir. Ayrıca çalışmamızda Lisch nodülü ve optik gliom varlığı ile FASI arasında istatistiksel açıdan anlamlı ilişki (sırasıyla $p=0,021$, $p=0,009$) olması oftalmolojik muayene ve nörogörüntülemenin NF1'li hastalardaki önemini göstermektedir.

Kranial MRG' da saptanan yer kaplayıcı oluşumlar optik gliom (29/161), pilositik astrositom (9/161), nörofibrom (7/161), pleksiform nörofibrom (3/161), glial tümör (2/161) ve talamusta kitle (1/161) şeklinde bulunmuştur. Bu da NF1 hastalarında santral sinir sistemi tümörlerinin sık görüldüğünü ve optik yol gliomlarının en belirgin

patoloji olduğunu göstermektedir. NF1 tanılı hastalarda SSS tümörlerine yatkınlık görülmektedir, optik gliom daha sık olmak üzere diğer SSS tümörleri açısından da risk altındadırlar [125]. Görüntülemelerde ayrıca bazı hastalarda frontal ve periventriküler beyaz cevherde gliozis, araknoid kist ve korpus kallozum kalınlaşması gibi yapısal anomaliler de saptanmıştır. Bu anomaliler NF1'in sadece tümöral değil, aynı zamanda mikroyapısal serebral değişiklikler ile de karakterize bir hastalık olduğunu desteklemektedir. Nörogörüntülemesi normal olan hasta oranının %13 (n=21) olması görüntüleme bulgularının NF1'li her çocuk için evrensel olmadığını ve bireysel varyasyon gösterdiğini ortaya koymaktadır.

Çalışmamızda Spinal MRG çekimi yapılan hastaların %55,5'inin görüntülemesi normaldi, %45,5'inde NF1 ile ilişkili olabilecek anormallik vardı. Hastalarımızın %19,1'inde nörofibrom, %10'unda pleksiform nörofibrom saptandı. Spinal tutulum, NF1 hastalarında sık rastlanan bir bulgudur [126]. Khong ve arkadaşları tarafından 2003 yılında yapılan çalışmada 53 NF1'li çocuk hastanın görüntülemesinde spinal nörofibrom %13,2 , pleksiform nörofibrom ise %7,6 oranında bildirilmiştir [127].

Abdominopelvik USG yapılan hastalardan üçünde mesane içinde kitle, bir hastada ise retroperitoneal tümör saptanmıştır. NF1 tanılı bireylerde genitoüriner sistem tümörleri nadir görülmekle birlikte, özellikle mesane nörofibromları ve retroperitoneal pleksiform nörofibromlar klinik önem taşır.

NF1 tanılı hastalarda genel popülasyona kıyasla malignite geliştirme olasılığı dört kat daha fazladır [128]. Maligniteler NF1'de önde gelen ölüm nedenidir [129]. NF1'li bireyleri etkileyen en yaygın beyin tümörü optik gliomlardır. En sık karşılaşılan ikinci beyin tümörü ise beyin sapı gliomlarıdır [130]. Bunlar, büyük çocuklukta ortaya çıkan ve genellikle nörogörüntüleme çalışmalarında tesadüfen saptanan yavaş ilerleyen tümörlerdir. Bu tümörler sıklıkla pilositik astrositomlardır. Pilositik astrositomlar sadece beyin sapında değil serebral ve serebellar hemisferlerde de görülebilirler [131]. Çalışmamızda hastaların %26,9'unda (n=50) malign tümör gelişimi saptandı. Literatürle uyumlu olarak en sık görülen tümör %58 sıklıkla (n=29/50) optik gliomdu, ikinci sıklıkta ise pilositik astrositom izlendi. Peltonen ve arkadaşları tarafından yapılan çalışmada NF1'li çocuklarda gelişen santral sinir sistemi tümörlerinin %48.9'unun optik yolakta olduğu bildirilmiştir [74]. Optik gliom gelişen NF1 tanılı

hastalarda ikincil santral sinir sistemi gliomu görülme ihtimali artar [132]. Bizim optik gliomu olan 29 hastamızın 6'sında (%20,7) pilositik astrositomun da bulunması literatürü desteklemektedir.

Malign periferik sinir kılıfı tümörleri (MPNST) NF1'li hastalarda mortaliteyi artıran diğer tümörlerdir. Çocukluk çağında nadir görülmektedir. NF1 tanılı bireylerde yaşam boyu görülme riskinin %8–13 aralığında olduğu bilinmektedir [133]. Çalışmamızda saptanan %1,6 oranı (n=3) hasta popülasyonumuzun 0-18 yaş aralığında olmasıyla açıklanabilir. Kliniğimizde 2011 yılında malignite gelişen NF1'li hastalar dahil edilerek yapılan çalışmanın sonucunda da NF1'deki malignitelerin klinik seyrinin genel popülasyondaki benzer tümör tiplerinden farklı olduğu vurgulanmıştır [134].

Çalışmamızda NF1'li çocuklarda tümör gelişimi ile ilişkili olabilecek çeşitli klinik ve ailesel değişkenler değerlendirildiğinde istatistiksel olarak anlamlı ilişki saptanmamıştır. Tanı yaşı ile tümör gelişimi arasında anlamlı bir ilişki olmaması (p=0,218), NF1 de tümör gelişiminin genetik heterojenite, çevresel faktörler ve bireysel biyolojik duyarlılıklar gibi çoklu değişkenlere bağlı olabileceğini düşündürmektedir. Literatürde erken tanının komplikasyonların önlenmesinde önemli olduğu ancak tümörlerin ne zaman gelişeceğine dair öngörü sağlamada tek başına tanı yaşının yetersiz olduğu belirtilmektedir [80]. Pleksiform nörofibromlar, NF1 hastalarında malign periferik sinir kılıfı tümörlerine dönüşme potansiyeli taşıyan lezyonlar arasında yer alır. Ancak çalışmamızda pleksiform nörofibrom varlığı ile tümör gelişimi arasında anlamlı bir ilişki gösterilememiştir (p=0,476). Birinci derece akrabada NF1 öyküsü ile tümör gelişimi arasında da anlamlı bir ilişki saptanmamıştır (p=0,246). Bu durum hastalığın otozomal dominant geçiş göstermesine rağmen, genotip-fenotip korelasyonunun zayıf olması nedeniyle aynı ailedeki bireylerde bile klinik varyasyonların farklılık gösterdiğini ortaya koymaktadır. Jett ve Friedman (2010), NF1'de görülen fenotipik çeşitliliğin, aynı mutasyonu taşıyan bireylerde bile farklı klinik tablolara neden olabileceğini belirtmiştir [135]. Ailede malignite öyküsü ile tümör gelişimi arasında istatistiksel açıdan anlamlı ilişki saptanmamıştır (p=0,559). NF1 e bağlı tümör gelişimi riskini ailede malignite öyküsünün doğrudan etkilememesi, bu tümörlerin spesifik olarak NF1 genindeki bozulmalara bağlı geliştiğini desteklemektedir. Tüm bu bulgular, NF1'de tümör gelişiminin öngörülmesinin

oldukça güç olduğunu ve klasik klinik değişkenlerin tek başına yeterli olmadığını ortaya koymaktadır. Bu nedenle, NF1 tanılı bireylerin maligniteler açısından izlenmesi, sadece mevcut klinik bulgulara değil, moleküler analizlere dayalı daha kapsamlı bir değerlendirmeyi gerektirmektedir. Ayrıca, tanı konulan hastaların yaşam boyu takip altında tutulması, potansiyel malign dönüşümlerin erken tespiti açısından önem taşımaktadır.

NF1 ile takipli hastalarımızın büyük çoğunluğunun multidisipliner poliklinik takibi altında olduğu gözlenmiştir. Göz polikliniği takibi hastaların %90,3'ünü kapsarken (n=168), bunların 67'sinde (%39,9) göz muayenesi normal bulunmuştur. NF1 hastalarında en sık izlenen oftalmolojik bulgulardan biri olan optik sinir gliomu ve Lisch nodülleri erken tanı ve izlem açısından göz takibini zorunlu kılmaktadır. Bu nedenle normal göz muayenesine rağmen izlem devamı, gelişebilecek patolojilerin erken tespiti açısından klinik olarak anlamlıdır.

Çocuk nöroloji bölümü takibinde olan hastaların oranı ise %68,8 olup; genellikle nöbet öyküsü, baş ağrısı, makrosefali, fasiyal paralizi ve spastisite gibi semptomlarla izlenmiştir. NF1'li hastalarda nöbet geçirme olasılığı genel popülasyona göre daha fazladır [67]. Epilepsi hastaların yaklaşık %6-8'inde görülür [136,137]. Kliniğimizde NF1 tanısıyla izlenen hastaların %9,1'inde epilepsi olması literatür ile uyumludur.

Hastaların %26,3'ünün çocuk endokrinoloji bölümü takibinde olduğu, bu hastaların izlem nedenleri arasında boy kısalığı, puberte prekoks ve hormonal disfonksiyonlar (tiroid hastalıkları, hipofiz yetmezliği gibi) tespit edilmiştir. Literatürdeki NF1'in çocukluk çağında endokrin sistemle ilişkili çeşitli anormalliklerle birlikte seyredebileceği belirtilmektedir. Bu nedenle boy, kilo ve baş çevresi (3 yaşa kadar) tanı anında ve yıllık izlemlerde ölçülmeli ve hastalar puberte gelişimi açısından değerlendirilmelidir.

NF1 hastalarında hipertansiyon, konjenital kalp hastalıkları gibi kardiyovasküler hastalıklar görülebilmektedir. Hastalarımızdan 3'ünün (%4,3) primer hipertansiyon nedeniyle antihipertansif kullanımı ve çocuk nefroloji poliklinik takibi vardı. Bashiri ve arkadaşlarının çalışmasında NF1'li çocuk hastalarda hipertansiyon sıklığı %3 olarak bildirilmiştir [109]. Çocuk kardiyoloji poliklinik takibi olan hasta sayısının 69 (%37) olduğu görüldü. Bu hastalara yapılan EKO'ların %26'sında (n=18) anormallik

mevcuttu. En sık tespit edilen anomaliler arasında mitral kapak yetersizliği, pulmoner stenoz ve aort yetmezliği yer almaktadır. NF1 tanılı hastalarında kardiyak patoloji görülme sıklığı literatürde değişkendir. Ancak konjenital kalp hastalıkları, kapak patolojileri ve hipertrofik kardiyomiyopati gibi kardiyovasküler komplikasyonların normal popülasyona kıyasla daha yüksek oranda görüldüğü bildirilmiştir [138–140].

Çalışmamızdaki hastaların %31,1'inin (n=58) KBB polikliniği takibindeydi. Hastalardan 11'ine baş boyun bölgesinde yerleşimli nörofibrom eksizyonu yapıldığı, 3 hastanın ise tek taraflı işitme kaybı nedeniyle izlendiği görülmüştür. NF1 hastalarında nörofibrom ve pleksiform nörofibromlar, özellikle baş ve boyun bölgesinde büyüme gösterebilir. Kozmetik ve fonksiyonel bozukluklara yol açtığında cerrahi girişimi gerekli kılar [141]. Ayrıca, işitme kaybı daha çok NF2 ile ilişkilendirilse de son yıllarda yapılan çalışmalar NF1 hastalarında da sensörinöral ve iletim tipi işitme kayıplarının beklenenden daha yüksek sıklıkta olabileceğini göstermektedir [142]. Bu nedenle hastalarda rutin odyolojik değerlendirme önemlidir. Hastaların %36'sının düzenli ortopedi poliklinik takibi mevcuttu.

NF1 tanılı hastalarımızın %33,8'inin (n=63) genetik danışmanlık amacıyla çocuk genetik poliklinik başvurusu vardır. Genetik tanı alan hastaların yıllara göre dağılımı incelendiğinde, ortalama başvuru yılı 2018 olarak bulunmuştur. Bu, son yıllarda artan farkındalığın ve tanı olanaklarının, genetik testlere yönelimi artırdığını göstermektedir. Güncellenen 2021 NIH tanı kriterleri öncesinde genetik testler NF1'de tanı için destekleyici bulgu olarak değerlendirilmekteydi. Yeni kriterlerle birlikte moleküler genetik tanı, klinik bulgular yetersiz olduğunda tanıyı koydurucu bir kriter olarak kabul edilmiştir [143]. Peduto ve arkadaşlarının 2023 yılında yaptığı çalışmada, NF1 gibi genetik hastalıklarda fenotip-genotip korelasyonlarının son yıllarda daha iyi tanımlanabilmesiyle birlikte moleküler tanı yöntemlerinin, özellikle çocukluk çağında, klinik tanıyı desteklemede önemli olduğu vurgulanmaktadır [144].

Üç veya daha fazla sayıda klinik branş tarafından düzenli takibi yapılan hastaların, hastane uyumlarının ve düzenli kontrollerine devam etme oranlarının daha yüksek olduğu saptanmıştır (p=0,003). NF1 multisistem tutulum gösteren progresif bir hastalık olduğundan, multidisipliner yaklaşım hasta takibinin sürekliliği için de kritik öneme sahiptir. Farklı disiplinlerin eş zamanlı takibi, hem ailelerin hastalık hakkında

bilinç düzeyini artırmakta hem de düzenli kontrollerin aksatılmadan sürdürülmesine katkı sağlamaktadır. Bolcekova ve arkadaşlarının Slovakya'da yürüttüğü çok merkezli bir çalışmada da benzer şekilde, multidisipliner izlem altındaki NF1'li çocukların daha yüksek takip uyumu ve erken komplikasyon yönetimi ile izlendiği bildirilmiştir [93].

Bu çalışmanın çeşitli sınırlılıkları bulunmaktadır. Retrospektif ve tek merkezli tasarım, hasta seçimi ve veri eksikliğine bağlı yanlılık riskini artırmaktadır. Çalışmanın kapsadığı uzun zaman aralığında tanısal kriterlerin, görüntüleme teknolojilerinin ve raporlama yaklaşımlarının değişmiş olması ölçüm heterojenliğine yol açmış olabilir. Tüm olgularda genetik doğrulama yapılmamış olması ve görüntüleme standardizasyonunun tam sağlanamaması, özellikle FASI gibi bulguların gözlemciye bağlı farklılık göstermesine neden olabilir. Nadir alt gruplarda düşük örneklem büyüklüğü istatistiksel gücü sınırlamış ve olası ilişkilerin saptanmasını zorlaştırmış olabilir. Ayrıca, üçüncü basamak bir merkezde yapılan değerlendirme, daha ağır fenotiplerin aşırı temsil edilmesine neden olmuş olabilir. Tedavi endikasyonları ve uzun dönem fonksiyonel sonuçlar her hastada homojen biçimde kaydedilmediğinden klinik etkinin büyüklüğü dikkatle yorumlanmalıdır. Buna karşın, uzun izlem süresi ve multidisipliner takip verileri çalışmanın güçlü yönlerini oluşturmaktadır.

6. SONUÇ

1. Çalışmaya Dokuz Eylül Üniversitesi Çocuk Onkoloji Bilim Dalı'nda Ocak 2000-Ocak 2025 tarihleri arasında nörofibromatozis-1 tanısıyla izlenen 186 hasta dahil edildi.
2. Hastaların %45,7'si kız, %54,3'ü erkek ve kız/erkek oranı = 0,84 idi.
3. Tanıda ortanca yaş ay olarak 98,6 ay, tanı yaş aralığı ise 2-215 ay idi. Hastaların ortalama izlem süresi 47,67 ± 55,42 ay saptandı.
4. Cinsiyet ve yaş grupları arasında istatistiksel açıdan anlamlı bir ilişki saptanmadı (p = 0,085).
5. Hastaların %49,5'inin birinci derece akrabasında NF-1 tanılı birey vardı. Ebeveynler arasında akrabalık olan hastaların oranı ise %12,4 olarak saptandı.
6. Hastaların %24,7'sinin ailesinde malignite öyküsü vardı. Bu hastalardan beşinin birinci dereceden akrabasında NF-1'e sekonder gelişen malignite nedeniyle ölüm öyküsü vardı.
7. Hastaneye en sık başvuru yakınması vücutta bulunan kahverengi lekelerdi (%54,3).
8. Cafe-au-lait lekeleri hastaların %98,4'ünde vardı.
9. Aksiller çillenme hastaların %53,2'sinde, inguinal çillenme ise %32,8'inde vardı. Ayrıca hastaların %30,1'inde hem aksiller hem inguinal çillenme mevcuttu.
10. Aksiller çillenme ile cinsiyet arasında istatistiksel açıdan anlamlı bir ilişki vardı (p=0,032). En fazla oran %28,5 ile kızlarda saptandı.
11. İnguinal çillenme ve cinsiyet arasında anlamlı bir ilişki saptanmadı (p=0,177).
12. Hastaların %37,8'inde nörofibrom, %16,7'sinde ise pleksiform nörofibrom saptandı.
13. Tanı kriterlerinde yer alan kemik displazi görülme oranı ise %7 idi. Ancak hastaların %24,7'sinde iskelet sistemi anomalisi vardı.
14. Hastaların %18,3'ünde skolyoz saptandı. Skolyoz ve yaş grupları arasında anlamlı bir ilişki vardı (p = 0,046). Özellikle 11-15 yaş grubunda skolyoz görülme sıklığı belirgin daha yüksek saptandı.
15. Hastaların %40,3'ünde Lisch nodülü saptandı. Yaş grupları ile Lisch nodülü varlığı arasında ilişki saptanmadı (p=0,487).

16. Hastaların %15,6'sında optik gliom vardı. Optik gliomların %37,9'u sol optik sinir, %31'i ise kiazma yerleşimliydi.
17. Optik gliomu olan hastaların %13,8'i kemoterapi tedavisi almıştır.
18. Cinsiyet ve optik gliom varlığı arasında istatistiksel açıdan anlamlı bir ilişki saptanmadı (p=0,871).
19. Optik gliomu olan hastalar ile Lisch nodülü varlığı arasında anlamlı bir ilişki yoktu (p=0,102).
20. Hastaların %26,8'inde malign tümör gelişimi saptandı. En sık gelişen tümörler ise optik gliom ve pilositik astrositomdu.
21. Tanı yaşı ve tümör gelişimi arasında anlamlı bir ilişki saptanmadı (p=0,218).
22. Pleksiform nörofibrom varlığı ile tümör gelişimi arasında ilişki saptanmadı (p=0,476).
23. NF1 açısından aile öyküsü pozitif olan hastalar ile tömör gelişimi arasında anlamlı ilişki saptanmadı (p=0,246).
24. Ailede malignite öyküsü ile tümör gelişimi arasında anlamlı bir ilişki saptanmadı (p=0,559).
25. Hastaların %86,5'inin Kranial MRG'ı vardı. Bu hastaların %72,7'sinde FASI mevcuttu.
26. FASI bulunan hastaların %69,2'sinin nörogörüntülemesinde FASI dışında anormal bulgu yoktu. FASI'lar en sık bazal ganglion ve serebellar yerleşimliydi.
27. Yaş grupları ile FASI varlığı arasında istatistiksel açıdan anlamlı ilişki saptandı (p = 0,037). En fazla oran %33,5 ile 0-5 yaş aralığında saptandı.
28. Birinci derece akrabada NF-1 öyküsü ile arasında anlamlı bir ilişki saptanmadı (p = 0,234).
29. Aksiller çillenme varlığı ile FASI arasında istatistiksel açıdan anlamlı bir ilişki saptanmadı (p= 0,866).
30. İnguinal çillenme ve FASI varlığı arasında anlamlı bir ilişki saptanmadı (p = 0,750).
31. Lisch nodülü ile FASI varlığı arasında istatistiksel açıdan anlamlı bir ilişki bulundu (p = 0,021).
32. Optik gliom ile Beyin MRG'da FASI arasında anlamlı bir ilişki saptandı (p = 0,009).

33. Nöbet öyküsü olan hastalarda FASI varlığı açısından anlamlı ilişki saptanmadı (p=0,617).
34. Spinal MRG çekimi yapılan hastaların %45,5'inde NF1 ile ilişkili olabilecek anormallik vardı.
35. Abdominopelvik USG'de üç hastada mesane içerisinde kitle, bir hastada retroperitoneal tümör vardı.
36. Hastaların %9,1'inde epilepsi tanısı vardı.
37. Ekokardiyografi yapılan hastalarda en sık saptanan anomali mitral kapak yetersizliğiydi (%5,4).
38. Hastalardan %5,9'unda baş ve boyun bölgesinde bulunan nörofibrom/pleksiform nörofibrom eksizyonu öyküsü vardı.
39. Hastaların %1,6'sında primer hipertansiyon saptandı.
40. Hastaların %4,3'ü boy kısalığı nedeniyle çocuk endokrinoloji bölümü takibi vardı.
41. Genetik tanı alan hastaların çocuk genetik polikliniğine ortalama başvuru yılı 2018 idi.
42. Sekiz hasta izlemde nörofibromatozise sekonder gelişen malignite nedeniyle kaybedildi.
43. Bir hastada 22 yaşında AML gelişmiştir. KİT tedavisi sonrası GVHD tanısı almıştır ve pnömoni nedeniyle hayatını kaybetmiştir.
44. Çalışmaya dahil edilen hastaların 58'inin kliniğimizde takibi devam etmektedir.

7. KAYNAKLAR

[1] Korf BR, Bebin EM. Neurocutaneous Disorders in Children. Pediatr Rev 2017;38:119–28. https://doi.org/10.1542/pir.2015-0118.

[2] Marjanska A, Jatczak-Gaca A, Wojtkiewicz A, Wysocki M, Styczynski J. Demographical Profile and Spectrum of Multiple Malignancies in Children and Adults with Neurocutaneous Disorders. Anticancer Res 2018;38:5453–7. https://doi.org/10.21873/anticanres.12877.

[3] Miller DT, Freedenberg D, Schorry E, Ullrich NJ, Viskochil D, Korf BR, et al. Health Supervision for Children With Neurofibromatosis Type 1. Pediatrics 2019;143:e20190660. https://doi.org/10.1542/peds.2019-0660.

[4] Neurofibromatosis. Conference statement. National Institutes of Health Consensus Development Conference. Arch Neurol 1988;45:575–8.

[5] Neurocutaneous syndromes. Handb. Clin. Neurol., vol. 135, Elsevier; 2016, p. 565–89. https://doi.org/10.1016/B978-0-444-53485-9.00027-1.

[6] Ruggieri M, Polizzi A, Marceca GP, Catanzaro S, Praticò AD, Di Rocco C. Introduction to phacomatoses (neurocutaneous disorders) in childhood. Childs Nerv Syst ChNS Off J Int Soc Pediatr Neurosurg 2020;36:2229–68. https://doi.org/10.1007/s00381-020-04758-5.

[7] Riccardi VM. Von Recklinghausen Neurofibromatosis. N Engl J Med 1981;305:1617–27. https://doi.org/10.1056/NEJM198112313052704.

[8] Neurocutaneous Syndromes Pathology: Definition, Clinical Features and Imaging, Gross & Dermatologic Findings 2025.

[9] Evans DgR. Neurofibromatosis type 2 (NF2): A clinical and molecular review. Orphanet J Rare Dis 2009;4:16. https://doi.org/10.1186/1750-1172-4-16.

[10] Coy S, Rashid R, Stemmer-Rachamimov A, Santagata S. An update on the CNS manifestations of neurofibromatosis type 2. Acta Neuropathol (Berl) 2020;139:643–65. https://doi.org/10.1007/s00401-019-02029-5.

[11] Tiwari R, Singh AK. Neurofibromatosis Type 2. StatPearls, Treasure Island (FL): StatPearls Publishing; 2025.

[12] Ren Y, Chari DA, Vasilijic S, Welling DB, Stankovic KM. New developments in neurofibromatosis type 2 and vestibular schwannoma. Neuro-Oncol Adv 2021;3:vdaa153. https://doi.org/10.1093/noajnl/vdaa153.

[13] Jurca AA, Jurca AD, Petchesi CD, Bembea D, Jurca CM, Severin E, et al. Tuberous Sclerosis Complex: New Insights into Pathogenesis and Therapeutic Breakthroughs. Life 2025;15:368. https://doi.org/10.3390/life15030368.

[14] Caban C, Khan N, Hasbani DM, Crino PB. Genetics of tuberous sclerosis complex: implications for clinical practice. Appl Clin Genet 2016;10:1–8. https://doi.org/10.2147/TACG.S90262.

[15] Northrup H, Aronow ME, Bebin EM, Bissler J, Darling TN, de Vries PJ, et al. Updated International Tuberous Sclerosis Complex Diagnostic Criteria and

Surveillance and Management Recommendations. Pediatr Neurol 2021;123:50–66. https://doi.org/10.1016/j.pediatrneurol.2021.07.011.

[16] Luo C, Ye W-R, Shi W, Yin P, Chen C, He Y-B, et al. Perfect match: mTOR inhibitors and tuberous sclerosis complex. Orphanet J Rare Dis 2022;17:106. https://doi.org/10.1186/s13023-022-02266-0.

[17] Solomon C, Comi A. Sturge-Weber syndrome: updates in translational neurology. Front Neurol 2024;15:1493873. https://doi.org/10.3389/fneur.2024.1493873.

[18] Sánchez-Espino LF, Ivars M, Antoñanzas J, Baselga E. Sturge-Weber Syndrome: A Review of Pathophysiology, Genetics, Clinical Features, and Current Management Approache. Appl Clin Genet 2023;16:63–81. https://doi.org/10.2147/TACG.S363685.

[19] Mozaffari K, Krishnakumar A, Chen J-S, Goel K, Wang A, Shlobin NA, et al. Seizure outcomes in children with Sturge-Weber syndrome undergoing epilepsy surgery: An individual participant data meta-analysis. Seizure - Eur J Epilepsy 2023;107:43–51. https://doi.org/10.1016/j.seizure.2023.03.008.

[20] Yeom S, Comi AM. Updates on Sturge-Weber Syndrome. Stroke 2022;53:3769–79. https://doi.org/10.1161/STROKEAHA.122.038585.

[21] Maher ER, Neumann HP, Richard S. von Hippel-Lindau disease: a clinical and scientific review. Eur J Hum Genet EJHG 2011;19:617–23. https://doi.org/10.1038/ejhg.2010.175.

[22] Fallah J, Brave MH, Weinstock C, Mehta GU, Bradford D, Gittleman H, et al. FDA Approval Summary: Belzutifan for von Hippel-Lindau disease associated tumors. Clin Cancer Res Off J Am Assoc Cancer Res 2022;28:4843–8. https://doi.org/10.1158/1078-0432.CCR-22-1054.

[23] Rothblum-Oviatt C, Wright J, Lefton-Greif MA, McGrath-Morrow SA, Crawford TO, Lederman HM. Ataxia telangiectasia: a review. Orphanet J Rare Dis 2016;11:159. https://doi.org/10.1186/s13023-016-0543-7.

[24] Pavone P, Marino L, Cacciaguerra G, Di Nora A, Parano E, Musumeci G, et al. Klippel-Trenaunay Syndrome, Segmental/Focal Overgrowth Malformations: A Review. Child Basel Switz 2023;10:1421. https://doi.org/10.3390/children10081421.

[25] Keith L. PHACE syndrome: A review. Semin Pediatr Neurol 2024;51:101152. https://doi.org/10.1016/j.spen.2024.101152.

[26] Gutmann DH, Ferner RE, Listernick RH, Korf BR, Wolters PL, Johnson KJ. Neurofibromatosis type 1. Nat Rev Dis Primer 2017;3:17004. https://doi.org/10.1038/nrdp.2017.4.

[27] Bergqvist C, Servy A, Valeyrie-Allanore L, Ferkal S, Combemale P, Wolkenstein P, et al. Neurofibromatosis 1 French national guidelines based on an extensive literature review since 1966. Orphanet J Rare Dis 2020;15:37. https://doi.org/10.1186/s13023-020-1310-3.

[28] Ruggieri M, Praticò AD, Caltabiano R, Polizzi A. Early history of the different forms of neurofibromatosis from ancient Egypt to the British Empire and beyond:

First descriptions, medical curiosities, misconceptions, landmarks, and the persons behind the syndromes. Am J Med Genet A 2018;176:515–50. https://doi.org/10.1002/ajmg.a.38486.

[29] Wallace MR, Marchuk DA, Andersen LB, Letcher R, Odeh HM, Saulino AM, et al. Type 1 neurofibromatosis gene: identification of a large transcript disrupted in three NF1 patients. Science 1990;249:181–6. https://doi.org/10.1126/science.2134734.

[30] Armstrong AE, Belzberg AJ, Crawford JR, Hirbe AC, Wang ZJ. Treatment decisions and the use of MEK inhibitors for children with neurofibromatosis type 1-related plexiform neurofibromas. BMC Cancer 2023;23:553. https://doi.org/10.1186/s12885-023-10996-y.

[31] Lammert M, Friedman JM, Kluwe L, Mautner VF. Prevalence of Neurofibromatosis 1 in German Children at Elementary School Enrollment. Arch Dermatol 2005;141:71–4. https://doi.org/10.1001/archderm.141.1.71.

[32] Friedman JM. Epidemiology of neurofibromatosis type 1. Am J Med Genet 1999;89:1–6.

[33] Lin T, Dalvi N. EPID-04. THE NATURAL HISTORY OF NEUROFIBROMATOSIS-1, THE MONTEFIORE EXPERIENCE. Neuro-Oncol 2021;23:vi86. https://doi.org/10.1093/neuonc/noab196.337.

[34] Ratner N, Miller SJ. A RASopathy gene commonly mutated in cancer: the neurofibromatosis type 1 tumour suppressor. Nat Rev Cancer 2015;15:290–301. https://doi.org/10.1038/nrc3911.

[35] Philpott C, Tovell H, Frayling IM, Cooper DN, Upadhyaya M. The NF1 somatic mutational landscape in sporadic human cancers. Hum Genomics 2017;11:13. https://doi.org/10.1186/s40246-017-0109-3.

[36] Serra E, Puig S, Otero D, Gaona A, Kruyer H, Ars E, et al. Confirmation of a double-hit model for the NF1 gene in benign neurofibromas. Am J Hum Genet 1997;61:512–9. https://doi.org/10.1086/515504.

[37] Dasgupta B, Dugan LL, Gutmann DH. The neurofibromatosis 1 gene product neurofibromin regulates pituitary adenylate cyclase-activating polypeptide-mediated signaling in astrocytes. J Neurosci Off J Soc Neurosci 2003;23:8949–54. https://doi.org/10.1523/JNEUROSCI.23-26-08949.2003.

[38] DeBella K, Szudek J, Friedman JM. Use of the national institutes of health criteria for diagnosis of neurofibromatosis 1 in children. Pediatrics 2000;105:608–14. https://doi.org/10.1542/peds.105.3.608.

[39] Trevisson E, Cassina M, Opocher E, Vicenzi V, Lucchetta M, Parrozzani R, et al. Natural history of optic pathway gliomas in a cohort of unselected patients affected by Neurofibromatosis 1. J Neurooncol 2017;134:279–87. https://doi.org/10.1007/s11060-017-2517-6.

[40] Cassina M, Frizziero L, Opocher E, Parrozzani R, Sorrentino U, Viscardi E, et al. Optic Pathway Glioma in Type 1 Neurofibromatosis: Review of Its Pathogenesis, Diagnostic Assessment, and Treatment Recommendations. Cancers 2019;11:1790. https://doi.org/10.3390/cancers11111790.

[41] Ferrari F, Masurel A, Olivier-Faivre L, Vabres P. Juvenile xanthogranuloma and nevus anemicus in the diagnosis of neurofibromatosis type 1. JAMA Dermatol 2014;150:42–6. https://doi.org/10.1001/jamadermatol.2013.6434.

[42] Tadini G, Milani D, Menni F, Pezzani L, Sabatini C, Esposito S. Is it time to change the neurofibromatosis 1 diagnostic criteria? Eur J Intern Med 2014;25:506–10. https://doi.org/10.1016/j.ejim.2014.04.004.

[43] Ruggieri M, Huson SM. The clinical and diagnostic implications of mosaicism in the neurofibromatoses. Neurology 2001;56:1433–43. https://doi.org/10.1212/wnl.56.11.1433.

[44] Evans DG, Bowers N, Burkitt-Wright E, Miles E, Garg S, Scott-Kitching V, et al. Comprehensive RNA Analysis of the NF1 Gene in Classically Affected NF1 Affected Individuals Meeting NIH Criteria has High Sensitivity and Mutation Negative Testing is Reassuring in Isolated Cases With Pigmentary Features Only. EBioMedicine 2016;7:212–20. https://doi.org/10.1016/j.ebiom.2016.04.005.

[45] Legius E, Stevenson D. Legius Syndrome. In: Adam MP, Feldman J, Mirzaa GM, Pagon RA, Wallace SE, Amemiya A, editors. GeneReviews®, Seattle (WA): University of Washington, Seattle; 1993.

[46] Dalili S, Hoseini Nouri SA, Bayat R, Koohmanaee S, Tabrizi M, Zarkesh M, et al. Neurofibromatosis-Noonan syndrome and growth deficiency in an Iranian girl due to a pathogenic variant in NF1 gene. Hum Genomics 2023;17:12. https://doi.org/10.1186/s40246-023-00460-0.

[47] Carton C, Evans DG, Blanco I, Friedrich RE, Ferner RE, Farschtschi S, et al. ERN GENTURIS tumour surveillance guidelines for individuals with neurofibromatosis type 1. eClinicalMedicine 2023;56:101818. https://doi.org/10.1016/j.eclinm.2022.101818.

[48] Lutterodt CG, Mohan A, Kirkpatrick N. The use of electrodessication in the treatment of cutaneous neurofibromatosis: A retrospective patient satisfaction outcome assessment. J Plast Reconstr Aesthetic Surg JPRAS 2016;69:765–9. https://doi.org/10.1016/j.bjps.2016.03.024.

[49] Packer RJ, Gutmann DH, Rubenstein A, Viskochil D, Zimmerman RA, Vezina G, et al. Plexiform neurofibromas in NF1: toward biologic-based therapy. Neurology 2002;58:1461–70. https://doi.org/10.1212/wnl.58.10.1461.

[50] Beert E, Brems H, Daniëls B, De Wever I, Van Calenbergh F, Schoenaers J, et al. Atypical neurofibromas in neurofibromatosis type 1 are premalignant tumors. Genes Chromosomes Cancer 2011;50:1021–32. https://doi.org/10.1002/gcc.20921.

[51] Burgdorf WHC, Zelger B. JXG, NF1, and JMML: alphabet soup or a clinical issue? Pediatr Dermatol 2004;21:174–6. https://doi.org/10.1111/j.0736-8046.2004.21219.x.

[52] Hirbe AC, Dehner CA, Dombi E, Eulo V, Gross AM, Sundby T, et al. Contemporary Approach to NF1-Associated Malignant Peripheral Nerve Sheath Tumors. Am Soc Clin Oncol Educ Book Am Soc Clin Oncol Annu Meet 2024;44:e432242. https://doi.org/10.1200/EDBK_432242.

[53] Seres R, Hameed H, McCabe MG, Russell D, Lee ATJ. The Multimodality Management of Malignant Peripheral Nerve Sheath Tumours. Cancers 2024;16:3266. https://doi.org/10.3390/cancers16193266.

[54] Lewis RA, Riccardi VM. Von Recklinghausen neurofibromatosis. Incidence of iris hamartomata. Ophthalmology 1981;88:348–54. https://doi.org/10.1016/s0161-6420(81)35034-9.

[55] Listernick R, Charrow J, Greenwald M, Mets M. Natural history of optic pathway tumors in children with neurofibromatosis type 1: a longitudinal study. J Pediatr 1994;125:63–6. https://doi.org/10.1016/s0022-3476(94)70122-9.

[56] Laue L, Comite F, Hench K, Loriaux DL, Cutler GB, Pescovitz OH. Precocious puberty associated with neurofibromatosis and optic gliomas. Treatment with luteinizing hormone releasing hormone analogue. Am J Dis Child 1960 1985;139:1097–100. https://doi.org/10.1001/archpedi.1985.02140130035025.

[57] Listernick R, Ferner RE, Piersall L, Sharif S, Gutmann DH, Charrow J. Late-onset optic pathway tumors in children with neurofibromatosis 1. Neurology 2004;63:1944–6. https://doi.org/10.1212/01.wnl.0000144341.16830.01.

[58] Viola F, Villani E, Natacci F, Selicorni A, Melloni G, Vezzola D, et al. Choroidal abnormalities detected by near-infrared reflectance imaging as a new diagnostic criterion for neurofibromatosis 1. Ophthalmology 2012;119:369–75. https://doi.org/10.1016/j.ophtha.2011.07.046.

[59] Viskochil DH, Stevenson DA. Skeletal Manifestations in NF1. In: Tadini G, Legius E, Brems H, editors. Multidiscip. Approach Neurofibromatosis Type 1, Cham: Springer International Publishing; 2020, p. 85–99. https://doi.org/10.1007/978-3-319-92450-2_7.

[60] Schindeler A, Little DG. Recent insights into bone development, homeostasis, and repair in type 1 neurofibromatosis (NF1). Bone 2008;42:616–22. https://doi.org/10.1016/j.bone.2007.11.006.

[61] Kaspiris A, Savvidou OD, Vasiliadis ES, Hadjimichael AC, Melissaridou D, Iliopoulou-Kosmadaki S, et al. Current Aspects on the Pathophysiology of Bone Metabolic Defects during Progression of Scoliosis in Neurofibromatosis Type 1. J Clin Med 2022;11:444. https://doi.org/10.3390/jcm11020444.

[62] Wang D, Zhang B-H, Wen X, Chen K-H, Xiao H-T, Xu X-W, et al. Clinical features and surgical treatments of scoliosis in neurofibromatosis type 1: a systemic review and meta-analysis. Eur Spine J Off Publ Eur Spine Soc Eur Spinal Deform Soc Eur Sect Cerv Spine Res Soc 2024;33:2646–65. https://doi.org/10.1007/s00586-024-08194-w.

[63] Crawford AH, Herrera-Soto J. Scoliosis associated with neurofibromatosis. Orthop Clin North Am 2007;38:553–62, vii. https://doi.org/10.1016/j.ocl.2007.03.008.

[64] Kuorilehto T, Pöyhönen M, Bloigu R, Heikkinen J, Väänänen K, Peltonen J. Decreased bone mineral density and content in neurofibromatosis type 1: lowest local values are located in the load-carrying parts of the body. Osteoporos Int J

Establ Result Coop Eur Found Osteoporos Natl Osteoporos Found USA 2005;16:928–36. https://doi.org/10.1007/s00198-004-1801-4.

[65] DiMario FJ, Langshur S. Headaches in patients with neurofibromatosis-1. J Child Neurol 2000;15:235–8. https://doi.org/10.1177/088307380001500406.

[66] North KN, Riccardi V, Samango-Sprouse C, Ferner R, Moore B, Legius E, et al. Cognitive function and academic performance in neurofibromatosis. 1: consensus statement from the NF1 Cognitive Disorders Task Force. Neurology 1997;48:1121–7. https://doi.org/10.1212/wnl.48.4.1121.

[67] Korf BR, Carrazana E, Holmes GL. Patterns of seizures observed in association with neurofibromatosis 1. Epilepsia 1993;34:616–20. https://doi.org/10.1111/j.1528-1157.1993.tb00437.x.

[68] Lopes Ferraz Filho JR, Munis MP, Soares Souza A, Sanches RA, Goloni-Bertollo EM, Pavarino-Bertelli EC. Unidentified bright objects on brain MRI in children as a diagnostic criterion for neurofibromatosis type 1. Pediatr Radiol 2008;38:305–10. https://doi.org/10.1007/s00247-007-0712-x.

[69] Duong TA, Sbidian E, Valeyrie-Allanore L, Vialette C, Ferkal S, Hadj-Rabia S, et al. Mortality associated with neurofibromatosis 1: a cohort study of 1895 patients in 1980-2006 in France. Orphanet J Rare Dis 2011;6:18. https://doi.org/10.1186/1750-1172-6-18.

[70] Hirbe AC, Gutmann DH. Neurofibromatosis type 1: a multidisciplinary approach to care. Lancet Neurol 2014;13:834–43. https://doi.org/10.1016/S1474-4422(14)70063-8.

[71] Mahdi J, Shah AC, Sato A, Morris SM, McKinstry RC, Listernick R, et al. A multi-institutional study of brainstem gliomas in children with neurofibromatosis type 1. Neurology 2017;88:1584–9. https://doi.org/10.1212/WNL.0000000000003881.

[72] Salvi PF, Lorenzon L, Caterino S, Antolino L, Antonelli MS, Balducci G. Gastrointestinal Stromal Tumors Associated with Neurofibromatosis 1: A Single Centre Experience and Systematic Review of the Literature Including 252 Cases. Int J Surg Oncol 2013;2013:398570. https://doi.org/10.1155/2013/398570.

[73] Dayal Y, Tallberg KA, Nunnemacher G, DeLellis RA, Wolfe HJ. Duodenal carcinoids in patients with and without neurofibromatosis. A comparative study. Am J Surg Pathol 1986;10:348–57. https://doi.org/10.1097/00000478-198605000-00007.

[74] Peltonen S, Kallionpää RA, Rantanen M, Uusitalo E, Lähteenmäki PM, Pöyhönen M, et al. Pediatric malignancies in neurofibromatosis type 1: A population-based cohort study. Int J Cancer 2019;145:2926–32. https://doi.org/10.1002/ijc.32187.

[75] Soucy EA, van Oppen D, Nejedly NL, Gao F, Gutmann DH, Hollander AS. Height assessments in children with neurofibromatosis type 1. J Child Neurol 2013;28:303–7. https://doi.org/10.1177/0883073812446310.

[76] Duan L, Feng K, Tong A, Liang Z. Renal artery stenosis due to neurofibromatosis type 1: case report and literature review. Eur J Med Res 2014;19:17. https://doi.org/10.1186/2047-783X-19-17.

[77] Li H, Zhang H, Cao J, Guo D, Zhang X, Yao Z. Diagnosis and treatment of pediatric arterial stenosis associated with neurofibromatosis type 1. BMC Pediatr 2025;25:27. https://doi.org/10.1186/s12887-024-05240-w.

[78] Liao M, Lee H-L, Liu Y-L, Wong T-T. Neurofibromatosis Type 1 : A General Review. J Korean Neurosurg Soc 2025. https://doi.org/10.3340/jkns.2025.0073.

[79] Corsello G, Antona V, Serra G, Zara F, Giambrone C, Lagalla L, et al. Clinical and molecular characterization of 112 single-center patients with Neurofibromatosis type 1. Ital J Pediatr 2018;44:45. https://doi.org/10.1186/s13052-018-0483-z.

[80] Gonca Kaçar A, Kılınc Oktay B, Çınar Özel S, Ocak S, Güneş N, Uludağ Alkaya D, et al. Neurofibromatosis Type 1 in Children: A Single-Center Experience. Turk Arch Pediatr 2021;56:339–43. https://doi.org/10.5152/TurkArchPediatr.2021.20165.

[81] Santoro C, Bernardo P, Coppola A, Pugliese U, Cirillo M, Giugliano T, et al. Seizures in children with neurofibromatosis type 1: is neurofibromatosis type 1 enough? Ital J Pediatr 2018;44:41. https://doi.org/10.1186/s13052-018-0477-x.

[82] Üstün C, Arslan M. Nörofibromatozis Tip 1 Tanısı ile İzlenen Hastaların Klinik Özellikleri: Tek Merkez Deneyimi. Turk J Pediatr Dis 2022;16:507–11. https://doi.org/10.12956/tchd.984636.

[83] McKeever K, Shepherd CW, Crawford H, Morrison PJ. An epidemiological, clinical and genetic survey of Neurofibromatosis type 1 in children under sixteen years of age. Ulster Med J 2008;77:160–3.

[84] Huson SM, Compston DA, Harper PS. A genetic study of von Recklinghausen neurofibromatosis in south east Wales. II. Guidelines for genetic counselling. J Med Genet 1989;26:712–21. https://doi.org/10.1136/jmg.26.11.712.

[85] North K, Joy P, Yuille D, Cocks N, Hutchins P. Cognitive function and academic performance in children with neurofibromatosis type 1. Dev Med Child Neurol 1995;37:427–36. https://doi.org/10.1111/j.1469-8749.1995.tb12026.x.

[86] Thiagalingam S, Flaherty M, Billson F, North K. Neurofibromatosis type 1 and optic pathway gliomas: follow-up of 54 patients. Ophthalmology 2004;111:568–77. https://doi.org/10.1016/j.ophtha.2003.06.008.

[87] Lim A, Chua ZY, Loh C, Suresh PD, Yuen J, Kartikeyan M, et al. Identifying the unmet needs of patients with neurofibromatosis type 1 in Singapore. J Med Genet 2025;62:551–8. https://doi.org/10.1136/jmg-2025-110702.

[88] Martins CL, Monteiro JP, Farias A, Fernandes R, Fonseca MJ. [Managing children with neurofibromatosis type 1: what should we look for?]. Acta Med Port 2007;20:393–400.

[89] Incesoy Ozdemir S, Citak Kurt AN, Özlü SG. Clinical and Radiological Features of Neurofibromatosis type 1: Single center's experience. Ank Med J 2020;20:224–33. https://doi.org/10.5505/amj.2020.41961.

[90] Sánchez Marco SB, López Pisón J, Calvo Escribano C, González Viejo I, Miramar Gallart MD, Samper Villagrasa P. Neurological manifestations of neurofibromatosis type 1: our experience. Neurologia 2022;37:325–33. https://doi.org/10.1016/j.nrleng.2019.05.008.

[91] Veres K, Nagy B, Ember Z, Bene J, Hadzsiev K, Medvecz M, et al. Increased Phenotype Severity Associated with Splice-Site Variants in a Hungarian Pediatric Neurofibromatosis 1 Cohort: A Retrospective Study. Biomedicines 2025;13:146. https://doi.org/10.3390/biomedicines13010146.

[92] Obringer AC, Meadows AT, Zackai EH. The diagnosis of neurofibromatosis-1 in the child under the age of 6 years. Am J Dis Child 1960 1989;143:717–9. https://doi.org/10.1001/archpedi.1989.02150180099028.

[93] Bolčeková, A. Complex Multidisciplinary Follow-Up Of Children With Neurofibromatosis Type 1. Eur Pharm J 2014;61. https://doi.org/10.2478/afpuc-2014-0003.

[94] Ferner RE, Huson SM, Thomas N, Moss C, Willshaw H, Evans DG, et al. Guidelines for the diagnosis and management of individuals with neurofibromatosis 1. J Med Genet 2007;44:81–8. https://doi.org/10.1136/jmg.2006.045906.

[95] Boyd KP, Korf BR, Theos A. Neurofibromatosis type 1. J Am Acad Dermatol 2009;61:1–14; quiz 15–6. https://doi.org/10.1016/j.jaad.2008.12.051.

[96] Zhang Y, Yan L, Xie M, Xue J, Zhuang D, Li H. [Analysis of clinical features and variants of NF1 gene in 12 patients with Neurofibromatosis type 1]. Zhonghua Yi Xue Yi Chuan Xue Za Zhi Zhonghua Yixue Yichuanxue Zazhi Chin J Med Genet 2023;40:1478–83. https://doi.org/10.3760/cma.j.cn511374-20220530-00366.

[97] HUSON SM, HARPER PS, COMPSTON DAS. VON RECKLINGHAUSEN NEUROFIBROMATOSIS: A CLINICAL AND POPULATION STUDY IN SOUTH-EAST WALES. Brain 1988;111:1355–81. https://doi.org/10.1093/brain/111.6.1355.

[98] Boulanger JM, Larbrisseau A. Neurofibromatosis type 1 in a pediatric population: Ste-Justine's experience. Can J Neurol Sci J Can Sci Neurol 2005;32:225–31. https://doi.org/10.1017/s0317167100004017.

[99] North K. Neurofibromatosis type 1: review of the first 200 patients in an Australian clinic. J Child Neurol 1993;8:395–402. https://doi.org/10.1177/088307389300800421.

[100] Nunley KS, Gao F, Albers AC, Bayliss SJ, Gutmann DH. Predictive value of café au lait macules at initial consultation in the diagnosis of neurofibromatosis type 1. Arch Dermatol 2009;145:883–7. https://doi.org/10.1001/archdermatol.2009.169.

[101] Ahmadi V, Karimi N, Evans AS, Karaduman A. Examining Demographic and Clinical Traits in Neurofibromatosis Type 1 Patients: Insights into Vitamin D Levels and Connections with Nevus Anemicus and Neurofibromas. Indian J Dermatol 2025;70:11. https://doi.org/10.4103/ijd.ijd_141_24.

[102] Duong TA, Bastuji-Garin S, Valeyrie-Allanore L, Sbidian E, Ferkal S, Wolkenstein P. Evolving pattern with age of cutaneous signs in neurofibromatosis type 1: a cross-sectional study of 728 patients. Dermatol Basel Switz 2011;222:269–73. https://doi.org/10.1159/000327379.

[103] Darrigo LG, Geller M, Bonalumi Filho A, Azulay DR. Prevalence of plexiform neurofibroma in children and adolescents with type I neurofibromatosis. J Pediatr (Rio J) 2007;83:571–3. https://doi.org/10.2223/JPED.1718.

[104] Tucker T, Friedman JM, Friedrich RE, Wenzel R, Fünsterer C, Mautner V-F. Longitudinal study of neurofibromatosis 1 associated plexiform neurofibromas. J Med Genet 2009;46:81–5. https://doi.org/10.1136/jmg.2008.061051.

[105] Ehara Y, Yamamoto O, Kosaki K, Yoshida Y. Natural course and characteristics of cutaneous neurofibromas in neurofibromatosis 1. J Dermatol 2018;45:53–7. https://doi.org/10.1111/1346-8138.14025.

[106] Odebode TO, Afolayan E a. O, Adigun IA, Daramola OOM. Clinicopathological study of neurofibromatosis type 1: an experience in Nigeria. Int J Dermatol 2005;44:116–20. https://doi.org/10.1111/j.1365-4632.2005.02386.x.

[107] Senthilkumar VA, Tripathy K. Lisch Nodules. StatPearls, Treasure Island (FL): StatPearls Publishing; 2025.

[108] Cnossen MH, Moons KG, Garssen MP, Pasmans NM, de Goede-Bolder A, Niermeijer MF, et al. Minor disease features in neurofibromatosis type 1 (NF1) and their possible value in diagnosis of NF1 in children < or = 6 years and clinically suspected of having NF1. Neurofibromatosis team of Sophia Children's Hospital. J Med Genet 1998;35:624–7. https://doi.org/10.1136/jmg.35.8.624.

[109] Bashiri FA, AlZamil LR, Aldhuwayhi RA. Clinical spectrum of neurofibromatosis type 1 among children in a tertiary care center. Neurosci Riyadh Saudi Arab 2020;25:375–9. https://doi.org/10.17712/nsj.2020.5.20200081.

[110] Listernick R, Charrow J, Greenwald MJ, Esterly NB. Optic gliomas in children with neurofibromatosis type 1. J Pediatr 1989;114:788–92. https://doi.org/10.1016/s0022-3476(89)80137-4.

[111] Segal L, Darvish-Zargar M, Dilenge M-E, Ortenberg J, Polomeno RC. Optic pathway gliomas in patients with neurofibromatosis type 1: follow-up of 44 patients. J AAPOS Off Publ Am Assoc Pediatr Ophthalmol Strabismus 2010;14:155–8. https://doi.org/10.1016/j.jaapos.2009.11.020.

[112] Blazo MA, Lewis RA, Chintagumpala MM, Frazier M, McCluggage C, Plon SE. Outcomes of systematic screening for optic pathway tumors in children with Neurofibromatosis Type 1. Am J Med Genet A 2004;127A:224–9. https://doi.org/10.1002/ajmg.a.20650.

[113] Duat Rodríguez A, Martos Moreno GÁ, Martín Santo-Domingo Y, Hernández Martín A, Espejo-Saavedra Roca JM, Ruiz-Falcó Rojas ML, et al. Phenotypic

and genetic features in neurofibromatosis type 1 in children. An Pediatría Engl Ed 2015;83:173–82. https://doi.org/10.1016/j.anpede.2015.07.015.

[114] Zimmermann CM, Singh S, Cardakli N, Kraus CL. Ophthalmologic Findings in Children with Neurofibromatosis Type 1. Neuro-Ophthalmol Aeolus Press 2024;48:19–26. https://doi.org/10.1080/01658107.2023.2276189.

[115] Ho WY, Farrelly E, Stevenson DA. Evaluation of the impact of the 2021 revised Neurofibromatosis type 1 diagnostic criteria on time to diagnosis. Am J Med Genet A 2022;188:2584–9. https://doi.org/10.1002/ajmg.a.62890.

[116] Crawford AH, Schorry EK. Neurofibromatosis update. J Pediatr Orthop 2006;26:413–23. https://doi.org/10.1097/01.bpo.0000217719.10728.39.

[117] Feldman DS, Jordan C, Fonseca L. Orthopaedic manifestations of neurofibromatosis type 1. J Am Acad Orthop Surg 2010;18:346–57. https://doi.org/10.5435/00124635-201006000-00007.

[118] Alwan S, Tredwell SJ, Friedman JM. Is osseous dysplasia a primary feature of neurofibromatosis 1 (NF1)? Clin Genet 2005;67:378–90. https://doi.org/10.1111/j.1399-0004.2005.00410.x.

[119] Mladenov KV, Spiro AS, Krajewski KL, Stücker R, Kunkel P. Management of spinal deformities and tibial pseudarthrosis in children with neurofibromatosis type 1 (NF-1). Childs Nerv Syst ChNS Off J Int Soc Pediatr Neurosurg 2020;36:2409–25. https://doi.org/10.1007/s00381-020-04775-4.

[120] Viguier A, Estublier B, Bertozzi A-I, Gambart M, Sevely A, Leboucq N, et al. Distinguishing atypical focal areas of signal intensity from probable low-grade gliomas in the posterior fossa of children with neurofibromatosis type 1. Arch Pédiatrie 2025;32:463–8. https://doi.org/10.1016/j.arcped.2025.05.010.

[121] Han Y, Wang H, Huang Y. T2 Hyperintensities in Children with Neurofibromatosis Type 1. World Neurosurg 2024;192:e480–5. https://doi.org/10.1016/j.wneu.2024.10.001.

[122] Van Es S, North KN, McHugh K, De Silva M. MRI findings in children with neurofibromatosis type 1: a prospective study. Pediatr Radiol 1996;26:478–87. https://doi.org/10.1007/BF01377205.

[123] Sabol Z, Rešić B, Gjergja Juraški R, Sabol F, Kovač Šižgorić M, Oršolić K, et al. Clinical sensitivity and specificity of multiple T2-hyperintensities on brain magnetic resonance imaging in diagnosis of neurofibromatosis type 1 in children: diagnostic accuracy study. Croat Med J 2011;52:488–96. https://doi.org/10.3325/cmj.2011.52.488.

[124] Curless RG. Use of “unidentified bright objects” on MRI for diagnosis of neurofibromatosis 1 in children. Neurology 2000;55:1067–8. https://doi.org/10.1212/WNL.55.7.1067-a.

[125] Costa ADA, Gutmann DH. Brain tumors in Neurofibromatosis type 1. Neuro-Oncol Adv 2019;1:vdz040. https://doi.org/10.1093/noajnl/vdz040.

[126] Nguyen R, Dombi E, Akshintala S, Baldwin A, Widemann BC. Characterization of spinal findings in children and adults with neurofibromatosis

type 1 enrolled in a natural history study using magnetic resonance imaging. J Neurooncol 2015;121:209–15. https://doi.org/10.1007/s11060-014-1629-5.

[127] Khong P-L, Goh WHS, Wong VCN, Fung C-W, Ooi G-C. MR imaging of spinal tumors in children with neurofibromatosis 1. AJR Am J Roentgenol 2003;180:413–7. https://doi.org/10.2214/ajr.180.2.1800413.

[128] Seminog OO, Goldacre MJ. Risk of benign tumours of nervous system, and of malignant neoplasms, in people with neurofibromatosis: population-based record-linkage study. Br J Cancer 2013;108:193–8. https://doi.org/10.1038/bjc.2012.535.

[129] Patil S, Chamberlain RS. Neoplasms associated with germline and somatic NF1 gene mutations. The Oncologist 2012;17:101–16. https://doi.org/10.1634/theoncologist.2010-0181.

[130] Bilaniuk LT, Molloy PT, Zimmerman RA, Phillips PC, Vaughan SN, Liu GT, et al. Neurofibromatosis type 1: brain stem tumours. Neuroradiology 1997;39:642–53. https://doi.org/10.1007/s002340050484.

[131] Guillamo J-S, Créange A, Kalifa C, Grill J, Rodriguez D, Doz F, et al. Prognostic factors of CNS tumours in Neurofibromatosis 1 (NF1): a retrospective study of 104 patients. Brain J Neurol 2003;126:152–60. https://doi.org/10.1093/brain/awg016.

[132] Friedman JM, Birch P. An association between optic glioma and other tumours of the central nervous system in neurofibromatosis type 1. Neuropediatrics 1997;28:131–2. https://doi.org/10.1055/s-2007-973687.

[133] Ducatman BS, Scheithauer BW, Piepgras DG, Reiman HM, Ilstrup DM. Malignant peripheral nerve sheath tumors. A clinicopathologic study of 120 cases. Cancer 1986;57:2006–21. https://doi.org/10.1002/1097-0142(19860515)57:10%253C2006::aid-cncr2820571022%253E3.0.co;2-6.

[134] Cecen E, Ince D, Uysal KM, Ozer E, Cetingoz R, Ozguven AA, et al. Soft tissue sarcomas and central nervous system tumors in children with neurofibromatosis type 1. Childs Nerv Syst ChNS Off J Int Soc Pediatr Neurosurg 2011;27:1885–93. https://doi.org/10.1007/s00381-011-1425-x.

[135] Jett K, Friedman JM. Clinical and genetic aspects of neurofibromatosis 1. Genet Med Off J Am Coll Med Genet 2010;12:1–11. https://doi.org/10.1097/GIM.0b013e3181bf15e3.

[136] Kulkantrakorn K, Geller TJ. Seizures in neurofibromatosis 1. Pediatr Neurol 1998;19:347–50. https://doi.org/10.1016/s0887-8994(98)00075-7.

[137] Ostendorf AP, Gutmann DH, Weisenberg JLZ. Epilepsy in individuals with neurofibromatosis type 1. Epilepsia 2013;54:1810–4. https://doi.org/10.1111/epi.12348.

[138] Lama G, Graziano L, Calabrese E, Grassia C, Rambaldi PF, Cioce F, et al. Blood pressure and cardiovascular involvement in children with neurofibromatosis type1. Pediatr Nephrol Berl Ger 2004;19:413–8. https://doi.org/10.1007/s00467-003-1397-5.

[139] Tedesco MA, Di Salvo G, Natale F, Pergola V, Calabrese E, Grassia C, et al. The heart in neurofibromatosis type 1: an echocardiographic study. Am Heart J 2002;143:883–8. https://doi.org/10.1067/mhj.2002.122121.

[140] İncecik F, Hergüner ÖM, Alınç Erdem S, Altunbaşak Ş. Neurofibromatosis type 1 and cardiac manifestations. Turk Kardiyol Dernegi Arsivi Turk Kardiyol Derneginin Yayin Organidir 2015;43:714–6. https://doi.org/10.5543/tkda.2015.27557.

[141] Sobol SE, Tewfik TL, Ortenberg J. Otolaryngologic manifestations of neurofibromatosis in children. J Otolaryngol 1997;26:13–9.

[142] Yun A, Griffin AM, Kim H-Y, Ullrich NJ, Licameli GR. Incidence of Hearing Loss in Patients With Neurofibromatosis Type 1 at a Tertiary Care Pediatric Hospital. Pediatr Neurol 2024;159:35–40. https://doi.org/10.1016/j.pediatrneurol.2024.07.008.

[143] Legius E, Messiaen L, Wolkenstein P, Pancza P, Avery RA, Berman Y, et al. Revised diagnostic criteria for neurofibromatosis type 1 and Legius syndrome: an international consensus recommendation. Genet Med 2021;23:1506–13. https://doi.org/10.1038/s41436-021-01170-5.

[144] Peduto C, Zanobio M, Nigro V, Perrotta S, Piluso G, Santoro C. Neurofibromatosis Type 1: Pediatric Aspects and Review of Genotype-Phenotype Correlations. Cancers 2023;15:1217. https://doi.org/10.3390/cancers15041217.

8. EKLER

8.1. EK.1 ETİK KURUL ONAYI

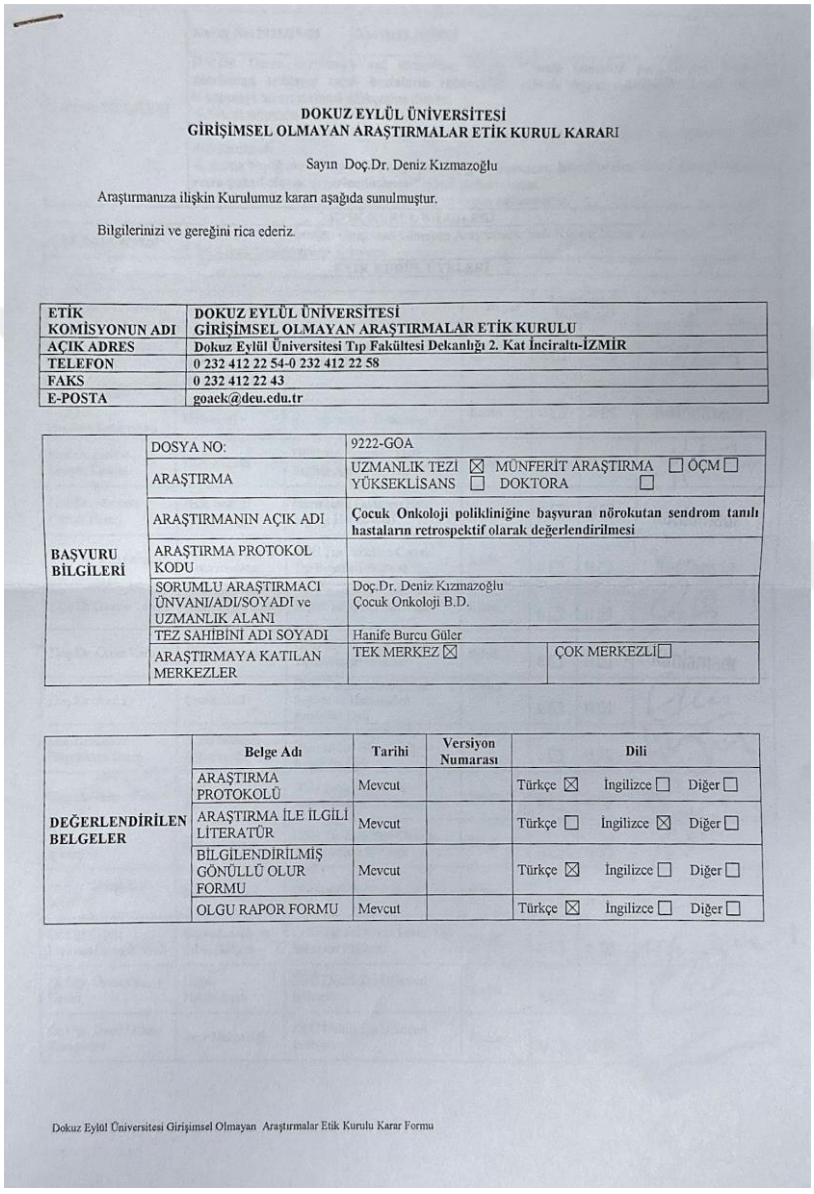

DOKUZ EYLÜL ÜNİVERSİTESİ
GİRİŞİMSEL OLMAYAN ARAŞTIRMALAR ETİK KURUL KARARI

Sayın Doç.Dr. Deniz Kızmazoğlu

Araştırmanıza ilişkin Kurulumuz kararı aşağıda sunulmuştur.

Bilgilerinizi ve gereğini rica ederiz.

ETİK KOMİSYONUN ADI	**DOKUZ EYLÜL ÜNİVERSİTESİ GİRİŞİMSEL OLMAYAN ARAŞTIRMALAR ETİK KURULU**
AÇIK ADRES	**Dokuz Eylül Üniversitesi Tıp Fakültesi Dekanlığı 2. Kat İnciraltı-İZMİR**
TELEFON	**0 232 412 22 54-0 232 412 22 58**
FAKS	**0 232 412 22 43**
E-POSTA	**goaek@deu.edu.tr**

BAŞVURU BİLGİLERİ	DOSYA NO:	9222-GOA	
	ARAŞTIRMA	UZMANLIK TEZİ ☒ MÜNFERİT ARAŞTIRMA ☐ ÖÇM ☐ YÜKSEKLİSANS ☐ DOKTORA ☐	
	ARAŞTIRMANIN AÇIK ADI	**Çocuk Onkoloji polikliniğine başvuran nörokutan sendrom tanılı hastaların retrospektif olarak değerlendirilmesi**	
	ARAŞTIRMA PROTOKOL KODU		
	SORUMLU ARAŞTIRMACI ÜNVANI/ADI/SOYADI ve UZMANLIK ALANI	Doç.Dr. Deniz Kızmazoğlu Çocuk Onkoloji B.D.	
	TEZ SAHİBİNİ ADI SOYADI	Hanife Burcu Güler	
	ARAŞTIRMAYA KATILAN MERKEZLER	TEK MERKEZ ☒	ÇOK MERKEZLİ ☐

	Belge Adı	Tarihi	Versiyon Numarası	Dili
DEĞERLENDİRİLEN BELGELER	ARAŞTIRMA PROTOKOLÜ	Mevcut		Türkçe ☒ İngilizce ☐ Diğer ☐
	ARAŞTIRMA İLE İLGİLİ LİTERATÜR	Mevcut		Türkçe ☐ İngilizce ☒ Diğer ☐
	BİLGİLENDİRİLMİŞ GÖNÜLLÜ OLUR FORMU	Mevcut		Türkçe ☒ İngilizce ☐ Diğer ☐
	OLGU RAPOR FORMU	Mevcut		Türkçe ☒ İngilizce ☐ Diğer ☐

Dokuz Eylül Üniversitesi Girişimsel Olmayan Araştırmalar Etik Kurulu Karar Formu

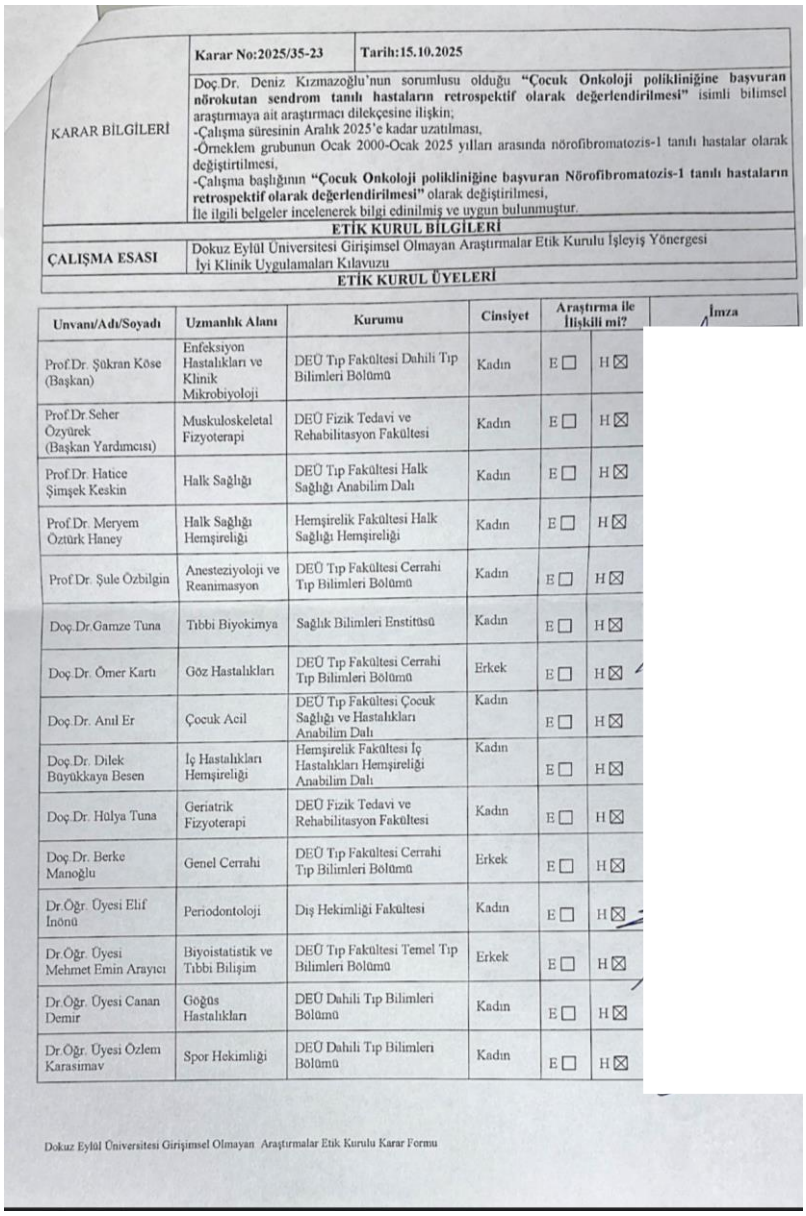

KARAR BİLGİLERİ	**Karar No:2025/35-23**	**Tarih:15.10.2025**
	Doç.Dr. Deniz Kızmazoğlu'nun sorumlusu olduğu **"Çocuk Onkoloji polikliniğine başvuran nörokutan sendrom tanılı hastaların retrospektif olarak değerlendirilmesi"** isimli bilimsel araştırmaya ait araştırmacı dilekçesine ilişkin; -Çalışma süresinin Aralık 2025'e kadar uzatılması, -Örneklem grubunun Ocak 2000-Ocak 2025 yılları arasında nörofibromatozis-1 tanılı hastalar olarak değiştirtilmesi, -Çalışma başlığının **"Çocuk Onkoloji polikliniğine başvuran Nörofibromatozis-1 tanılı hastaların retrospektif olarak değerlendirilmesi"** olarak değiştirilmesi, İle ilgili belgeler incelenerek bilgi edinilmiş ve uygun bulunmuştur.	
ETİK KURUL BİLGİLERİ		
ÇALIŞMA ESASI	Dokuz Eylül Üniversitesi Girişimsel Olmayan Araştırmalar Etik Kurulu İşleyiş Yönergesi İyi Klinik Uygulamaları Kılavuzu	

ETİK KURUL ÜYELERİ

Unvanı/Adı/Soyadı	Uzmanlık Alanı	Kurumu	Cinsiyet	Araştırma ile İlişkili mi?		İmza
Prof.Dr. Şükran Köse (Başkan)	Enfeksiyon Hastalıkları ve Klinik Mikrobiyoloji	DEÜ Tıp Fakültesi Dahili Tıp Bilimleri Bölümü	Kadın	E ☐	H ☒	
Prof.Dr.Seher Özyürek (Başkan Yardımcısı)	Muskuloskeletal Fizyoterapi	DEÜ Fizik Tedavi ve Rehabilitasyon Fakültesi	Kadın	E ☐	H ☒	
Prof.Dr. Hatice Şimşek Keskin	Halk Sağlığı	DEÜ Tıp Fakültesi Halk Sağlığı Anabilim Dalı	Kadın	E ☐	H ☒	
Prof.Dr. Meryem Öztürk Haney	Halk Sağlığı Hemşireliği	Hemşirelik Fakültesi Halk Sağlığı Hemşireliği	Kadın	E ☐	H ☒	
Prof.Dr. Şule Özbilgin	Anesteziyoloji ve Reanimasyon	DEÜ Tıp Fakültesi Cerrahi Tıp Bilimleri Bölümü	Kadın	E ☐	H ☒	
Doç.Dr.Gamze Tuna	Tıbbi Biyokimya	Sağlık Bilimleri Enstitüsü	Kadın	E ☐	H ☒	
Doç.Dr. Ömer Kartı	Göz Hastalıkları	DEÜ Tıp Fakültesi Cerrahi Tıp Bilimleri Bölümü	Erkek	E ☐	H ☒	
Doç.Dr. Anıl Er	Çocuk Acil	DEÜ Tıp Fakültesi Çocuk Sağlığı ve Hastalıkları Anabilim Dalı	Kadın	E ☐	H ☒	
Doç.Dr. Dilek Büyükkaya Besen	İç Hastalıkları Hemşireliği	Hemşirelik Fakültesi İç Hastalıkları Hemşireliği Anabilim Dalı	Kadın	E ☐	H ☒	
Doç.Dr. Hülya Tuna	Geriatrik Fizyoterapi	DEÜ Fizik Tedavi ve Rehabilitasyon Fakültesi	Kadın	E ☐	H ☒	
Doç.Dr. Berke Manoğlu	Genel Cerrahi	DEÜ Tıp Fakültesi Cerrahi Tıp Bilimleri Bölümü	Erkek	E ☐	H ☒	
Dr.Öğr. Üyesi Elif İnönü	Periodontoloji	Diş Hekimliği Fakültesi	Kadın	E ☐	H ☒	
Dr.Öğr. Üyesi Mehmet Emin Arayıcı	Biyoistatistik ve Tıbbi Bilişim	DEÜ Tıp Fakültesi Temel Tıp Bilimleri Bölümü	Erkek	E ☐	H ☒	
Dr.Öğr. Üyesi Canan Demir	Göğüs Hastalıkları	DEÜ Dahili Tıp Bilimleri Bölümü	Kadın	E ☐	H ☒	
Dr.Öğr. Üyesi Özlem Karasımav	Spor Hekimliği	DEÜ Dahili Tıp Bilimleri Bölümü	Kadın	E ☐	H ☒	

Dokuz Eylül Üniversitesi Girişimsel Olmayan Araştırmalar Etik Kurulu Karar Formu

8.2 EK.2. OLGU VERİ KAYIT FORMU

1. Hasta no:
2. TCKN:
3. POB:
4. POM:
5. Doğum tarihi:
6. Başvuru tarihi:
7. İlk başvuru yaş (ay olarak):
8. Yaş sınıflama: **1** 0-5 yaş **2** 6-10 yaş **3** 11-15 yaş **4** 16-18 yaş
9. İlk başvuru yeri:
10. İlk başvuru yeri açık olarak:
11. Cinsiyeti: **1** Kız **2** Erkek
12. Cafe au lait: **1** var **2** yok **3** bilinmiyor
13. Aksiller çillenme: **1** var **2** yok **3** bilinmiyor
14. İnguinal çillenme: **1** var **2** yok **3** bilinmiyor
15. Aksiller ve inguinal çillenme: **1** var **2** yok **3** bilinmiyor
16. Nörofibrom: **1** var **2** yok **3** bilinmiyor
17. Nörofibrom sayı: **1** <2 adet **2** ≥2 adet
18. Pleksiform nörofibrom: **1** var **2** yok **3** bilinmiyor
19. Pleksiform nörofibrom sayı: **1** <2 adet **2** ≥2 adet
20. İskelet sistemi anomalisi: **1** var **2** yok **3** bilinmiyor
21. İskelet anomalisi varsa ne:
22. Ailede NF öyküsü: **1** var **2** yok **3** bilinmiyor
23. Ebeveynlar arasında akraba evliliği: **1** var **2** yok **3** bilinmiyor
24. Ailede kanser öyküsü: **1** var **2** yok **3** bilinmiyor
25. Ailede kanser varsa ne:
26. Genetik tanı testi: **1** var **2** yok **3** bilinmiyor
27. Genetik mutasyon varsa ne:
28. Patolojik tanı: **1** var **2** yok
29. Patolojik tanı varsa ne:
30. Göz muayenesi: **1** var **2** yok **3** bilinmiyor

31. Göz muayenesi anormal bulgu varsa ne:
32. Lisch nodülü: **1** var **2** yok **3** bilinmiyor
33. Optik sinir kalınlaşması: **1** var **2** yok **3** bilinmiyor
34. Optik gliom: **1** var **2** yok **3** bilinmiyor
35. Optik gliom varsa: **1** sağ **2** sol **3** bilateral **4** kiazma
36. Optik gliom tedavi: **1** izlem **2** KT **3** diğer:
37. Tedavi detayı:
38. Batın USG: **1** var **2** yok **3** bilinmiyor
39. Batın USG anormal bulgu varsa ne:
40. Beyin MRG: **1** var **2** yok **3** bilinmiyor
41. Beyin MRG' da UBO: **1** var **2** yok **3** bilinmiyor
42. Beyin MRG anormal bulgu varsa ne:
43. Orbita MRG: **1** var **2** yok **3** bilinmiyor
44. Orbita MRG anormal bulgu varsa ne:
45. Spinal MRG: **1** var **2** yok **3** bilinmiyor
46. Spinal MRG anormal bulgu varsa ne:
47. Nöroloji izlemi: **1** var **2** yok **3** bilinmiyor
48. Nörolojik problem varsa ne:
49. Ortopedi izlemi: **1** var **2** yok **3** bilinmiyor
50. Ortopedik problem varsa ne:
51. Endokrin izlemi: **1** var **2** yok **3** bilinmiyor
52. Endokrinolojik problem varsa ne:
53. Kardiyoloji izlemi: **1** var **2** yok **3** bilinmiyor
54. Kardiyolojik problem varsa ne:
55. Genetik izlemi: **1** var **2** yok **3** bilinmiyor
56. KBB izlemi: **1** var **2** yok **3** bilinmiyor
57. KBB ilişkili problem varsa ne:
58. Başka bölüm takibi varsa detayı:
59. Tümör gelişimi: **1** var **2** yok **3** bilinmiyor
60. Tümör varsa ne:
61. Son izlem tarihi:
62. Son durum:

☐ **1** yaşıyor hastalıksız

☐ **2** yaşıyor hastalıklı

☐ **3** öldü

☐ **4** başka merkez

☐ **5** takip dışı

63. Son durum detay:

64. Onkolojik izlem süresi (ay olarak):

65. Ölüm nedeni: **1** hastalık **2** tedavi komplikasyonu **3** hastalık dışı

66. NF ilişkili komplikasyon: **1** var **2** yok **3** bilinmiyor

67. NF ilişkili komplikasyon varsa ne:

8.3. EK 3. BENZERLİK DEĞERLENDİRME RAPORU

