T.C.
DOKUZ EYLÜL ÜNİVERSİTESİ
SAĞLIK BİLİMLERİ ENSTİTÜSÜ
MOLEKÜLER TIP ANABİLİM DALI

RADYOKONTRAST MADDE ENJEKSİYONU SONRASI GELİŞEN NEFROPATİLERDE APOPTOZ VE RAC1 EKSPRESYONUNUN DEĞERLENDİRİLMESİ

Y.AYSUN MANİSALIGİL

MOLEKÜLER TIP

YÜKSEK LİSANS TEZİ

İZMİR-2014

TEZ KODU: DEU.HSI.2011970064

T.C.
DOKUZ EYLÜL ÜNİVERSİTESİ
SAĞLIK BİLİMLERİ ENSTİTÜSÜ
MOLEKÜLER TIP ANABİLİM DALI

RADYOKONTRAST MADDE ENJEKSİYONU SONRASI GELİŞEN NEFROPATİLERDE APOPTOZ VE RAC1 EKSPRESYONUNUN DEĞERLENDİRİLMESİ

MOLEKÜLER TIP

YÜKSEK LİSANS TEZİ

Y.AYSUN MANİSALIGİL

Danışman Öğretim Üyesi: Prof. Dr. Mukaddes GÜMÜŞTEKİN

Bu araştırma DEÜ Bilimsel Araştırma Projeleri Şube Müdürlüğü tarafından 2013.KB.SAG.029 sayı ile desteklenmiştir.

TEZ KODU: DEU.HSI.2011970064

Dokuz Eylül Üniversitesi Sağlık Bilimleri Enstitüsü Moleküler Tıp Anabilim Dalı, Yüksek Lisans programı öğrencisi Y.Aysun Manisalıgil **'RADYOKONTRAST MADDE ENJEKSİYONU SONRASI GELİŞEN NEFROPATİLERDE APOPTOZ VE RAC1 EKSPRESYONUNUN DEĞERLENDİRİLMESİ'** konulu Yüksek Lisans tezini 16.12, 2014 tarihinde başarılı olarak tamamlamıştır.

Prof. Dr. Mukaddes GÜMÜŞTEKİN
BAŞKAN

Prof. Dr.Gül AKDOĞAN
ÜYE

Prof. Dr. Işıl TEKMEN
ÜYE

Yrd. Doç. Dr. Serpil TANRIVERDİ AKHİSARLIOĞLU
YEDEK ÜYE

Prof. Dr. Ülker CANKURT
YEDEK ÜYE

İÇİNDEKİLER

TABLO DİZİNİ.....iv
ŞEKİL DİZİNİ.....iv
KISALTMALAR.....v
ÖZET.....1
ABSTRACT.....2
1 Giriş ve Amaç.....4
2 Genel Bilgiler.....6
2.1 Radyokontrast Madde.....6
2.1.1 Yapısı ve sınıflandırılması.....6
2.1.2 Farmakokinetik ve Fizikokimyasal Özellikleri.....8
2.1.3 Yan Etkileri.....8
2.2 Nefropati.....10
2.2.1 Radyokontrast Nefropatisi.....11
2.3 Küçük GTPaz Ailesi.....13
2.3.1 Küçük GTPaz'ların Sınıflandırılması.....14
2.3.2 Rac1.....15
2.3.3 Rac1 İnhibitörleri.....17
3 Gereç ve Yöntem.....20
3.1 Araştırmanın Tipi.....20
3.2 Araştırmanın Yeri ve Zamanı.....20
3.3 Araştırmanın Evreni ve Örneklemi.....20
3.4 Çalışma Materyali ve Protokoller.....20
3.4.1 Çalışmamızda kullandığımız deney hayvanları.....20
3.4.2 Radyokontrast Nefropati Modeli Oluşturma.....21
3.4.3 İohekzol dozunun belirlenmesi.....21
3.4.4 Araştırmanın Deney Grupları.....22
3.4.5 Deneyden Çıkarılma Kriterleri.....23
3.5 Araştırmanın Değişkenleri.....24
3.6 Veri toplama araçları.....24
3.6.1 Biyokimyasal Analizler.....26

3.6.2 Histolojik İncelemeler....29
3.6.3 TUNEL Yöntemi....30
3.6.4 İmmünhistokimyasal İncelemeler....31
3.7 Araştırma Planı ve Takvimi....32
3.8 Verilerin değerlendirilmesi....33
3.9 Araştırmanın sınırlılıkları....33
3.10 Etik Kurul Onayı....33
4 Bulgular....34
4.1 Ön çalışmalara ait bulguların değerlendirilmesi....34
4.1.1 Deneklerin Ağırlıkları....34
4.1.2 Ön çalışmalara ait histolojik bulgular....34
4.1.3 Ön çalışmalara ait biyokimyasal bulgular....37
4.1.4 Ön çalışmalara ait apoptozis (TUNEL) bulguları....38
4.1.5 Ön çalışmalara ait immünhistokimyasal bulgular....39
4.2 EHT1864 ile Rac1 inhibisyonu yapılan gruptaki bulgular....42
4.2.1 Deneklerin Ağırlıkları....42
4.2.2 EHT1864 tedavisine ait histolojik bulgular....42
4.2.3 EHT1864 tedavisine ait biyokimyasal bulgular....45
4.2.4 EHT1864 tedavisine ait total antioksidan kapasiteye ait bulgular....46
4.2.5 EHT1864 tedavisine ait apoptozis (TUNEL) bulguları....46
4.2.6 EHT1864 tedavisine ait immünhistokimyasal bulgular....47
5 Tartışma....50
6 Sonuç ve Öneriler....57
7 Kaynaklar....59
8 Ekler....67

TABLO DİZİNİ

Tablo 1. Ülkemizde bulunan radyokontrast maddeler 7
Tablo 2. Radyokontrast madde enjeksiyonu sonrası gelişen advers reaksiyonların etkiledikleri organ ve sistemlere göre sınıflandırılması 9
Tablo 3. Radyokontrast madde enjeksiyonu sonrası gelişen advers reaksiyonların şiddetine göre sınıflandırılması 10
Tablo 4. Araştırmamızda kullanılan laboratuar ve donanım 24
Tablo 5. Araştırmamızda kullanılan sarf malzemeler 25
Tablo 6. Ön çalışmalara ait deney gruplarındaki farelerin ağırlıkları ve sayıları 34
Tablo 7. Ön çalışmalara ait serum kreatinin düzeyleri ve denek sayıları 37
Tablo 8. Ön çalışmalara ait serum sistatin C düzeyleri ve denek sayıları 37
Tablo 9. Ön çalışmalara ait serum TAS düzeyleri ve denek sayıları 38
Tablo 10. Rac1 immünhistokimyasal değerlendirmesi 39
Tablo 11. β-PAK immünhistokimyasal değerlendirmesi 40
Tablo 12. Rac1 inhibisyonu yapılan deney gruplarındaki farelerin ağırlıkları ve sayıları 42
Tablo 13. Serum kreatinin düzeyleri ve denek sayıları 45
Tablo 14. Serum sistatin C düzeyleri ve denek sayıları 45
Tablo 15. Serum TAS düzeyleri ve denek sayıları 46
Tablo 16. Gruplar Rac1 immünhistokimyasal değerlendirmesi 47
Tablo 17. Gruplar arasında β-PAK immünhistokimyasal değerlendirmesi 48

ŞEKİL DİZİNİ

Şekil 1. Radyokontrast Maddelerin Kimyasal Yapıları 7
Şekil 2. Böbrek fonksiyonlarının bozulması 11
Şekil 3. Küçük GTPaz'ların aktif ve inaktif forma geçiş mekanizması 14
Şekil 4. Küçük GTPaz'ların rol aldıkları sinyal yolakları 15
Şekil 5. Rac1 molekülünün rol oynadığı hücresel olaylar 17
Şekil 6. Rac1 inhibitörlerinin kimyasal yapısı 18
Şekil 7. Rac1 inhibitörlerinin etki mekanizmaları 19
Şekil 8. Rac1 inhibisyonuna yönelik deney protokolü 23
Şekil 9. Kreatinin standart eğrisi 27
Şekil 10. Sandwich ELİSA Yöntemi 28
Şekil 11. Sistatin C standart eğrisi 28
Şekil 12. Ön çalışma gruplarına ait histolojik veriler 35
Şekil 13. Ön çalışma gruplarında böbrek kesitlerinin mikroskobik görüntüleri 36
Şekil 14. Ön çalışma gruplarına ait % TUNEL değerleri 38
Şekil 15. Ön çalışma gruplarına ait TUNEL görüntüleri 39
Şekil 16. Ön çalışma deney gruplarına ait Rac1 immünhistokimyasal görüntüleri 40
Şekil 17. Ön çalışma deney gruplarına ait β-PAK immünhistokimyasal görüntüleri 41
Şekil 18. Gruplara ait Rac1 ve β-PAK ekspresyonları 41
Şekil 19. Gruplara ait histolojik veriler 43
Şekil 20. Deney gruplarında böbrek kesitlerinin mikroskobik görüntüleri 44
Şekil 21. Gruplara ait % TUNEL değerleri 46
Şekil 22. Gruplara ait TUNEL görüntüleri 47
Şekil 23. Gruplara ait Rac1 ekspresyonu immünhistokimyasal görüntüleri 48
Şekil 24. Gruplara ait β-PAK ekspresyonu immünhistokimyasal görüntüler 49
Şekil 25. Gruplara ait Rac1 ve β-PAK ekspresyonları 49

KISALTMALAR

RK	Radyokontrast madde
GFR	Glomerular Filtrasyon Oranı
BUN	Kan Üre Nitrojeni (Blood Urea Nitrogen)
ROS	Reaktif Oksijen Türleri (Reactive Oxygen Species)
HOCM	Yüksek Ozmolaliteli Kontrast Maddeler (High Osmolality Contrast Media)
LOCM	Düşük Ozmolaliteli Kontrast Maddeler (Low Osmolality Contrast Media)
IOCM	İzoozmolar Kontrast Maddeler (Iso Ozmolar Contrast Media)
İA	İntraarteriyel
İV	İntravenöz
ABH	Akut Böbrek Hasarı
KBY	Kronik Böbrek Yetmezliği
ERBP	Avrupa Renal İyi Uygulamalar Kılavuzu (European Renal Best Practice)
KIM-1	Böbrek Hasar Belirteci (Kidney Injury Molecule-1)
Utp	İdrar Total Proteini (Urinary Total Protein)
TFF3	Trefoil Faktor 3
FDA	Gıda ve ilaç Dairesi (Food and Drug Administration)
EMA	Avrupa İlaç Ajansı (European Medicines Agency)
PMDA	İlaç ve Tıbbi Cihazlar Kurumu (Pharmaceuticals and Medical Devices Agency)
DSA	Dijital Subtraksiyon Anjio
BT	Bilgisayarlı Tomografi
GAP	GTPaz Aktive Eden Protein (GTPase-Activating Protein)
Ras	Rat Sarkoma Virüs (Rat Sarcoma Virus)
Arf	ADP Ribozilasyon Faktör (ADP Ribosylation Factor)
Rab	Ras Benzeri Protein (Ras-like Protein From Rat Brain)
Rho	Ras Homolog Geni (Ras Homologue Gene)
Rac	Ras ilişkili C3 botulinum toksin substratı (Ras-related C3 botulinum toxin substrate)
cdc42	Hücre Bölünme Siklüsü 42 (Cell Division Cycle 42)
PAK	P21 ile Aktive Edilen Kinaz (P21 Activating Kinase)
PI3-kinaz	Fosfoinozitid-3-kinaz
İP	İntraperitoneal

L-NAME	*N*G-nitro-L-arginin Metil Ester
TAS	Total Antioksidan Kapasite (Total Antioksidan Status)
HRP	Horseradish- Peroksidase
TMB	Tetrametilbenzidin
DAB	Diaminobenzidin
MAPK	Mitojen ile Aktive Edilen Protein Kinaz
JNK	Janus Kinaz, C-Jun N-Terminal Kinaz

TEŞEKKÜR

Yüksek lisans eğitimim süresince bana her konuda destek olan ana bilim dalı başkanımız Prof. Dr. Gül Güner'e,

Tezimin planlama, yapım ve değerlendirme aşamalarında katkılarından dolayı tez danışmanım Prof. Dr. Mukaddes Gümüştekin'e,

Biyokimyasal analizlerinin yapılmasına katkı sağlayan Doç. Dr. Pınar Akan ve Öğ. Gör. Dr. Servet Kızıldağ'a,

Histolojik ve immünhistokimyasal analizlerinin yapılmasına katkı sağlayan Prof. Dr. Alper Bağrıyanık ve Öğ. Gör. Dr. Serap Cilaker Mıcılı'ya,

Laboratuvar hayvanlarına yönelik işlemlerde katkı sağlayan Prof. Dr. Ensari Güneli ve Uz. Vet. Hek. Aslı Çelik'e,

Eğitimimdeki katkılarından dolayı Moleküler Tıp Ana Bilim Dalı öğretim üyelerine,

TEŞEKKÜR EDERİM.

RADYOKONTRAST MADDE ENJEKSİYONU SONRASI GELİŞEN NEFROPATİLERDE APOPTOZ VE RAC1 EKSPRESYONUNUN DEĞERLENDİRİLMESİ

Y.Aysun Manisalıgil, Dokuz Eylül Üniversitesi, Sağlık Bilimleri Enstitüsü, Moleküler Tıp Anabilim Dalı, İzmir

ÖZET

Amaç: Günümüzde radyolojik görüntüleme yöntemlerinin gelişmesi nedeni ile radyokontrast madde kullanımı oldukça artmıştır. İyot içeren radyokontrast (RK) maddelerin intravasküler uygulamasından sonra gelişen nefropatiler, hemodiyaliz veya renal transplantasyon gereksinimi ve ölüm riskini arttırmaktadır. RK nefropatisi oluşum mekanizması hala tam olarak bilinmemektedir. Bu çalışmada apoptozis, serbest radikalleri arttırıcı, hücre farklılaşması ve endotel fonksiyonu üzerindeki etkileri olması nedeniyle; farelerde radyokontrast madde uygulaması sonrası gelişen nefropatide, küçük GTPaz Rac1 molekülünün rolünün araştırılması amaçlanmıştır.

Yöntem: İndometazin ve *N*G-nitro-L-arjinin metil ester uygulandıktan 15-30 dakika sonra iohekzol (3 g iyot/kg, ip) uygulanarak oluşturulan radyokontrasta bağlı nefropati modelinde, fareler 5 gruba ayrıldı. Tedavi gruplarına iohekzol uygulamasından önce 5 gün boyunca Rac1 inhibitörü EHT1864 (10, 40 ve 100mg/kg) intraperitoneal uygulandı. İohekzol uygulamasından önce kontrol gruplarından birine 5 gün boyunca aynı hacimde salin (ip), diğerine ise hiçbir tedavi uygulanmadı. Nefropati, histolojik yöntemler ve biyokimyasal analizlerle (serum kreatinin ve sistatin C); apoptozis, TUNEL yöntemiyle; serbest radikaller, total antioksidan kapasite analiziyle; Rac1 ve β-PAK ekspresyonları immünhistokimyasal yöntemle değerlendirildi.

Bulgular: İohekzol uygulaması; farelerde nefropati bulgularını, apoptozisi ve Rac1 ekspresyonunu arttırdı. Radyokontrast enjeksiyonu öncesinde EHT1864 ile yapılan Rac1 inhibisyonunun; Rac1 ve onun efektör molekülü β-PAK ekspresyonlarını azalttığı, histolojik bulguları düzelttiği, düşük ve orta dozlarda apoptozisi inhibe ettiği gözlendi. Biyokimyasal analizler ve total antioksidan kapasite sonuçları açısından gruplar arasında fark bulunmadı.

Sonuç: Bulgularımız, kontrast nefropatisinin önlenmesinde küçük GTPaz Rac1'i hedef alan tedavilerin umut verici olduğunu ve daha ileri çalışmalara gerek olduğunu düşündürmektedir.

Anahtar Sözcükler: Apoptoz, EHT1864, fare, kontrast nefropatisi, Rac1

EVALUATION OF APOPTOSIS AND RAC1 EXPRESSION IN NEPHROPATHY AFTER INJECTION OF RADIOCONTRAST MEDIA

Y.Aysun Manisalıgil, Dokuz Eylul University, Institute of Health Sciences, Department of Molecular Medicine, Izmir

ABSTRACT

Objective: Nowadays due to the development of radiological imaging methods have increased to use radiocontrast (RC) agents. After intravascular application, they've developed nephropathy, hemodialysis or renal transplantation requirement and increased the risk of death. RC-induced nephropathy mechanism is still not fully known. Small GTPase Rac1 may play role.The aim of this study was to investigate the roles of Rac1 in RC-induced nephropathy, through its effects on endothelial function, apoptosis, increasing free radicals and cell differentiation.

Method: Before applying iohexzol (3 g iodine/kg, ip), indomethacin and NG-nitro-L-arginine methyl ester were injected to induce the RC nephropathy model. Mice were divided into 5 groups and Rac1 inhbitor EHT1864 (10, 40 and 100 mg/kg) was administered intraperitoneally for 5 days before iohexol application. One of the control groups was injected to the same volume of saline for 5 days (ip) and the other had no treatment before iohexol injection. Nephropathy was evaluated by histological and biochemical analysis methods (serum creatinine and cyctatin C), apoptosis was evaluated by the TUNEL method; free radicals were evaluated by total antioxidant capacity analysis and Rac1 and β-PAK expressions were evaluated by immunohistochemical staining.

Results: Iohexol injection increased nephropathy, apoptosis and expressions of Rac1 and its effector molecule the β-PAK expression in mice. Inhibition Rac1with EHT1864 before RC injection reduced Rac1 and β-PAK expressions improved, histologic findings and inhibited apopotosis at low and moderate levels. There were no significant differences in terms of biochemical and total antioxidant capacity results among the groups.

Conclusion: Our findings sugget that therapies targeting small GTPase Rac1is promising and that there is need for further studies.

Key Words: Apoptosis, EHT1864, mice, contrast nephropathy, Rac1

1 Giriş ve Amaç

Günümüzde radyolojik görüntülemede kontrast madde kullanımı, görüntüleme yöntemlerinin gelişmesi nedeni ile oldukça artmıştır. Radyokontrast madde (RK) uygulamasından sonra, böbreklerde gelişen nefrotoksik etki, klinik çalışmalarda gösterilmiştir (1). İyot içeren kontrast maddenin intravasküler uygulamasından sonra gelişen nefropati, renal replasman tedavisi (hemodiyaliz veya renal transplantasyon gereksinimi) ve ölüm riskini arttırmaktadır (2).

Nefropati; böbrek fonksiyonlarının bozulması sonrasında idrar çıkışı ve kan biyokimya parametrelerindeki değişiklikler ile seyreden ciddi klinik bir tablodur. Böbreğin fonksiyonlarını değerlendirmek için en çok; glomerülar filtrasyon oranı (Glomerular Filtration Ratio, GFR), kreatinin, kan üre azotu (Blood Urea Nitrogen, BUN) ve sistatin C analizleri kullanılmaktadır. Avrupa Ürogenital Radyoloji Topluluğu; kontrast madde enjeksiyonu sonrası gelişen nefropatilerde, serum kreatinin konsantrasyonunun normal değerinden 0.5 mg/dL veya %25 daha fazla olduğunu bildirmiştir (3).

Kontrast madde enjeksiyonundan sonra oluşan vazokonstriksiyon, renal kan akımını azaltmaktadır. Renal kan akımının azalması ile renal tübüler hücre kaybı ve renal medullar iskemi sonrasında renal hemodinamiğin bozulduğu bilinmektedir (4). Sitotoksik etkinin moleküler mekanizması henüz tam olarak açıklanamamıştır. Sitotoksik etkilerin, hücrede enerji kaybı, kalsiyum dengesinin bozulması, tübüler hücrelerin polaritesinin değişmesi, kaspazların aktivasyonu ve apoptozis ile olabileceği bildirilmektedir (5).

Rac1 molekülü; hücre büyümesi, hücre iskeletinin yeniden yapılanması, protein kinaz aktivasyonu, reaktif oksijen türleri (Reactive Oxygen Species, ROS) oluşumu ve endotelial geçirgenliğin düzenlenmesi gibi birçok fizyolojik ve patolojik olayda görev alan GTPaz ailesinin Rho alt grubuna ait küçük bir moleküldür. Bunun yanı sıra, Rac1 molekülünün; hücre döngüsü, hücre-hücre adezyonu, aktin bağlantılı motilite ve epitelial farklılaşma gibi görevleri de vardır (6).

Kontrast madde uygulaması sonrasında, özellikle renal hasar geliştiyse ve hasta diyabetik ise idrar ve plazmada ROS açığa çıkar. İntrasellüler ROS, aerobik metabolizma sonucu veya NADPH oksidaz aracılığı ile oluşur. Rac1 molekülü de NADPH oksidaz

enziminin alt ünitelerinden biridir. Kontrast madde uygulamasından sonra oluşan nefropatilerde; ROS, kemotoksik etkiler ve apoptoz oluştuğu bilinmektedir, ancak oluşum mekanizmaları hala tam olarak açıklanamamıştır (4, 7).

Rac1 molekülünün; NADPH oksidaz enziminin alt birimi olarak serbest radikal oluşumunda, endotel hasarı ve apoptozisteki rolleri nedeni ile radyokontrasta bağlı nefropati etiyopatogenezinde rolü olabileceğini düşünmekteyiz. Bu çalışmada farelerde radyokontrast madde uygulaması sonrası gelişen nefropatide, Rac1 molekülünün rolünün araştırılması amaçlanmıştır.

2 Genel Bilgiler

2.1 Radyokontrast Madde

Radyokontrast madde (RK) radyolojik görüntülemede; yoğunlukları birbirine yakın dokular arasında farklılık oluşturarak, daha iyi bir görüntü elde etmek için kullanılmaktadır. RK'nın moleküler yapısında bulunan iyot atomu X ışını ile karşılaştığında; X ışınının atenüasyonü (zayıflaması) ile radyoopak görüntü oluşturmaktadır (8). Böylece birbirine yakın dansiteli dokuları değerlendirmemizi sağlar. RK; Bilgisayarlı Tomografi'de (BT) intravenöz (İV), Dijital Subtraksiyon Anjio'da intraarteriel (İA) olarak uygulanmaktadır (9, 10).

İlk RK 1953 yılında Amerika'da Vernon Wallingford isimli kimyacı tarafından, aromatik yapıda olan benzen halkasına 3 adet iyot (I) atomu bağlanarak sentezlenmiştir (11). Zaman içinde molekül yapısı geliştirilerek; iyot atomu sayısı arttırılması, toksik etkilerin azaltılması ve vücuttan atılımını kolaylaştırılması hedeflenmiştir.

2.1.1 Yapısı ve sınıflandırılması

İlk kullanılan RK'nın kimyasal yapısı; aromatik halka içeren benzoik asit molekülünde; 2, 4 ve 6. karbon atomlarına kovalent bağlanmış 3 adet I atomu bulundurmaktadır. Diğer karbonlarda bulunan zincirler, molekülün diğer farmakolojik ve farmakokinetik özelliklerini belirlemektedir (7). Molekül yapısına ve iyonlaşma özelliğine göre; iyonik monomerler, iyonik dimerler, noniyonik monomerler ve nonyonik dimerler olarak dört gruba ayrılırlar.

Radyokontrast maddeler, birim hacimdeki solüsyon içindeki total partikül konsantrasyonunu gösteren ozmolalite ve iyonlaşma özelliklerine göre de sınıflandırılmaktadır (9, 12).

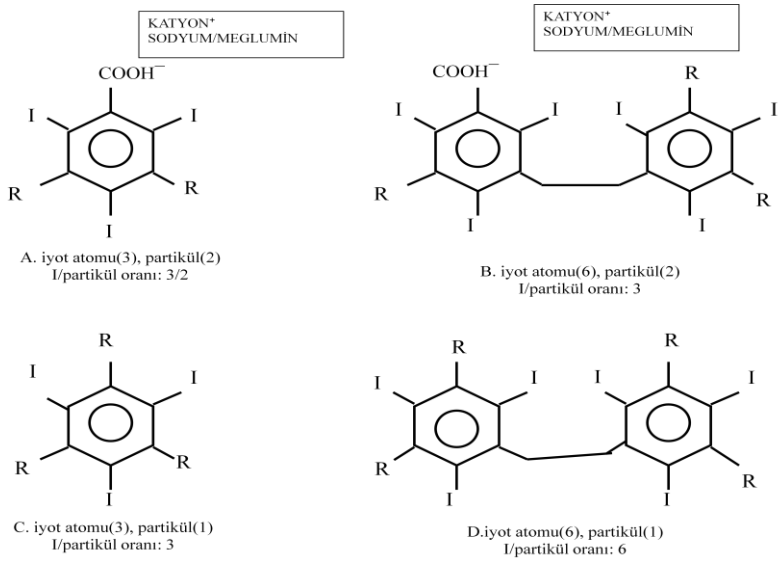

Şekil 1. Radyokontrast Maddelerin Kimyasal Yapıları

A. İyonik monomer, **B.** İyonik dimer, **C.** Noniyonik monomer, **D.** Noniyonik dimer

-***Yüksek ozmolaliteli kontrast maddeler*** (High Osmolality Contrast Media, HOCM); iyonik monomerik yapıda ve ozmolalitesi, plazmadan 5-8 kat daha fazladır.

-***Düşük ozmolaliteli kontrast maddeler*** (Low Osmolality Contrast Media, LOCM); iyonik dimerik ve noniyonik monomerik yapıdadır ve ozmolalitesi plazma ozmolaritesinden 2-3 kat daha azdır.

-***İzoozmolar kontrast maddeler*** (Iso Ozmolar Contrast Media, IOCM), noniyonik dimerik yapıda olan kontrast maddeler, plazma ile aynı ozmolalitededir.

Tablo 1. Ülkemizde bulunan radyokontrast maddeler

ETKEN MADDE	TİP	İYONLAŞMA ÖZELLİĞİ
Diatrizoat	HOCM	İyonik monomer
İotalamat	HOCM	İyonik monomer
İoksitalamat	HOCM	İyonik monomer
İoksaglat	LOCM	İyonik dimer
İohekzol	LOCM	Noniyonik monomer
İoversol	LOCM	Noniyonik monomer
İopromid	LOCM	Noniyonik monomer
İodiksanol	İOCM	Noniyonik dimer

2.1.2 Farmakokinetik ve Fizikokimyasal Özellikleri

Radyokontrast madde; iv enjeksiyondan 2-5 dakika sonra, enjeksiyon dozunun %70' i plazmadan ekstravasküler intersisyel aralığa geçer. Sonra ters difüzyon ile 2 saat içinde denge durumuna ulaşır. İki saat sonunda glomerüllerden süzülerek idrar yolu ile atılır. Yirmi dört saat sonunda RK, %95 oranında idrarla, %2 oranında da safra yolu ile vücuttan atılmış olur (7).

Kontrast maddenin fizikokimyasal özellikleri, yan etki oluşturması yönünden önem taşır. Vücut ısısındaki (37°C) ozmolalitesi ve viskozitesinin kan ile aynı değerde olması gerekmektedir (7, 9). RK enjeksiyonu sonrasında; hücre içindeki sıvının hücre dışına çıkarak hücrelerin susuz kalmasına yol açmaktadır. Hücre fonksiyonlarını olumsuz etkileyen dehidratasyon sonrasında; vasküler ve endoteliyal hasar, bradikardi, pulmoner hipertansiyon ve tromboflebit görülebilir (13, 14).

2.1.3 Yan Etkileri

Kullanılan RK'nın özelliği, veriliş yolu ve miktarı, yan etki oluşmasında önemlidir. Yüksek doz ve intraarteriyel (İA) uygulamalarda yan etki görülme sıklığı, düşük doza ve intravenöz (İV) uygulamalara göre daha fazladır (1, 8, 9). Yüksek ozmolaliteli kontrast maddelerin yerine düşük ozmolaliteli veya izoozmolar kontrast maddelerin kullanılması ile yan etki görülme sıklığı azalmıştır. İntravenöz enjeksiyon sonrasında şiddetli reaksiyon görülme sıklığı; HOCM için %0.1- %0.2, LOCM için %0.01- %0.02'dir (1, 9, 15). Wang ve arkadaşlarının iohekzol, iopromid veya iodiksanol verilen 84928 hasta ile yaptığı çalışmada yan etki görülme sıklığı %0.6' dır (16).

Meydana gelen yan etkilerin çoğu hafiftir ve radyolojik görüntüleme sırasında oluşan diğer nedenlere bağlı klinik belirtilerden (enjektör, katater, lokal anestezikler veya anksiyete) ayırt edilemezler RK enjeksiyonu sonrasındaki yan etkiler; şiddetine (hafif, orta ve şiddetli) veya etkiledikleri organ ve sistemlere göre sınıflandırılmaktadır (1). RK uygulaması sonrası gelişen yan etkiler aşağıdaki tablolarda (Tablo 2 ve Tablo 3) gösterilmektedir.

Tablo 2. Radyokontrast madde enjeksiyonu sonrası gelişen advers reaksiyonların etkiledikleri organ ve sistemlere göre sınıflandırılması

Organ/Sistem	**Advers Reaksiyonlar**
Adrenal bez	Hipertansiyon
Beyin	Baş ağrısı Konvülziyon Baş dönmesi İnme
Gastrointestinal sistem	Bulantı Kusma İshal
Kalp	Hipotansiyon Disritmi Akut kalp yetmezliği
Böbrek	Oligüri Hipertansiyon KM kaynaklı nefropati
Pankreas	Ödem / Pankreatit
Solunum sistemi	Laringial ödem / Bronkospazm Pulmoner ödem
Tükrük bezleri	Ödem / Parotit
Deri ve Yumuşak doku	Ağrı Şişlik Eritem Ürtiker Kaşıntı
Tiroid	Tirotoksikozu şiddetlendirme
Damar sistemi	Hemoraji Trombofilebit

(1) numaralı kaynaktan alınmıştır.

Tablo 3. Radyokontrast madde enjeksiyonu sonrası gelişen advers reaksiyonların şiddetine göre sınıflandırılması

Hafif Reaksiyonlar	Orta Reaksiyonlar	Şiddetli Reaksiyonlar
Öksürük	Taşikardi	Ciddi larengial ödem
Bulantı/ kusma	Bradikardi	Kardiyopulmoner arrest
Sıcak basması	Hipertansiyon	Konvülziyon
Baş ağrısı/ dönmesi	Generalize / diffüz eritem	Hipotansiyon
Üşüme/ titreme	Dispne	Aritmi
Anksiyete	Bronkospazm	Bilinç bulanıklığı
Tat değişikliği	Larengial ödem	Bilinç kaybı
Kaşıntı	Hafif hipotansiyon	
Solukluk/ kızarıklık	Hırıltılı solunum	
Döküntü/ ürtiker		
Terleme		
Nazal konjesyon		

(1) numaralı kaynaktan alınmıştır.

2.2 Nefropati

Nefropati, böbreklerin yapısı ve işlevinin etkileyerek, tedavi edilmediğinde kronik böbrek hastalıkları ve ölüm ile sonuçlanabilecek böbrek hasarıdır. Böbrek hastalıkları (akut intersisyel nefrit), renal iskemi gibi nonspesifik koşulların yanı sıra ekstrarenal patolojiler (postrenal tıkanıklık) gibi çeşitli etiyolojileri kapsayan patolojiler Akut böbrek hasarı (17); üç ay veya daha uzun süreyle yapısal ve/veya işlevsel bozukluklar saptanması kronik böbrek yetmezliği (KBY) olarak tanımlanır (18, 19).

Böbrek fonksiyonlarını olumsuz etkileyen en önemli etkenler; ileri yaş, üre bileşiklerindeki artış, ödem, asidoz, elektrolit bozuklukları, anemi, enfeksiyon riski, kronik hastalıklar, kanser, diyabet, kontrast maddeler ve geçirilmiş ağır cerrahi operasyonlardır (4, 18, 19).

Avrupa Renal İyi Uygulamalar Kılavuzu (European Renal Best Practice, ERBP) topluluğunun 2012 yılında son düzenlemeleri yaparak yayınladığı böbrek hastalıkları ile ilgili klavuzda (Kidney Disease Improving Global Outcomes [KDIGO] Clinical Practice

Guidelines on Acute Kidney Injury) ABH tanısının, artmış serum kreatinin seviyesi ve glomeüler filtrasyon oranı (Glomerülar Filtration Rate, GFR) ile yapıldığı açıklanmıştır.

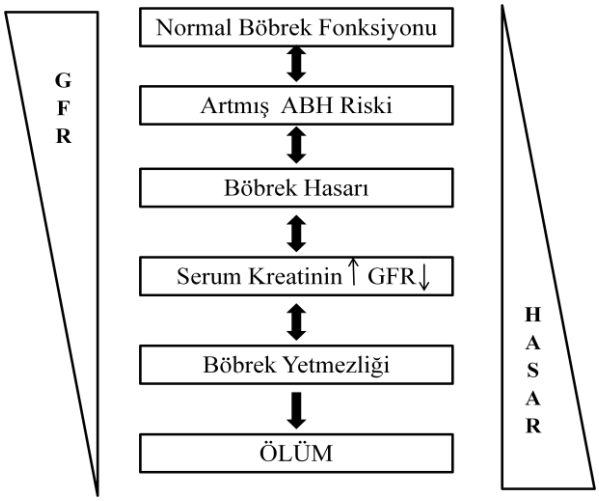

Şekil 2. Böbrek fonksiyonlarının bozulması

Kritik Yol Enstitüsü (Critical Path Institute) tarafından oluşturulan Akılcı ve Güvenli Testler Konsorsiyumu (Predictive Safety Testing Consortium, PSTC); böbrek hasarını belirleyen diğer belirteçler; β-2-mikroglobülin (B2M), klusterin, sistatin C, böbrek hasar belirteci (kidney injury molecule-1, KIM-1), albümin, idrar total proteini (urinary total protein, uTP) ve trefoil faktor 3 (TFF3) olarak belirlenmiştir. Bu belirteçlerin nefropatiyi saptama performansları Gıda ve Dairesi (Food and Drug Administration, FDA), Avrupa İlaç Ajansı (European Medicines Agency, EMA) ve İlaç ve Tıbbi Cihazlar Kurumu (Pharmaceuticals and Medical Devices Agency, PMDA) tarafından onaylanmıştır (20).

2.2.1 Radyokontrast Nefropatisi

Avrupa Ürogenital Radyoloji Topluluğu; RK enjeksiyonu sonrası gelişen nefropatilerde serum kreatinin konsantrasyonunun normal değerinden, 0.5 mg/dL veya %25 daha fazla olduğunu bildirmiştir (3). Serum kreatinin konsantrasyonu; RK uygulamasından 24 saat sonra artış göstererek, 48-72 saatte en yüksek seviyesine ulaşmaktadır (9, 21). Günümüzde daha güvenli olan noniyonik, düşük ozmolariteli veya izoozmolar RK

kullanılmasına ve nefropati oluşmasını azaltacak önlemler (hidrasyon, aseltilsistein v.b.) alınmasına rağmen; akut böbrek hasarı nedenleri arasında 3. sırada yer almaktadır (22).

Nefropati oluşmasında; kontrast maddenin özelliği, veriliş yolu ve miktarı önemlidir. Yüksek doz uygulamalarda nefropati görülme sıklığı, düşük doz uygulamasına göre fazladır (9). Yapılan bir meta-analiz çalışmasında Dijital Subtraksiyon Anjio'da Bilgisayarlı Tomografi'den (BT) daha fazla nefropati oluştuğu saptanmıştır (23). Bunun nedeni DSA'da intraarteriel yolla ve yüksek dozda RK uygulamasıdır (24). Hipertansiyon, kardiyovasküler hastalıklar, diyabet, ileri yaştaki hastalarda görülme sıklığı; normal popülasyona göre %20-50 daha fazladır (15, 22).

Radyokontrast madde enjeksiyonundan sonra oluşan vazokonstriksiyon ile renal hemodinamiğin bozduğu, renal tübüler hücre kaybı ve renal medullar iskemi oluştuğu bilinmektedir (4). Renal tübüler hücrelerde kaspazların aktivasyonu ve apoptozis oluşumunun moleküler mekanizması henüz tam olarak açıklanamamıştır (5, 25). RK neftropatisini saptamak için kullanılan belirteçler aşağıda belirtilmiştir:

Serum Kreatinin Düzeyi:

Kreatinin; böbrek, karaciğer ve pankreasta sentezlenerek kas hücrelerine enerji desteği sağlayan bir organik asittir. Kan kreatinin düzeyindeki artış, böbreğin yetersiz çalıştığının göstergesidir (26). Avrupa Ürogenital Radyoloji Topluluğu; RK enjeksiyonu sonrası gelişen nefropatilerde, serum kreatinin konsantrasyonunun normal değerinden 0.5 mg/dL veya %25 daha fazla olduğunu bildirmiştir (3, 18). Serum kreatinin konsantrasyonu, genellikle RK uygulamasından sonraki 48-72 saatte en yüksek seviyesine ulaşmaktadır (9).

Glomerüler Filtrasyon Oranı:

Glomeüler filtrasyon oranı; serum kreatinin düzeyinin yaş, cins ve vücut boyutu gibi parametrelerin kullanıldığı bir formülle hesaplanarak ve böbrek fonksiyonlarını gösteren bir indekstir (18). Tübüler hasarın değerlendirmek için kullanılan belirteçler olmasına rağmen, GFR ve idrar çıkışındaki azalma tübüler hasarı göstermektedir (27).

Serum Sistatin C Düzeyi:

Serum sistatin C, küçük molekül ağırlıklı nonglikolize polipeptid yapısında bir sistein proteinaz inhibitörüdür. Sistatin C, Katepsin K ve Katepsin H gibi güçlü bir sistein proteaz inhibitörüdür ve vücut sıvılarında önemli miktarlarda bulunur (28). Düşük molekül ağırlığı nedeni ile glomerüllerden serbestçe süzülür, proksimal tübüllerden tamamına yakını geri emilir. Hücrelerde üretildikten sonra, kan dolaşımına salınır ve yarılanma ömrü 2 saattir. Glomerülden serbestçe süzülmesi ve vücut kas kitlesi, yaş, cinsiyet gibi faktörlerden etkilenmemesi nedeniyle glomerüler filtrasyon oranının değerlendirilmesinde, kreatinine göre daha duyarlı bir parametre olduğu bildirilmektedir (29-31).

Reaktif Oksijen Türleri:

RK uygulaması sonrasında, özellikle renal hasar geliştiyse ve hasta diyabetik ise idrar ve plazmada reaktif oksijen türleri (ROS) açığa çıkar (32). Süperoksit (O_2^-), hidrojen peroksit (H_2O_2) ve hidroksil radikalleri (OH^-) olarak bilinen reaktif oksijen türleri, oksidatif streste artan mitokondrial ürünler olmakla beraber hücrenin oksidatif ve antioksidatif aktivitelerinin düzenlenmesinde görev alır (9).

2.2.1.1 Radyokontrast Nefropati Riskini Azaltacak Tedaviler

Radyokontrasta bağlı nefropati oluşması riskini azaltmak için; uygun RK seçimi (düşük ozmolariteli, noniyonik), RK dozu ve veriliş yolunun yanı sıra hastaya iv sıvı replasmanı yapılması ve diüretik verilmesi yer almaktadır (1). Ayrıca hastaya oral yolla vazodilatasyon yapan ajanların (endotelin, prostoglandin, N-asetil sistein) verilmesi de nefropati riskini azaltmaktadır (4, 33).

2.3 Küçük GTPaz Ailesi

Küçük GTPaz'lar, 20-40 kDa'lık monomerik, G proteinlerinin α alt birimleri ile benzer işlevleri olan, guanin nükleotidi bağlayan proteinlerdir. Hem GDP/GTP bağlama, hem de GTPaz aktiviteleri olduğu için "küçük G proteini" olarak da adlandırılırlar. Küçük GTPaz'lar sentezlendikten sonra posttranslasyonel modifikasyona uğrarlar, C-terminal uçlarına farnezil, geranilgeraniol, palmitoil gibi lipid yapılar eklenir (34) . GTPaz ailesi; hücre

büyümesi, hücre iskeletinin yeniden yapılanması, protein kinaz aktivasyonu, ROS oluşumu ve endotelel geçirgenliğinin düzenlenmesi gibi birçok fizyolojik ve patolojik olayda görev alır.

GTP ile kompleks yaptıkları formda, sinyal iletiminde aktif, GDP ile kompleks yaptıkları formda inaktiftirler. Küçük GTPaz'ların aktivasyonu, küçük G proteinine bağlı GDP'nin ayrılması ve onun yerine GTP'nin bağlanmasını uyaran 'guanin nükleotid değişim faktörü' (guanine-nucleotide-exchange factor, GEF) tarafından düzenlenir. Aktive olan küçük GTPaz'ların efektör bağlayan bölgesi, konformasyonel değişikliğe uğrar ve hedeflerine bağlanmaya, onların aktivasyonunu sağlamaya uygun hale gelir. Alfa alt birimindeki GTPaz enziminin, aktive GTP'yi hidrolize etmek için intrensek kapasiteleri vardır ancak bu aktivitesi düşüktür, 'GTPaz aktive eden protein' (GTPase-activating protein, GAP)'lerin stimülasyonuna ihtiyaç duyar ve GAP tarafından uyarılan GTP hidrolizi ile küçük GTPaz'ların aktiviteleri sonlandırılmış olur (35).

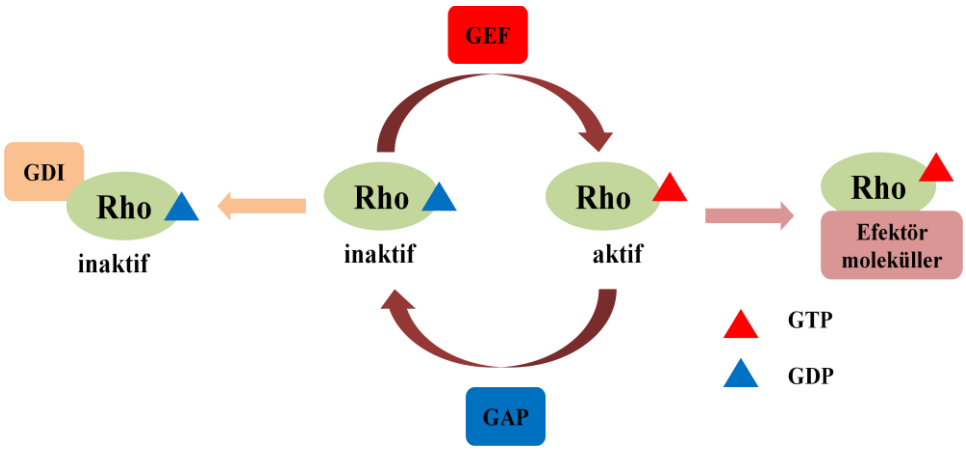

Şekil 3. Küçük GTPaz'ların aktif ve inaktif forma geçiş mekanizması

(36) numaralı kaynaktan alınmıştır.

2.3.1 Küçük GTPaz'ların Sınıflandırılması

Küçük GTPaz'lar yapısal benzerliklerine göre beş alt gruba ayrılan 100'den fazla üyeden oluşur:

1. ***Ras (Rat sarcoma virus) ailesi;*** plazma membranının sitoplazmik yüzünde yerleşir, sinyal iletimi ve gen ekspresyonunda rol alır.

2. ***Arf (ADP ribosylation factor) ailesi;*** vezikül trafiğinin kontrolü, özellikle hücre membranından vezikül formasyonunda görev alır.
3. ***Rab (Ras-like protein from rat brain) ailesi;*** vezikül hareketi ve füzyonunun kontrolünde görev alır.
4. ***Ran GTPaz ailesi;*** sitoplazma ya da nükleusta lokalizedir. Hücre siklusunun G1, S ve G2 fazında nükleositoplazmik protein transportu, M fazında mikrotübül organizasyonunda görev alır.
5. ***Rho ailesi üyeleri:*** Rho (Ras homologue gene) ailesi üyelerinin insan genomunda 20 gen tarafından kodLandığı bilinmektedir. Rho, Rac (Ras-related C3 botulinum toxin substrate), cdc42 (cell division cycle 42), RhoE, RhoD, TC10 bunlardan bazılarıdır. Rho (RhoA, RhoB ve RhoC), Rac (Rac1, Rac2 ve Rac3) ve Cdc42 daha detaylı çalışılan üyelerdir (35).

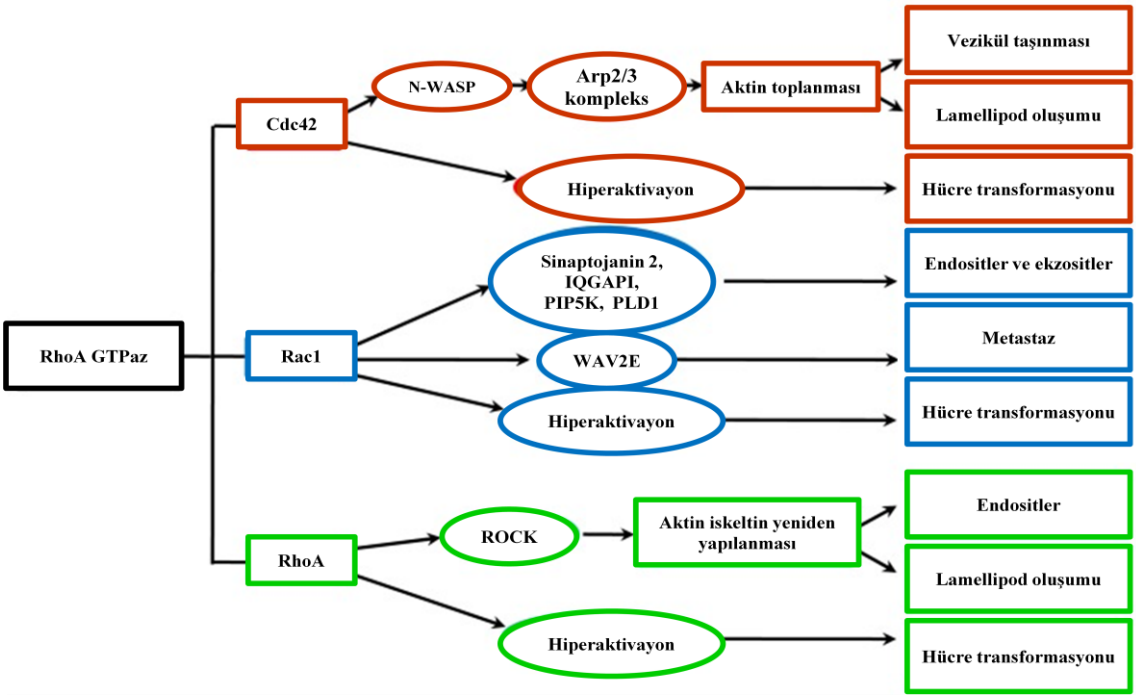

Şekil 4. Küçük GTPaz'ların rol aldıkları sinyal yolakları

(36) numaralı kaynaktan alınmıştır.

2.3.2 Rac1

Rho ailesinin bir üyesi olan Rac1, ilk olarak Ras aracılı C3 Botulinum Toksin Substratı 1 (ras-related C3 botulinum toxin substrate 1) adıyla 1989 yılında bulunmuştur (37). Son yıllarda Rac1'in, aktin hücre iskeletinin yeniden düzenlenmesi, hücre farklılaşması,

süperoksit üretimi ve hücre göçü gibi çok çeşitli hücresel olaylarda temel rol üstlendiği gösterilmiştir. Memelilerde, Rac proteinlerinin; Rac1, Rac2 ve Rac3 olarak üç izoformu bulunmaktadır. Rac proteinlerinin aminoasit dizilimleri %90 benzerlik göstermesine rağmen, doku dağılımları ve ekspresyon düzeyleri değişkenlik gösterir. Rac1 pek çok dokuda geniş bir dağılım gösterirken; Rac2 hematopoetik hücrelerde, Rac3 proteinleri beyin dokusunda yüksek oranda eksprese olur (37).

Rac1, pek çok spesifik efektör molekül ile etkileşir ve çeşitli fizyolojik sonuçları olan çok sayıda sinyal ileti yolağının aktivasyonuna neden olur. Rac1 efektör proteinleri arasında ilk bulunanlar, PAK (p21 ile aktive edilen kinaz) ailesidir. PAK, Rac1'e GTP aracılığıyla bağlanarak PAK kinaz aktivitesini güçlü bir şekilde uyarır ve hücre iskeleti dinamikleri, adezyon ve gen transkripsiyonuna yol açar (38-40).

Rac1, bir onkogen ürünü olan p21-ras'ın efektör molekülüdür. İnsanlarda gelişen birçok tümörde önemli onkogenlerden biri olan p21-ras proteini, Ras onkogeni tarafından kodlanmaktadır (41, 42). Onkojenik Ras proteini tarafından aktive edilen efektörlere bağlı olarak, p21-ras'ın, apoptotik yolakta hem pozitif hem negatif düzenleyici etkileri olduğu gösterilmiştir (43).

Rac1 tümör hücrelerinde aktin polimerizasyonu, JNK aktivasyonu ve hücre içi süperoksit anyon üretimi gibi farklı yollarda görev almaktadır. Fosfoinositid-3-kinaz (PI3-kinaz) aktivasyonu, Rac ve tümör hücrelerinin sağ kalımı ile ilgili Akt/PKB kinaz (ptotein kinaz B) yolağını aktive eder (44).

Rac aktivasyonunun etkileri ile ilgili bildirilen bir raporda (45), Rac aktivasyonunun Ras tarafından indüklenen apoptozisi inhibe ettiği bildirilmiş; başka bir çalışmada (46) ise insülin reseptörü aracılı sağ kalım sinyali, Akt/PKB yolağından bağımsız olarak Rac aktivasyonu ile gerçekleştiği bildirilmiştir. Bu iki çalışmadan elde edilen bilgiler, Rac aktivasyonunun, hücre çoğalmasına ek olarak, apoptotik uyarılara verilen tümör hücre yanıtını regüle edebildiğini göstermektedir (43).

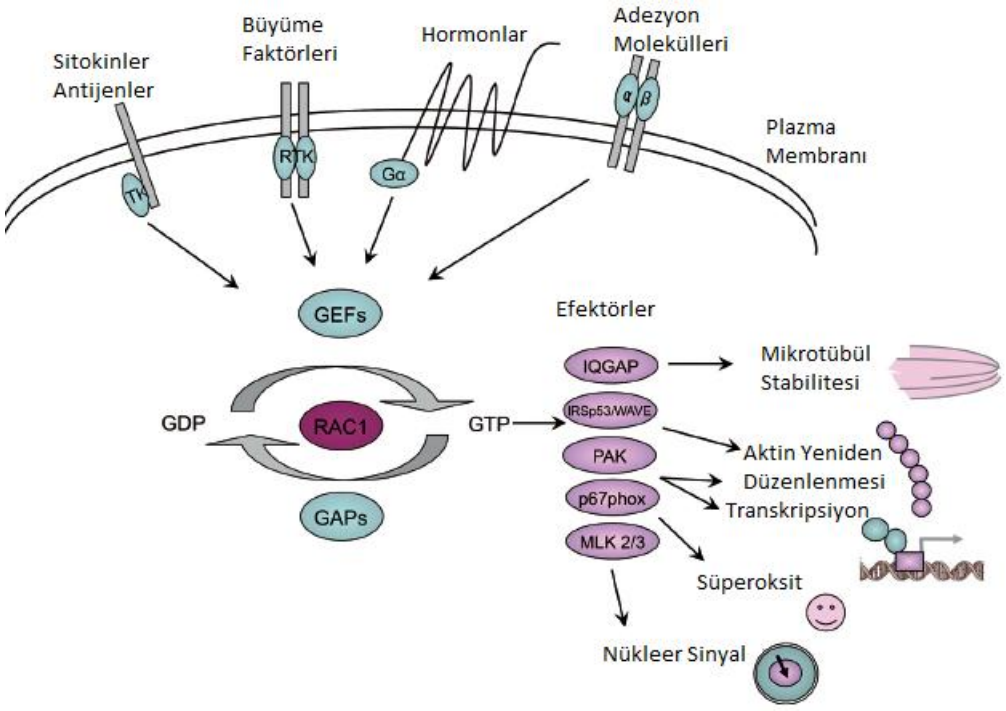

Şekil 5. Rac1 molekülünün rol oynadığı hücresel olaylar

(47) numaralı kaynaktan alınmıştır.

2.3.3 Rac1 İnhibitörleri

Farklı sinyal yolakları aracılığı ile birçok hücresel olayda rol alan Rac1 molekülünün; bu yolaklardaki etkisinin belirlenmesine yönelik çalışmalarda primer düzenleyici moleküleri olan GAP ve GEF proteinleri üzerinden inhibisyonu hedeflenmiştir (48). İnhibitörler Rac1 molekülünün aktif hale geçmesini veya aktif haldeki Rac1 molekülünün efektör moleküle bağlanmasını engeller. Bu konu halen araştırılmakta olmasına rağmen, halen Rac1 molekülünü hedefleyen bir ilaç bulunmamaktadır. Rac1 molekülünün inhibisyonunu hedefleyen çalışmalar daha çok in vitro ortamlarda yapılmış, çok az sayıda in vivo çalışma bulunmaktadır. Rac1 molekülü aktivitesini değerlendirmeye yönelik literatürde 3 adet inhibitör molekül (NSC23766, EHT1864 ve EHop-016) kullanılmıştır. Moleküllerin kimyasal formülleri Şekil 6'da etki mekanizmalarına ait görsel Şekil 7'de yer almaktadır.

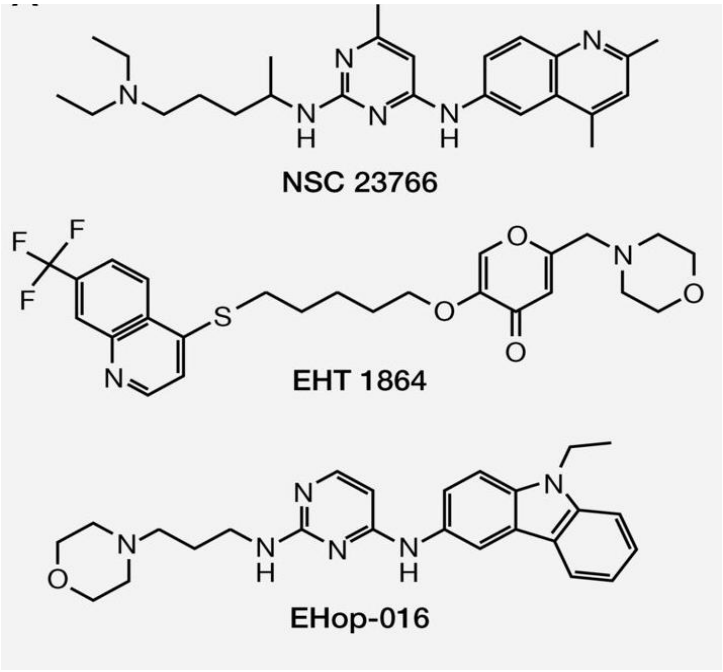

Şekil 6. Rac1 inhibitörlerinin kimyasal yapısı

(48) numaralı kaynaktan alınmıştır.

NSC23766

NSC23766 **(** N6 - [2 - (4-dietilamino - 1 - metilbütilamino) - 6-metilpirimidin - 4 - yl] - 2metilquinoline -4,6-diamine tetrahidrokhlorid) isimli molekül, yüksek çözünürlükte ve membranı geçebilen bölümü ile GEF proteinine (Tiam-1 ve Trio) bağlanarak Rac1 molekülünün aktif hale geçmesini engeller. Bununla birlikte Vav1 gibi bazı GEF proteinlerinin inhibisyonu ve Rac1 molekülünün farklı mekanizmalar aracılığı ile aktivasyonu konusunda hassas değildir (49, 50). NSC23766, Rac1 aktivitesini baskılarken Cdc42 ve RhoA aktivitelerini ekilemez (51). Literatürde, çok az sayıda çalışma (52) dışında genellikle in vitro çalışmalarda tercih edilmiştir (53-55).

EHT 1864

EHT 1864(5-(5-(7-(Triflorometil)quinolin-4-ylthio)pentiloxi)-2-(morfolinometil)-4H-piran-4-1-dihidrokhlorid), molekülü ise aktif haldeki Rac1 molekülüne bağlanarak, efektör moleküle bağlanmasını engelleyerek Rac1 inhibisyonu sağlamaktadır (49, 55). Bu inhibitöre ait olan çalışmalar genellikle meme kanseri (56) ve alzheimer hastalığı (55) gibi alanlardadır.

EHop-016

NSC23766 isimli inhibitörün geliştirilmesiyle sentezlenen bu inhibitörle ilgili literatürde sadece iki adet çalışma yer almaktadır (48, 50). RAC-GEF TİAM-1 yapısını etkilemeden, Vav2 isimli GEF proteini ile 100 kat daha bağlanma afinitesi ile Rac1molekülünü inhibe ettiği, PAK1 aktivitesinin ve metastatik kanser hücrelerinin migrasyonunu azalttığı bildirilmiştir (50).

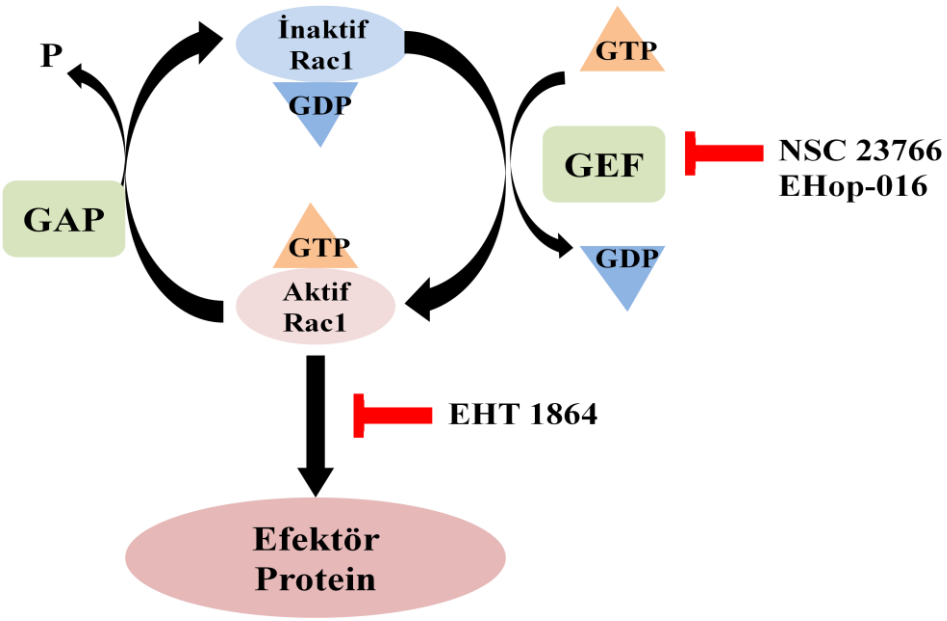

Şekil 7. Rac1 inhibitörlerinin etki mekanizmaları

(36) numaralı kaynaktan alınmıştır.

3 Gereç ve Yöntem

3.1 Araştırmanın Tipi

Araştırma protokolümüz deneysel niteliktedir.

3.2 Araştırmanın Yeri ve Zamanı

Araştırmamızın deney hayvanları ile ilgili bölümü, Nisan - Kasım 2013 tarihleri arasında Dokuz Eylül Üniversitesi Laboratuar Hayvanları Bilimi Anabilim Dalı'na ait laboratuarında yapıldı. Alınan kan örnekleri santrifüjlenerek serumlar ayrıldı ve analize kadar Tıbbi Farmakoloji Anabilim Dalı laboratuarlarında saklandı. Biyokimyasal analizler Dokuz Eylül Üniversitesi Araştırma Laboratuarı (Arlab) ve Tıbbi Biyokimya Anabilim Dalı, histolojik ve immünhistokimyasal değerlendirmeler Dokuz Eylül Üniversitesi Histoloji ve Embriyoloji Anabilim Dalı laboratuarlarında yapıldı.

3.3 Araştırmanın Evreni ve Örneklemi

Araştırmamız insan üzerinde yapılmamıştır.

3.4 Çalışma Materyali ve Protokoller

Araştırmamız; fareler üzerinde RK nefropati modeli oluşturma ve Rac1 inhibisyonu oluşturmaya yönelik deney protokollerini içermektedir.

3.4.1 Çalışmamızda kullandığımız deney hayvanları

Araştırmada kullanılan 7-8 haftalık, erkek, 25 ±2 g Balb/C fareler Dokuz Eylül Üniversitesi Laboratuar Hayvanları Bilimi Anabilim Dalı'na ait laboratuardan temin edildiler. Tüm fareler çalışmadan 16 saat öncesine dek yem yeme ve su içme serbestliğine sahip, 12 saat aydınlık, 12 saat karanlık siklusunda, ortam sıcaklığının 22±2 ^{0}C olduğu laboratuar koşullarında bulundurulduldular.

Araştırmamızda kullanacağımız farelerin bazal durumlarını ve laboratuar koşullarımızı değerlendirmek amacıyla; dört adet fare susuz bırakılmadan ve ilaç uygulamaları yapılmadan CO_2 ile sakrifiye edilerek kanları alındı ve sol böbrekleri çıkarıldı. Deney öncesi yapılan bu ön çalışma sonrasında farelerin biyokimyasal ve histolojik olarak bazal değerleri belirlendi.

Naif grup olarak adlandırdığımız bu grup; iohekzol dozunu belirlemeye yönelik deneylerde bazal değerleri gösteren grup olarak değerlendirmeye alındı (n=4).

3.4.2 Radyokontrast Nefropati Modeli Oluşturma

Radyokontrast nefropatisinde kullanılan RK özellikleri önemli rol oynar. Radyokontrastın özelliği (yüksek ozmolariteli ve/veya iyonik olması), ilacın uygulama yolu ve miktarı nefropati oluşumunu arttıran faktörlerdir (9). Günümüzdeki radyolojik görüntülemelerde daha az yan etkileri olan düşük ozmolariteli ve noniyonik radyokontrastlar tercih edilmektedir. Biz de araştırmamızda RK olarak; daha şiddetli nefropati oluşturan yüksek ozmolariteli ve iyonik kontrastlar yerine, piyasada en çok kullanılan RK'lardan biri olan düşük ozmolariteli ve noniyonik özellikte olan İohekzol'ü (Omnipaque) seçtik.

Radyokontrasta bağlı nefropati modeli oluşturmak için kullandığımız deney protokolü fare ve ratlarda yapılmış olan az sayıdaki in vivo deneyler (57, 58) referans alınarak oluşturuldu. Nefropatiyi arttırmak amacıyla iohekzol uygulamasından önce farelere sırasıyla aşağıda belirtilen işlemleri yapıldı:

- Çalışmaya dahil edilen tüm fareler 16 saat susuz bırakıldı,
- İohekzol uygulamasından 30 dakika öncesinde prostaglandin inhibisyonu için indometazin (10 mg/kg, DMSO içinde çözünmüş) intraperitoneal (ip) enjeksiyonu,
- İohekzol uygulamasından 15 dakika öncesinde nitrik oksid inhibisyonu için *N*G-nitro-L-arginine methyl ester (L-NAME, 10 mg/kg, 0.9% salin içinde çözünmüş) ip enjeksiyonu,
- İohekzol ip enjeksiyonu yapıldı.

3.4.3 İohekzol dozunun belirlenmesi

Radyokontrast nefropati protokolüne ait literatürde kullanılan iyot dozu, 1.5 g iyot/kg ve 10 g iyot/kg arasında farklı doz değerlerindedir (58, 59). En çok kullanılan doz 2-3.5 g iyot/kg aralığındadır (25, 60, 61). Ön çalışmamızda önce 2 g iyot/kg olan düşük iyot dozunu ip olarak uygulandı (n=2). Elde ettiğimiz biyokimyasal ve histolojik veriler normal değerde olması nedeni ile daha sonraki ön çalışmada iyot dozu 3.5 g iyot/kg ip olarak uygulandı (n=2). Bu ön çalışmada farelerin bir tanesi iohekzol uygulamasından sonraki 24 saat içinde öldüğü için sadece bir adet farenin değerlendirmesi yapıldı.

Ön çalışmalarda elde edilen sonuçlar doğrultusunda istenilen nefropati düzeyini sağlayabilmek için daha fazla hayvan gereksinimi ve literatürde yapılmış çok az sayıdaki in vivo deneylerdeki RK dozunun farklılık göstermesi nedeniyle, doz belirlemeye daha fazla fare (n=27) ile yeni bir ön çalışma planlandı. Ön çalışmalar için gerekli olan Etik Kurul onayını (Fare Radyokontrast Nefropati Modelinde Rac1 İnhibitörü EHT1864 Tedavisinin Doz Ve Süresinin Belirlenmesi, protokol no: 64/2013) aldıktan sonra çalışmalara başlandı.

Deneysel nefropati modelinde etkili olacak İohekzol dozunu belirlenmeye yönelik artan doz-etki uygulamaları için deney grupları; düşük doz (2 g iyot/kg, n=7) , orta doz (2.5 g iyot/kg, n=7) ve yüksek doz (3 g iyot/kg, n=7) iohekzol grubu olarak belirlendi. Kontrol grubuna da aynı hacimde serum fizyolojik ip olarak uygulandı (n=7).

Farelere RK Nefropati oluşturma (bakınız 3.3.2) protokolündeki iohekzol uygulamasından sonra istedikleri kadar yem yeme ve su içme serbestliğinde oldular ve iohekzol uygulamasının 24. saatinde $C0_2$ ötenazisi ile sakrifiye edildikten sonra vena cava caudalis'ten kan örnekleri alarak elde ettiğimiz serumlar; biyokimyasal analizler için -20°C'de saklandı. Sakrifiye edilen farelerin sol böbrek, abdominal aorta ve sol testis dokuları çıkartılarak; %10'luk formaldehit içine alındı.

3.4.4 Araştırmanın Deney Grupları

Araştırmada 7-8 haftalık, erkek, 25±2 g ağırlığında Balb/C fareler kullanarak deney gruplarımızı oluştururduk. Serum fizyolojik verilmesinin, RK nefropatisinde kullanılan tedavi yöntemi olması nedeni ile 5 gün boyunca EHT1864 ile aynı hacimde SF verilen ve hiçbir enjeksiyon yapılmayan kontrol grubu olarak iki adet kontrol grubu oluşturduk. Kontrol gruplarımız:

Kontrol Grubu (K): Fareler RK nefropati modeli protokolüne yönelik işlemlerin ardından 3 g iyot/kg İohekzol enjeksiyonundan 24 saat sonra sakrifiye edilerek kan ve doku örnekleri alındı (n=7).

Serum Fizyolojik Kontrol Grubu (SF): Farelere 5 gün boyunca Rac1 inhibitörü EHT1864 ile aynı hacimde SF ip olarak verilmesi ardından kontrol grubuna uygulanan protokol uygulandı (n=7).

Düşük Doz EHT1864 Grubu: Farelere 5 gün boyunca 10 mg/kg EHT1864 ip enjeksiyonu sonrasında kontrol grubuna uygulanan protokol uygulandı (n=7).

Orta Doz EHT1864 Grubu: Farelere 5 gün boyunca 40 mg/kg EHT1864 ip enjeksiyonu sonrasında kontrol grubuna uygulanan protokol uygulandı (n=7).

Yüksek Doz EHT1864 Grubu: Farelere 5 gün boyunca 100 mg/kg EHT1864 ip enjeksiyonu sonrasında kontrol grubuna uygulanan protokol uygulandı (n=7).

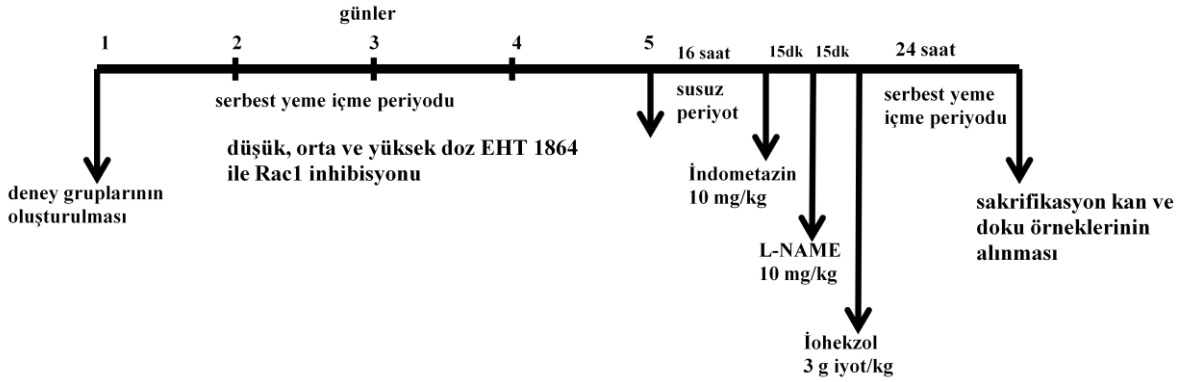

Şekil 8. Rac1 inhibisyonuna yönelik deney protokolü

3.4.5 Deneyden Çıkarılma Kriterleri

Deneklerin başlangıç, nefropati oluşturma öncesi, sonrası ve deney sırasındaki ağırlıkları kaydedildi. Rac1 inhibitörü enjeksiyonu ile başlayan deneyler sırasında 16 saatlik susuz periyot dışında, günde iki kez sulukları ve yemleri kontrol edildi. Bu süre içinde başlangıç vücut ağırlığının %15'indan fazlasını kaybeden ve enfeksiyon bulgusu saptanan fareler deneyden çıkarıldı.

3.5 Araştırmanın Değişkenleri

Araştırmamızda Rac1 molekülünün, RK nefropatisi üzerindeki etkisi olup olmadığını değerlendirmeyi amaçladık. Değişen dozlarda EHT1864 ile Rac1 molekülünü inhibe ederek gelişen nefropatiyi, apoptozisi, ROS oluşumunu, Rac1 ve β-PAK ekspresyonlarını değerlendirdik.

- ***Bağımsız Değişkenler:*** Araştırmamızın bağımsız değişkeni radyokontrast madde dozudur. Aynı zamanda; Rac1 inhibisyonu için kullandığımız EHT1864 ve fareler ait özellikler (7-8 haftalık, erkek, 25±2 g ağırlığında Balb/C) de bağımsız değişkenlerdir.

- ***Bağımlı Değişkenler:*** Araştırmamızın bağımlı değişkeni radyokontrast enjeksiyonu sonrasında oluşan; nefropati (histolojik değerlendirmeler ve biyokimyasal parametreler), apoptozis, Total Antioksidan Kapasite (TAS) analizi ile değerlendirilen ROS oluşumu, Rac1 ve β-PAK ekspresyonlarıdır.

3.6 Veri toplama araçları

Araştırmamamızda kullandığımız sarf malzemeler Tablo 4, cihazlar da Tablo 5'te gösterilmiştir.

Tablo 4. Araştırmamızda kullanılan laboratuar ve donanım

Adı	Marka	Model	Yeri
Buzdolabı	İndesit	TAN 6 L FNF	Tıbbi Farmakoloji AD
Elisa plak okuyucu	Biotek	Synergy HT	Arlab
Elisa plak okuyucu	Biotek	ELx800	Tıbbi Biyokimya AD
Elisa plak yıkayıcı	Biotek	ELx50	Tıbbi Biyokimya AD
Mikrotom	Leica	RM 2255	Histoloji ve Embriyoloji A D
Işık mikroskobu	Olympus	DP70	Histoloji ve Embriyoloji A D

Tablo 5. Araştırmamızda kullanılan sarf malzemeler

Adı	Firma	Lot Numarası	Ülke
Omnipaque 300	Opakim	00666108-95-0	Türkiye
EHT1864	Tocris Bioscience	3872/50	Bristol, United Kingdom
İndometazin	Sigma-Aldrich	53-86-1	USA
L-NAME	Sigma-Aldrich	51298-62-5	Shanghai, China
Serum Kreatinin Kiti	Cayman's	700460	Michigan, USA
Serum Sistatin C	R&D	DY1238	Minneapolis, USA
Total Antioksidan Kapasite Kiti	Randox	NX 2331	United Kingdom
TUNEL Kiti	Roche	11 684 817 910	Mannheim, Germany
Rac1 Antikor	Biotechnology	sc-217	Santa Cruz
B-PAK Antikor	Biotechnology	sc-1871	Santa Cruz
Hematoksilen	Surgipath	01562E	Bretton, Cambridgeshire
Eozin	Surgipath	01602	Canada
Entellan	Merck	1.07961.0100	Darmstadt, Almanya
Dakopen	Dako	Z334	Glostrup, Denmark
Tripsin	İnvitrogen	00 -3008	San Francisco, California, CA
Diaminobenzidin (DAB)	Roche	1718096	Indianapolis, USA

Araştırmamızda oluşan nefropatiyi saptamak için en çok kullanılan yöntem olan serum kreatinin analizi ve literatürde kreatinine göre daha hassas olduğu kanıtlanmış (29) serum sistatin C analizi yaptık. Bunun yanı sıra Rac1 molekülünün ROS üzerindeki etkilerini değerlendirmek için Total Antioksidan Kapasite analizi yaptık. Farelerden aldığımız kanın az olması nedeni ile az sayıda biyokimyasal analiz planlayabildik.

Farelerin sol böbrek, abdominal aortanın üst bölümü ve sol testis dokularını çıkartarak; histolojik ve immünhistokimyasal değerlendirmeler için %10'luk formaldehit içine aldık. Bu

araştırma kapsamında sadece sol böbrek dokusundan elde edilen verileri kullandık. Aorta ve testis dokusundan hazırladığımız parafin blokları da daha sonra yapacağımız çalışmalar için sakladık. Daha sonraki çalışmalar için aynı zamanda; sağ böbrek, abdominal aortanın alt bölümü ve sağ testis dokularını PBS ile yıkadıktan sonra hızlıca sıvı azot tankına alarak -80°C'ye kaldırdık.

3.6.1 Biyokimyasal Analizler

Fareler sakrifiye edildikten hemen sonra alınan kan örnekleri, 1500 rpm 'da 20 dk. santrifüj edilerek serumları ayrıldı. Elde edilen serumlar -20°C'de saklandı. Deneyler bittikten sonra tüm örnekler aynı anda analiz edildi.

Serum Kreatinin Analizi:

Serum kreatinin analizleri, kreatinin analizlerinde en çok kullanılan Jaffe' reaksiyonu (Cayman's, katolog no:700460) ile yapıldı. Jaffe' reaksiyonu; alkali ortamda pikrik asit ile kreatinin reaksiyona girerek sari-turuncu renkli kompleks oluşturur ve oluşan rengin absorbansı 490-500 nm dalga boyunda ölçülmesi prensibine dayanır.

Kreatinin + Sodyum pikrat → Kreatinin-Pikrat bileşiği (sarı-turuncu)

Doksan altı kuyucuklu plaka üzerine önceden konsantrasyonlarını bildiğimiz ve seri dilüsyon ile hazırladığımız standartlar ve serum örneklerinden pipetledikten sonra, üzerine kit içindeki reaksiyon solüsyonu (sodyum hidroksit, sodyum borat ve surfaktan) ve renk solüsyonu (pikrik asit) eklenerek, onuncu dakikada 490-500 nm dalga boyunda örneklerin verdiği absorbanslar okundu. Standart eğri grafiği hazırlanarak, tüm örneklerin kreatinin düzeyi hesaplandı.

$$\Delta \text{ O.D. (Optik Dansite)} = A_{490}(7.\text{ dk}) - A_{490}(1.\text{ dk})$$

$$\text{Kreatinin (mg/dl)} = \left[\frac{\Delta \text{ O.D.} - (\text{y} - \text{intercept})}{\text{eğim}}\right] \text{ x örnek dilüsyonu}$$

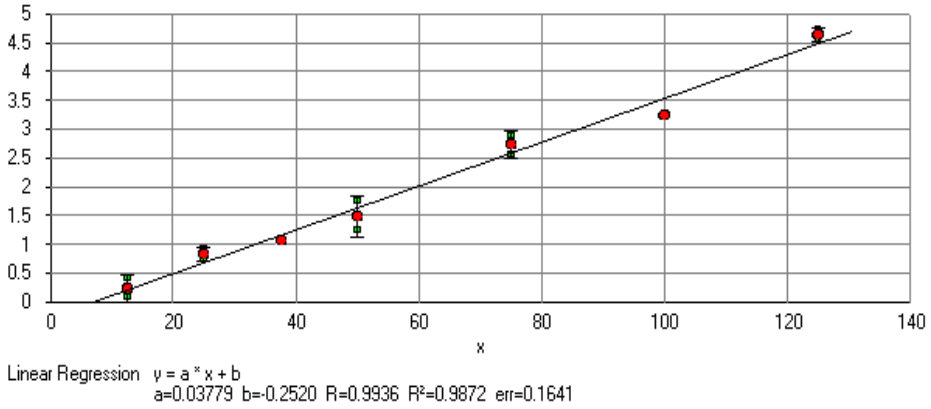

Şekil 9. Kreatinin standart eğrisi

Serum Sistatin C Analizi:

Çalışmamızda fare serumlarında sistatin C düzeylerinin analizi, sandwich ELISA yöntemi (R&D Systems mouse Cystatin C, katalog no: DY1238) kullanılarak yapıldı. Doksan altı kuyucuklu plak 0.8 mikrogram/mL keçi anti-fare sistatin C antikoru ile kaplanarak oda ısısında 1 gece bekletilerek antikorların solid faz üzerine tutunması sağlandı. Bağlanmayan antikorların ortamdan uzaklaştırılması amacıyla % 0.05 Tween20 içeren fosfat tamponu (pH7.2-7.4) ile üç kez yıkandı. Kaplı plak nonspesifik bağlanmaları engellemek amacıyla (bloklamak için) %1 sığır serum albümini içeren fosfat tamponu (pH7.2-7.4) eklenerek 1 saat oda ısısında bekletildi. Ortamdaki çözelti uzaklaştırılarak plak % 0.05 Tween 20 içeren fosfat tamponu (pH7.2-7.4) ile üç kez yıkandı. Antikor kaplı ve bloklu 96 kuyucuklu plak sistatin C içeren fare serum örnekleri ve önceden konsantrasyonlarını bildiğimiz ve seri dilüsyon ile hazırladığımız standartlar ile 2 saat oda ısısında bekletildi. Bu aşamada fare serum örneklerinin içindeki sistatin C moleküllerinin plakta tutunmuş bulunan spesifik antikorlar ile bağlanması amaçlanmaktadır. Daha sonra ortamdaki numuneler uzaklaştırılarak yıkama basamağı 3 kez tekrarlandı. Fare serumundaki sistatin C molekülleri kaplı antikorlara bağlandıktan sonra aynı fare-sistatin C moleküllerinin farklı bir bölgesine (epitopa) bağlanması amacı ile biotin ile işaretli keçi anti–fare sistatin C antikoru (detection antibody) ile 2 saat oda ısısında bekletildi. Ortam uzaklaştırılarak yıkama basamakları 3 kez tekrarlandı. Biyotin ile işaretli antikora streptavidin-Horseradish- Peroksidase (HRP) eklendikten sonra ve 20 dakika oda ısısında beklendi. Ortam uzaklaştırılarak yıkama basamakları 3 kez tekrarlandı.

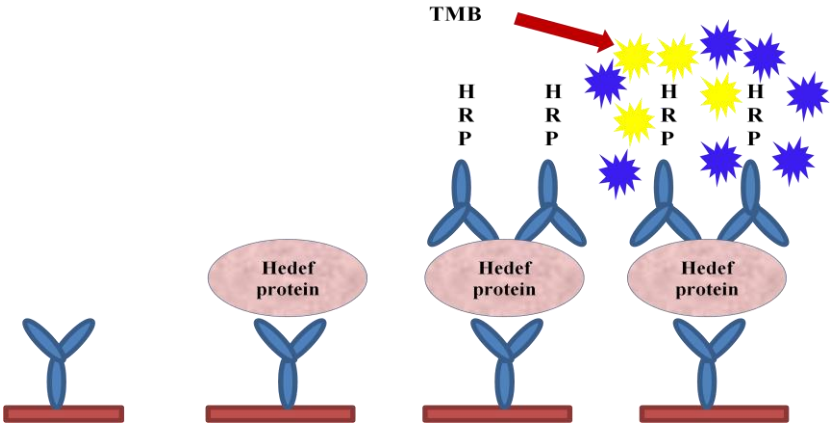

Şekil 10. Sandwich ELİSA Yöntemi

Substrat solüsyonu (tetramethilbenzidin (TMB) /peroksit) eklenmesi ile ortamda mavi, stop solüsyonu (2N sülfirik asit) eklenmesi ile de sarı renk oluşumu gözlendi. Bu sarı rengin absorbansı ELISA plak okuyucu tarafından 450 nm dalga boyunda ölçüldü. Standart eğri grafiği hazırlanarak, tüm örneklerin sistatin C düzeyi hesaplandı.

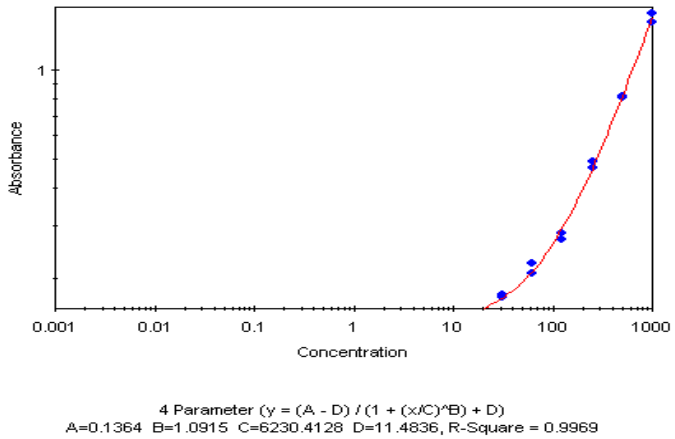

Şekil 11. Sistatin C standart eğrisi

Serum Total Antioksidan Kapasite Analizi

Bu çalışmada serum Total Antioksidan Kapasite analizleri için Randox total antioksidan status (TAS) kiti (katolog no: NX 2331) kullanıldı. Bu test; 2,2'-Azino-di- [3-etilbenzotiazolin sülfonat] (ABTS®)[1], bir peroksidaz (metmiyoglobin) ve H_2O_2 ile inkübe edildiğinde mavi-yeşil renkli $ABTS^{®+}$ radikalini üretmesi ve bu bileşenin 600 nm dalga

[1] Bohringer Mannheim, Germany

boyunda ölçülmesi prensibine dayanır. Serum içerisinde bulunan antioksidanların bu renk oluşumunu baskılayarak engellemesinden yararlanılarak antioksidan kapasite konsantrasyonu tayin edilir.

$$HX\text{-}Fe^{+3} + H_2O_2 \rightarrow X\text{-}[Fe^{+4}=0] + H_2O$$

$$ABTS^{®} + [Fe^{+4}=0] \rightarrow ABTS^{®+} + HX\text{-}Fe^{+3}$$

Doksan altı kuyucuklu plaka üzerine önceden konsantrasyonlarını bildiğimiz ve seri dilüsyon ile hazırladığımız standartlar ve serum örnekleri pipetlendi. Üzerine kromojen (metmiyoglobin + ABTS®) solüsyonu eklenerek ilk (A_1), substrat (H_2O_2) solüsyonu eklendikten 3 dakika sonra da ikinci (A_2) absorbansları 37°C ve 600 nm dalga boyunda ölçüldü. A_1 ve A_2 absorbanslarını kullanarak aşağıda verilen formül ile tüm örneklerin total antioksidan kapasite düzeyi hesaplandı.

A_2-A_1= ΔA (örnek/standart/kör) $\qquad Faktör = \frac{\text{standart konsantrasyonu}}{(\Delta A \text{ kör} - \Delta A \text{ standart})}$

Total Antioksidan Kapasite (mmol/L) = *Faktör* x ΔA kör - ΔA örnek

3.6.2 Histolojik İncelemeler

Sakrifiye edilen hayvanların sol böbrek, abdominal aortanın üst bölümü ve sol testis dokularını çıkartarak; %10'luk formaldehit içine alındı.

Işık Mikroskobik Doku Takip Protokolü

%10'luk formaldehit ile tespit edilen böbrek doku örnekleri, fiksatifin uzaklaştırılması amacıyla bir gece akarsu altında yıkandıktan sonra dehidratasyon amacıyla 20'şer dakika %70'den %95'e artan etil alkol serilerinden geçirildi. Ardından 20'şer dakika 4 değişim aseton solüsyonlarından geçirildikten sonra 2 değişim 30'ar dakika ksilolde tutuldu. 60˚C'lik etüv içerisinde 2 değişim parafin uygulanıp 1'er saat parafin ile immersiyonu sağlandıktan sonra dokular parafin bloklar içerisine gömüldü. Parafin bloklardan inceleme yapmak amacıyla mikrotom aracılığı (Leica, RM 2255) ile 5µm'lik kesitler alındı.

Hematoksilen-Eozin Boyama Protokolü

Mikrotom aracılığı ile alınan 5µm'lik parafin kesitler deparafinizasyon işlemi için bir gece 60˚C'lik etüvde bırakıldıktan sonra, 20'şer dakika üç değişim ksilole tabi tutuldu. Ardından dehidratasyon işlemi için %95'den %70'e azalan alkol serilerinden geçirilen kesitler 10 dakika akarsu altında yıkandı. 10 dakika hematoksilen (Surgipath, 01562E, Bretton, Cambridgeshire) ile boyamanın ardından, boyanın fazlasının dokudan uzaklaştırılması için 10 dakika akan suda yıkanan kesitler, 2 dakika eozin (Surgipath, 01602, Canada) boyası ile boyandı. Ardından sırasıyla %80 ve %95'lik alkol serilerinden geçirilip havada kurutulan kesitler şeffaflaştırma amacıyla 30'ar dakika iki değişim ksilolde tutulduktan sonra entellan (Merck 1.07961.0100, Darmstadt, Almanya) ile kapatıldı.

Işık Mikroskobik değerlendirme

Böbrek dokusunda inflamasyon, kapiller dilatasyon, glomerül hasarı, proteinöz madde birikimi, tübüllerde vakuolizasyon ve epitelin lümene dökülmesi değerlendirildi (62).

3.6.3 TUNEL Yöntemi

Bu teknik için DeadEnd Colorimetric TUNEL system kiti (Roche, Cat. No:11 684 817 910) kullanıldı. Kesitler boyama için bir gece 60°C'lik etüvde tutulduktan sonra, ksilen ile şeffaflaştırma işlemi gerçekleştirildi. Ardından azalan derecede alkol serileri ile rehidratasyon sağlanarak distile suda 10 dakika bekletildi. Kesitler 15 dakika 37°C'de proteinase K (20 mg/ml) ile inkübe edildikten sonra PBS ile 3x5 dakika yıkandı. Ardından kesitler Tdt-Enzim solusyonu karışımı ile 37°C'de 1 saat inkübe edildi. Yıkama yapıldıktan sonra doku kesitleri ışık mikroskobunda görünür hale getirilmek amacıyla Converter-POD 30 dakika süreyle 37°C'de bekletildi. TUNEL reaksiyonunun görünürlüğünü saptamak amacıyla diaminobenzidine (DAB) ile boyandı ve distile su ile yıkandıktan sonra Mayer's hematoksilen ile artalan boyaması sağlanan kesitler %80 ve %95'lik alkollerde dehidratasyon ve 30 dk ksilen ile şeffaflaştırma işleminden sonra entellan ile kapatıldı ve ışık mikroskobunda incelendi. Her kesitte 5 alanda TUNEL pozitif hücreler olan kahverengi boyalı hücreler sayıldı ve ortalaması alındı.

3.6.4 İmmünhistokimyasal İncelemeler

İndirekt İmmünohistokimyasal Yöntem

İmmunohistokimyasal inceleme için 60ºC'lik etüvde 1 gece ve ksilolde 3 değişim 20'şer dakika deparafinize edilen doku kesitleri, azalan alkol serilerinde rehidrate edildikten sonra 10 dakika distile su ile yıkandı. Dokuya zarar vermeden kurulanıp dakopen (Dako, Glostrup, Denmark) ile çevreleri sınırlandı. Tripsin (00 -3008, Digest All 2A, Zymed, San Francisco, California, CA) solüsyonu içinde 37°C etüvde 15 dakika tutulan kesitlere, doku endojen peroksidazını inhibe etmek amacıyla 5 dk %3'lük hidrojen peroksit uygulandı. 3 defa 5'er dakika fosfat tampon solüsyonu ile yıkanan kesitler 1 saat oda ısısında bloklama solusyonu (İnvitrogen, Histostain- Plus Broad Spectrum, 85–9043) ile enkübe edildi ve ardından yıkama yapılmadan RAC-1 (Biotechnology, sc-217, Santa Cruz) ve β-PAC (Biotechnology, sc1871, Santa Cruz) antikorları ile bir gece +4°C'de inkübe edildi. Ardından fosfatlı tampon solüsyonu ile 3 defa yıkanan kesitler biyotinlenmiş sekonder antikor (İnvitrogen- Plus Broad Spectrum 85 -9043) ile 30 dk inkübe edildi. PBS solusyonu ile yıkama yapıldıktan sonra enzimle işaretli (peroksidaz) avidin-biyotin kompleksi (streptavidin) (Histostain- Plus Broad Spectrum 85–9043) 30 dakika uygulandı. Reaksiyonun görünür hale getirilmesi için Diaminobenzidin (DAB) (1718096, Roche) kullanıldı. Zemin boyaması Mayer's hematoksilen ile yapıldı. Dereceli alkollerde dehidratasyon işlemi gerçekleştirilen kesitler ksilol ile şeffaflaştırma işleminden sonra entellan ile kapatıldı.

İmmunohohistokimyasal semikantitatif skorlama

İmmunohistokimyasal değerlendirmede semikantitatif yöntem kullanıldı. 0:boyanma yok, 1: Az boyanma, 2:Orta boyanma, 3: Şiddetli boyanma olacak şekilde skorlama yapıldı. Değerlendirmeler iki kör histolog tarafından yapıldı ve değerlerin ortalama ve standart sapmaları alındı (63)**.**

İstatistiksel değerlendirme

Elde edilen verilerin değerlendirilmesinde SPSS 15.0 paket programı kullanıldı. Veriler ortalama ± Standart hata şeklinde verildi. Tüm gruplar arasındaki farklılıklar Kruskal Wallis non parametrik testi, ikili gruplar arasındaki fark ise Mann Whitney U testi ile değerlendirildi.

3.7 Araştırma Planı ve Takvimi

Araştırmamızın hazırlık aşamasından tamamlana değin yapılan çalışmalar, tarihleri ile birlikte aşağıda gösterilmiştir.

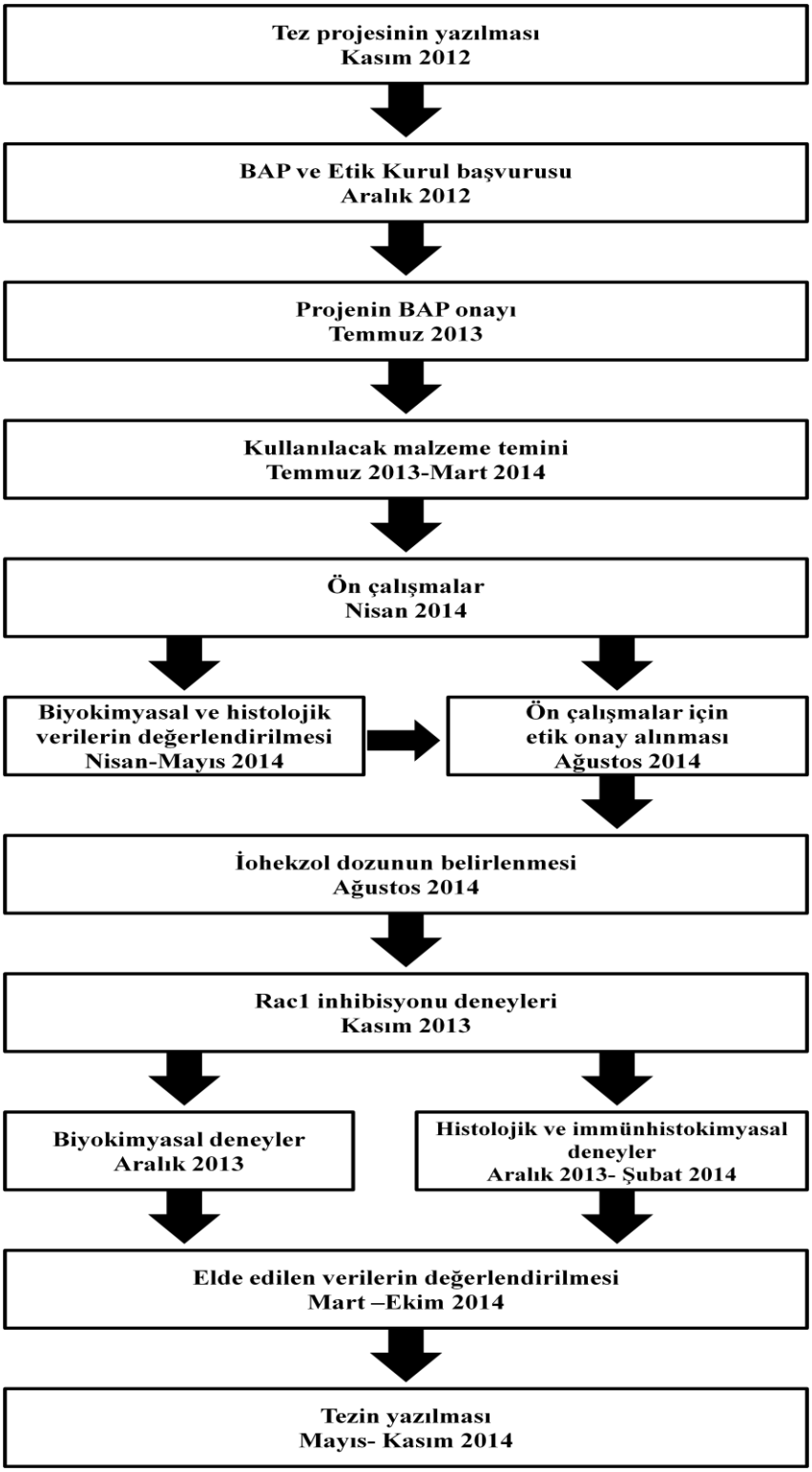

3.8 Verilerin değerlendirilmesi

Farklı gruplar arasındaki parametrik değerlerin karşılaştırılması için varyans analizi (ANOVA) ve gruplar arasındaki farkın anlamlılık testi için Bonferroni testi uygulandı. İmmunhistokimyasal verilerin analizinde gruplar arası farklılık Kruskal Wallis, gruplar arasındaki farklılığın hangi gruptan kaynaklandığı ise Mann-Whitney U testi ile analiz edildi. İstatistiksel analiz için 'SPSS 15.0' adlı bilgisayar programı kullanıldı. Çalışmadaki tüm değerler, ortalama ± standart hata olarak verildi. İstatiksel olarak anlamlılık $p<0.05$ olarak gözetildi.

3.9 Araştırmanın sınırlılıkları

- Farelerden aldığımız kan miktarının yetersiz olması nedeni ile Total Oksidan Kapasite analizi yaparak; oksidan ve antioksidan kapasite arasındaki dengeyi değerlendiremedik.
- Deney hayvanlarında ortamdan kaynaklanan etkileri en aza indirmek için hepsini aynı şartlarda deney protokolüne dahil ettik. Bu nedenle GFR hesaplanması için gerekli olan idrar örneklerini toplamamız için laboratuarımızda yeterli sayıda metabolik kafes olmaması nedeniyle GFR hesaplaması yapamadık.
- Deneysel planımızı RK enjeksiyonu sonrasında 24. saatteki verileri değerlendirmek üzere kurguladığımız için 12.saat, 48. saat ve sonrasındaki verileri yorumlayamadık.

3.10 Etik Kurul Onayı

"Radyokontrast Madde Enjeksiyonu Sonrası Gelişen Nefropatilerde Apoptoz ve Rac1 Ekspresyonunun Değerlendirilmesi" isimli araştırmamız için 16.11.2012 tarihinde Dokuz Eylül Üniversitesi Tıp Fakültesi Hayvan Deneyleri Yerel Etik Kurulu'ndan 69/2012 protokol numarası ile onay alındı (Ek 1).

4 Bulgular

4.1 Ön çalışmalara ait bulguların değerlendirilmesi

Çalışmamıza ait ön çalışmalar kapsamında 2 g iyot/kg, 2.5 g iyot/kg, 3 g iyot/kg iohekzol verilen deney grupları, iohekzol ile aynı miktarda SF verdiğimiz kontrol grubu ve hiçbir işlem yapılmamış olan naif gruba ait veriler değerlendirilmiştir.

4.1.1 Deneklerin Ağırlıkları

İohekzol'ün dozunu belirlediğimiz ön çalışmalara ait deney gruplarındaki farelerin, deneye başlangıç ve bitiş ağırlıklarının ortalamaları ve gruplarda bulunan fare sayıları Tablo 6'da gösterilmiştir. Farelerde dehidratasyona bağlı kilo kayıpları saptandı, ancak bu değer ağırlıklarının %15' inden fazla olmadığı için deneye devam edildi.

Tablo 6. Ön çalışmalara ait deney gruplarındaki farelerin ağırlıkları ve sayıları

Gruplar	Başlangıç Ağırlığı *(g)	Bitiş Ağırlığı*(g)	N
Naif **	27.0 ± 1.5	-	4
Kontrol ***	24.08 ± 1.1	25.1 ± 1.3	6
Düşük doz (2 g iyot/kg)	24.8 ± 2.0	25.1 ± 1.8	7
Orta doz (2.5 g iyot/kg)	26.4 ± 1.1	26.0 ± 1.1	7
Yüksek doz (3 g iyot/kg)	25.5 ± 0.7	25.7 ± 0.7	7

* Ortalama değer ± standart hata
** Hiçbir tedavi verilmeyen grup
*** RK uygulanan gruplardaki ile aynı hacimde i.p. serum fizyolojik verilen grup

4.1.2 Ön çalışmalara ait histolojik bulgular

İohekzol enjeksiyonu yapılan gruplardaki inflamasyon bulgularının naif gruba göre, 2.5 g iyot/kg (p=0.008) ve 3 g iyot/kg (doz p=0.004) iohekzol gruplarında anlamlı olarak artmış olduğu gözlendi. İohekzol 2.5 g iyot/kg ve üzerindeki dozlarda inflamasyon oluşturmaktadır.

İohekzolün kapiller dilatasyona etkisi incelendiğinde; 3 g iyot/kg iohekzol verilen gruptaki kapiller dilatasyon, naif gruba göre anlamlı derecede artmıştır (p=0.00). Bu iki grubun diğer gruplar ile arasında anlamlı fark gözlenmemiştir. İohekzol 3 g iyot/kg dozda kapiller dilatasyon üzerinde etkilidir.

İohekzolün glomerüler hasar üzerindeki etkisini tüm deney gruplarında değerlendirdiğimizde, gruplar arasında istatistiksel olarak anlamlı farklılık gözlenmemiştir (p=0.19). Ancak elde ettiğimiz deney verilerine baktığımızda 2.5 g iyot/kg ve 3 g iyot/kg dozlarında kademeli bir artış görülmesi nedeni ile naif, SF, 2 g iyot/kg ve 3 g iyot/kg doz iohekzol gruplarına ait veriler tekrar değerlendirmeye alınmıştır. 3 g iyot/kg iohekzol dozunun; naif (p=0.32), SF (p=0.19) ve 2 g iyot/kg doz (p=0.19) grubuna göre anlamlı derecede glomerüler hasarı arttırdığı gözlenmiştir.

İohekzolün proteinöz madde birikimi üzerine etkisinde tüm deney grupları arasında anlamlı fark gözlenmemiştir (p=0.516). İohekzol 2-3 g iyot/kg doz aralığında proteinöz madde birikimini etkilememiştir.

3 g iyot/kg iohekzol enjeksiyonu; naif (p=0.001), SF (p=0.001) ve 2 g iyot/kg iohekzol (p=0.008) grubuna göre tübüllerde anlamlı derecede vakuolizasyonu ve epitelin lümene dökülmesini arttırmıştır. 2.5 g iyot/kg iohekzol grubunun diğer gruplara göre anlamlı bir farklılığı gözlenmemiştir. İohekzol, tübüllerde vakuolizasyon ve epitelin lümene dökülmesi üzerinde 3 g iyot/kg dozunda etkilidir. Ön çalışmalara ait tüm histolojik semikantitatif skor ortalamaları Şekil 12, görüntüler de Şekil 13'de gösterilmiştir.

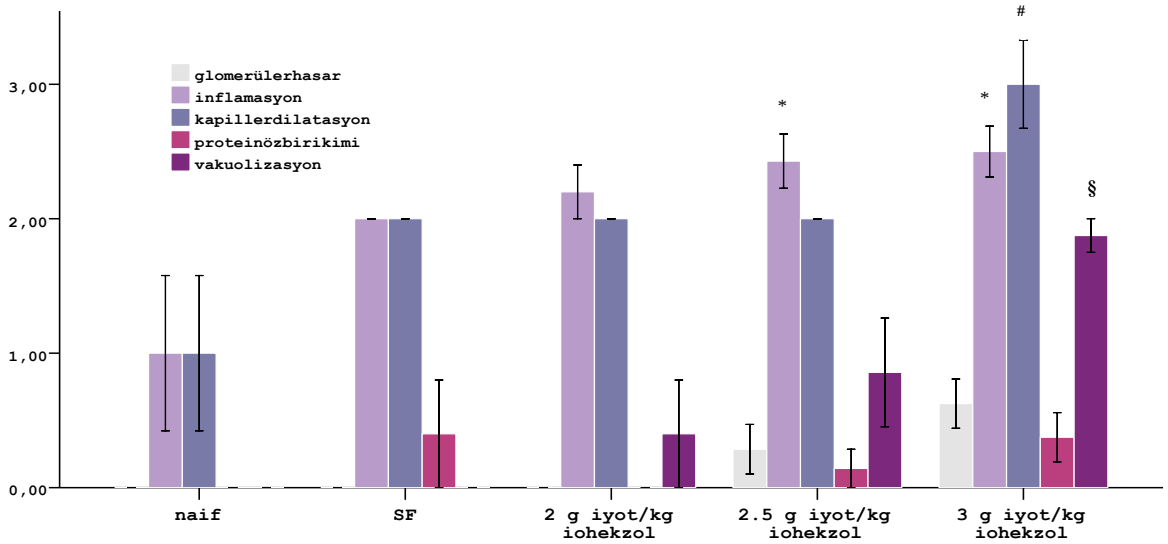

Şekil 12. Ön çalışma gruplarına ait histolojik veriler

***** 2.5 g iyot/kg ve 3 g iyot/kg iohekzol *vs* naif inflamasyon artmıştır(p<0.01).
# 3 g iyot/kg iohekzol *vs* naif kapiller dilatasyon artmıştır(p=0.0).
§ 3 g iyot/kg iohekzol *vs* naif, 2 g iyot/kg ve 2.5 g iyot/kg iohekzol tübüllerde vakuolizasyon artmıştır (p<0.01).

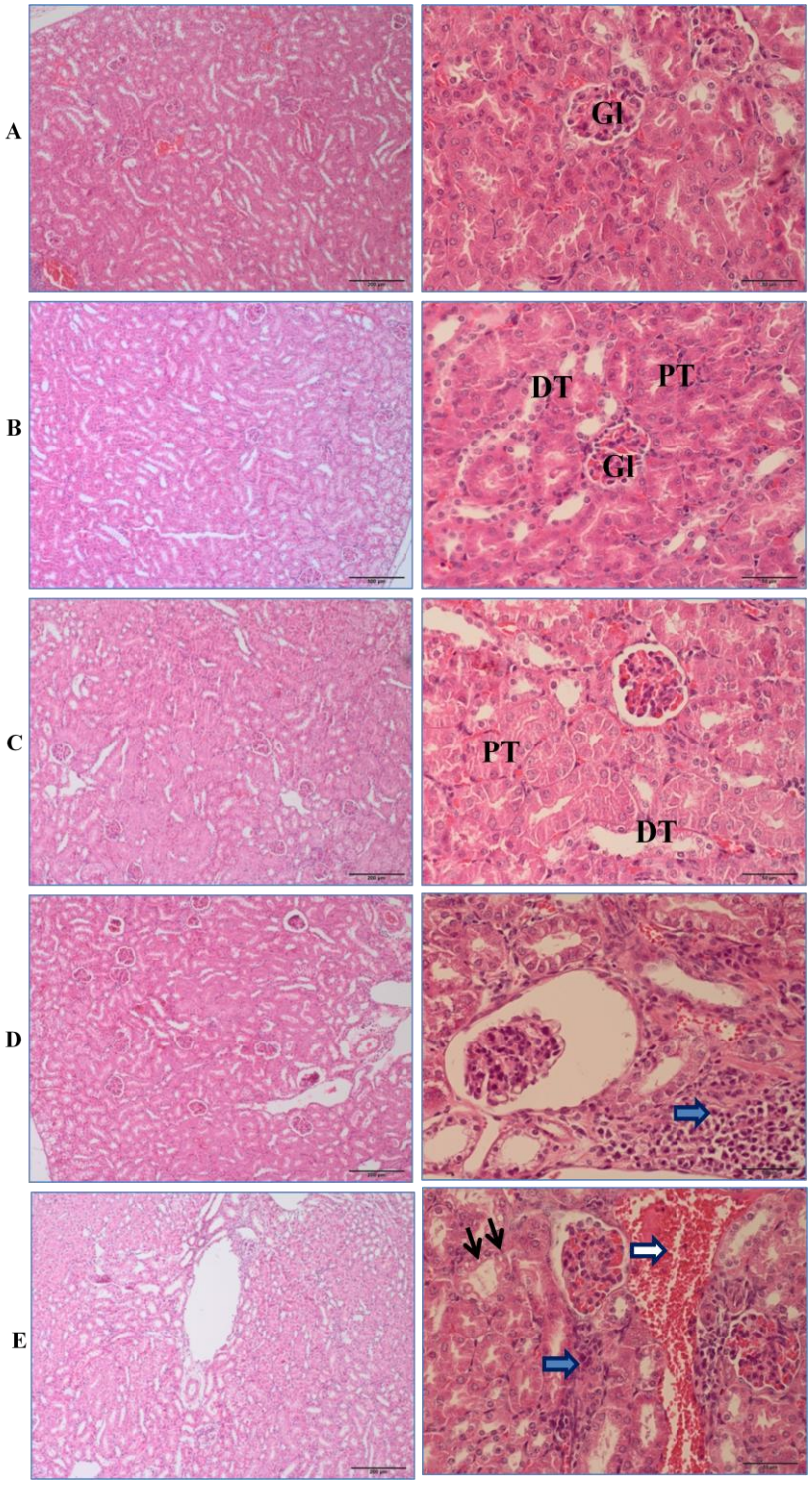

Şekil 13. Ön çalışma gruplarında böbrek kesitlerinin mikroskobik görüntüleri
(Hematoksilen&Eozin; x40 ve x100 görüntüler **)**

A: Naif, **B:** SF, **C:** 2 g iyot/kg İohekzol, **D:** 2.5 g iyot/kg İohekzol, **E:** 3 g iyot/kg İohekzol
Mavi ok: İnflamasyon, **Beyaz ok:** Damarlarda dilatasyon, **Siyah ok:** Tübüllerde vakuolizasyon
Gl: Glomerül, **PT:** Proksimal tübül, **DT:** Distal tübül
D, E *vs* A inflamasyon ($p<0.01$), E *vs* A kapiller dilatasyon ($p=0.0$) artmıştır.
E *vs* A, B, C tübüllerde vakuolizasyon artmıştır($p<0.01$).

4.1.3 Ön çalışmalara ait biyokimyasal bulgular

İohekzolün serum kreatinin düzeyi üzerine etkisi: Tüm gruplar arasında anlamlı istatistiksel farklılık gözlenmemiştir (p=0.723). Ön çalışmalara ait ortalama serum kreatinin düzeyi değerleri ve denek sayıları Tablo 7'de gösterilmiştir.

Tablo 7. Ön çalışmalara ait serum kreatinin düzeyleri ve denek sayıları

Gruplar	Serum kreatinin düzeyi * (mg/dL)	N
Naif	1.65 ± 0.27	4
Kontrol	1.63 ± 0.23	4
Düşük doz (2 g iyot/kg)	1.94 ± 0.52	4
Orta doz (2.5 g iyot/kg)	1.25± 0.49	5
Yüksek doz (3 g iyot/kg)	1.39± 0.21	6

* Ortalama değer ± standart hata
Gruplar arasında farklılık yoktur (p=0.723)

İohekzolün serum sistatin C düzeyi üzerine etkisi: Sistain C analizi sonuçlarında, SF verilen kontrol grubunda naif gruba göre anlamlı artış göstermektedir (p=0.032). İohekzol enjeksiyonu yapılan grupların kendi aralarında, kontrol grubu ve naif grupla arasında istatiksel farklılık gözlenmemiştir. Ön çalışmalara ait ortalama serum sistatin C düzeyi değerleri ve denek sayıları Tablo 8'de gösterilmiştir.

Tablo 8. Ön çalışmalara ait serum sistatin C düzeyleri ve denek sayıları

Gruplar	Serum sistatin C düzeyi * (pg/mL)	N
Naif	759.80 ± 36.83	4
Kontrol	1255.90 ± 71.22 #	4
Düşük doz (2 g iyot/kg)	1174,96 ± 155.09	4
Orta doz (2.5 g iyot/kg)	938.71 ± 61.91	6
Yüksek doz (3 g iyot/kg)	1077.56 ± 106.62	4

* Ortalama değer ± standart hata
# Kontrol vs naif artmıştır (p<0.05).

İohekzolün serum total antioksidan kapasite düzeyi üzerine etkisi: Tüm gruplar arasında anlamlı istatistiksel farklılık gözlenmemiştir (p=0.073). Ön çalışmalara ait ortalama serum TAS düzeyi değerleri ve denek sayıları Tablo 9'da gösterilmiştir.

Tablo 9. Ön çalışmalara ait serum TAS düzeyleri ve denek sayıları

Gruplar	**Serum TAS düzeyi *(mmol/L)**	**N**
Naif	1.07 ± 0.34	4
Kontrol	0.41 ± 0.13	3
Düşük doz (2 g iyot/kg)	0.54 ± 0.11	4
Orta doz (2.5 g iyot/kg)	0.39± 0.12	6
Yüksek doz (3 g iyot/kg)	0.38± 0.08	3

* Ortalama değer ± standart hata
Gruplar arasında farklılık yoktur (p=0.073)

4.1.4 Ön çalışmalara ait apoptozis (TUNEL) bulguları

Yüksek doz iohekzol grubunda gözlenen apoptozis; naif grup (p=0.001), SF grubu (p=0.002), 2 g iyot/kg (p=0.009) ve 2.5 g iyot/kg (p=0.007) iohekzol gruplarına göre anlamlı derecede artmıştır. İohekzol 3 g iyot/kg ve üzerindeki dozlarda apoptozisi arttıran etki göstermektedir. Ön çalışmalara ait TUNEL sonuçları bar grafiği Şekil 14'te, apopototik hücrelerin gösterildiği histolojik görüntüler Şekil 15'te gösterilmiştir.

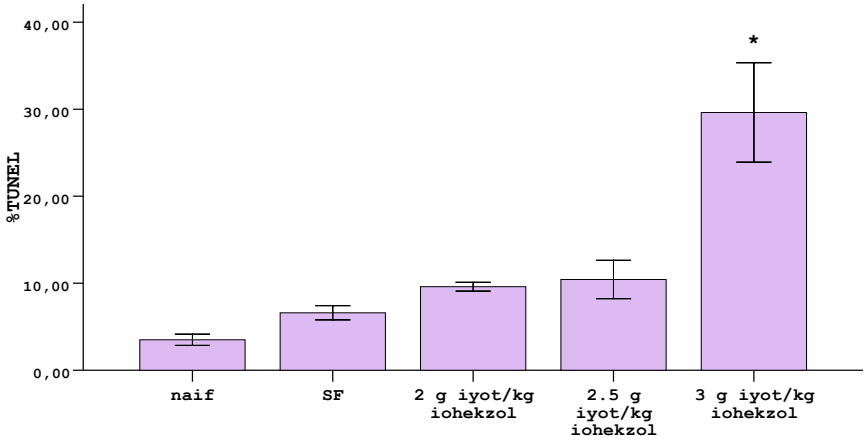

Şekil 14. Ön çalışma gruplarına ait % TUNEL değerleri

* 3 g iyot/kg iohekzol *vs* naif, SF, 2 g iyot/kg ve 2.5 g iyot/kg iohekzol gruplarına göre artmıştır (p<0,01).

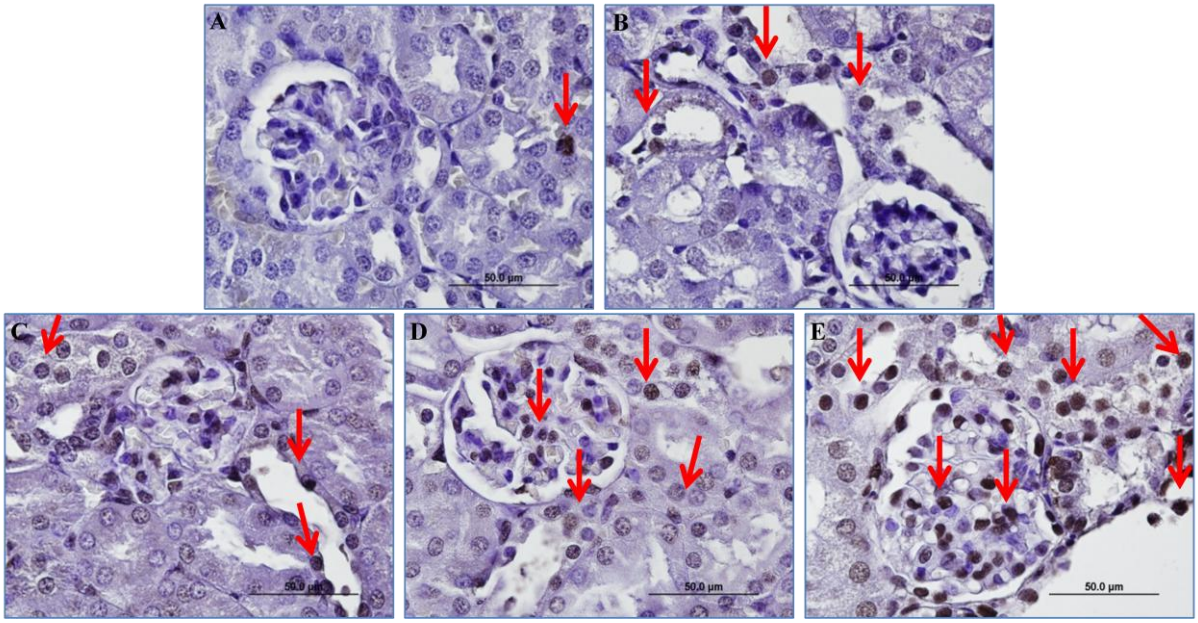

Şekil 15. Ön çalışma gruplarına ait TUNEL görüntüleri

(x100 görüntülerdeki apoptotik hücreler kırmızı ok ile gösterilmiştir)
A: Naif, **B:** SF. **C:** 2 g iyot/kg İohekzol, **D:** 2.5 g iyot/kg İohekzol, **E:** 3 g iyot/kg İohekzol
E *vs* A, B, C ve D apoptozis artmıştır (p<0,01).

4.1.5 Ön çalışmalara ait immünhistokimyasal bulgular

Rac1 ekspresyonu: Rac1 ekspresyonu, naif grup ile 2 g iyot/kg (p=0.005), 2.5 g iyot/kg (p=0.007) ve 3 g iyot/kg (p=0.038) iohekzol grupları arasında anlamlı farklılık gözlenmiştir. SF grubu ile diğer gruplar arasındaki fark istatistiksel olarak anlamlı değildir. Artan iohekzol dozu Rac1 ekspresyonu üzerinde etkilidir. Denekler ait Rac1 immünreaktivitesinin semikantitatif skor ortalamaları Tablo 10'da, immünhistokimyasal görüntüleri Şekil 16'da gösterilmiştir.

Tablo 10. Rac1 immünhistokimyasal değerlendirmesi

Gruplar	Rac1*	N
Naif	0.25 ± 0.25	4
Kontrol	0.80 ± 0.20	5
Düşük doz (2 g iyot/kg)	1.70 ± 0.20#	5
Orta doz (2.5 g iyot/kg)	1.57± 0.20#	7
Yüksek doz (3 g iyot/kg)	1.31± 0.23#	7

* Ortalama değer ± standart hata
\# Naif *vs* 2 g iyot/kg, 2.5 g iyot/kg ve 3 g iyot/kg iohekzol Rac1 ekspresyonu artmıştır(p<0.05).

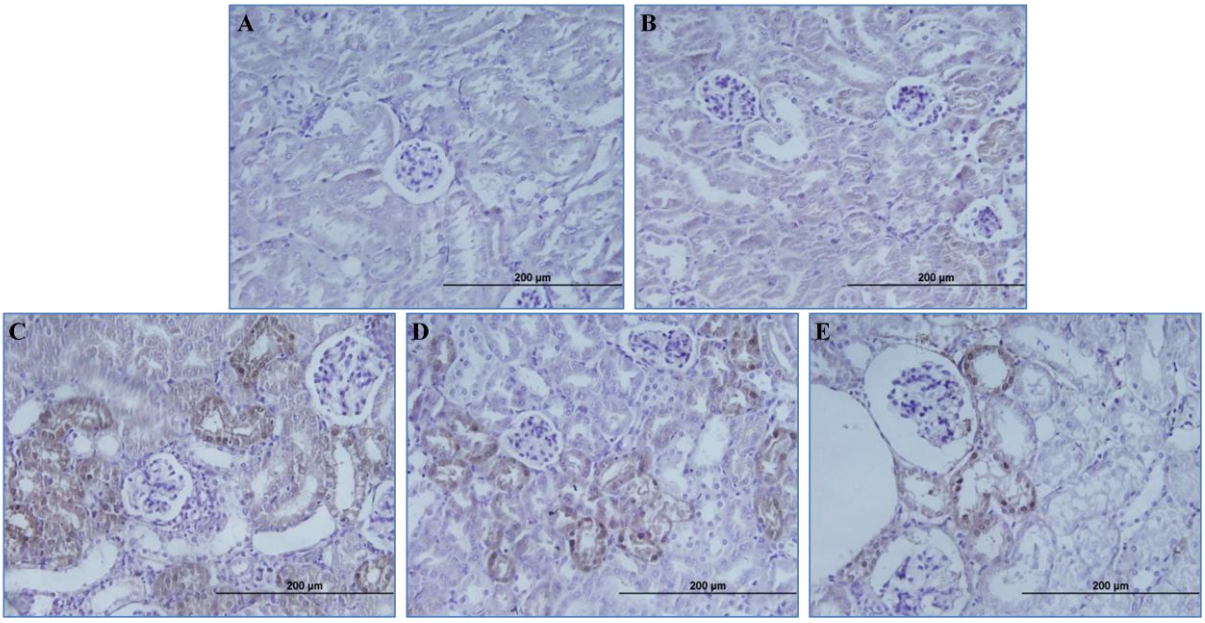

Şekil 16. Ön çalışma deney gruplarına ait Rac1 immünhistokimyasal görüntüleri

x100görüntüler**; A:** Naif, **B:** SF,
C: 2 g iyot/kg İohekzol, **D:** 2.5 g iyot/kg İohekzol, **E:** 3 g iyot/kg İohekzol,
A *vs* C, D, E Rac1 ekspresyonu artmıştır($p<0.05$).

β-PAK ekspresyonu: β-PAK ekspresyonu, naif grup ile 2.5 g iyot/kg ($p=0.035$) ve 3 g iyot/kg ($p=0.017$) iohekzol grupları arasında anlamlı farklılık gözlenmiştir. İohekzol 2.5 g iyot/kg ve üzerindeki dozlarda β-PAK ekspresyonunu arttırmıştır. Denekler ait β-PAK immünreaktivitesi semikantitatif skor ortalamaları Tablo 11'de, immünhistokimyasal görüntüler Şekil 17'de, Rac1 ve onun efektör molekülü β-PAK immünreaktivitesinin semikantitatif skor ortalamalarına ait bar grafiği Şekil 18'de gösterilmiştir.

Tablo 11. β-PAK immünhistokimyasal değerlendirmesi

Gruplar	**β-PAK***	**N**
Naif	0.50 ± 0.28	4
Kontrol	1.20 ± 0.20	5
Düşük doz (2 g iyot/kg)	1.20 ± 0.20	5
Orta doz (2.5 g iyot/kg)	1.50 ± 0.18#	7
Yüksek doz (3 g iyot/kg)	1.56 ± 0.17#	7

* ortalama değer ± standart hata
# Naif *vs* 2.5 g iyot/kg ve 3 g iyot/kg iohekzol β-PAK ekspresyonu artmıştır($p<0.05$).

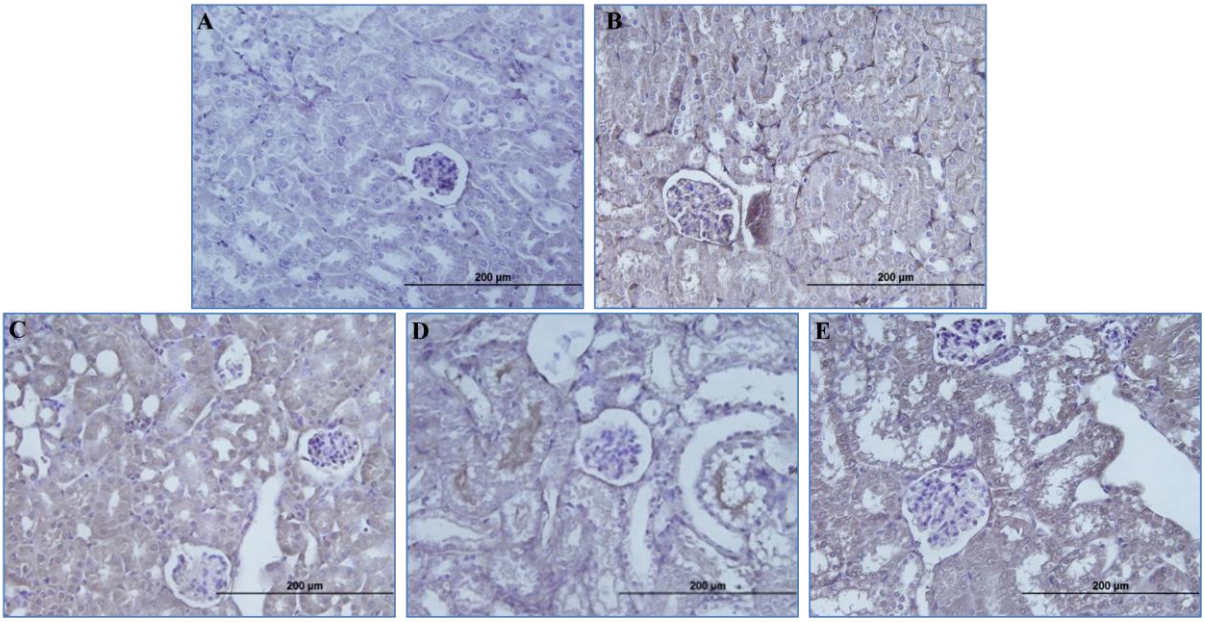

Şekil 17. Ön çalışma deney gruplarına ait β-PAK immünhistokimyasal görüntüleri

x100görüntüler**;** **A:** Naif, **B:** SF,
C: 2 g iyot/kg İohekzol, **D:** 2.5 g iyot/kg İohekzol, **E:** 3 g iyot/kg İohekzol,
A *vs* D, E β-PAK ekspresyonu artmıştır (p<0.05).

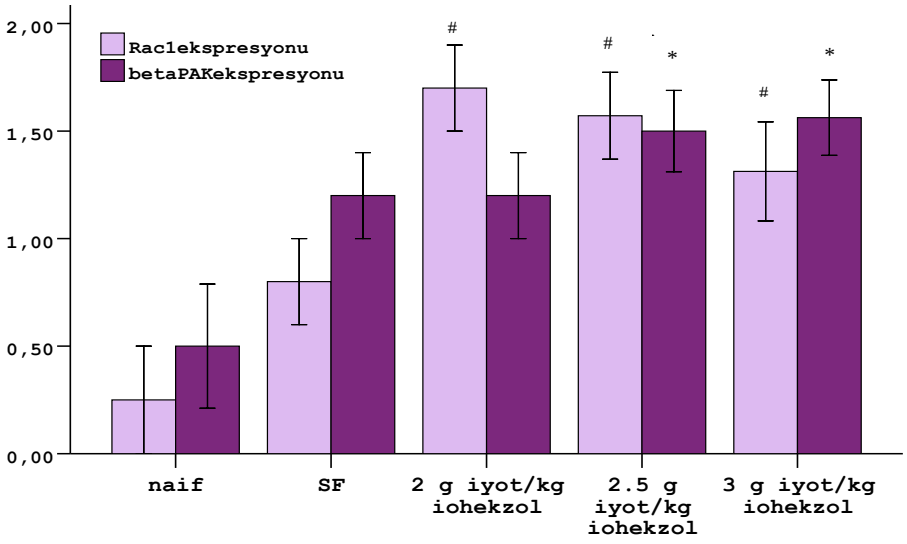

Şekil 18. Gruplara ait Rac1 ve β-PAK ekspresyonları

Naif *vs* 2 g iyot/kg, 2.5 g iyot/kg ve 3 g iyot/kg iohekzol Rac1 ekspresyonu artmıştır(p<0.05).
* Naif *vs* 2.5 g iyot/kg ve 3 g iyot/kg iohekzol β-PAK ekspresyonu artmıştır(p<0.05).

4.2 EHT1864 ile Rac1 inhibisyonu yapılan gruptaki bulgular

EHT1864 ile Rac1inhibisyonunun nefropati üzerine etkilerini değerlendirdiğimiz deney grupları; 5 gün boyunca düşük (10 mg/kg), orta (40 mg/kg), yüksek doz (100 mg/kg) EHT1864 ip enjeksiyonu yapılan deney grupları, EHT1864 ile aynı miktarda SF verdiğimiz kontrol grubu SF (+) olarak oluşturuldu. Deney gruplarına SF'in RK nefropatisi üzerindeki tedavi edici etkisinin olup olmadığını değerlendirmek için de 5 gün SF verilmeden RK nefropatisi oluşturulmuş SF (-) kontrol grubu eklenmiştir.

4.2.1 Deneklerin Ağırlıkları

Rac1inhibisyonu yapılan deney gruplarındaki farelerin, deneye başlangıç ve bitiş ağırlıklarının ortalamaları ve gruplarda bulunan fare sayıları Tablo 12'de gösterilmiştir. Her iki gruptaki farelerde dehidratasyona bağlı kilo kayıpları saptandı, ancak bu değer ağırlıklarının %15' inden daha az olduğu için deneye devam edildi.

Tablo 12. Rac1 inhibisyonu yapılan deney gruplarındaki farelerin ağırlıkları ve sayıları

Gruplar	Başlangıç Ağırlığı*(g)	Bitiş Ağırlığı*(g)	N
Kontrol**	26.4 ± 1.1	26.0 ± 1.1	7
SF Kontrol ***	28.2 ± 0.6	30.1 ± 2.1	7
Düşük doz EHT1864 (10mg/kg)	27.8 ± 0.4	27.8 ± 0.4	7
Orta doz EHT1864 (40mg/kg)	23.9 ± 1.6	25.7 ± 0.2	7
Yüksek doz EHT1864 (100mg/kg)	25.5 ± 0.2	23.8 ± 0.2	7

* Ortalama değer ± standart hata
** Sadece 3 g iyot/kg İohekzol enjeksiyonu yapılan grup
*** Farelere 5 gün boyunca serum fizyolojik ip olarak verildikten sonra 3 g iyot/kg İohekzol enjeksiyonu yapılan grup

4.2.2 EHT1864 tedavisine ait histolojik bulgular

EHT1864 tedavisinin böbrek hücreleri üzerindeki inflamasyon yanıtının; 100 mg/kg EHT1864 verilen grup ile SF(-) ($p=0.00$), SF(+) ($p=0.041$) kontrol grupları ve 40 mg/kg EHT1864 grubuna ($p=0.00$) göre anlamlı derecede azaldığı gözlenmiştir. Bu verilerin yanı sıra; 10 mg/kg EHT1864 tedavisinin 40 mg/kg dozundaki tedaviye göre inflamasyonu daha fazla azalmıştır ($p=0.021$).

EHT1864 tedavisinin kapiller dilatasyona etkisi değerlendirildiğinde; SF(+) (p=0.00), 40 mg/kg (p=0.006) ve 100 mg/kg EHT1864 (p=0.007) gruplarındaki kapiller dilatasyonun SF(-) kontrol grubuna göre anlamlı derecede azalmış olduğu gözlenmiştir. SF (+) kontrol grubu (p=0.00), 40 mg/kg (p=0.011) ve 100 mg/kg (p=0.013) EHT1864 gruplarındaki kapiller dilatasyon, 10 mg/kg EHT1864 grubuna göre anlamlı derecede azalmıştır.

SF (+) kontrol (p=0.002), 40 mg/kg (p=0.00) ve 100 mg/kg (p=0.035) EHT 1864 tedavi gruplarında görülen glomerüler hasar; 10 mg/kg EHT1864 grubundan anlamlı derecede az olduğu gözlenmiştir.

EHT1864 tedavisinin proteinöz madde birikimi üzerine etkisi incelendiğinde, tüm gruplar arasında anlamlı istatistiksel farklılık gözlenmemiştir (p=0.348).

Tübüllerde vakuolizasyon ve epitelin lümene dökülmesine ait bulgular; SF(+) (p=0.025) kontrol, 40 mg/kg (p=0.026) ve 100 mg/kg (p=0.009) EHT1864 gruplarında, SF(-) kontrol grubuna göre anlamlı derecede azalmıştır. EHT1864 tedavisi 40 mg/kg doz ve üzerinde tübüllerde vakuolizasyon ve epitelin lümene dökülmesine etkili olmuştur. Aynı zamanda SF'in de iyileştirici özelliği olduğu gözlenmiştir. EHT1864 tedavisine ait histolojik semikantitaif skor ortalamaları bar grafiği Şekil 19, görüntüleri Şekil 20'de gösterilmiştir.

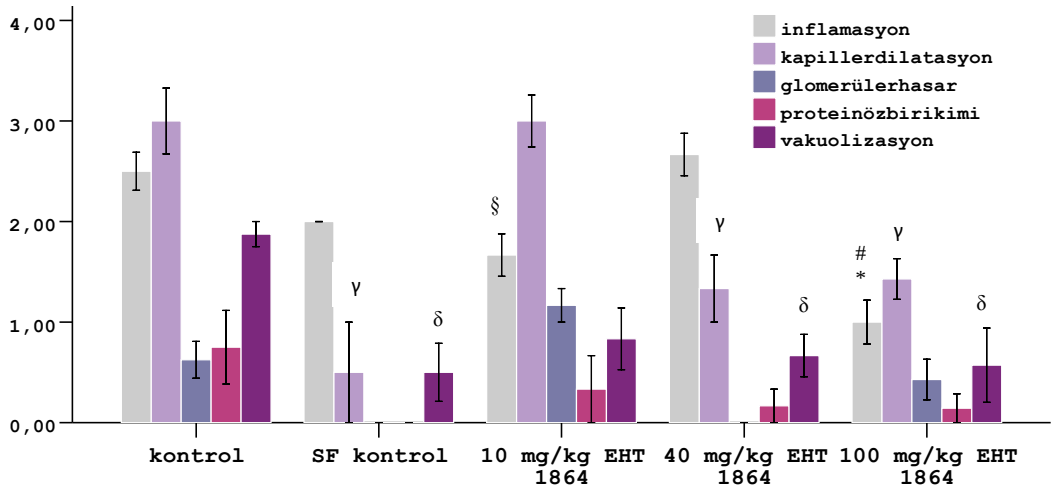

Şekil 19. Gruplara ait histolojik veriler

* 100 mg/kg EHT1864 *vs* SF(-) ve 40 mg/kg EHT1864 inflamasyon (p=0.0),
# 100 mg/kg EHT1864 *vs* SF(+)inflamasyon,
§ 10 mg/kg EHT1864 *vs* 40 mg/kg EHT1864 inflamasyon azalmıştır (p<0.05).
γ SF(+), 40 mg/kg ve 100 mg/kg EHT1864 *vs* 10 mg/kg EHT1864 kapiller dilatasyon ve glomerüler hasar azalmıştır (p<0.05).
& SF(-) *vs* 40 mg/kg ve 100 mg/kg EHT1864 kapiller dilatasyon azalmıştır (p<0.01).
δ SF(+), 40 mg/kg ve 100 mg/kg EHT1864 *vs* SF(-)tübüllerde vakuolizasyon ve epitelin lümene dökülmesi azalmıştır (p<0.05).

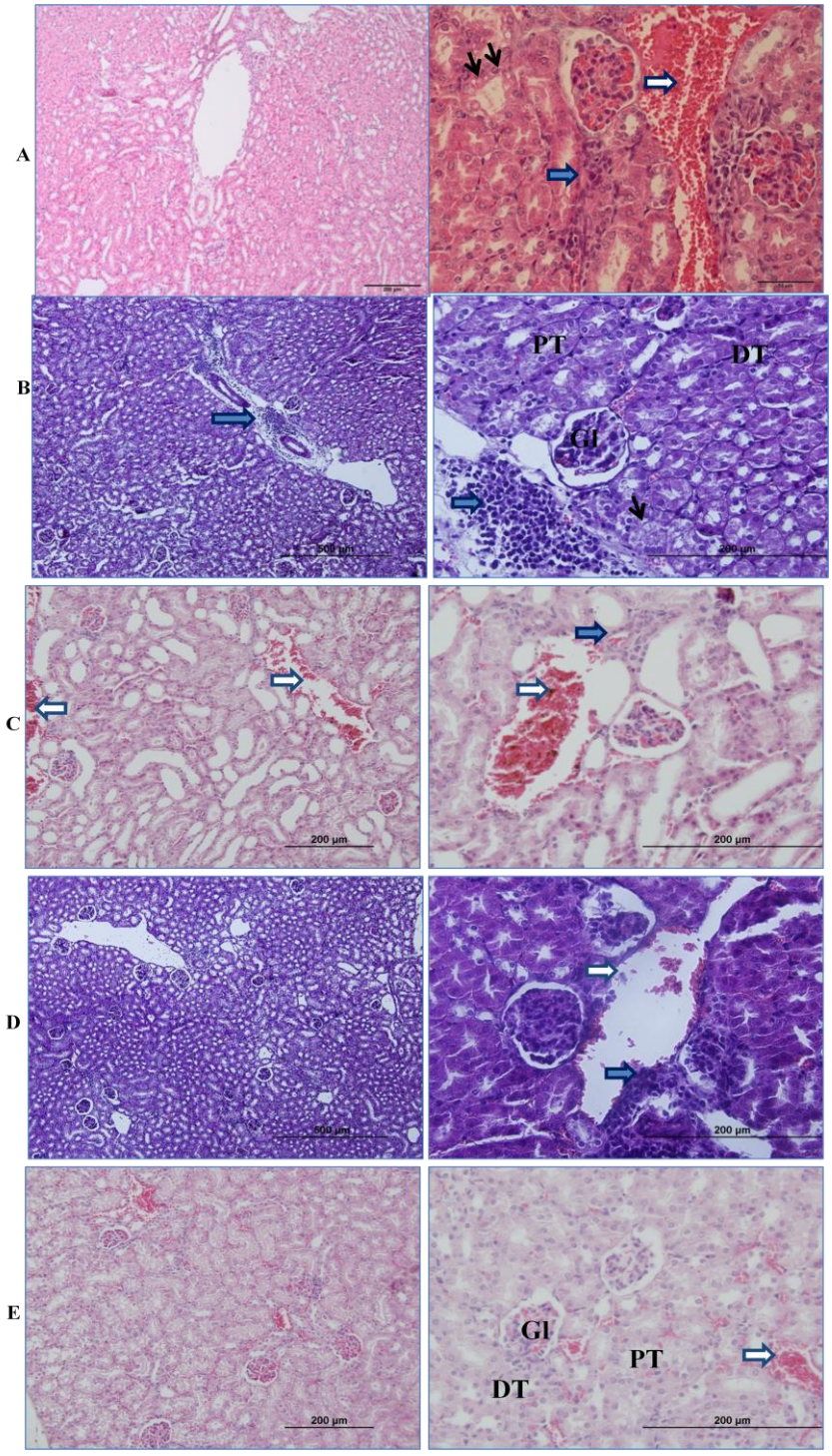

Şekil 20. Deney gruplarında böbrek kesitlerinin mikroskobik görüntüleri
(Hematoksilen&Eozin; x40 ve x100 görüntüler **)**

A: SF(-), **B:** SF(+), **C:** 10 mg/kg EHT1864, **D:** 40 mg/kg EHT1864, **E:** 100 mg/kg EHT1864,
Mavi ok: İnflamasyon, **Beyaz ok:** Damarlarda dilatasyon, **Siyah ok:** Tübüllerde vakuolizasyon
Gl: Glomerül, **PT:** Proksimal tübül, **DT:** Distal tübül
E *vs* A ve D inflamasyon ($p=0.0$); E *vs* B, C *vs* D inflamasyon ($p<0.05$) azalmıştır.
B, D ve E *vs* C kapiller dilatasyon ve glomerüler hasar azalmıştır ($p<0.05$).
A *vs* D ve E kapiller dilatasyon azalmıştır ($p<0.01$).
B D ve E *vs* A tübüllerde vakuolizasyon ve epitelin lümene dökülmesi azalmıştır ($p<0.05$).

4.2.3 EHT1864 tedavisine ait biyokimyasal bulgular

EHT1864 tedavisinin serum kreatinin düzeyi üzerine etkisi: Deneklerin serum kreatinin düzeyleri incelendiğinde; 10mg/kg EHT 1864 grubundaki deneklerin kreatinin düzeylerinin 40mg/kg EHT 1864 (p=0.015) ve SF(+) kontrol (p=0.023) gruplarına göre anlamlı olarak artmış olduğu saptandı. Serum kreatinin değerleri ve örnek sayıları Tablo 13'te gösterilmiştir.

Tablo 13. Serum kreatinin düzeyleri ve denek sayıları

Gruplar	Serum kreatinin düzeyi * (mg/dL)	N
Kontrol	1.39 ± 0.21	6
SF Kontrol	0.77 ± 0.36	3
Düşük EHT1864 (10mg/kg)	2.42 ± 0.42#	4
Orta doz EHT1864 (40mg/kg)	0.95± 0.15	6
Yüksek doz EHT1864 (100mg/kg)	1.65± 0.32	5

* Ortalama değer ± standart hata
# 10mg/kg EHT 1864 *vs* 40mg/kg EHT 1864 ve SF (+) artmıştır ($p<0.05$).

EHT1864 tedavisinin serum sistatin C düzeyi üzerine etkisi: Gruplar arasında anlamlı istatistiksel farklılık gözlenmemiştir (p=0.287). Serum sistatin C değerleri ve örnek sayıları Tablo 14'te gösterilmiştir.

Tablo 14. Serum sistatin C düzeyleri ve denek sayıları

Gruplar	Serum sistatin C düzeyi*(pg/mL)	N
Kontrol	1077.56 ± 106.62	6
SF Kontrol	857.43 ± 102.23	4
Düşük doz EHT1864 (10mg/kg)	1089.36 ± 133.06	4
Orta doz EHT1864 (40mg/kg)	891.08± 55.23	6
Yüksek doz EHT1864 (100mg/kg)	1026.43± 49.96	5

* Ortalama değer ± standart hata
Gruplar arasında farklılık yoktur (p=0.287).

4.2.4 EHT1864 tedavisine ait total antioksidan kapasiteye ait bulgular

Gruplar arasında anlamlı istatistiksel farklılık gözlenmemiştir (p=0.475). Serum TAS değerleri ortalamaları ve denek sayıları Tablo 15'te gösterilmiştir.

Tablo 15. Serum TAS düzeyleri ve denek sayıları

Gruplar	Serum TAS düzeyi * (mmol/L)	N
Kontrol	0.38 ± 0.08	4
SF Kontrol	0.70 ± 0.30	3
Düşük doz EHT1864 (10mg/kg)	0.61 ± 0.03	4
Orta doz EHT1864 (40mg/kg)	0.55 ± 0.13	6
Yüksek doz EHT1864 (100mg/kg)	0.29 ± 0.23	3

* Ortalama değer ± standart hata
Gruplar arasında farklılık yoktur (p=0.287).

4.2.5 EHT1864 tedavisine ait apoptozis (TUNEL) bulguları

EHT1864 tedavisinin apopotozis üzerine olan etkisini incelediğimizde; SF (+) kontrol (p=0.007), 10 mg/kg (p=0.008) ve 40 mg/kg (p=0.006) EHT 1864 gruplarındaki apoptotik hücre yüzdesi, SF (-) kontrol oranla azalmıştır. 100 mg/kg EHT 1864 grubundaki apoptotik hücreler yüzdesinin artması; 100 mg/kg EHT1864'ün toksik etkisi olabileceğini düşündürmektedir. TUNEL sonuçları bar grafiği Şekil 21'de, apoptotik hücrelerin gösterildiği histolojik görüntüler Şekil 22'de gösterilmiştir.

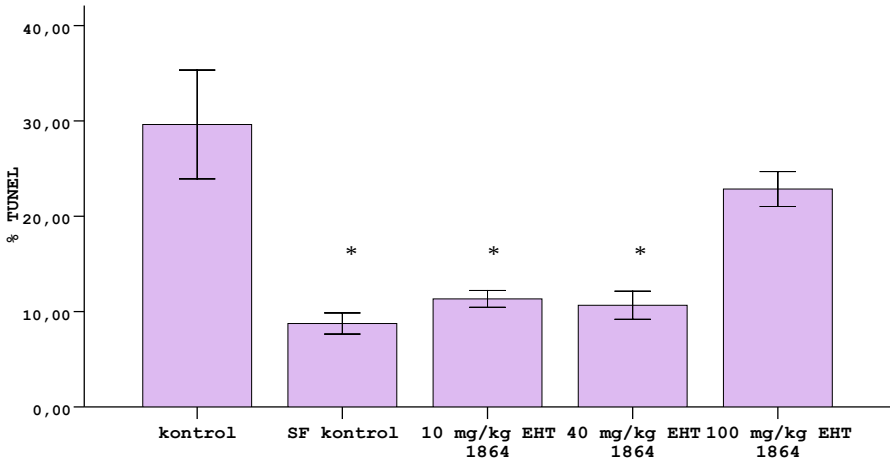

Şekil 21. Gruplara ait % TUNEL değerleri

* SF (-) *vs* SF (+), 10 mg/kg ve 40 mg/kg EHT 1864 apoptozis azalmıştır (p<0.01)

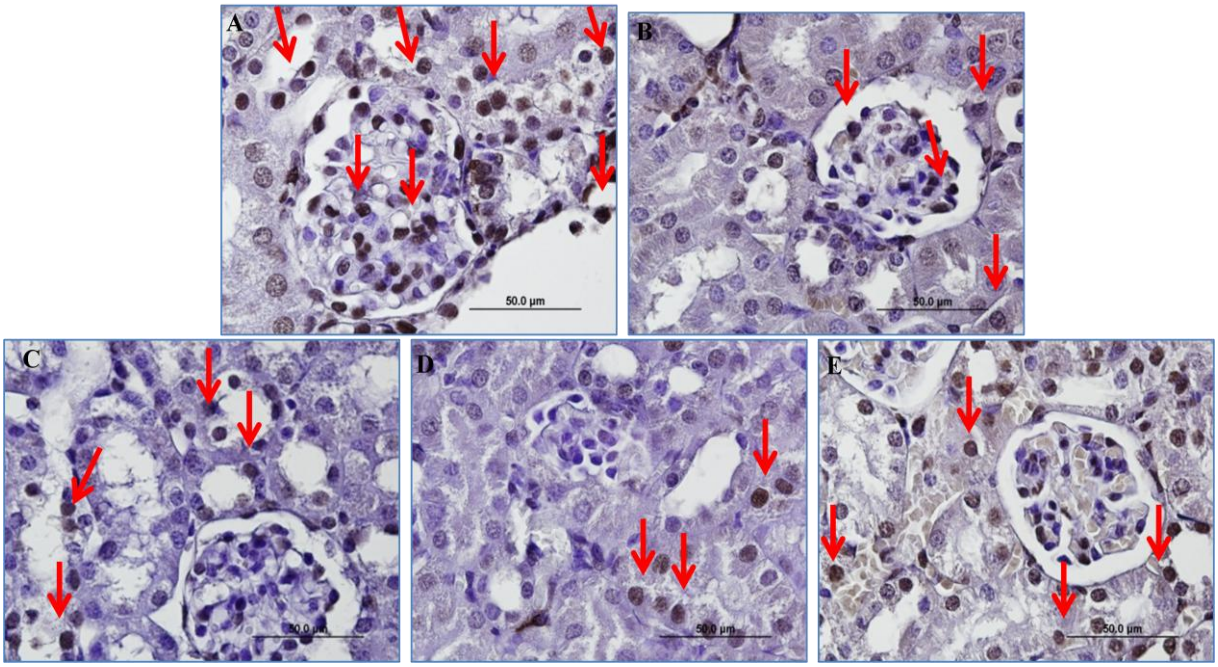

Şekil 22. Gruplara ait TUNEL görüntüleri

(x100 görüntülerdeki apoptotik hücreler kırmızı ok ile gösterilmiştir)
A: SF(-), **B:** SF(+), **C:** 10 mg/kg EHT1864, **D:** 40 mg/kg EHT1864, **E:** 100 mg/kg EHT1864,
A *vs* B, C, D apoptozis oranı artmıştır ($p<0.01$)

4.2.6 EHT1864 tedavisine ait immünhistokimyasal bulgular

Rac1 ekspresyonu: Gruplar arasında anlamlı istatistiksel farklılık gözlenmemiştir ($p=0.118$). Gruplara ait immünreaktivitesi semikantitatif ortalamalara baktığımızda 40 mg/kg ve 100 mg/kg EHT1864 gruplarında Rac1 molekülünün inhibe olduğu görülmektedir. Örnekler ait Rac1 immünreaktivitesi semikantitatif skor ortalamaları Tablo 16'da, immünhistokimyasal görüntüler Şekil 23'te gösterilmiştir.

Tablo 16. Gruplar arasında Rac1 ekpresyonu immünhistokimyasal değerlendirmesi

Gruplar	Rac1*	N
Kontrol	1.31 ± 0.23	7
SF Kontrol	1.37 ± 0.12	4
Düşük doz EHT1864 (10mg/kg)	1.66 ± 0.16	6
Orta doz EHT1864 (40mg/kg)	1.16± 0.16	6
Yüksek doz EHT1864 (100mg/kg)	0.85± 0.23	7

* Ortalama değer ± standart hata
Gruplar arasında farklılık yoktur ($p=0.118$).

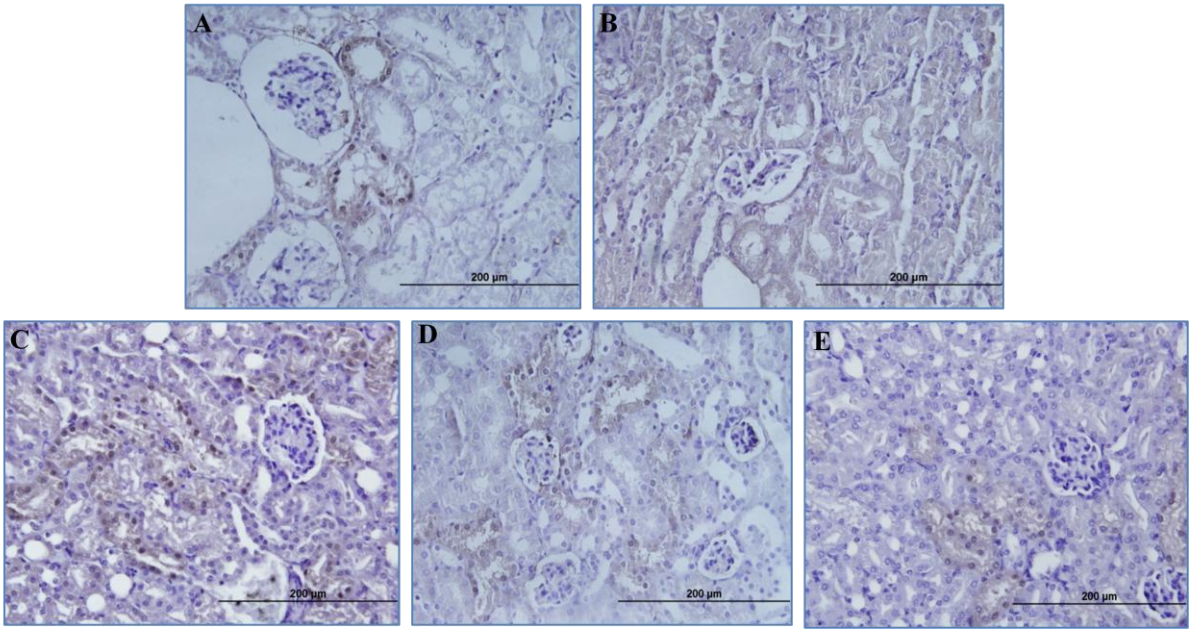

Şekil 23. Gruplara ait Rac1 ekspresyonu immünhistokimyasal görüntüleri

x 100 görüntüler; **A:** SF(-), **B:** SF(+), **C:** 10 mg/kg EHT1864,
D: 40 mg/kg EHT1864, **E:** 100 mg/kg EHT1864
Gruplar arasında farklılık yoktur (p=0.118).

β-PAK ekspresyonu: Gruplar arasında anlamlı istatistiksel farklılık gözlenmemiştir (p=0.122). β-PAK immünreaktivitesi semikantitatif skor ortalamaları Tablo 17'de, immünhistokimyasal görüntüleri Şekil 24'te gösterilmiştir.

Tablo 17. Gruplar arasında β-PAK ekpresyonu immünhistokimyasal değerlendirmesi

Gruplar	β-PAK*	N
Kontrol	1.56 ± 0.17	7
SF Kontrol	1.77 ± 0.25	4
Düşük doz EHT1864 (10mg/kg)	1.41 ± 0.20	6
Orta doz EHT1864 (40mg/kg)	1.58± 0.20	6
Yüksek doz EHT1864 (100mg/kg)	1.07± 0.07	7

* Ortalama değer ± standart hata
Gruplar arasında farklılık yoktur (p=0.122).

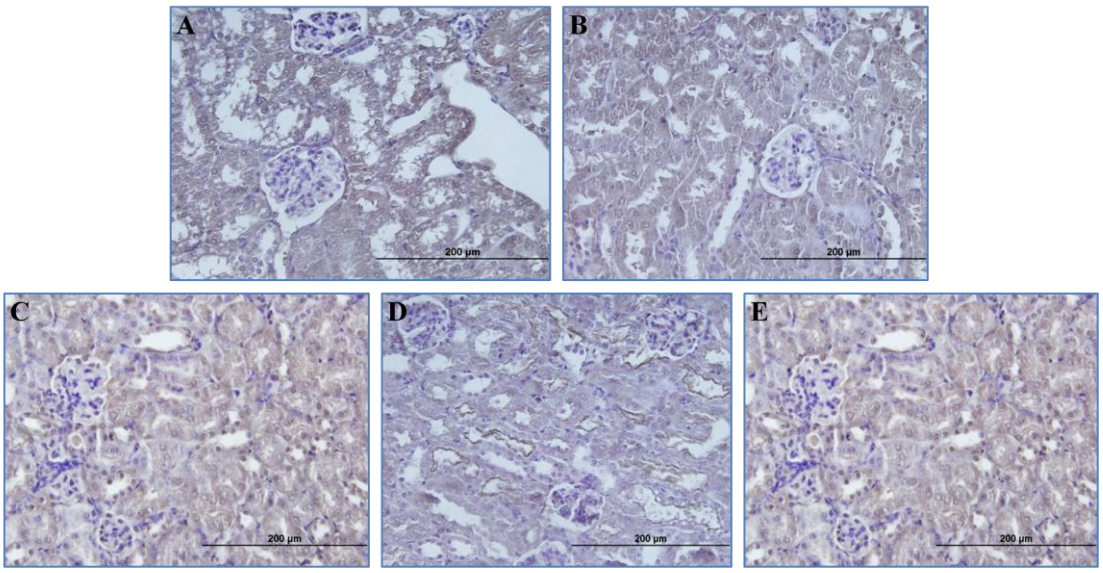

Şekil 24. Gruplara ait β-PAK ekspresyonu immünhistokimyasal görüntüler

x 100 görüntüler; **A:** SF(-), **B:** SF(+), **C:** 10 mg/kg EHT1864,
D: 40 mg/kg EHT1864, **E:** 100 mg/kg EHT1864
Gruplar arasında farklılık yoktur (p=0.122).

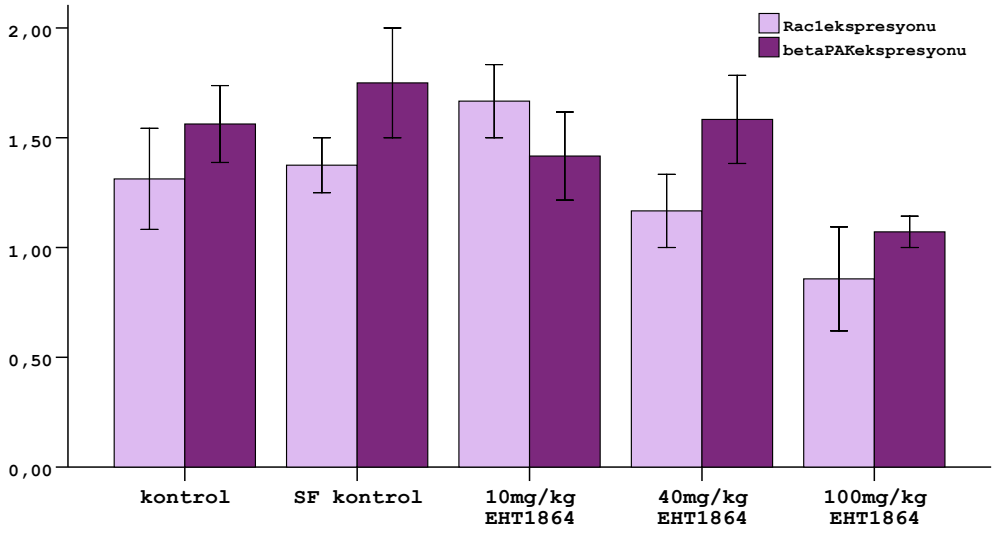

Şekil 25. Gruplara ait Rac1 ve β-PAK ekspresyonları

Gruplar arasındaki Rac1 ve β -PAK ekspresyonlarında farklılık yoktur (p>0.05).

5 Tartışma

Radyokontrast (RK) nefropatisi oluşum mekanizmasında Rac1 molekülünün rolünü araştırdığımız çalışmamızda EHT1864 ile Rac1 inhibisyonu yaparak nefropati şiddetini; histolojik, biyokimyasal ve immünhistokimyasal yöntemlerle değerlendirdik. Deneyimize başlamadan önce yaptığımız ön çalışmalarda artan dozda iohekzolün, nefropati şiddetini ve Rac1 ekspresyonunu arttırdığını gösterdik. Araştırmamızdan elde ettiğimiz veriler; artan dozdaki EHT1864 tedavisinin Rac1 ekspresyonunu azalttığı ve nefropati üzerinde iyileştirici etkisi olduğunu göstermiştir. Bununla birlikte elde ettiğimiz sonuçlarda, RK enjeksiyonu öncesinde yapılan sıvı replasmanının da iyileştirici etkisi dikkat çekmektedir.

Akut böbrek yetmezliği nedenleri arasında üçüncü sırada RK nefropatisi yer almaktadır (32). RK enjeksiyonu yapılan hastalarda; yaş, diyabet, kalp hastalığı, enfeksiyon gibi risk faktörleri nefropati görülme sıklığını arttırmaktadır. RK nefropatisine yönelik çalışmalarda radyokontrastın böbrek üzerinde; medullar iskemiye neden olduğu, renal tübüler hücreleri üzerindeki toksik etkileri, glomerüler ve tübüler hücrelerde apoptozise yol açtığı bildirilmiştir (57, 64, 65). Ancak, RK nefropatisinin oluşum mekanizması halen tam olarak açıklanamamıştır (14).

RK nefropatisi ile ilgili çalışmalarda daha çok, kontrast maddenin nefropati oluşturup oluşturmadığı, gelişen nefropati şiddetinin belirlenmesi, nefropatinin önlenmesi veya riskinin azaltılmasında etkili olabilecek tedaviler veya önlemler incelenmiştir (4, 9, 13). Son zamanlarda yapılan çalışmalarda ise, nefropatinin oluşum mekanizmaları araştırılmaktadır. İntravenöz RK enjeksiyonu, ekstrarenal damarlarda vazokonstrüksiyon oluşturarak; önce renal kan akımında, sonrasında da glomerüler filtrasyon oranında azalmaya neden olur (66). İnsan embriyonik böbrek hücre hattında diatrizoat (HOCM), iotalamat (HOCM), iohekzol (LOCM) ve iodiksanol (IOCM) ile yapılan bir çalışmada; iyonik ve yüksek ozmolariteli (HOCM) RK'ların enjeksiyonu sonrasında artan oksidatif stresin, Janus kinazları (JNK) aktive ederek kaspazlar ve JNK/ATF2 yolağı aracılığı ile hücre ölümüne yol açtığı rapor edilmiştir (21). Bir hücre kültürü çalışmasında, radyokontrast maddenin; renal proksimal tübüler hücrelerinde, hücre canlılığında önemli rol oynayan bir kinaz olan Akt molekülünü inaktive ederek hücre ölümüne yol açtığı gösterilmiştir (67). LLC-PK1 böbrek hücrelerinde RK etkisi

ile, Bcl-2 (B-cell lymphoma family protein) ekspresyonunda azalma, aktif (cleaved) kaspaz-3 artışı, Akt inaktivasyonu ile apoptozis oluştuğu bildirilmiştir (68). İnsan proksimal tübüler hücre hattı ve sıçan RK nefropati modelinde *in vivo* olarak yapılan bir çalışmada; α_2-adrenerjik reseptör agonistlerinin renal kan akımını arttırıcı etki göstererek apoptozis üzerinde koruyucu etkisinin olduğu gösterilmiştir (57).

Sıçanlarda yapılan (2006) bir çalışmada; RK enjeksiyonu sonrasında renal kan akımının azalması ile endojen kortikal nitrik oksit (NO), PGE_2 ve meduller NO sentezinin azaldığı rapor edilmiştir (69). Başka bir çalışma kapsamında RK; JNK'lar, p38 ve NF-κB aktivasyonu ile hücre canlılığında azaltıcı etki gösterirken, proinflamatuar sitokin olan IL-8 salınımını arttırarak inflamasyona neden olabileceği bildirilmiştir (70).

Daha önce yapılan çalışmalarda şiddetli nefropati oluşturmak amacı ile iyonik ve yüksek ozmolariteli kontrastlar kullanılmış olmasına karşın, çalışmamızda piyasada en çok kullanılan RK'lardan biri olması ve deney sonuçlarımızın literatüre yapacağı katkıların daha etkili olmasını amaçlamamız nedeni ile düşük ozmolariteli ve noniyonik özellikte olan iohekzolü (Omnipaque) seçtik. Ön çalışmalarımız sonucunda belirgin nefropati bulgularına neden olan 3g iyot/kg dozunu, çalışma dozumuz olarak belirledik.

Ön çalışmalara ait histolojik incelemelerde nefropati şiddetinin orta (2.5 g iyot/kg) ve yüksek (3 g iyot/kg) doz iohekzol gruplarında doza bağlı olarak arttığını ve bu gruplarda özellikle inflamasyon, kapiller dilatasyon ve tübüler vakuolizasyonun arttığını gözlemledik. Bu sonuçlar, Wu ve arkadaşlarının (2013) 3.7 g iyot/kg radyokontrast madde uygulayarak sıçanlarda oluşturduğu nefropati modelindeki tübüler hücreler arasındaki bağlantıların zayıflaması ve tübüler dilatasyonun anlamlı olarak artması gibi histolojik bulgular ile uyumludur (60). Düşük iohekzol dozunda gözlemlediğimiz daha hafif nefropati bulguları da, sıçanlarda noniyonik düşük ozmolariteli ve noniyonik izoozmolar RK'lar (2 g iyot/kg) ile oluşturulan RK nefropatisinde, 12. saatte tübüllerde vakuol oluşumunun başladığını ancak 48. saatte düzeldiğini bildiren çalışma ile uyumlu gözükmektedir (71).

Çalışmamızda, serum kreatinin ve sistatin C analizlerinde gruplar arasında anlamlı farklılık gözlenmemiş olması; Linkermann ve arkadaşlarının (2013), farelerde kontrast

nefropatisi oluşturdukları çalışmalarında 24 saat sonra serum kreatinin ve üre düzeylerinde artış olmadığını bildiren çalışmaları ile uyumludur (72). Kwak ve arkadaşlarının (2005) iopromid vererek (LOCM) sıçanlarda oluşturdukları kontrast nefropatisinde, kreatinin değerlerinin 48 saat sonra, düşük dozda daha çok olmak üzere, standart doz ve yüksek doz iyot gruplarında, kontrol grubuna göre anlamlı olarak arttığını bildirmişlerdir (26). Pek çok insan veya hayvan çalışmasında serum kreatinin düzeylerinin ve analiz saatlerinin farklı olduğu görülmektedir (24, 29, 62). Ayrıca kas kitlesi, yaş, cinsiyet gibi pek çok faktörden etkilenmesi nedeniyle kreatininin böbrek fonksiyonlarını değerlendirmek için iyi bir belirteç olmadığı bildirilmektedir (27). Çalışmamızda 24 saat sonra kreatinin değerleri bakıldığı için, 48-72 saat sonra yüksek olduğunu bildiren çalışmalar ile yorumlamak mümkün olamamıştır, belki de bizim gruplarımızda da 48-72 saat sonra kreatinin değerleri değerlendirilebilseydi, yükseklik gözlenebilirdi. Bu da çalışmamızın kısıtlılıklarından biri gibi gözükse de, histolojik olarak 24. saatte böbrek hasarını gözlemleyebildiğimiz için, sonuçlarımızı çok etkilememektedir. Hatta, fare nefropati modelinde, kreatinin düzeylerinin değerlendirilmesi için 24. saat değerlerinin çok da uygun olmadığını göstermesi açısından, bundan sonraki çalışmalara yol gösterici olabilecektir. Kreatinin değerlerinin daha geç yükseldiğini bildiren çalışmalar da olduğu için, bu sonuçlar, o çalışmalarla da uyum göstermektedir (25).

Serum sistatin C değerleri, nefropati bulgularını değerlendirmede serum kreatinine göre daha duyarlı olarak bildirilse de literatürde bakılma süreleri ve sonuçlar birbirinden farklılık göstermektedir (4, 73). Bizim çalışmamızda iohekzol verilen gruptaki serum sistatin C düzeyleri, kontrol grubuna göre daha yüksek olmasına rağmen, istatistiksel olarak anlamlı bir fark bulunmamıştır. Ancak hiçbir tedavi yapılmayan naif gruba göre prostaglandin ve NO inhibisyonu yapılan kontrol grubu ile iohekzol verilen deney gruplarda, serum sistatin C düzeylerindeki artış, kreatinindeki artışa göre daha belirgin idi. Bu da sistatin C'nin kreatinine göre daha duyarlı bir belirteç olduğunu bildiren pek çok çalışma ile uyumludur (29, 74).

İohekzol enjeksiyonunun total antioksidan kapasite üzerine etkisine baktığımızda, istatistiksel olarak anlamlı farklılık gözlenmemiştir. RK enjeksiyonu sonrasında hidrojen peroksit, hidroksil radikalleri, süperoksit radikalleri gibi ROS oluştuğu ve ROS oluşumuna bağlı endotel disfonksiyonu geliştiğini bildiren çalışmalar bulunmaktadır (69, 75). Drager ve arkadaşları (2006) RK enjeksiyonu yapılan hastalar üzerinde yaptığı çalışmada; glutatyon S

transferaz (α-GST) enziminin artması ile oksidatif strese bağlı proksimal tübüler hasar geliştiğini ve tedavisinde N-asetil sisteinin (NAC) etkili olabileceğini göstermiştir (75). Rac1 molekülü, NADPH oksidaz enziminin bir subüniti olarak ROS oluşumunu artmasından primer sorumlu moleküllerden biridir (76, 77). Bu nedenle RK nefropatisinde ROS oluşumunu değerlendiremediğimiz oksidan ve antioksidan kapasite arasındaki dengeden ve Rac1'in EHT1864 ile inhibe ettiğimzde oksidan kapasiteyi arttırıp antioksidan kapasiteyi arttıracağımızı öngördüğümüz için total antioksidan kapasiteyi değerlendirdik. Sonuçlarımız arasında istatistiksel olarak anlamlı olmamasına karşın, artan iohekzol dozuna bağlı antioksidan kapasitede azalma gözlenmiş olması oksidatif stresin arttığını düşündürebilir. Ancak farelerden elde ettiğimiz serumların az olması nedeniyle; oksidan ve antioksidan kapasiteyi birlikte değerlendirememiş olmamız çalışmamızın kısıtlılıklarından biridir.

Çalışmamızda yüksek doz iohekzol grubundaki apoptozisin diğer gruplara göre artmış olması; daha önce yapılmış olan *in vitro* ve *in vivo* çalışmalarla RK'nın böbrek tübüler hücrelerinde hücre canlılığını azalttığı bulgular ile uyumludur (57, 70). Düşük doz iohekzol grubunda apoptozisin, kontrol grubuna göre artmış olmasına rağmen, yüksek doza göre daha az olması ve istatistiksel anlamlılık görülmemesi, Zhao ve arkadaşlarının 2 g iyot/kg içeren noniyonik RK ile yaptığı sıçan çalışmasında glomerüler nekroz ve apoptozisi indüklenmediğini belirttiği çalışması ile uyumludur (2). Kwak ve arkadaşları da, bizim çalışmamızda olduğu gibi artan RK dozu ile böbreklerde apoptozin arttığını göstermişlerdir (25). Billings ve arkadaşları (2006), iohekzol ile farelerde yaptığı çalışmada renal kortekste kontrol grubuna göre apoptotik hücrelerin arttığını göstermiştir (57). HOCM ile sıçanlarda yapılmış bir çalışmada; apoptozis ilişkili proteinler olan aktif kaspaz-9, kaspaz-12, Bax ve fosforile JNK-1'in artmış olduğu bildirilmiştir (60). Bu çalışmaların hepsi birlikte değerlendirildiğinde; RK maddenin renal hücrelerde apoptozisi arttırdığı ve RK nefropatisinin patogenezinde apoptozisin önemli bir faktör olduğunu göstermektedir. Bizim sonuçlarımız da bunları desteklemektedir.

Rac1 molekülü; aktin hücre iskeletinin yeniden düzenlenmesi, hücre farklılaşması, DNA sentezinin indüksiyonu, süperoksit üretimi ve hücre göçü gibi çok çeşitli hücresel olaylarda temel rol üstlenmesi nedeni ile farklı alanlarda çeşitli çalışmalara konu olan güncel bir moleküldür (36, 78, 79). Apoptozis ve oksidatif stresin artması; RK nefropatisine neden

olan faktörlerdendir. Küçük GTPaz Rac1'in ROS üretiminde ve dolayısıyla ROS'ne bağlı olarak gelişen komplikasyonlarda ve hastalıklarda rolü olduğu düşünülmektedir (80, 81). Diyabetik farelerde Rac1 aracılı NADPH oksidaz aktivasyonunun, kardiyomyositlerde ve intestinal epitel hücrelerinde apoptozise neden olduğu gösterilmiştir (80, 81). Farelerde yapılan bir çalışmada, Rac1'in NADPH oksidaz kompleksini aktive ederek myokardiyal süproksit oluşumuna katıldığı ve atrial fibrilasyon oluşturduğu bildirilmiştir (82). Rac1'in kardiyovasküler sistemde, böbrek ve hematopoetik hücrelerdeki rollerini araştıran az sayıda çalışma bulunmaktadır (83, 84). Rac1 ayrıca düz kas kasılmalarında rolü olan bir sinyal ileti molekülüdür. Dokudan dokuya fark göstermekle birlikte bazı dokularda gevşetici bazı dokularda kasıcı etki gösterir (85, 86).

İnsan aort endotelial hücre hattında yapılan bir çalışmada, Rac1 molekülünün NADPH'yi aktive ederek tümör nekroz faktörü (TNF-α) aracılığı ile hücre adezyon moleküllerinin ekspresyonunda etkili olduğu rapor edilmiştir (87). Malign melanoma geliştirilmiş farelerde, Rac1 aktivitesinin inhibe edilmesinin NFκB aktivitesini azaltarak, malign melanomadaki progresyon ve metastazı azalttığı gösterilmiştir (88). B16F10 fare melanom hücrelerinde; hipertermik koşulların hücre içinde ısı-şok proteinlerinin aktivasyonuna ve onlar aracılığıyla Rac1 in aktivasyonuna (Rac1'in membrana translokasyonunu artırarak) ve ısının hücre iskeleti ve morfolojisinde yaptığı değişikliklere aracılık ettiği bildirilmiştir (78).

İn vitro ve in vivo olarak yapılmış çalışmalarda, Rac1 molekülünün glomerüllerde filtrasyon bariyerinde yer alan podositlerde hasar oluşturarak nefropatiye neden olabileceği bildirilmiştir (79, 89, 90). Renin ve anjiotensin geni enjekte edilmiş transgenik farelerde; Anjiotensin II ve/veya diyetle alınan tuzun, Rac1 molekülü üzerinden mineralokortikoid reseptörlerini aktive ederek böbrek hasarını hızlandırdığı gösterilmiştir (91). Streptozotosin ile indüklenmiş diyabetik sıçanlardaki nefropatide, insülin tedavisinin; böbrek dokusunda Rac1 ekspresyonunu azalttığı ve apoptozisi inhibe ettiği rapor edilmiştir (40).

Ön çalışmalara ait; 2 g iyot/kg, 2.5 g iyot/kg ve 3 g iyot/kg iohekzol gruplarında Rac1 ekspresyonu, 2.5 g iyot/kg ve 3 g iyot/kg iohekzol gruplarında da Rac1'in efektör molekülü β-PAK'ın ekspresyonu; hiçbir işlem yapılmamış naif gruba göre artmıştır. Rac1 ekspresyonu

en fazla 2 g iyot/kg iohekzol dozunda artmıştır. Artan iohekzol dozu ile düşme eğiliminde olması; artan Rac1 ekspresyonunu dengelemek için başka mekanizmaların (RhoA gibi) Rac1 üzerindeki etkili olabileceğini düşündürmektedir. Rac1 ve β-PAK arasındaki dengeye baktığımızda; düşük ve orta doz iohekzol gruplarındaki β-PAK ekspresyonunun, Rac1 kadar artmadığı gözlenmiştir. Bu veri de renal hücrelerde artan Rac1'in farklı efektör moleküller aracılığı ile farklı sinyal yolaklarını etkileyebileceğini düşündürmektedir.

EHT1864 ile Rac1 inhibisyonu yapılmış farelerde, γ sekretaz aktivitesini azaltıcı etkisi ile Alzheimer hastalığına yol açan hücre içi ve hücre dışı Aβ peptid seviyesi azalmıştır (55). Lipopolisakkarid ile akut pulmoner inflamasyonunun indüklendiği fare modelinde; NSC23766 ile Rac1 inhibisyonu, inflamatuvar hücre infiltrasyonu ve buna aracılık eden moleküllerin ekspresyonunu azaltmıştır (92). İohekzol enjeksiyonu yaptığımız farelerde, böbreklerde Rac1 ekspresyonunun artması, RK nefropatisinde Rac1'in rolü olabileceğini düşündürmektedir. Hipotezimizi desteklemek için EHT1864 ile Rac1 molekülünü inhibe ettiğimiz fare modelinde Rac1 ve onun alt efektör molekülü olan β-PAK ekspresyonlarını değerlendirdik.

EHT1864 (10, 40, 100 mg/kg) ile Rac1 inhibisyonu yapılan gruplar arasında, Rac1 ve β-PAK ekspresyonları yönünden anlamlı bir fark görülmemesine rağmen; her iki kontrol grubuna göre orta ve yüksek doz EHT1864 gruplarındaki Rac1 ekspresyonlarında, doza bağlı azalma gözlenmiştir. EHT 1864'ün düşük dozda Rac1 ekspresyonunu azaltmaması, inhibisyon için bu dozun yetersiz olmasına ve/veya başka moleküllerle etkileşmiş olma ihtimalini düşündürmektedir. Rac1 ve β-PAK ekspresyonları, düşük doz grubu hariç gruplar arasında uyumludur.

Yüksek doz EHT1864 (100 mg/kg) tedavisi böbreğin histolojik değerlendirmesinde, SF ile sıvı replasmanı yapılan SF(+) ve yapılmayan SF(-) kontrol gruplarına göre inflamasyonu azaltıcı etki göstermiştir. Düşük doz EHT 1864 grubunda da inflamasyonda azalma görülse de anlamlı değişiklik bulunmamıştır. SF(-) kontrol grubundaki kapiller dilatasyondaki artış, SF replasmanı yapılan, orta ve yüksek doz EHT1864 tedavi gruplarında anlamlı ölçüde azalmıştır. Histolojik değerlendirmede; artan dozdaki EHT1864 tedavisi kapiller dilatasyon üzerine iyileştirici etki göstermiştir. Deneklere 5 gün boyunca SF

enjeksiyonu yapılması, kapiller dilatasyon üzerinde düşük doz EHT1864 tedavisinden daha etkilidir. SF replasmanı yapılan grupta, orta ve yüksek doz EHT1864 glomerüler hasar üzerinde iyileştirici etkisi düşük doz EHT1864 ve SF(-) kontrol grubuna göre daha fazladır. Proteinöz madde birikimi etkisinde gruplar arasında istatistiksel olarak anlamlı bir farklılık gözlenmemesine rağmen; SF replasmanı yapılan ve EHT1864 (doz arttıkça etki de artmıştır) tedavisi ile proteinöz madde birikiminin azaldığı görülmüştür. Şiddetli nefropatinin göstergesi olan tübüllerde vakuolizasyon ve epitelin lümene dökülmesi etkisi; kontrol grubuna göre SF replasmanı yapılan grup ve orta ve yüksek doz EHT1864 gruplarında anlamlı derecede azalmıştır. Nefropatiye ait bulgulara genel olarak baktığımızda; artan EHT1864 dozlarının nefropati üzerinde iyileştirici etkisi görülmektedir. Bunun yanı sıra elde ettiğimiz veriler; RK nefropatisi için önerilen tedavi yöntemlerinden biri olan sıvı replasmanın iyileştirici etkisi olduğunu da desteklemektedir (7, 32, 93).

EHT1864 tedavisinin, serum kreatinin, sistatin C ve total antioksidan kapasitesi düzeyleri üzerindeki etkisinde gruplar arasında istatistiksel olarak anlamlı sonuç çıkmaması; RK enjeksiyonu sonrasında bu parametrelerin yükselmiş olmamasına bağlı olabilir. Dolayısıyla EHT1864'ün bu parametreler üzerine etkili olmadığını söylemek için; RK enjeksiyonundan sonra farklı zaman periyotlarında (48-72 saat) değerlendirilmesi gereklidir.

EHT1864 tedavi gruplarında SF(-) kontrol grubunda görülen apoptozis yüzdesinin; SF replasmanı yapılan grupta, düşük ve orta doz EHT1864 tedavisinde azalmış ancak yüksek doz EHT1864 tedavisinde tekrar artmıştır. Bu veri de 100 mg/kg EHT1864 dozunun böbrek hücrelerindeki apoptozisi arttırdığını düşündürtmektedir. Pek çok çalışmada Rac1'in hem apoptotik hem de antiapoptotik etkileri bildirilmektedir (43, 77). Dolayısıyla, Rac1 inhibisyonu, hem antiapoptotik etki hem de apoptotik etki gösterebilir. Bu nedenle daha ileri çalışmalara ihtiyaç vardır.

6 Sonuç ve Öneriler

- Çalışmamız, radyokontrast madde enjeksiyonu sonrasında gelişen nefropati olgularında, Rac1 molekülünün rolü olabileceğini gösteren ilk çalışmadır. Bu yönüyle RK nefropatisinin moleküler mekanizmalarını ve Rac1 aracılı sinyal ileti yolaklarını araştıran diğer çalışmalara referans olacaktır.

- Çalışmamızda, radyokontrast nefropatisi oluşturulan farelerde; artan iohekzol dozuna bağlı olarak böbrek dokusundaki histolojik nefropati bulgularını, nefropati belirteci olarak kullanılan biyokimyasal analizleri (Serum kreatinin ve sistatin C), oksidatif stresi, apoptozisi ve Rac1 ile onun alt efektör molekülü olan β-PAK ekspresyonlarını; EHT1864 ile Rac1 inhibisyonu sonrasında aynı verileri toplayarak, RK nefropatisinde Rac1 molekülünün rolünü araştırdık.

- İohekzol uygulamasının; farelerde nefropati bulgularını arttırdığı (inflamasyon, kapiller dilatasyon, glomerüler hasar, proteinöz madde birikimi, vakuolizasyon ve epitelin lümene dökülmesi) ve iohekzol enjeksiyonu öncesinde uygulanan 5 günlük EHT1864 tedavisi ile Rac1 inhibisyonun nefropati üzerinde iyileştirici etkisinin olduğunu histolojik olarak gösterdik.

- Histolojik olarak saptadığımız nefropati bulgularını biyokimyasal verilerle desteklemek amacı ile iohekzol enjeksiyonundan 24 saat sonra serum kreatinin ve sistatin C düzeylerini değerlendirdiğimizde gruplar arasında anlamlı fark bulamadık. Bu sonuç 48 ve 72. saatlerde kreatinin düzeylerinin yükseldiğini bildiren diğer çalışmalar göz önüne alındığında serum kreatinin düzeylerini değerlendirmek için 24. saatin uygun olmadığını düşündürtmektedir.

- Total antioksidan kapasite analiz sonuçları açısından gruplar arasında anlamlı fark bulamadık. Serum yetersizliği nedeni ile oksidan kapasite analizi yapamadığımız için oksidan ve antioksidan dengeyi değerlendiremedik. Bu durum çalışmamızın kısıtlılıklarından biridir. Artan iohekzol dozunun apoptozisi arttırdığı ve iohekzol

enjeksiyonu öncesinde uygulanan EHT1864 tedavisinin düşük ve orta dozlarda apoptozisi inhibe ettiğini gösterdik.

- İohekzolün, Rac1 ve onun efektör molekülü β-PAK ekspresyonunu arttırdığını ve EHT1864 tedavisinin Rac1 ve β-PAK ekspresyonlarını azalttığını immünhistokimyasal yöntem ile gösterdik.

- Bu güne kadar yapılmış olan *in vivo* çalışmalarda fare ve kobaylarda Rac1 inhibisyonunun 15 günlük tedaviler ile gerçekleştirildiği bildirilmesine rağmen ön çalışmalarımızda 5 günlük EHT1864 tedavisinin yeterli Rac1 inhibisyonu yaptığını gözlemlediğimiz için çalışmamızda 5 günlük tedavi uyguladık. Farelerde 5 günlük EHT1864 tedavisi ile Rac1 inhibisyonunun yapılabileceğini göstermiş olması açısından ilk olma özelliğini taşıyan çalışmamız, bu yönüyle de bundan sonraki çalışmalara dayanak oluşturması açısından önemlidir. Böylece pahalı olan EHT1864 tedavisinin daha maliyet etkin olarak gerçekleştirilmesi ve araştırıcıların araştırmalarını daha kısa sürede tamamlamaları mümkün olacaktır.

- Sonuçlarımız, kontrast nefropatisinin önlenmesinde küçük GTPaz Rac1'i hedef alan tedavilerin umut verici olduğunu ve daha ileri çalışmalara gerek olduğunu düşündürmektedir.

7 Kaynaklar

1. Radiology ACo. ACR manual on contrast media: version 7. American College of Radiology. 2010.

2. Zhao Y, Tao Z, Xu Z, Tao Z, Chen B, Wang L, ve ark. Toxic effects of a high dose of non-ionic iodinated contrast media on renal glomerular and aortic endothelial cells in aged rats in vivo. Toxicol Lett. 2011;202(3):253-60.

3. Itoh Y, Yano T, Sendo T, Oishi R. Clinical and experimental evidence for prevention of acute renal failure induced by radiographic contrast media. J Pharmacol Sci. 2005;97(4):473-88.

4. Cox CD, Tsikouris JP. Preventing contrast nephropathy: what is the best strategy? A review of the literature. The Journal of Clinical Pharmacology. 2004;44(4):327-37.

5. Fanning NF, Manning BJ, Buckley J, Redmond HP. Iodinated contrast media induce neutrophil apoptosis through a mitochondrial and caspase mediated pathway. The British journal of radiology. 2002;75(899):861-73.

6. Yuan SY, Rigor RR. Regulation of Endothelial Barrier Function. Integrated Systems Physiology: From Molecule to Function to Disease. San Rafael (CA)2010.

7. Geenen RW, Kingma HJ, van der Molen AJ. Contrast-induced nephropathy: pharmacology, pathophysiology and prevention. Insights into imaging. 2013;4(6):811-20.

8. Andreucci M, Solomon R, Tasanarong A. Side effects of radiographic contrast media: pathogenesis, risk factors, and prevention. BioMed research international. 2014;2014:741018.

9. Morcos SK. Contrast-induced nephropathy: are there differences between low osmolar and iso-osmolar iodinated contrast media? Clin Radiol. 2009;64(5):468-72.

10. Lindholt JS. Radiocontrast induced nephropathy. European journal of vascular and endovascular surgery : the official journal of the European Society for Vascular Surgery. 2003;25(4):296-304.

11. Anarat A, Duman N, Noyan A, Kibar M, Anarat R. The role of endothelin in radiocontrast nephropathy. International urology and nephrology. 1997;29(5):609-13.

12. Davidson C, Stacul F, McCullough PA, Tumlin J, Adam A, Lameire N, ve ark. Contrast medium use. The American journal of cardiology. 2006;98(6):42-58.

13. Stacul F, van der Molen AJ, Reimer P, Webb JA, Thomsen HS, Morcos SK, ve ark. Contrast induced nephropathy: updated ESUR Contrast Media Safety Committee guidelines. Eur Radiol. 2011;21(12):2527-41.

14. Andreucci M, Faga T, Russo D, Bertucci B, Tamburrini O, Pisani A, ve ark. Differential activation of signaling pathways by low-osmolar and iso-osmolar radiocontrast agents in human renal tubular cells. Journal of cellular biochemistry. 2014;115(2):281-9.

15. From AM, Al Badarin FJ, McDonald FS, Bartholmai BJ, Cha SS, Rihal CS. Iodixanol versus low-osmolar contrast media for prevention of contrast induced nephropathy: meta-analysis of randomized, controlled trials. Circulation Cardiovascular interventions. 2010;3(4):351-8.

16. Wang CL, Cohan RH, Ellis JH, Caoili EM, Wang G, Francis IR. Frequency, outcome, and appropriateness of treatment of nonionic iodinated contrast media reactions. AJR American journal of roentgenology. 2008;191(2):409-15.

17. Gebreegziabher Y, McCullough PA, Bubb C, Loney-Hutchinson L, Makaryus JN, Anand N, ve ark. Admission hyperglycemia and length of hospital stay in patients with diabetes and heart failure: a prospective cohort study. Congestive heart failure. 2008;14(3):117-20.

18. Ad-hoc working group of E, Fliser D, Laville M, Covic A, Fouque D, Vanholder R, ve ark. A European Renal Best Practice (ERBP) position statement on the Kidney Disease Improving Global Outcomes (KDIGO) clinical practice guidelines on acute kidney injury: part 1: definitions, conservative management and contrast-induced nephropathy. Nephrology, dialysis, transplantation : official publication of the European Dialysis and Transplant Association - European Renal Association. 2012;27(12):4263-72.

19. Coca SG, Singanamala S, Parikh CR. Chronic kidney disease after acute kidney injury: a systematic review and meta-analysis. Kidney international. 2011;81(5):442-8.

20. Sasaki D, Yamada A, Umeno H, Kurihara H, Nakatsuji S, Fujihira S, ve ark. Comparison of the course of biomarker changes and kidney injury in a rat model of drug-induced acute kidney injury. Biomarkers : biochemical indicators of exposure, response, and susceptibility to chemicals. 2011;16(7):553-66.

21.Lee HC, Sheu SH, Yen HW, Lai WT, Chang JG. JNK/ATF2 pathway is involved in iodinated contrast media-induced apoptosis. Am J Nephrol. 2010;31(2):125-33.

22. Wu CT, Sheu ML, Tsai KS, Weng TI, Chiang CK, Liu SH. The role of endoplasmic reticulum stress-related unfolded protein response in the radiocontrast medium-induced renal tubular cell injury. Toxicological sciences. 2010:kfq006.

23.Lindsay CR, Li A, Faller W, Ozanne B, Welch H, Machesky LM, ve ark. A Rac1-Independent Role for P-Rex1 in Melanoblasts. The Journal of investigative dermatology. 2014.

24. Kooiman J, Pasha SM, Zondag W, Sijpkens YW, van der Molen AJ, Huisman MV, ve ark. Meta-analysis: serum creatinine changes following contrast enhanced CT imaging. European journal of radiology. 2012;81(10):2554-61.

25. Kwak H-S, Lee Y-H, Han Y-M, Jin G-Y, Kim W, Chung G-H. Comparison of renal damage by iodinated contrast or gadolinium in an acute renal failure rat model based on serum creatinine levels and apoptosis degree. Journal of Korean medical science. 2005;20(5):841-7.

26. Nguyen SA, Suranyi P, Ravenel JG, Randall PK, Romano PB, Strom KA, ve ark. Iso-osmolality versus low-osmolality iodinated contrast medium at intravenous contrast-enhanced CT: effect on kidney function. Radiology. 2008;248(1):97-105.

27. Lameire N, Adam A, Becker CR, Davidson C, McCullough PA, Stacul F, ve ark. Baseline renal function screening. The American journal of cardiology. 2006;98(6A):21K-6K.

28. Grubb AO. Cystatin C--properties and use as diagnostic marker. Advances in clinical chemistry. 2000;2001(35):63-101.

29. Ishibashi Y, Yamauchi M, Musha H, Mikami T, Kawasaki K, Miyake F. Impact of contrast-induced nephropathy and cardiovascular events by serum cystatin C in renal insufficiency patients undergoing cardiac catheterization. Angiology. 2010;61(8):724-30.

30. Jeon YK, Kim MR, Huh JE, Mok JY, Song SH, Kim SS, ve ark. Cystatin C as an early biomarker of nephropathy in patients with type 2 diabetes. Journal of Korean medical science. 2011;26(2):258-63.

31. Marshall WJ, Lapsley M, Day A, Ayling R. Clinical Biochemistry: Metabolic and Clinical Aspects: Elsevier Health Sciences UK; 2014.

32. Wong PC, Li Z, Guo J, Zhang A. Pathophysiology of contrast-induced nephropathy. Int J Cardiol. 2012;158(2):186-92.

33. Fliser D, Laville M, Covic A, Fouque D, Vanholder R, Juillard L, ve ark. A European Renal Best Practice (ERBP) position statement on the Kidney Disease Improving Global Outcomes (KDIGO) clinical practice guidelines on acute kidney injury: part 1: definitions, conservative management and contrast-induced nephropathy. Nephrol Dial Transpl. 2012:gfs375.

34. Glomset JA, Farnsworth CC. Role of protein modification reactions in programming interactions between ras-related GTPases and cell membranes. Annual review of cell biology. 1994;10:181-205.

35. Takai Y, Sasaki T, Matozaki T. Small GTP-binding proteins. Physiological reviews. 2001;81(1):153-208.

36. Chi X, Wang S, Huang Y, Stamnes M, Chen J-L. Roles of rho GTPases in intracellular transport and cellular transformation. International journal of molecular sciences. 2013;14(4):7089-108.

37. Didsbury J, Weber RF, Bokoch GM, Evans T, Snyderman R. rac, a novel ras-related family of proteins that are botulinum toxin substrates. The Journal of biological chemistry. 1989;264(28):16378-82.
38. Frost JA, Xu S, Hutchison MR, Marcus S, Cobb MH. Actions of Rho family small G proteins and p21-activated protein kinases on mitogen-activated protein kinase family members. Molecular and cellular biology. 1996;16(7):3707-13.

39. Brown JL, Stowers L, Baer M, Trejo J, Coughlin S, Chant J. Human Ste20 homologue hPAK1 links GTPases to the JNK MAP kinase pathway. Current biology : CB. 1996;6(5):598-605.

40. Gumustekin M, Micili SC, Arici MA, Karaman M, Guneli ME, Tekmen I. The Effect of Insulin Treatment on Rac1 Expression in Diabetic Kidney. Renal failure. 2013;35(3):396-402.

41. Rodenhuis S, SLEBOS J. The ras oncogenes in human lung cancer 1− 3. Am Rev Respir Dis. 1990;142:S27-S30.

42. Yamane HK, Fung BK-K. Covalent modifications of G-proteins. Annual review of pharmacology and toxicology. 1993;33(1):201-41.

43. Pervaiz S, Cao J, Chao OS, Chin YY, Clément M-V. Activation of the RacGTPase inhibits apoptosis in human tumor cells. Oncogene. 2001;20(43):6263-8.

44. Marte BM, Downward J. PKB/Akt: connecting phosphoinositide 3-kinase to cell survival and beyond. Trends in biochemical sciences. 1997;22(9):355-8.

45. Joneson T, Bar-Sagi D. A Rac1 effector site controlling mitogenesis through superoxide production. Journal of Biological Chemistry. 1998;273(29):17991-4.

46. Boehm JE, Chaika OV, Lewis RE. Rac-dependent anti-apoptotic signaling by the insulin receptor cytoplasmic domain. Journal of Biological Chemistry. 1999;274(40):28632-6.

47. Bosco EE, Mulloy JC, Zheng Y. Rac1 GTPase: a "Rac" of all trades. Cell Mol Life Sci. 2009;66(3):370-4.

48. Bid HK, Roberts RD, Manchanda PK, Houghton PJ. RAC1: an emerging therapeutic option for targeting cancer angiogenesis and metastasis. Molecular cancer therapeutics. 2013;12(10):1925-34.

49. Shutes A, Onesto C, Picard V, Leblond B, Schweighoffer F, Der CJ. Specificity and mechanism of action of EHT 1864, a novel small molecule inhibitor of Rac family small GTPases. The Journal of biological chemistry. 2007;282(49):35666-78.

50. Montalvo-Ortiz BL, Castillo-Pichardo L, Hernandez E, Humphries-Bickley T, De la Mota-Peynado A, Cubano LA, ve ark. Characterization of EHop-016, novel small molecule inhibitor of Rac GTPase. The Journal of biological chemistry. 2012;287(16):13228-38.

51. Nassar N, Cancelas J, Zheng J, Williams DA, Zheng Y. Structure-function based design of small molecule inhibitors targeting Rho family GTPases. Current topics in medicinal chemistry. 2006;6(11):1109-16.

52. Liao J, Ye Z, Huang G, Xu C, Guo Q, Wang E. Delayed treatment with NSC23766 in streptozotocin-induced diabetic rats ameliorates post-ischemic neuronal apoptosis through suppression of mitochondrial p53 translocation. Neuropharmacology. 2014.

53. Gao Y, Dickerson JB, Guo F, Zheng J, Zheng Y. Rational design and characterization of a Rac GTPase-specific small molecule inhibitor. Proceedings of the National Academy of Sciences of the United States of America. 2004;101(20):7618-23.

54. Hamalukic M, Huelsenbeck J, Schad A, Wirtz S, Kaina B, Fritz G. Rac1-regulated endothelial radiation response stimulates extravasation and metastasis that can be blocked by HMG-CoA reductase inhibitors. PloS one. 2011;6(10):e26413.

55. Desire L, Bourdin J, Loiseau N, Peillon H, Picard V, De Oliveira C, ve ark. RAC1 inhibition targets amyloid precursor protein processing by gamma-secretase and decreases Abeta production in vitro and in vivo. The Journal of biological chemistry. 2005;280(45):37516-25.

56. Rosenblatt AE, Garcia MI, Lyons L, Xie Y, Maiorino C, Desire L, ve ark. Inhibition of the Rho GTPase, Rac1, decreases estrogen receptor levels and is a novel therapeutic strategy in breast cancer. Endocrine-related cancer. 2011;18(2):207-19.

57. Billings FTt, Chen SW, Kim M, Park SW, Song JH, Wang S, ve ark. alpha2-Adrenergic agonists protect against radiocontrast-induced nephropathy in mice. American journal of physiology Renal physiology. 2008;295(3):F741-8.

58. Lee HT, Jan M, Bae SC, Joo JD, Goubaeva FR, Yang J, ve ark. A1 adenosine receptor knockout mice are protected against acute radiocontrast nephropathy in vivo. American journal of physiology Renal physiology. 2006;290(6):F1367-75.

59. Yenicerioglu Y, Yilmaz O, Sarioglu S, Ormen M, Akan P, Celik A, ve ark.Effects of N-acetylcysteine on radiocontrast nephropathy in rats. Scandinavian journal of urology and nephrology. 2006;40(1):63-9.

60. Wu CT, Weng TI, Chen LP, Chiang CK, Liu SH. Involvement of caspase-12-dependent apoptotic pathway in ionic radiocontrast urografin-induced renal tubular cell injury. Toxicology and applied pharmacology. 2013;266(1):167-75.

61. Singh AP, Junemann A, Muthuraman A, Jaggi AS, Singh N, Grover K, ve ark. Animal models of acute renal failure. Pharmacological reports : PR. 2012;64(1):31-44.

62. Ozgur T, Tutanc M, Zararsiz I, Motor S, Ozturk OH, Yaldiz M, ve ark. The protective effect of ebselen on radiocontrast-induced nephrotoxicity. Ren Fail. 2012;34(8):991-7.

63. Tuzun F, Gencpinar P, Ozbal S, Dilek M, Ergur BU, Duman N, ve ark. Neuroprotective effect of neotrofin in a neonatal rat model of periventricular leukomalacia. Neuroscience letters. 2012;520(1):6-10.

64. Jensen H, Doughty RW, Grant D, Myhre O. A modified model of gentamicin induced renal failure in rats: toxicological effects of the iodinated X-ray contrast media ioversol and potential usefulness for toxicological evaluation of iodinated X-ray contrast media. Experimental and toxicologic pathology : official journal of the Gesellschaft fur Toxikologische Pathologie. 2013;65(5):601-7.

65. McCullough PA, Soman SS. Contrast-induced nephropathy. Critical care clinics. 2005;21(2):261-80.

66. Detrenis S, Meschi M, Musini S, Savazzi G. Lights and shadows on the pathogenesis of contrast-induced nephropathy: state of the art. Nephrology, dialysis, transplantation : official publication of the European Dialysis and Transplant Association - European Renal Association. 2005;20(8):1542-50.

67. Andreucci M, Fuiano G, Presta P, Esposito P, Faga T, Bisesti V, ve ark. Radiocontrast media cause dephosphorylation of Akt and downstream signaling targets in human renal proximal tubular cells. Biochemical pharmacology. 2006;72(10):1334-42.

68. Itoh Y, Yano T, Sendo T, Sueyasu M, Hirano K, Kanaide H, ve ark. Involvement of de novo ceramide synthesis in radiocontrast-induced renal tubular cell injury. Kidney international. 2006;69(2):288-97.

69. Myers SI, Wang L, Liu F, Bartula LL. Iodinated contrast induced renal vasoconstriction is due in part to the downregulation of renal cortical and medullary nitric oxide synthesis. Journal of vascular surgery. 2006;44(2):383-91.

70. Andreucci M, Lucisano G, Faga T, Bertucci B, Tamburrini O, Pisani A, ve ark. Differential activation of signaling pathways involved in cell death, survival and inflammation by radiocontrast media in human renal proximal tubular cells. Toxicological sciences : an official journal of the Society of Toxicology. 2011;119(2):408-16.

71. Zhao Y, Tao Z, Xu Z, Tao Z, Chen B, Wang L, ve ark. Toxic effects of a high dose of non-ionic iodinated contrast media on renal glomerular and aortic endothelial cells in aged rats in vivo. Toxicology letters. 2011;202(3):253-60.

72. Linkermann A, Heller JO, Prokai A, Weinberg JM, De Zen F, Himmerkus N, ve ark. The RIP1-kinase inhibitor necrostatin-1 prevents osmotic nephrosis and contrast-induced AKI in mice. Journal of the American Society of Nephrology : JASN. 2013;24(10):1545-57.

73. Merkle M, Sauter M, Argirov M, Wornle M. Cystatin C and creatinine as markers for radiocontrast-induced nephropathy in patients treated with N-acetylcysteine. Ren Fail. 2010;32(1):85-90.

74. Hoffmann D, Fuchs TC, Henzler T, Matheis KA, Herget T, Dekant W, ve ark. Evaluation of a urinary kidney biomarker panel in rat models of acute and subchronic nephrotoxicity. Toxicology. 2010;277(1-3):49-58.

75. Drager LF, Andrade L, Barros de Toledo JF, Laurindo FR, Machado Cesar LA, Seguro AC. Renal effects of N-acetylcysteine in patients at risk for contrast nephropathy: decrease in oxidant stress-mediated renal tubular injury. Nephrology, dialysis, transplantation : official publication of the European Dialysis and Transplant Association - European Renal Association. 2004;19(7):1803-7.

76. Tobar N, Caceres M, Santibanez JF, Smith PC, Martinez J. RAC1 activity and intracellular ROS modulate the migratory potential of MCF-7 cells through a NADPH oxidase and NFkappaB-dependent mechanism. Cancer letters. 2008;267(1):125-32.

77. Shen E, Li Y, Li Y, Shan L, Zhu H, Feng Q, et al. Rac1 is required for cardiomyocyte apoptosis during hyperglycemia. Diabetes. 2009;58(10):2386-95.

78. Gungor B, Gombos I, Crul T, Ayaydin F, Szabo L, Torok Z, ve ark. Rac1 participates in thermally induced alterations of the cytoskeleton, cell morphology and lipid rafts, and regulates the expression of heat shock proteins in B16F10 melanoma cells. PloS one. 2014;9(2):e89136.

79. Babelova A, Jansen F, Sander K, Lohn M, Schafer L, Fork C, ve ark. Activation of Rac-1 and RhoA contributes to podocyte injury in chronic kidney disease. PloS one. 2013;8(11):e80328.

80. Gorzalczany Y, Alloul N, Sigal N, Weinbaum C, Pick E. A prenylated p67phox-Rac1 chimera elicits NADPH-dependent superoxide production by phagocyte membranes in the absence of an activator and of p47phox: conversion of a pagan NADPH oxidase to monotheism. The Journal of biological chemistry. 2002;277(21):18605-10.

81. Khanna AK, Pieper GM. NADPH oxidase subunits (NOX-1, p22phox, Rac-1) and tacrolimus-induced nephrotoxicity in a rat renal transplant model. Nephrology, dialysis, transplantation : official publication of the European Dialysis and Transplant Association - European Renal Association. 2007;22(2):376-85.

82. Adam O, Frost G, Custodis F, Sussman MA, Schafers HJ, Bohm M, ve ark. Role of Rac1 GTPase activation in atrial fibrillation. Journal of the American College of Cardiology. 2007;50(4):359-67.

83. Sawada N, Salomone S, Kim HH, Kwiatkowski DJ, Liao JK. Regulation of endothelial nitric oxide synthase and postnatal angiogenesis by Rac1. Circulation research. 2008;103(4):360-8.

84. Sawada N, Li Y, Liao JK. Novel aspects of the roles of Rac1 GTPase in the cardiovascular system. Current opinion in pharmacology. 2010;10(2):116-21.

85. Murthy KS, Zhou H, Grider JR, Brautigan DL, Eto M, Makhlouf GM. Differential signalling by muscarinic receptors in smooth muscle: m2-mediated inactivation of myosin light chain kinase via Gi3, Cdc42/Rac1 and p21-activated kinase 1 pathway, and m3-mediated MLC20 (20 kDa regulatory light chain of myosin II) phosphorylation via Rho-associated kinase/myosin phosphatase targeting subunit 1 and protein kinase C/CPI-17 pathway. The Biochemical journal. 2003;374(Pt 1):145-55.

86. Somlyo AP, Somlyo AV. Ca+2 sensitivity of smooth muscle and nonmuscle myosin II: modulated by G proteins, kinases, and myosin phosphatase. Physiological reviews. 2003;83(4):1325-58.

87. Chen XL, Zhang Q, Zhao R, Ding X, Tummala PE, Medford RM. Rac1 and superoxide are required for the expression of cell adhesion molecules induced by tumor necrosis factor-alpha in endothelial cells. The Journal of pharmacology and experimental therapeutics. 2003;305(2):573-80.

88. Bauer NN, Chen YW, Samant RS, Shevde LA, Fodstad O. Rac1 activity regulates proliferation of aggressive metastatic melanoma. Experimental cell research. 2007;313(18):3832-9.

89. Yu H, Suleiman H, Kim AH, Miner JH, Dani A, Shaw AS, ve ark. Rac1 activation in podocytes induces rapid foot process effacement and proteinuria. Molecular and cellular biology. 2013;33(23):4755-64.

90. Blattner SM, Hodgin JB, Nishio M, Wylie SA, Saha J, Soofi AA, ve ark. Divergent functions of the Rho GTPases Rac1 and Cdc42 in podocyte injury. Kidney international. 2013;84(5):920-30.

91. Kawarazaki H, Ando K, Shibata S, Muraoka K, Fujita M, Kawarasaki C, ve ark. Mineralocorticoid receptor--Rac1 activation and oxidative stress play major roles in salt-induced hypertension and kidney injury in prepubertal rats. Journal of hypertension. 2012;30(10):1977-85.

92. Yao HY, Chen L, Xu C, Wang J, Chen J, Xie QM, ve ark. Inhibition of Rac activity alleviates lipopolysaccharide-induced acute pulmonary injury in mice. Biochimica et biophysica acta. 2011;1810(7):666-74.

93. Seeliger E, Sendeski M, Rihal CS, Persson PB. Contrast-induced kidney injury: mechanisms, risk factors, and prevention. European heart journal. 2012;33(16):2007-15.

8 Ekler

Ek 1. 16 Kasım 2012 toplantı tarihli 69/2012 Protokol No'lu Etik Kurul onayı

Ek 2. Akademik Özgeçmiş Formu

Ek 1.

DOKUZ EYLÜL ÜNİVERSİTESİ TIP FAKÜLTESİ HAYVAN DENEYLERİ YEREL ETİK KURULU
35340, İnciraltı, İzmir-232 4122234
http://deu.edu.tr ldeneyetik/

Toplantı No : 06/19/2012
Toplantı Tarihi : 16 Kasım 2012

Sayın, Mukaddes GÜMÜŞTEKİN GÜNELİ
Farmakoloji Anabilim Dalı

69/2012 Protokol No'lu; Tıp Fakültesi Farmakoloji Anabilim Dalı Öğretim Üyelerinden Doç.Dr.Mukaddes GÜMÜŞTEKİN GÜNELİ'nin yürütücüsü olduğu **"Radyokontrast madde enjeksiyonu sonrası gelişen nefropatilerde apoptoz ve Rac1 ekspresyonunun değerlendirilmesi"** isimli projenin uygulanmasında etik açıdan sakınca yoktur. Ancak taahhüt ettiğiniz değişikliklerin başvuru formundaki metin içinde düzeltilerek göndermeniz gerekmektedir.

Bilgilerinizi ve gereğini rica ederiz.

Prof.Dr.Osman YILMAZ
Hayvan Deneyleri Yerel Etik Kurul Başkanı

Prof.Dr.A.Necati GÖKMEN
Başkan Yardımcısı

Prof.Dr.Alper SOYLU
Üye (Topl.Katılamadı)

Prof.Dr.Ayşe GELAL
Üye (Topl.Katılamadı)

Prof.Dr.O.Nejat SARIOSMANOĞLU
Üye

Prof.Dr.Hüseyin BAŞKIN
Üye

Prof.Dr.Abdullah KUMRAL
Üye (Topl.katılamadı)

Prof.Dr.Gülgün OKTAY
Üye (Topl.katılamadı)

Prof.Dr.Turna İLKNUR
Üye (Topl.katılamadı)

Prof.Dr.Şermin GENÇ
Üye (Topl.katılamadı)

Doç.Dr.Tonay İNCEBOZ
Üye

Doç.Dr.H.Alper BAĞRIYANIK
Üye (Araştırıcı)

Vtr.Hekim Adnan SERPEN
Üye

Doç.Dr.Pembe UYGUN KEŞKİNOĞLU
Üye

Zehra KINAM
Üye

Ek 2.

ÖZGEÇMİŞ

Yaşar Aysun MANİSALIGİL

TC Kimlik No / Pasaport No:	48823311910
Doğum Yılı:	1972
Yazışma Adresi :	Dokuz EylülÜniversitesi SHYMO Tıbbi Görüntüleme Programı
Telefon :	0 505 477 6645
Faks :	
e-posta :	aysun.manisaligil@deu.edu.tr

EĞİTİM BİLGİLERİ

Üniversite	Fakülte/Enstitü	Öğrenim Alanı	Mezuniyet Yılı
Dokuz Eylül Üniversitesi	Tıp Fakültesi	Tıbbi Biyolojik Bilimler Bölümü	1993

AKADEMİK/MESLEKTE DENEYİM

Kurum/Kuruluş	Bölüm/Birim	Görev Türü	Görev Dönemi
Dokuz Eylül Üniversitesi SHMYO	Tıbbi Görüntüleme Programı	Öğretim Görevlisi	2007-devam ediyor
		.	

UZMANLIK ALANLARI

Uzmanlık Alanları
Radyolojik Görüntüleme Yöntemleri
Radyokontrast Maddeler

DİĞER AKADEMİK FAALİYETLER

YAYINLARI

Diğer dergilerde yayınlanan makaleler

Yurt A, Manisalıgil Y, Ergör O, Güneli E, Altuntaş EÜ,"Sağlık sektörünün radyoloji teknikerlerinden beklentileri", Fırat Saglık Hizmetleri Dergisi, 4/10/ 59-70, 2009, Araştırma Makale,Ulusal Hakemli
Manisalıgil Y, Yurt A, Şemin M,"Objektif Yapılandırılmış Klinik Sınav Uygulamaları", Sağlık Hizmetleri Meslek Yüksekokulları Yayınları, 01/93-95/2008, 2008, Araştırma Makale,Ulusal Hakemli

Hakemli konferans/sempozyumların bildiri kitaplarında yer alan yayınlar

Manisalıgil A, Yurt A, Şemin M,"Objektif Yapılandırılmış Klinik Sınav Uygulamaları",III. Sağlık Hizmetleri Meslek Yüksekokulu Sempozyumu, VAN, Haziran 2008, Hakemli organizasyon
Ayşegül Yurt, Aysun Manisalıgil, Ensari Güneli, Alp Ergör, Ülfet Altuntaş,"İzmir metropolünde kamu ve özel radyoloji merkezlerinin radyoloji teknikerlerinden beklentilerinin saptanması",II. Sağlık Hizmetleri Meslek Yüksekokulları Sempozyumu, İZMİR, Eylül 2007, Hakemli organizasyon