35. ULUSAL NÜKLEER TIP KONGRESİ
POSTER SUNUMLAR

[PS-001]

Uterin Serviks Kanserli Hastalarda F-18 FDG PET'in Prognostik Yeri: 10 Yıllık Deneyim

Çiğdem Soydal[1], Muhammet Halil Baltacıoğlu[1], Mine Araz[1], Salih Taşkın[2], Nuriye Özlem Küçük[1], Uğur Fırat Ortaç[2]

[1]Ankara Üniversitesi Tıp Fakültesi, Nükleer Tıp Anabilim Dalı, Ankara

[2]Ankara Üniversitesi Tıp Fakültesi, Kadın Hastalıkları ve Doğum Anabilim Dalı, Ankara

Amaç: Bu çalışmada amaç evreleme anında yapılan (flor-18 florodeoksiglukoz) F-18 FDG pozitron emisyon tomografi/bilgisayarlı tomografinin (PET/BT) uterin serviks kanserli hastaların prognozunu öngörmedeki yerinin araştırılmasıdır.

Yöntem: Çalışmaya Ocak 2012-Haziran 2022 tarihleri arasında evreleme amacıyla F-18 FDG PET/BT yapılan histopatolojik olarak doğrulanmış uterin serviks kanseri tanısı bulunan 32 kadın (ortalama yaş: 52,7±12,6) hasta retrospektik olarak dahil edildi. PET/BT görüntüleri tekrar değerlendirilerek primer lezyon, lenf nodları ve uzak metastazlar için SUV_{maks}, SUV_{ort}, metabolik tümör volumü (MTV) ve total lezyon glikoliz (TLG) gibi metabolik parametreleri hesaplandı. Ayrıca görüntüleri pelvik ve paraaortik lenf nodlarında patolojik tutulum izlenip izlenmemesine göre de sınıflandırıldı. Metabolik parametrelere göre ortanca değerin üstü ve altında kalan gruplar ve pelvik-paraaortik lenf nodunda tutulum izlenen ve izlenmeyen grupların progresyonsuz ve toplam sağkalım süreleri Kaplan Meier Analizi ile karşılaştırıldı.

Bulgular: Primer lezyonların SUV_{maks}, SUV_{ort}, MTV ve TLG değerleri için ortanca değerler sırası ile 12,4, 6,1, 13,2 cm^3 ve 87,8 gr/mL x cm^3 olarak hesaplandı. Toplam 14 (%44) hastada pelvik-paraaortik lenf nodu metastazı saptanırken 3 (%1) hastada paraaortik lenf nodu metastazı saptandı. Toplam MTV ve TLG için ise ortanca değerler 21,7 cm^3 ve 91,1 gr/mL x cm^3 olarak hesaplandı. Ortalama 20,9 aylık takip süresinde 7 (%22) hastada progresyon izlendi. Progresyonsuz sağkalımı öngören tek anlamlı parametre primer lezyonun SUV_{maks}'ı olarak bulundu (116,1 aya 66,2 ay, p=0,038). Takip süresi boyunca 8 hasta eksitus oldu. Toplam sağkalımı öngören parametreler ise primer lezyonun SUV_{maks}'ı (125,6 aya 60,9 ay, p=0,007), MTV'si (118,8 aya 78,8 ay, p=0,036), TLG'si (126,8 aya 47,4 ay p=0,001), pelvik-paraaortik lenf nodu metastazı varlığı (111,0 aya 72,8 ay, p=0,015), toplam MTV (118,8 aya 80,4 ay, p=0,047) ve toplam TLG (126,8 aya 47,4 ay, p=0,001) olarak bulundu.

Sonuç: F-18 FDG PET/BT uterin serviks kanseri evrelemesinde primer lezyonun değerlendirilmesinde sınırlı yere sahip olup özellikle lenf nodu metastazlarının değerlendirilmesinde önerilmektedir. Primer lezyonun miyometriyal ve parametrial invazyonu açısından fikir veremese de F-18 FDG tutulum düzeyi hastalığın diferansiyasyon düzeyi hakkında fikir verebilir. Pek çok malignitede PET görüntülemeden elde edilen metabolik parametrelerin prognotik yeri olduğuna dair kanıtlar mevcuttur. Ancak uterin serviks kanseri nadir görülen bir malignte olduğu için PET parametrlerenin bu malignitenin prognozunu öngörmedeki yeri net olarak tanımlanmamıştır. Ancak sınırlı hasta sayısına rağmen bizim analizimizin sonucunda PET görüntülemeden elde edilen metabolik parametrelerin toplam sağkalımı öngörmede yeri olabileceği sonucuna vardık.

Anahtar Kelimeler : Uterin serviks kanseri, FDG PET, prognoz

[PS-002]

Y-90 Mikroküre Tedavisinde Tc-99m MAA SPECT/BT PRE-dozimetri ile Y-90 PET/MR Post-dozimetri Sonuçlarının Karşılaştırılması

Aysel Namazova, Nami Yeyin, Mustafa Demir, Kerim Sönmezoğlu

İstanbul Üniversitesi-Cerrahpaşa, Cerrahpaşa Tıp Fakültesi, Nükleer Tıp Anabilim Dalı, İstanbul

Amaç: Yittrium-90 (Y-90) mikroküre tedavisi, karaciğerin primer ve metastatik tümörlerinde saf beta yayıcı bir radyonüklid olan Y-90 ile işaretlenmiş mikrokürelerin intraarteryal yoldan tümör mikro dolaşımına verilmesi ile uygulanan bir tedavi yöntemidir. Tedavi öncesi hastalara uygulanacak Y-90 aktivite miktarının belirlenmesi amacıyla rutin olarak Tc-99m makroagrege albümin (MAA) ile dozimetri hesaplaması yapılmaktadır. Bu tedavide Y-90 aktivitesinin belirlenmesinde doz toleransı yönünden kritik organlar tüm karaciğer ve akciğerlerdir. Bu çalışmada Tc-99m MAA ile tek foton emisyon bilgisayarlı tomografi/bilgisayarlı tomografi (SPECT/BT)'de pre-dozimetri yapmak, aynı hastalarda Y-90 ile pozitron emisyon tomografisi/manyetik rezonans (PET/MR)'da post-dozimetri yapmak ve elde edilen sonuçların karşılaştırılması amaçlanmıştır.

Yöntem: Y-90 mikroküre tedavisi planlanan 15 hastada (11E, 4K) tedavi öncesi ve tedavi sonrası dozimetri hesaplamaları gerçekleştirildi. Pre-dozimetride 185 MBq Tc-99m MAA intraarteriyel olarak uygulandı. Uygulama sonrası hastalardan tüm vücut sintigrafisi ve bölgesel SPECT/BT görüntüleri Siemens Symbia T16 SPECT/BT cihazında alındı. Simplicit Y-90™ dozimetri programı kullanılarak akciğer, tümör ve tüm karaciğer dozlar ve bu dozlara karşılık gelen Y-90 aktivite miktarı belirlendi. Hastalara rutin tedavileri için ortalama 2,86±1,33 GBq (1-6,2 GBq) Y-90 mikroküre uygulandı. Post-dozimetri hesapları rutin tedavi dozu sonrası yapıldı. Y-90 aktivite miktarının belirlenmesinde doz toleransı kısıtlı olan organlardan karaciğer için 35 Gy, akciğer için 30 Gy limit doz değerleri esas alındı. Post-dozimetride 24 saat içerisinde hastalardan GE Signa PET/MR cihazı ile bölgesel görüntüleme yapıldı. Elde edilen görüntüler üzerinden Simplicit Y-90™ programında dozimetri hesaplaması gerçekleştirildi. Tedavi sonrası akciğer, tümör ve tüm karaciğer absorbe dozları hesaplandı. Pre ve post tedavilerde hesaplanan radyasyon dozları istatistiksel olarak karşılaştırıldı.

Bulgular: Pre-dozimetride ortalama akciğer şant oranı %11,93±7,41, tümör dozu 266,18±149,75 Gy, tüm karaciğer dozu 29,6±8,57 Gy olarak hesaplanmıştır. Tedavi sonrası ortalama tümör dozu ve tüm karaciğer dozu sırasıyla 267,45±167,54 Gy ve 29,28±8,58 Gy olarak hesaplanmıştır. Pre ve post absorbe dozlar karşılaştırıldığında; pre-dozimetride tümör dozu 7 hastada daha düşük, tüm karaciğer dozu 10 hastada daha düşük bulundu. Tüm hastaların pre ve post dozimetri sonuçları karşılaştırıldığında, karaciğer parankim dozları arasında istatistiksel olarak anlamlı fark bulunmadı (p=0,712). Benzer şekilde tümör dozları arasında da anlamlı fark bulunmadı (p=0,570).

Sonuç: Elde edilen sonuçlar değerlendirildiğinde pre ve post tedavilerde organ dozları hastadan hastaya değişiklik göstermektedir. Y-90 mikroküre tedavisinde uygulanacak aktivite miktarının belirlenmesinde, pre-dozimetri amaçlı kullanılan Tc-99m MAA'nın, post dozimetri amaçlı kullanılan Y-90 PET/MR ile benzer sonuçlar verdiği sonucuna varılmıştır.

Anahtar Kelimeler: Y-90 PET/MR dozimetri, mikroküre tedavisi

[PS-003]

Diferansiye Tiroid Kanserlerinde Boyun Ultrasonografide Tespit Edilen Kalın Korteksli Lenf Nodlarının Önemi

İsmail Bodrum[1], Hümeyra Gençer[2], Yasin Şimşek[3], Seyhan Karaçavuş[2]

[1]Sağlık Bilimleri Üniversitesi, Kayseri Şehir Hastanesi, Dahiliye Kliniği, Kayseri

[2]Sağlık Bilimleri Üniversitesi, Kayseri Şehir Hastanesi, Nükleer Tıp Kliniği, Kayseri

[3]Sağlık Bilimleri Üniversitesi, Kayseri Şehir Hastanesi, Endokrinoloji ve Metabolizma Hastalıklar Kliniği, Kayseri

Amaç: Tiroid kanserleri, tüm kanserlerin %0,5-1,5'ini oluşturmakla birlikte endokrin maligniteler içinde en sık görülen kanser türüdür. Diferansiye tiroid kanserleri (DTK) tüm tiroid kanserlerinin %80-90'ını oluşturmakta olup genellikle iyi prognoza sahip olarak bilinmekle birlikte tanı aşamasında ve takip döneminde azımsanmayacak oranda bölgesel lenf nodu veya uzak metastaz görülebilmektedir. Tiroid kanserlerinin tanı ve takibinde, boyun ultrasonografi (USG) rezidü/nüks hastalığı ve lenf nodu metastazını değerlendirmede duyarlı ve ilk tercih edilen görüntüleme yöntemidir. USG'de lenf nodlarının malign/benign ayrımında korteks kalınlığı önemli bir kriterdir. Çalışmamızda DTK tanısı olan hastaların boyun USG'lerinde tespit edilen kalın korteksli lenf nodlarının metastazı erken tespit etmede önemi ve prognostik değeri olup olmadığının araştırılması amaçlanmıştır.

Yöntem: Sağlık Bilimleri Üniversitesi, Kayseri Şehir Hastanesi'ne, 01.06.2018/01.03.2022 tarihleri arasında başvuran ve DTK tanısı olup boyun USG'de kalın korteksli lenf nodu tespit edilen 264 hasta çalışmaya dahil edildi. Diğer tiroid malignitesi ve tiroid bezine metastaz yapmış farklı kanser türleri gruba dahil edilmedi. Olgular patolojik tanılarına göre; papiller tiroid kanseri (PTK), foliküler tiroid kanseri (FTK), papiller mikrokarsinom (PMK) ve DTK'nin diğer alt tipleri şeklinde gruplandırıldı. Olguların risk sınıflaması Amerikan Tiroid Birliği'nin kılavuzuna göre, düşük, orta ve yüksek riskli olarak yapıldı. USG'de tespit edilen kalın korteksli lenf nodlarının özelliklerine göre yapılan ince iğne aspirasyon biyopsisinin (İİAB) patoloji sonuçları değerlendirildi, diğer parametreler ve tanılar arasındaki ilişkinin istatistiksel anlamlılığı incelendi.

Bulgular: Çalışmamıza dahil edilen 264 hastanın 211'i (%79,92) kadın, 53'ü (%20,08) erkek; yaş ortalaması ise 49,27±14,08 yıldır. Hastaların 130'u (%49,24) PTK,18'i (%6,82) FTK, 64'ü (%24,24) PMK ve 52'si (%19,70) ise DTK diğer alt tipleridir. Hastaların 126'sında (%47,73) tanı anında bölgesel lenf nodu metastazı; 38'inde (%14,39) ise uzak metastaz tespit edilmiştir. Hastaların 139'unun (%52,65) düşük risk, 125'inin ise (%47,35) orta ve yüksek risk grubunda yer aldığı saptanmıştır. Olguların %86,36'sına radyoaktif iyot (RAİ) tedavisi verilmiştir. Bölgesel lenf nodu metastazı olan olguların RAİ esnasındaki Tg değeri, RAİ sonrasında Tg değerinden anlamlı yüksek bulunmuştur. Boyun USG'de tespit edilen kalın korteksli lenf nodlarının 38'inin (%14,9) benign, 200'ünün (%75,76) şüpheli, 26'sının (%9,85) ise malign karakterde olduğu saptanmıştır. Bu hastaların 127'sine İİAB yapılmış; 50'si (%18,94) benign, 24'ü (%9,09) şüpheli ve 53'ü (%20,08) malign olarak raporlanmıştır. Malign olarak raporlanan 53 hastanın 34'ü (%64,15) PTK, 3'ü (%5,66) FTK, 7'si (%13,20) PMK ve 9'u (%16,99) ise diğer DTK'lerinden olduğu gözlenmiştir. Tanı anında bölgesel lenf nodu metastazı ve uzak metastazı olan hastaların takip US'de ortaya çıkan kalın korteksli lenf nodlarının malignite oranları anlamlı olarak yüksek bulunmuştur (%57 ve %69).

Sonuç: Çalışmamızda DTK'ların takiplerinde ortaya çıkan lenf nodu korteks kalınlığının, hastanın risk grubu ve klinik parametreleri ile birlikte değerlendirildiğinde, prognostik değeri olabileceği ortaya konmuştur. Özellikle Tg yüksekliği ile kalın korteksli lenf nodu birlikteliği İİAB açısından uyarıcı olmalıdır. Ancak bu konuda literatürde yeterli veri yoktur, kalın korteksli lenf nodlarının DTK prognozuna katkıları için daha fazla çalışmaya ihtiyaç vardır.

Anahtar Kelimeler: Diferansiye tiroid kanseri, kalın korteksli lenf nodu, ince iğne aspirasyon biyopsisi

[PS-004]

Miyokard Perfüzyon Sintigrafisi Kantitatif Değerlendirmenin Koroner Anjiyografi ve Nötrofil/ Lenfosit Oranı İle İlişkisi

Mustafa Genç

Sivas Numune Hastanesi, Nükleer Tıp Kliniği, Sivas

Amaç: Miyokard perfüzyon sintigrafisi (MPS) koroner arter hastalığının (KAH) tanısında, risk değerlendirmesinde ve hastalık yönetiminde sıklıkla kullanılan non-invaziv bir görüntüleme yöntemidir. MPS ile görsel değerlendirmenin yanı sıra kantitatif değerlendirme de yapilabilmekte ve sol ventrikülün iskemik alan yüzdesi hesaplanabilmektedir. Nötrofil/lenfosit oranı (N/L) da son yıllarda birçok klinik durumla bağlantısı ortaya konan önemli bir biyobelirteçtir. Çalışmamızda MPS sonucu elde edilen iskemik alan yüzdesinin N/L oranı ile ilişkisinin incelenmesi ve koroner anjiyografi (KAG) sonuçları ile karşılaştırılması amaçlanmıştır.

Yöntem: Kliniğimizde MPS çekilen 469 hasta retrospektif olarak incelendi. MPS öncesi/sonrası 60 gün içerisinde yapılan KAG sonuçlarına ve MPS öncesi/sonrası 10 gün içerisinde tam kan sayımı sonuçlarına ulaşılan hastalar çalışmaya dahil edildi. Hastalar mevcut kılavuz önerileri doğrultusunda MPS incelemesi kantitatif değerlendirmesi sonucunda total fark skoru yüzdesi 0-2 olanlar normal/şüpheli, 2-5 olanlar hafif iskemili, 5-10 olanlar orta derecede iskemili, >10 olanlar da şiddetli iskemili olarak gruplandırıldı. Tüm hastaların N/L oranları kaydedildi. KAG sonucunda, yüzde 70 ve üzeri darlığı olan hastalar pozitif kabul edildi. MPS kantitatif değerlendirme sonuçları, N/L oranları ve KAG sonuçları karşılaştırıldı. Bulgular istatistiksel olarak değerlendirildi.

Bulgular: Çalışmamıza 112 hasta (43K 69E, ortalama yaş: 67,41+-16,26) dahil edildi. Hastaların %74,10'unda (n=83) hipertansiyon, %59,82'sinde (n=67) diyabet, %22,3'ünde (n=25) hiperlipidemi mevcuttu. Hastaların %43,75'i (n=49) sigara kullanıyordu. MPS kantitatif değerlendirme sonuçlarına göre 50 hasta (%44,64) normal/şüpheli, 14 hasta (%12,5) hafif iskemili, 35 hasta (%31,25) orta derecede iskemili ve 13 hasta (%11,6) şiddetli iskemili gruptaydı. KAG sonuçları altın standart kabul edildiğinde MPS'nin sensitivitesi %87,5, spesifitesi %76,7, pozitif prediktif değeri %79,0 ve negatif prediktif değeri %86,0 bulundu. MPS normal/şüpheli hastalarda (n=50) N/L ortalaması MPS'de hafif/orta/şiddetli iskemisi olan hastalara (n=62) göre anlamlı düşük saptandı (2,06 vs 2,81; p<0,05). KAG pozitif grupta (n=56) N/L ortalaması 3,08 iken KAG negatif grupta (n=56) 1,87 idi (p<0,001). MPS'nin doğru pozitif olduğu hastalarda (n=49) N/L ortalaması doğru negatif olan hastalara göre anlamlı olarak yüksek bulundu (3,09 vs 1,87, p<0,001). Ayrıca hastalar iskemi yüzdesi <5 ve >=5 olmak üzere de 2 gruba ayrıldı. İskemi yüzdesi <5 olan hastalarda (n=64) N/L oranı 2,04 iken iskemi yüzdesi >=5 olan hastalarda (n=48) 3,07 bulundu (p<0,05). MPS'de saptanan iskemi yüzdesi ile N/L oranı arasında pozitif yönde anlamlı korelasyon bulundu (r=0,614, p=<0,05). Ayrıca iskemi yüzdesi artışı açısından belirleyici olabilecek parametreler incelendi. N/L oranındaki artışın iskemi yüzdesinde artış ile bağımsız olarak ilişkili olduğu saptandı.

Sonuç: KAH'da non-invaziv görüntüleme yöntemi olan MPS'nin tanısal doğruluğu yüksek olsa da şüpheli-yanlış sonuçlar mevcuttur. Çalışmamızda N/L oranının MPS'de iskemi yüzdesiyle uyumlu olduğu bulunmuştur. MPS değerlendirme aşamasında incelemenin N/L oranı ile korelasyonu şüpheli sonuçları azaltarak hastalık yönetimini kolaylaştırabilir.

Anahtar Kelimeler: Koroner arter hastalığı, kantitatif değerlendirme, iskemi

[PS-005]

Y-90 Mikroküre Tedavi Yanıtını Öngörmede Küre Yoğunluk Oranları Yeni Bir Parametre Olabilir Mi?

Özgür Omak, Elife Akgün, Özge Vural Topuz, Sefa Bayram, Meryem Kaya, Burcu Esen Akkaş

Sağlık Bilimleri Üniversitesi, İstanbul Başakşehir Çam ve Sakura Şehir Hastanesi, Nükleer Tıp Kliniği, İstanbul

Amaç: Yittrium-90 (Y-90) mikroküre tedavisi uygulanan olgularda tedavi yanıtını öngörmede tedavi sonrası çekilen Y-90 pozitron emisyon tomografi/bilgisayarlı tomografi (PET/BT) verilerinin kullanılabilirliğini araştırdık.

Yöntem: Ablatif yaklaşım ile Y-90 mikroküre tedavisi uygulanan toplam 34 karaciğer lezyonunun tedaviden 1 gün sonra çekilen Y-90 PET/BT görüntüleri retrospektif olarak incelendi. Bu PET/BT görüntülerinde total tümör volümü ve eşik değer %50 standardize uptake değeri maksimum seçilerek ölçülen volüm (KY50) kaydedildi. Bu iki hacim birbirine oranlanarak bu oran küre yoğunluk oranı (KYO) olarak tanımlandı. Tedavi sonrası 6. haftada flor-18 florodeoksiglukoz PET/BT görüntülemesi yapılarak tedavi yanıtları PERCIST kriterleri ile belirlendi. Tümör absorbe dozları ve KYO oranları tedavi yanıtı ile karşılaştırıldı.

Bulgular: On sekiz lezyon hepatosellüler karsinom ve 16 lezyon metastatik karaciğer tümörlerinden oluşmaktaydı. Tümör absorbe dozları ortalaması 422 Gy (200-800 Gy), perfüze doku dozu ortalaması 148 Gy (22-429 Gy) idi. Multi-kompartman analizde total karaciğer absorbe dozu ortalama 21,5 Gy (3-58 Gy) idi. Ortalama tümör hacimleri 258 mL (12-1200 mL), KY50 hacim ortalaması 16 mL (1-68 mL) olarak hesaplandı. Lezyon hacimleri ile KY50 hacimleri arasında güçlü pozitif korelasyon vardı (p<0,001). İncelenen 34 lezyon PERCIST kriterlerine göre değerlendirildiğinde 5'inde tam metabolik yanıt, 18'inde parsiyel yanıt izlendi. On bir lezyonda tedaviye yanıt izlenmedi ve/veya progresyon izlendi. PERCIST kriterleri ile tümör absorbe dozları arasında anlamlı ilişki olduğu bulundu (p<0,05). Ancak, KY50, KYO ile tedavi yanıtları arasında anlamlı ilişki gözlenmedi.

Sonuç: Yüksek tümör absorbe dozu tedavi yanıtını öngörmede en önemli parametredir. Kürelerin yoğunlaştığı hacmin tümör hacmine oranı ile tedavi yanıtı arasında anlamlı ilişki görülmemiştir. Tek başına küre yoğunluğunun konvansiyonel ilgi alanları çizilerek hesaplanması tedavi yanıtını öngörmede başarılı bir parametre olarak bulunmamıştır.

Anahtar Kelimeler: Absorbe doz, Y-90, mikroküre, tedavi yanıtı

[PS-006]

Voksel Tabanlı Dozimetri ile Planlanan Y-90 Mikroküre Dozunun Uygulanan Gerçek Absorbe Tümör Dozu ile Korelasyonu

Ayşe Betül Dere, Elife Akgün, Kübra Bozkurt, Burcu Armutlu, Meryem Kaya, Burcu Esen Akkaş

Sağlık Bilimleri Üniversitesi, Başakşehir Çam ve Sakura Şehir Hastanesi, Nükleer Tıp Kliniği, İstanbul

Amaç: Yittrium-90 (Y-90) mikroküre tedavisi için doz hesaplamaları tedavi öncesi makro agrege albümin (MAA) ile yapılan hepatik arter perfüzyon tek foton emisyon bilgisayarlı tomografi/bilgisayarlı tomografi (SPECT/BT) görüntüleri ile yapılmaktadır. Ancak MAA ve Y-90 mikrokürelerin dokuda dağılımlarında farklılıklar görülebilmektedir. Bu çalışmada; hepatik arter perfüzyon SPECT/BT görüntüleri kullanılarak yapılan voksel tabanlı dozimetrik hesapları tedavide uygulanan absorbe dozlar ve volümler ile retrospektif olarak karşılaştırmak amaçlanmıştır.

Yöntem: Haziran 2022-Ocak 2023 arasında intraarteriyel Y-90 cam mikroküre tedavisi planlanan 31 hastaya ait 40 lezyonun MAA SPECT/BT görüntüleri ve Y-90 tedavi sonrası PET/BT görüntüleri incelendi. Tüm hastalara SimplicitY-90 voksel tabanlı dozimetre programı kullanılarak tümörlere yönelik multikompartman ve standart dozimetre hesapları yapıldı. Tümör volümü, perfüze alan volümü, normal karaciğer ve tüm karaciğer volümleri çizilip bu volümlerin absorbe edeceği dozlar kaydedildi. Bu hesaplamaya göre verilen tedavi sonrası çekilen PET/BT görüntülemeleri ile dozimetre yeniden çalışılarak tedavi öncesinde vermeyi planladığımız ve tedavi sonrası ulaştığımız volümler ile absorbe dozlar karşılaştırıldı. Histogram eğrilerinden tümör volümünün %50-70-95'inin alması planlanan ve aldığı dozlar karşılaştırıldı.

Bulgular: Kırk lezyonun SPECT ve PET imajlarından ölçülen tümör volümleri (r=0,97, p<0,001), perfüze alan volümleri (r=97, p<0,001), total karaciğer volümleri (r=0,96,p<0,001), normal karaciğer dokusu volümleri(r=0,78, p<0,001) anlamlı düzeyde yüksek derecede korele idi. Tümör (r=0,81, p<0,001), perfüze doku (r=0,81, p<0,001), normal perfüze (r=0,37, p<0,002), normal karaciğer (r=0,73, p<0,001), total karaciğer (r=0,99, p<0,001) absorbe dozları da volümlerle benzer şekilde anlamlı düzeyde yüksek derecede korele idi. MAA ve Y-90 dozimetrelerinde perfüze volümlerin %50, %70 ve %95'inin absorbe dozları karşılaştırıldığında aralarında istatistiksel olarak güçlü korelasyon gözlendi (r=0,77 p<0,001, r=0,67 p<0,001, r=0,61 p<0,001). Aynı karşılaştırma tümör absorbe dozları için yapıldığında, tümör volümünün %50 ve %70'inin absorbe ettiği dozlar korele bulunurken (r=0,75 p<0,001, r=0,61 p<0,01) tümör hacminin %95'inin aldığı dozlar korele değildi (r=0,026 p>0,05). %95 volümlerdeki bu farklılığı açıklayabilmek üzerine değerleri ortalamadan sapan 13 lezyonun tümör büyüklükleri, spongostan uygulamaları, split doz, pre-post kalibre doz kullanımları, MAA Y-90 tedavi arasındaki süreler incelendiğinde Bu 13 lezyonda split doz uygulama oranının, diğer hastalardan yüksek olduğu görüldü (%38 vs %22).

Sonuç: Voksel tabanlı dozimetre ile planlanan absorbe dozlar ve tüm volümler tedavide gerçekleşen absorbe dozlar ve volümler ile anlamlı ölçüde korelasyon göstermiştir. Ancak tümör volümünün %95'i kıyaslandığında, Tc-99m MAA Y-90 dağılımının farklılık gösterebileceği görülmüştür.

Anahtar Kelimeler : MAA, Y-90 mikroküre, absorbe doz, voksel tabanlı dozimetre

[PS-007]

Yüksek Tümör Volümlü Lu-177 PSMA Refrakter Metastatik Prostat Kanseri Hastalarında Ac-225 PSMA Tedavisinin Klinik Deneyimi

Nalan Alan Selçuk[1], Gamze Beydağı[1], Emre Demirci[1], Meltem Ocak[2], Serkan Çelik[3], Bala Başak Öven[3], Türkay Toklu[1], İpek Karaaslan[4], Kaan Akçay[1], Ömer Sönmez[1], Levent Kabasakal[1,5]

[1]Yeditepe Üniversitesi Tıp Fakültesi, Nükleer Tıp Anabilim Dalı, İstanbul

[2]İstanbul Ünversitesi Eczacılık Fakültesi, Farmasötik Teknoloji Anabilim Dalı, İstanbul

[3]Yeditepe Üniversitesi Tıp Fakültesi, Tıbbi Onkoloji Bilim Dalı, İstanbul

[4]Yeditepe Üniversitesi Fen Edebiyat Fakültesi, Fizik Anabilim Dalı, İstanbul

[5]İstanbul Ünversitesi-Cerrahpaşa, Cerrahpaşa Tıp Fakültesi, Nükleer Tıp Anabilim Dalı, İstanbul

Amaç: Lu-177 prostat spesifik membran antijeni **(**PSMA) tedavisi altında progresyon gösteren ileri evre metastatik kastrasyona dirençli prostat kanseri (mKDPK) hastalarında prognoz kötü olup tedavi seçenekleri tükenmektedir. Bu grup hastalarda Ac-225 PSMA ile elde edilen klinik sonuçlar ümit vaat etmektedir. Bu çalışmanın amacı tüm tedavi seçeneklerini tüketmiş ileri evre, tümör yükü fazla mKDPK'lerde Ac-225 PSMA tedavisinin genel sağkalıma katkısını göstermek, toksisite profilleri ile bağlanma stabilitesini ortaya koymaktır.

Yöntem: Aralık 2018 ile Ekim 2022 yılları arasında, Ac-225 PSMA tedavisi uygulanmış hastaların verileri retrospektif olarak incelendi ve ilk tedavi tarihi temel alınarak sağkalım analizleri gerçekleştirildi. Toksisite profili CTCAE-v5.0'a göre değerlendirildi. Tedavinin etkinliği, PSMA pozitron emisyon tomografi (PET) progresyon (PPP) kriterlerine ve Prostat Kanseri Klinik Araştırmalar Çalışma Grubu 3 kriterlerine göre değerlendirildi.

Bulgular: Lu-177 PSMA tedavisine (2-9 kür) dirençli mKDPK'li 23 hasta (ortalama yaş 70,30±8,80) mevcuttu. Tüm hastalar daha önce androjen deprivasyon tedavisi, 22 hasta (%96) kemoterapi ve 19 hasta (%83) ikinci kuşak anti-androjen tedavisi aldı. Bir hastaya 4, 2 hastaya 3, 8 hastaya 2 kür, 12 hastaya 1 kür Ac-225 PSMA tedavisi verildi. Tedavi kürleri arasındaki süre 13 haftaydı (aralık 8 – 28 hafta). Ac-225 PSMA, her siklusta ortalama 7,63 MBq (6,2-10 MBq) aktivitede uygulandı. Hastaların tümü ileri evre (III-IV) idi. Medyan başlangıç total tümör volümü (TTV) 1,265 mL olarak hesaplandı (99-6450 mL). Ac-225 PSMA tedavisi sonrası 11 hastada (%58) prostat-spesifik antijen (PSA) yanıtı gözlenirken, PSA'da %50'den fazla yanıt 5 hastada (%26) gözlendi. Ga-68 PSMA PET/BT çekimlerinde tedavinin ilk siklusu (n=18) sonrasında hastaların %50'si (n=9) PPP kriterlerine göre progresyon gösterdi ve hastalık kontrol oranı %50 olarak hesaplandı. Kaplan Meier analizi sonucunca medyan progresyonsuz sağkalım (PFS) 3,1 ay ve medyan genel sağkalım (OS) 7,7 ay olarak hesaplandı. Tek değişkenli analizlerde; %50'den fazla PSA düşüşü, karaciğer metastazı varlığı, başlangıç TTV, başlangıç hemoglobin, alkalen fosfataz ve laktat dehidrogenaz değerlerinin OS ile önemli ölçüde ilişkili olduğu gösterildi [p<0,05 güven aralığı (CI) %95]. Çoklu değişkenlik analizinde ise hastaların başlangıç TTV'si OS ile ilişkili bulundu (p=0,038 CI %95). ISUP Grade Grup, bazal PSA düzeyi ve kemik metastazı ise PFS ile ilişkili bulundu (p<0,05 CI %95). Bir hastada Ac-225 PSMA tedavisi sonrası G3 hematolojik toksisite gelişirken, başka bir hastada G3 nefrotoksisite gelişti. Tedavi sonrası parotis bezlerinin standardize uptake değeri maksimum değerinde %33'lük bir azalma izlenirken bu hastaların hepsinde başlangıçta da ağız kuruluğu mevcuttu.

Sonuç: Ac-225 PSMA tedavisinin, tüm tedavi seçeneklerinin tükendiği ileri evre mKDPK olgularında güvenli, yan etki profilleri düşük ve potansiyel bir seçenek olduğunu gösterdik. Ayrıca karaciğer metastazlı ve tümör volümü yüksek olgularda OS süresinin kısa olduğunu gözlemledik.

Anahtar Kelimeler: Aktinyum, prostat-spesifik membran antijen, kastrasyon-dirençli prostat kanseri

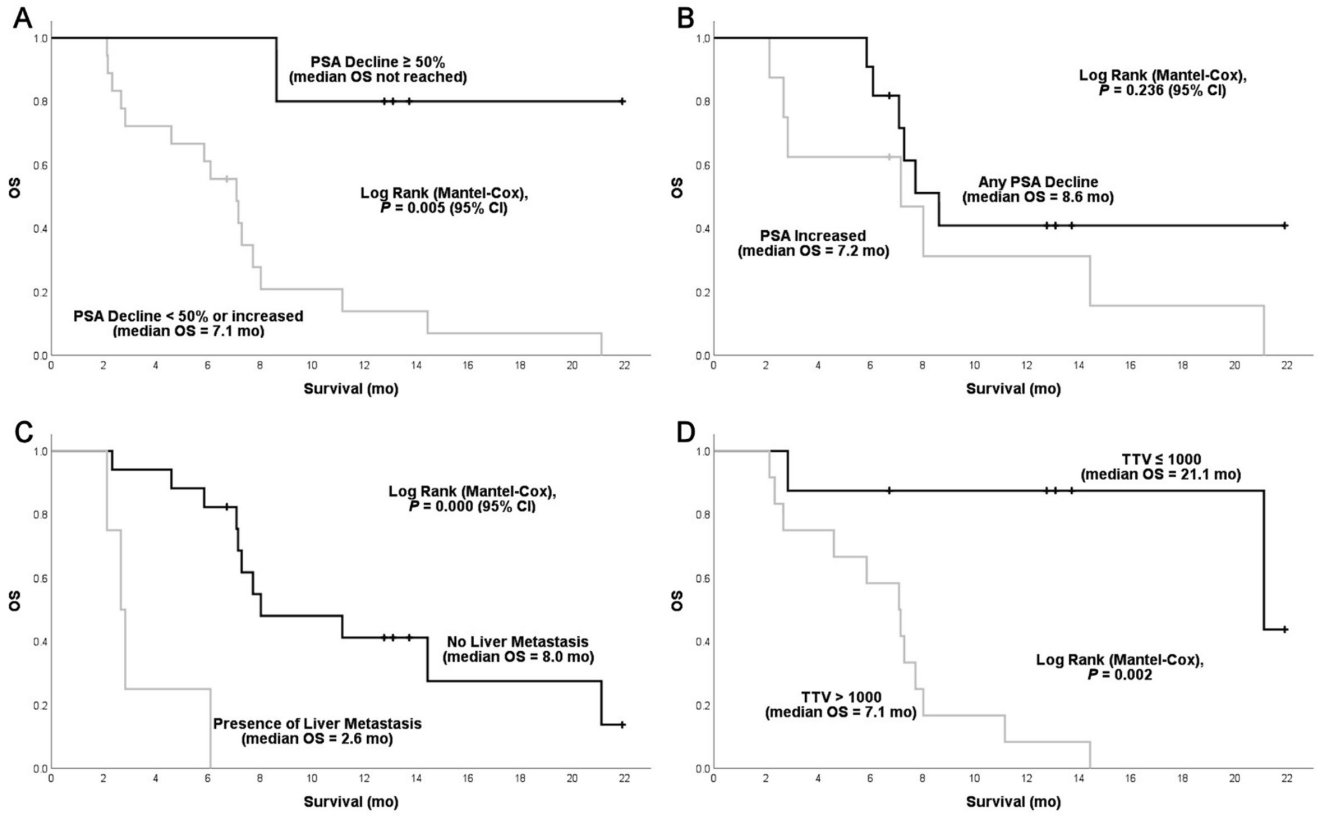

Şekil 1. A) PSA değerinde %50'den fazla yanıt gösteren, B) Herhangi PSA yanıtı gösteren, C) Karaciğer metastazları bulunan D) TTV >1000 mL olan hastaların sağkalım analizleri

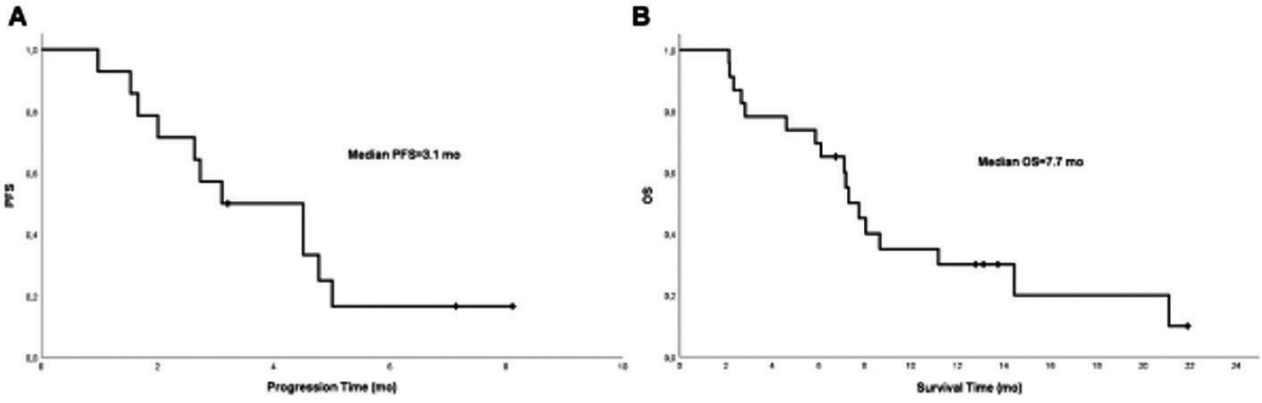

Şekil 2. Kaplan Meier analizinden A) progresyonsuz sağkalım ve B) genel sağkalım hesaplamaları

Tablo 1. Hasta özellikleri	
Yaş, ortalama ± SS	70,3±8,8
PSA, medyan (aralık) (ng/mL)	103,79 (0,349-727,8)
ALP, medyan (aralık) (U/L)	95 (45-1184)
LDH, medyan (aralık) (U/L)	268,5 (98-2374)
Hemoglobin, medyan (aralık) (g/dL)	10,1 (7,0-12,2)
Trombosit, medyan (aralık) (cnt/µL)	154,500 (12,000-385,000)
Lökosit, medyan (aralık) (cnt/µL)	5,740 (3,200-14,140)
ISUP Grade Grup, % (n)	
Grup 1	0 (0/23)
Grup 2	9 (2/23)
Grup 3	26 (6/23)
Grup 4	9 (2/23)
Grup 5	43 (10/23)
Undefined	13 (3/23)
Metastaz alanları, % (n)	
Kemik	91 (21/23)
Lenf nodu	56 (13/23)
Karaciğer	13 (3/23)
Akciğer	22 (5/23)
Leptomeningeal	4 (1/23)
Subkutan metastaz	4 (1/23)
Önceki tedaviler	
Radikal prostatektomi	48 (11/23)
EBRT	70 (16/23)
ADT	100 (23/23)
Abirateron ve/veya enzalutamid	83 (19/23)
Dosetaksel	96 (22/23)
Kabazitaksel	43 (10/23)
(Lu-177) Lu-PSMA	100 (23/23)

SS: Standart sapma, ALP: Alkalen fosfataz, LDH: Laktat dehidrogenaz, PSA: Prostat-spesifik antijen, PSMA: Prostat spesifik membran antijeni, EBRT: Konvansiyonel eksternal radyoterapi

[PS-008]

Papiller Tiroid Kanserinde Radyoaktif İyot Tedavisi Sonrası Planar Görüntülemeye SPECT-BT'nin Katkısı

Tahmına Arslan, Nazlı Pınar Karahan Şen, Gamze Çapa Kaya

Dokuz Eylül Üniversitesi Tıp Fakültesi, Nükleer Tıp Anabilim Dalı, İzmir

Amaç: Bu çalışmada merkezimizde papiller tiroid kanseri tanısı alıp radyoaktif iyot (RAİ) tedavisi verilen hastalara, tedavi sonrası çekilen tek foton emisyon bilgisayarlı tomografi (SPECT)/bilgisayarlı tomografi (BT)'nin hasta yönetimine katkısını araştırdık.

Yöntem: Papiller tiroid kanseri tanısı ile total tiroidektomi sonrası RAİ tedavisi (100-150-200 mCi) alan ve verilerine ulaşılabilen toplam 190 hastaya (50 erkek, 140 kadın) tedavi sonrası planar görüntüleme ve boyun-toraks bölgesine SPECT-BT görüntüleme yapıldı. Her iki görüntüleme yönteminde de patolojik olarak değerlendirilen iyot tutulum alanları lokal, lenf nodu tutulumları ve uzak metastaz varlığı açısından retrospektif olarak incelendi.

Bulgular: Hastaların 50'si (%26,3) erkek, 140'ı (%73,7) kadındı. Hastalar 16-79 yaş aralığında ve yaş ortalaması 46,81 idi. Hastaların tümör tipleri; 87 hasta (%45,8) klasik varyant, 41 hasta (%21,6) folliküler varyant, 15 üç hasta (%7,9) onkositik varyant, 47 hasta (%24,7) ise bu varyantın kombinasyonu veya diğer varyant diferansiye tiroid kanser tipine sahipti. Ortalama tg değerleri 11,2 mg/dl (0,04 – 412 mg/dl), ortalama anti-tg değerleri 6,8 mg/dl (0,0-288,5 mg/dL) idi. Hastaların RAİ tedavisi öncesi levotiroksin tedavileri 4 hafta kesilerek sonrası ölçülen tiroid uyarıcı hormon değeri ortalaması 45,21 mL U/L idi. Hastaların 159'una (%83,7) düşük doz (100 mCi), 27'sine (%14,2) 150 mCi, 4'ünü (%2,1) 200 mCi RAİ tedavisi verildi. Tedavi sonrası 7. gün görüntülemeler yapıldı. Tüm vücut planar görüntülemelerde 187 hastada tiroid lojunda rezidü doku ile uyumlu görünüm, 1 hastada servikal lenf nodu tutulumu, 3 hastada akciğer ve kemik tutulumu izlendi. SPECT-BT görüntülerine bakıldığında yine 187 hastada tiroid lojunda rezidü doku ile uyumlu görünüm, 12 hastada servikal lenf nodu tutulumu ve 11 hastada akciğer ve kemik metastazı saptamıştır.

Sonuç: SPECT-BT görüntüleme, papiller tiroid kanseri hastalarında tedavi sonrası taramada planar görüntülemenin yanlış negatif sonuçlarını azaltarak tanısal doğruluğu artırmaktadır. Hasta sayısı yeterli olmasa da sonuçlarımız papiller tiroid kanserinin en sık metastaz yaptığı boyun ve toraks bölgesinin değerlendirilmesinde SPECT-BT görüntülemenin rutin olarak yapılmasının faydalı olacağını öngörmektedir. Ancak daha büyük örneklemli hasta guruplarında yapılacak çalışmalara ihtiyaç vardır.

Anahtar Kelimeler: Radyoaktif, iyot, SPECT-BT

[PS-009]

Taksan Tedavisi Alan mKDPK Hastalarda Ga-68 PSMA PET/BT ile F-18 FDG PET/BT Volümetrik Parametrelerinin Prognostik Rolü

Yunus Güzel[1], Halil Kömek[1], Canan Can[1], İhsan Kaplan[1], Ferat Kepenek[1], Cihan Gündoğan[1], Nadiye Akdeniz[2]

[1]Sağlık Bilimleri Üniversitesi, Gazi Yaşargil Eğitim ve Araştırma Hastanesi, Nükleer Tıp Eğitim Kliniği, Diyarbakır

[2]Sağlık Bilimleri Üniversitesi, Gazi Yaşargil Eğitim ve Araştırma Hastanesi, Medikal Onkoloji Kliniği, Diyarbakır

Amaç: Bu çalışmada taksan tedavisi alan metastatik kastrasyona dirençli prostat kanserli hastalarda (mKDPK) Ga-68 prostat spesifik membran antijeni (PSMA) pozitron emisyon tomografi (PET) ile flor-18 florodeoksiglukoz (F-18 FDG) PET/bilgisayarlı tomografi (BT)'den elde edilen volümetrik parametrelerin genel sağkalımı öngörmedeki rolünü belirlemeyi amaçladık.

Yöntem: Çalışmamıza Ocak 2019-2022 tarihleri arasında aynı zamanda PSMA ve FDG PET/BT görüntülemeleri yapılan pro-PET skor 3-5 aralığında olan ve görüntüleme sonrası Dosataksel ve/veya Kabasitaksel tedavileri alan 71 hasta dahil edildi. Her iki görüntülemeden tüm vücut volümetrik parametreleri elde edildi. Hastaların volümetrik parametreleri, PSA değerleri ve ölüm tarihleri kaydedildi. Kaplan Meier ve multivaryant cox regresyon analizi ile sağkalım üzerindeki prognostik parametreler araştırıldı.

Bulgular: Hastalarımızın ortanca yaşı 70 (57-86) ve median PSA değeri 16,4 (0,01-1852 ng/dL) idi. Çalışmamızın ortalama OS 24 ay (%95 güven aralığı: 0,8-47,3) olarak saptandı. Her iki görüntülemede elde edilen; total metabolik tümör volümü PSMA (TMTVP), total lezyon PSMA (TTLP), total metabolik tümör volümü FDG (TMTVF), total lezyon glikolizi FDG (TTLG), total metabolik tümör volümü PSMA + FDG (TMTVPF), total lezyon glikolizi + PSMA (TTLGP), lenf nodu metabolik tümör volümü (MTVFL), lenf nodu total lezyon glikolizi (TLGFL), FDG lenf nodu SUV_{maks} ($FSUV_{maks}L$), FDG lenf nodu SUV_{ort} ($FSUV_{ort}L$), FDG lenf nodu SUV_{peak} ($FSUV_{peak}L$), FDG kemik metabolik tümör volümü (FMTVB) ve FDG kemik total lezyon glikolizi (FTLGB) değerleri karşılaştırıldığında ROC curve analizi ile cut-off değerleri belirlendi. Kaplan Meier survey analizinde 1 ve 2 yıllık sağkalımı tahmin etmede: Lenf nodu FDG Sko r<3, TMTVP (<78,5), TTLP (<278,8), TMTVF (<94,98), TTLG (<458,3), TTMVPF (<195,45), TTLGP (<855.78), FMTVL (<3.4), $FSUV_{maks}L$ (<3,2), $FSUV_{ort}L$ (<2,25), $FSUV_{peak}L$ (<2,55) ve FMTVB (<51,15) parametrelerinin prognostik faktör olduğu saptandı (sırasıyla p=0,015, p≤0,001, p=0,002, p=0,006, p=0,007, p=0,002, p≤0,001, p=0,026, p=0,007, p=0,003, p=0,003 ve p=0,006). Yapılan Multivariant Cox analizde sağkalımı öngörmede sadece TTLGP (<458,3) (%95 CL: 1,2-858.9, p=0,038) değerinin bağımsız prognostik faktör olduğu tespit edildi.

Sonuç: Çalışmamızda hem PSMA hem de FDG PET/BT görüntülemelerinden elde edilen volumetrik parametrelerin genel sağkalıma etkisi olduğu gösterilmiş olup mKDPK hastalarda tedavi yönetimine katkı sağlaması amacıyla FDG PET/BT'nin klinik rutinde PSMA PET/BT görüntülemesine eklenmesini önermekteyiz.

Anahtar Kelimeler : FDG, PSMA, PET/BT, MTV, TLG, prostat kanseri

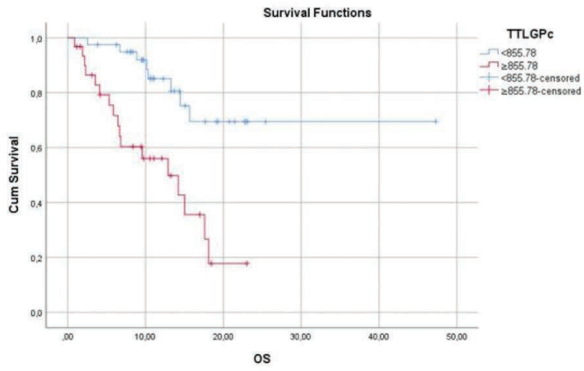

Şekil 1. Kaplan Meier sağkalım analizi

[PS-010]

Prostat Kanseri Ga-68 PSMA PET/BT Görüntülemede Lenf Nodu Uzaklığı Prediktif Bir Parametre Midir?

Cihan Aydın[1], Ülkü Korkmaz[1], Büşra Özdemir Günay[2], Fatma Selin Soyluoğlu[1]

[1]Trakya Üniversitesi Tıp Fakültesi, Nükleer Tıp Anabilim Dalı, Edirne

[2]Edirne Sultan 1. Murat Devlet Hastanesi, Nükleer Tıp Kliniği, Edirne

Amaç: Günümüzde Ga-68 prostat spesifik membran antijeni (PSMA) pozitron emisyon tomografi (PET)/bilgisayarlı tomografi (BT) görüntüleme prostat kanserinin evrelemesi, yeniden evrelemesi ve tedavi yanıtının değerlendirilmesinde yaygın şekilde kullanılmaktadır. Prostat kanseri metabolik evrelemesinde lenf nodu metastazları pelvik ve uzak lenf nodları olarak ayrılmakta olup, pelvis dışı lenf nodları M1a grubunu oluşturmaktadır. Son zamanlarda lenfomalarda birbirine en uzak lenf nodlarının arasındaki mesafenin bağımsız bir prognostik belirteç olduğu bildirilmiştir. Biz de bu çalışmada lenf nodlarının prostat yatağına uzaklığını ve bu lenf nodlarına ait PET/BT parametrelerinin klinik anlamlılığını belirlemeyi amaçladık.

Yöntem: Kliniğimize 2016-2022 yılları arasında prostat kanseri tanısı ile evreleme için gelen; androjen yoksunluğu terapisi, radyoterapi, kemoterapi almamış hastaların PET/BT verileri geriye dönük olarak değerlendirildi. Lenf nodu metastazı olup kemik veya visseral organ metastazı olmayan, klinik bilgilerine ulaşılabilen 46-88 yaşları arası (ortalama 68,3±9,8) 67 hasta çalışmaya dahil edildi. Ölçümler lenf nodlarının ortası ile mesane boynu arasında 3 boyutlu olarak yapıldı (Dmaks: ölçülen uzaklık, SDmaks: Dmaks/vücut yüzey alanı, BDmaks: Dmaks/boy). Hastaların mesane boynuna en uzak lenf nodu (1 numaralı LN) ile SUV_{maks}'ı en yüksek lenf nodu (2 numaralı LN) PET/BT parametreleri; hastaların Gleason skoru, ISUP Grade'i, görüntüleme öncesi prostat-spesifik antijen (PSA) değerleri, hasta takibinde PSA rekürrens/persistans olup olmaması ve hastanın sağkalımı (Tablo 1) arasındaki ilişki ayrı ayrı incelendi. Lenf nodu uzaklık parametreleri hesaplandı ve karşılaştırıldı. Aynı lenf nodlarının SUV_{maks}'ları, metabolik tümör volumleri (MTV) ve aktivite skoru hastaların klinik bulguları ile karşılaştırıldı.

Bulgular: Ortalama Dmaks1 196,82±158,65mm (53,2-585) Dmaks2 110,55±85,49mm (51,3-442,6) SDmaks1 0,104±0,88 m^{-1}(0,24-0,37) SDmaks2 0,058±0,044 m^{-1} (0,024-0,248) olarak hesaplandı. Otuz hastada 1 ve 2 numaralı lenf nodları aynı lenf nodu idi. Hastaların sağkalımı ile lenf nodu uzaklık parametreleri arasında korelasyon görülmüştür (p<0,05). Bu

parametreler hayatta olmayan hastalarda sağ olanlara göre anlamlı olarak fazla bulunmuştur (Tablo 2 ve 4). PSA rekürrens/persistans olan hastalarda, olmayanlara göre SUV_{maks}'ı en yüksek olan LN'nin standardize uzaklığı (SDmaks2) anlamlı olarak yüksek bulunmuştur (p=0,03) (Var: 0,070±0,051 m^{-1})(Yok: 0,051±0,034 m^{-1}). Bir yıllık PSA takibine bakıldığında ise rekürrens/persistans olana hastalarda SUV_{maks}'ı yüksek olan LN'nin uzaklık parametreleri ve MTV'si rekürrens/persistans olmayanlara göre anlamlı yüksek bulunmuştur (Tablo 3). Gleason skorları ve ISUP gradları kendi içlerinde sınıflandırıldı ve hastaların sağkalımı, ilk yıldaki ve takibindeki PSA rekürrens/persistans durumu ile karşılaştırıldığında anlamlı sonuç elde edilemedi.

Sonuç: Elde edilen verilere göre lenf nodunun uzaklığı parametreleri (SDmaks1 ve 2, BDmaks1 ve 2) hastaların sağkalımını, ilk yıldaki ve takibindeki PSA rekürrens/persistans durumunu predikte etmede Gleason skoruna ve ISUP grad'ına daha üstün bulunmuştur (Tablo 4). Gleason ve ISUP skorlamalarının anlamlı çıkmaması takip sürelerinin kısa ve hasta sayısının az olmasından kaynaklandığı düşünülebilir (Tablo 4). İki lenf nodu karşılaştırıldığında ise; metabolik aktivitesi en yüksek olan lenf nodunun uzaklığının artması en uzaktaki lenf nodunun uzaklığının artmasından daha önemli olarak gözükmektedir (Tablo 4). Bunun prostat kanserinde metabolik görüntülemenin önemine işaret ettiği söylenebilir.

Anahtar Kelimeler: Prostat kanseri, PET-BT, Ga-68 PSMA

Tablo 1. Sağkalım

Sağkalım durumu	Kişi sayısı	Yüzdesi
Sağkalım durumu	Kişi sayısı	Yüzdesi
Hayatta değil	15	22,4
Hayatta	52	77,6

Tablo 2. LN uzaklık parametreleri sağkalım

Total	67	100		BDmaks1 (p=0,049)
SDmaks1 (p=0,056)	BDmaks2 (p=0,047)	SDmaks2 (p=0,047)	Hayatta	0,098±0,075
0,086±0,066	0,057±0,036	0,050±0,031	Hayatta değil	0,182±0,128

Tablo 3

PSA Rekürrens/Persistans (1 yıl)	BDmax2 (p:0.012)	SDmax2 (p:0.017)	MTV2 (p:0.027)
Var	0,102±0,075	0,092±0,063	4,52±4,26
Yok	0,057±0,035	0,050±0,033	1,91±1,96

Tablo 4

Değişken 1	Değişken 2	Korelasyon katsayısı	p
SDMAX1	SURV	-0,235*	0,028
	PSA TAKİP	0,162	0,109
	PSA TAKİP(1yıl)	0,226*	0,041
SDMAX2	SURV	-0,244*	0,023
	PSA TAKİP	0,282*	0,014
	PSA TAKİP(1yıl)	0,328**	0,005
BDMAX1	SURV	-0,243*	0,024
	PSA TAKİP	0,130	0,162
	PSA TAKİP(1yıl)	0,205	0,058
BDMAX2	SURV	-0,244*	0,023
	PSA TAKİP	0,255*	0,025
	PSA TAKİP(1yıl)	0,310**	0,008
GLEASON(<8,8.>8)	SURV	-0,070	0,287
	PSA TAKİP	0,102	0,218
	PSA TAKİP(1yıl)	0,042	0,374
ISUP(1-4, 5)	SURV	-0,099	0,212
	PSA TAKİP	0,097	0,230
	PSA TAKİP(1yıl)	0,064	0,313
İlk PSA(<10,10-20,>20)	SURV	0,284*	0,013
	PSA TAKİP	-0,126	0,177
	PSA TAKİP(1yıl)	0,055	0,345

Correlation is significant at the 0.01 level (1-tailed).**

Correlation is significant at the 0.05 level (1-tailed).*



Şekil 1. Lenf nodu ortasından mesane boynuna ölçüm

[PS-011]

I-131 Tedavisine Bağlı Gelişen Kserostominin Tedavi Sürecindeki Faktörlerle İlişkisi

Recep Halit Tokaç, Azada Ayan Alakbarlı, İsabel Raika Durusoy Onmuş, Ayşegül Akgün

Ege Üniversitesi Tıp Fakültesi, Nükleer Tıp Anabilim Dalı, İzmir

Amaç: Diferansiye tiroid karsinomlu (DTK) hastalarda uygulanan I-131 tedavisi tükürük bezlerinde tutulmakta ve yıkıma yol açmaktadır. Hastalarda %37 oranında 1-2 yıl içerisinde kserostomi gelişmekte ve yaşam kalitesini düşürmektedir. Bu çalışmada I-131 tedavisi almış hastalardaki izlemde tükürük bezleri ile ilgili şikayetlerini; cinsiyet, I-131 dozu, tedavi sırasında su, sakız, limon kullanımı ve I-131 tüm vücut tarama sintigrafisi (TVS) bulguları ile karşılaştırmayı amaçladık.

Yöntem: Kliniğimizde 2004-2021 yılları arasında I-131 tedavisi almış olan DTK'lı 101 hastada tükürük bezi hasarı bulguları olan ağız kuruluğu, tat almada sorun, yemek ile su içme gereksinimi ve tükürük bezi bölgelerinde şişlik varlığı geriye dönük sorgulandı. Tedavi sırasında su, sakız ve limon kullanımı not edildi. Post-terapik ve 9-12 ay sonra elde edilen TVS bulguları değerlendirilmeye alındı ve asimetrik tükürük bezi tutulumu pozitif kabul edildi. Hasta şikayetleri ile cinsiyet, I-131 dozu, tedavi sırasında su-sakız-limon kullanımı ve TVS bulguları arasında korelasyon istatiksel olarak değerlendirildi.

Bulgular: Hastaların yaşları 9-72 arasında olup, 79'u kadın, 22'si erkekti. Histopatolojik değerlendirmede 93'ünde papiller tiroid karsinomu, 1'inde hurtle hücreli karsinom ve papiller tiroid karsinomu, 5'inde folliküler karsinom, 1'inde folliküler karsinom ve papiller tiroid karsinomu tanısı mevcuttu. Hastalara kümülatif doz olarak I-131 tedavisi 30-550 mCi (ortalama: 97,5 mCi ± 76,8) arasında verilmişti. I-131 tedavisi 1-3 kez arası uygulanmıştı. Hastaların tümü tedavi sırasında önerilen su tüketimini gerçekleştirmişlerdi. Tedavi sırasında 53 (%52,5) hastada sakız, 50 (%49,5) hastada limon kullanımı öyküsü vardı. Hastaların; 26'sında (%25,7) ağız kuruluğu yakınması, 17'sinde (%16,8) tedavi sonrasında tükürük bezi bölgelerinde şişlik, 22'sinde (%21,8) yemek ile su ihtiyacı ve 21'inde (%20 ,8) tat almada sorun şikâyeti mevcuttu. Post-terapik I-131 TVS'de 5 (%4,9) hastada, 9-12. ay TVS'de 21 (%20,8) hastada tükürük bezlerinde asimetrik uptake saptandı. TVS bulguları ile sadece ağız kuruluğu arasında anlamlı bir korelasyon gözlenmekteydi ($p<0,05$). Ancak TVS bulgularıyla tükürük bezleri bölgelerinde şişlik, yemek ile su ihtiyacı, tat almada sorun şikayetleri arasında anlamlı ilişki saptanmadı ($p>0,05$). Toplam I-131 dozu, sakız ve limon kullanımı, hastaların cinsiyeti ile hasta şikayetleri arasında da anlamlı bir ilişki mevcut değildi ($p>0,05$).

Sonuç: Bu çalışmada ağız kuruluğu şikayeti ile TVS bulguları arasında ilişki gösterilmiş olmakla birlikte diğer kserostomi şikayetleri ile TVS bulguları arasında ilişki saptanmamıştır. Ayrıca toplam I-131 dozu ile kserostomi bulguları arasında bir ilişki mevcut değildir. Hasta yatışında tavsiye edilen limon ve sakız kullanımının ise kserostomi gelişimini engellemede etkili olmadığı gözlenmiştir.

Anahtar Kelimeler: I-131 tedavi, kserostomi, diferansiye tiroid kanseri

[PS-012]

DOTATATE PET/BT Yapılan Gepnet Hastalarında SSTR Eksprese Eden Tümör Hacmini Ölçmek İçin En Uygun Segmentasyon Yöntemi

Nuh Filizoğlu, Salih Özgüven, Kevser Öksüzoğlu, Feyza Şen, Tunç Öneş, Fuat Dede, Halil Turgut Turoğlu, Tanju Yusuf Erdil

Marmara Üniversitesi Pendik Eğitim ve Araştırma Hastanesi, Nükleer Tıp Kliniği, İstanbul

Amaç: Ga-68 DOTATATE pozitron emisyon tomografi (PET)/bilgisayarlı tomografi (BT)'de ölçülen somatostatin reseptör eksprese eden tümör hacmi (SRETH) ve total lezyon somatostatin reseptör ekspresyonu (TLSRE) gibi prognostik değere sahip volümetrik parametrelerin hesaplanmasında kullanılan farklı segmentasyon yöntemlerini karşılaştırmayı ve prognozu tahmin etmede en uygun segmentasyon yöntemini bulmayı amaçladık.

Yöntem: Ga-68 DOTATATE PET/BT görüntüleme yapılan GEPNET tanılı 34 hastanın görüntüleri PET VCAR yazılımı ve LIFEx yazılımı kullanılarak yeniden analiz edildi. SRETH ve TLSRE değerlerini hesaplamak için dört farklı eşik tabanlı yöntem kullanıldı. Bir hastanın tüm lezyonlarının SRET'si tüm vücut-SRETH'si (TV-SRETH) olarak ve hastanın tüm lezyonlarının TLSRE'si tüm vücut-TLSRE'si (TV-TLSRE) olarak toplandı.

Bulgular: Uyarlanabilir eşik değer kullanılarak hesaplanan TV-$SRETH_{uyar}$ hariç tüm segmentasyon yöntemleri ile hesaplanan TV-SRETH'ler progresyonsuz sağkalım ile istatiksel olarak anlamlı ilişkili bulundu. TV-$SRETH_{\%45}$ [C-indeksi: 0,704, güven aralığı (GA): 0,622-0,786, p=0,007] ve TV-$SRETH_{\%60}$ (C-indeksi=0,704, GA=0,622-0,786, p=0,007), istatiksel olarak anlamlı en yüksek prognostik değere sahip parametreler olarak bulundu. TV-TLSRE parametreleri arasında en yüksek prognostik öneme sahip değerler ise TV-$TLSRE_{\%35}$, TV-$TLSRE_{\%40}$, TV-$TLSRE_{\%50}$ olarak bulundu (C-indeksi=0,689, GA=0,604-0,774, p=0,008).

Sonuç: Sabit göreceli eşik değer yönteminin, GEPNET hastalarında prognostik tahmin için tedavi öncesi Ga-68 DOTATATE PET/BT'de SRETH'yi belirlemede en etkili ve en kolay uygulanabilir yöntem olduğu görüldü. Standardize uptake değerinin %45 ve %60'ını eşik değer alarak hesaplanan TV-$SRETH_{\%45}$ (11,8 cm^3 eşik değeri) ve TV-$SRETH_{\%60}$ (6,3 cm^3 eşik değeri) GEPNET hastalarında prognozun güçlü bir öngörücüsü olduğu bulundu.

Anahtar Kelimeler: Ga-68 DOTATATE PET/BT, nöroendokrin tümör, segmentasyon, somatostatin reseptör eksprese eden tümör hacmi, total lezyon somatostatin reseptör ekspresyonu, prognoz

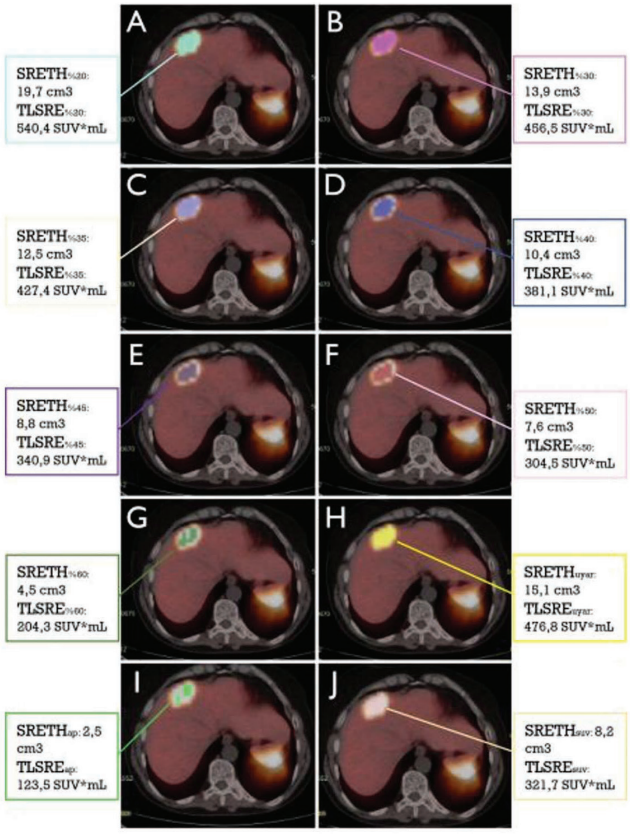

Şekil 1. Ga-68 DOTATATE PET/BT tabanlı parametrelerin hesaplanması

Yöntem	P	HR	95% CI of HR	C-index (95% CI)
TV-SRETH%20	0,009*	3,145	1,318-7,506	0,693 (0,604-0,781)
TV-TLSRE%20	0,046*	2,308	1,013-5,258	0,658 (0,558-0,758)
TV-SRETH%30	0,026*	2,693	1,119-6,478	0,660 (0,567-0,753)
TV-TLSRE%30	0,422	1,901	0,395-9,148	0,604 (0,496- 0,711)
TV-SRETH%35	0,026*	2,693	1,119-6,478	0,660 (0,567-0,753)
TV-TLSRE%35	0,008*	3,054	1,326-7,031	0,689 (0,604-0,774)
TV-SRETH%40	0,070	2,312	0,931-5,742	0,671 (0,575-0,767)
TV-TLSRE%40	0,008*	3,054	1,326-7,031	0,689 (0,604-0,774)
TV-SRETH%45	0,007*	3,438	1,384-8,541	0,704 (0,622-0,786)
TV-TLSRE%45	0,020*	2,623	1,160-5,929	0,673 (0,584-0,762)
TV-SRETH%50	0,186	1,680	0,778-3,628	0,655 (0,565-0,745)
TV-TLSRE%50	0,008*	3,054	1,326-7,031	0,689 (0,604-0,774)
TV-SRETH%60	0,007*	3,438	1,384-8,541	0,704 (0,622-0,786)
TV-TLSRE%60	0,125	1,838	0,843-4,010	0,660 (0,558-0,762)
TV-SRETHap	0,009*	3,145	1,318-7,506	0,693 (0,604-0,781)
TV-TLSREap	0,077	2,229	0,916-5,426	0,662 (0,560-0,763)
TV-SRETHsuv	0,010*	2,896	1,282-6,543	0,700 (0,616-0,784)
TV-TLSREsuv	0,077	2,229	0,916-5,426	0,662 (0,560-0,763)
TV-SRETHuyar	0,049*	2,231	1,001-4,969	0,691 (0,612-0,770)
TV-TLSREuyar	0,077	2,229	0,916-5,426	0,662 (0,560-0,763)
HR tehlike oranı, %95CI %95 güven aralığı				
Çok değişkenli analiz yaş, cinsiyet, primer bölge ve ki-67 indeksine göre ayarlandı				
*P < 0,005				

Şekil 2. PET parametrelerinin çok değişkenli Cox regresyon analizi ve C-indeksleri

[PS-013]

Hormon Duyarlı *De Novo* Metastatik Prostat Kanserinde Evreleme Ga-68 PSMA PET/BT Parametreleri Progresyonu Öngörebilir Mi?

Süleyman Aksu[1], Bedriye Büşra Demirel[1], Seda Gülbahar Ateş[1], Öztürk Ateş[2], Gülin Uçmak[1]

[1]*Sağlık Bilimleri Üniversitesi, Dr. Abdurrahman Yurtaslan Ankara Onkoloji Eğitim ve Araştırma Hastanesi, Nükleer Tıp Kliniği, Ankara*

[2]*Sağlık Bilimleri Üniversitesi, Dr. Abdurrahman Yurtaslan Ankara Onkoloji Eğitim ve Araştırma Hastanesi, Tıbbi Onkoloji Kliniği, Ankara*

Amaç: *De novo* metastatik hormon duyarlı prostat kanseri (mHDPK) hastalarında, evreleme Ga-68 prostat spesifik membran antijeni (PSMA) pozitron emisyon tomografi (PET)/bilgisayarlı tomografi (BT) parametrelerinin birinci basamak standart tedaviler [androjen deprivasyon tedavisi (ADT) ± dosetaksel] sonrası progrese hastalığı öngörmede yerini araştırmaktır.

Yöntem: Çalışmamıza 2018-2022 tarihleri arasında yapılan evreleme Ga-68 PSMA PET/BT incelemesinde, metastaz saptanan, birinci basamak standart tedavi sonrası takibi olan hastalar dahil edildi. Hastaların demografik özellikleri, patolojik özellikleri, tedavi öncesi ve sonrası total PSA (tPSA) değerleri kaydedildi. Tanı anındaki tPSA ile tedavi sonrası ulaşılan en düşük tPSA farkları hesaplandı (delta tPSA). Ga-68 PSMA PET/BT incelemesinde prostat bezi, pelvis ve pelvis dışı lenf nodları, uzak metastaz alanları (akciğer, karaciğer, kemik) ve standardize uptake değeri $(SUV)_{maks}$ değerleri (Tablo 1), karaciğer SUV_{ort} değerleri kaydedildi. Klinik-görüntüleme bulgularına göre progresyon varlığı ve tarihi kaydedildi. Tedaviler sonrası progresyonu öngören faktörleri araştırmak için Cox regresyon analizi ve progresyonsuz sağkalımı (PFS) belirlemek amacıyla Kaplan Meier analizi yapıldı.

Bulgular: Hastaların yaş ortalaması 67,6±8,4 (48-84) idi. Hastaların ISUP evreleri sırasıyla; 3 (%7,5) hastada grade 2, 2 (%5) hastada grade 3, 9 (%22,5) hastada grade 4, ve 26 (%65,0) hastada grade 5 idi. Tanı anında medyan tPSA değeri 103 (8-6109) ng/mL, medyan ALP değeri 126 (17-901) U/L bulundu. Tedavi sonrası medyan en düşük tPSA değeri 0,5 (0-32) ng/mL ve delta tPSA değeri 102,7 (7,9-6178) ng/mL olarak bulundu. Medyan takip süresi 13,0 (4,0-45,0) ay hesaplandı. 21 (%52,5) hastada progresyon izlenmiş olup, bu hastalarda tPSA değeri medyanı 6 (1-51) ng/mL idi. Hastalardan 18'i (%45) ADT alırken, 22'si (%55) ADT + dosetaksel tedavisi almıştı. Delta tPSA değeri ile kemik metastazı SUV_{maks} değeri arasında düşük-orta düzeyde pozitif korelasyon saptandı (p=0,042, r=0,336). mHDPK hastalarında progresyonu öngören faktörleri belirlemek için yapılan univariant analizde yalnızca tedavi sonrası ulaşılan en düşük tPSA değeri [p<0,001, OR: 0,091, %95 güven aralığı (GA): 1.042-1.143] progresyon ile ilişkili olarak bulunurken, Ga-68 PSMA PET/BT bulguları ve diğer klinik bulgular ile progresyon arasında anlamlı farklılık saptanmadı. ROC analizi ile yapılan değerlendirmede de tedavi sonrası elde edilen en düşük tPSA değerinin tanısal değeri olduğu gösterildi (Şekil 1, AUC: 0,853, %95 GA: 0,740-0,962, p<0,001). En düşük tPSA değeri için eşik değer 0,45 ng/mL olarak belirlendiğinde, progresyonu öngörmede duyarlılık %76,2, özgüllük %73,7 olarak bulundu. PFS belirlemek amacıyla yapılan analizlerde, tüm hasta grubunda PFS ortalama 24,5 (%95GA: 19,01-29,95) ay iken, ortalama PFS tedavi sonu en düşük tPSA değeri <0,45 ng/mL olanlarda 34,5 (27,09-42,28) ay ve >0,45 ng/mL olanlarda 15 (%95 GA: 11,08-18,90) ay olarak bulundu (Şekil 2).

Sonuç: Yüksek riskli prostat kanseri hastalarında Ga-68 PSMA PET/BT incelemesi konvansiyonel görüntülemelere göre hastalık evrelemesi-

yaygınlığının belirlenmesinde daha başarılı olduğu ve hormon dirençli prostat kanserinde PSMA ekspresyonunun prognoz ile ilişkili olduğu bilinmekle birlikte, çalışmamızda *de novo* mHDPK hastalarında Ga-68 PSMA PET/BT'de PSMA ekspresyon yoğunluğunun progresyonu öngörmede anlamlı olmadığı dikkati çekmiştir. Ayrıca birinci basamak standart tedavi sonrası ulaşılan en düşük tPSA değerinin PFS süresini öngörmede önemli bir faktör olduğuna ve tPSA takip aralığının hasta bazında özelleştirilmesinin önemine dikkat çekmek istiyoruz.

Anahtar Kelimeler: Prostat kanseri, metastaz, Ga-68 PSMA PET/BT, SUV_{maks}, total PSA, progresyon

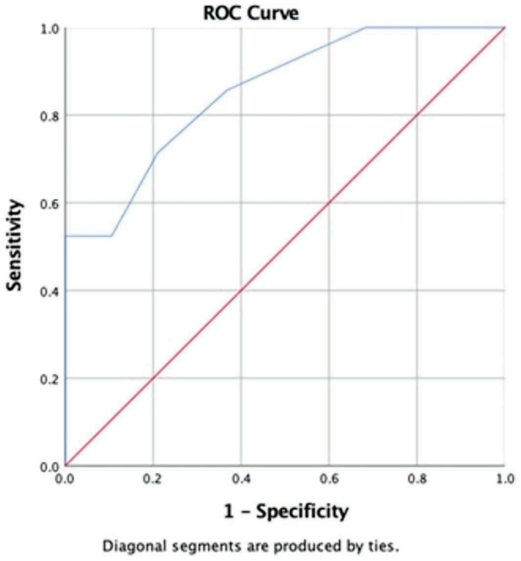

Şekil 1. Tedavi sonrası elde edilen en düşük tPSA değeri ile progresyon ilişkisi (AUC: 0,853, %95 GA: 0,740-0,962, p<0,001)

tPSA: Total prostat-spesifik antijen, GA: Güven aralığı

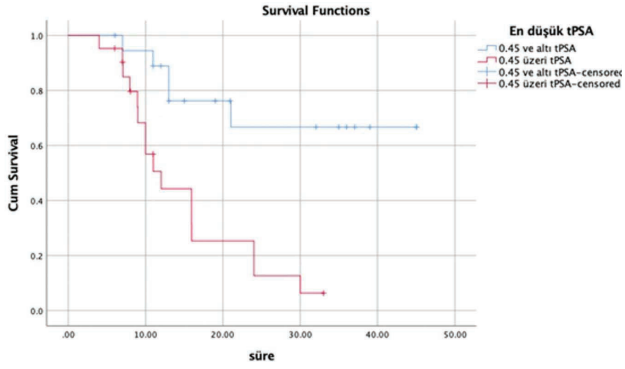

Şekil 2. En düşük tPSA değerine göre progresyonsuz sağkalım analizi

tPSA: Total prostat-spesifik antijen

Tablo 1. Ga-68 PSMA PET/BT parametreleri

	N, %	Medyan (min-maks SUV_{maks})/ortalama ± SS
Prostat bezi	40 (%100)	20,3±10,3
Kemik metastazı	37 (%92,5)	20,1 (5,2-86,2)
Pelvik lenf nodu metastazı	37 (%92,5)	24,8 ±17,9
Abdomen lenf nodu metastazı	24 (%60,0)	18,8±12,4
Mediasten lenf nodu metastazı	13 (%32,5)	15,5±9,3
Servikal lenf nodu metastazı	13 (%32,5)	8,8 (2,8-28,7)
Karaciğer metastazı	3 (%7,5)	22,1±18,6
Akciğer metastazı	5 (12,5)	8,0±6,1

PSMA: Prostat spesifik membran antijeni, PET/BT: pozitron emisyon tomografi/bilgisayarlı tomografi

[PS-014]

Biyopsi Sonucu Gleason 3+3 Olan Prostat Kanserli Hastalarda Ga-68 PSMA PET/BT Evrelemede Katkı Sağlıyor Mu?

Sevda Sağlampınar Karyağar[1], Mehmet Can Şahin[1], Savaş Karyağar[1], Müge Öner Tamam[1], Gündüzalp Buğrahan Babacan[1], Alper Ötünçtemur[2]

[1]Sağlık Bilimleri Üniversitesi, Prof. Dr. Cemil Taşcıoğlu Şehir Hastanesi, Nükleer Tıp Kliniği, İstanbul

[2]Sağlık Bilimleri Üniversitesi, Prof. Dr. Cemil Taşcıoğlu Şehir Hastanesi, Üroloji Kliniği, İstanbul

Amaç: Gleason skoru (GS) 3+3 olan prostat kanseri hastalarında, evreleme aşamasında yapılan Ga-68 prostat spesifik membran antijeni (PSMA) pozitron emisyon tomografi (PET)/bilgisayarlı tomografi (BT) görüntülemenin tanısal katkısını değerlendirmektir.

Yöntem: TRUS biyopsi sonucu GS 3+3 olup evreleme aşamasında serum PSA değeri >20 µgr/L olması ve/veya diğer görüntüleme yöntemlerinde metastaz açısından şüpheli bulgu tespit edilmesi nedeni ile kliniğimizde Ga-68 PSMA PET-BT görüntüleme yapılmış olan 33 hasta çalışmamıza dahil edildi. Hastaların Ga-68 PSMA PET-BT görüntüleme bulguları, radikal prostatektomi (RP) operasyon bulguları ile tedavi sonrası takip verileri retrospektif olarak incelendi. Ga-68 PSMA PET-BT görüntüleri vizual olarak değerlendirildi. PSMA pozitif lezyonlar için SUV_{maks} değerleri hesaplandı. Prostat bezinde multisentrik PSMA pozitif lezyon olan hastalarda en yüksek SUV_{maks} değeri kullanıldı.

Bulgular: Hastaların yaş ortalaması 70,27±7,50 idi. Hastaların serum PSA değeri ortalamaları 14,61±10,41 µgr/L (2,16-38,97) idi. Ga-68 PSMA PET/BT görüntüleme ile 33 hastanın 27'sinde (%82) primer prostat bezi malignitesi ile uyumlu olarak değerlendirilen en az bir odak ve 1 hastada da operasyon patolojisi ile de doğrulanmış 1 adet obturator lenf nodu metastazı tespit edildi. Ga-68 PSMA PET/BT görüntülemede hiçbir hastada uzak metastaz mevcut değildi. On bir hasta RP, 10 hasta küratif radyoterapi, 1 hasta foraj ile tedavi edilmişti. Prostat bezinde primer lezyon SUV_{maks} ortalaması 8,33±7,95 (2,7-29,04) idi. Primer lezyon SUV_{maks} ile serum PSA değeri arasında anlamlı korelasyon tespit edildi (p=0,032; r=0,374). Serum PSA değeri ile primer lezyon SUV_{maks}/Karaciğer SUV_{maks} değeri arasında ise daha yüksek korelasyon katsayısı ile istatistiksel anlamlı ilişki tespit edildi (p=0,007; r=0,457). Farklı D'Amico skoru alt grubundaki hastalarda ile prostat lezyonlarının SUV_{maks}

değerleri arasında istatistiksel olarak anlamlı fark tespit edildi (p<0,001). Alt grup incelemesinde D'Amico düşük risk grubundaki hastalar ile orta risk grubundaki hastaların SUV_{maks} değerleri karşılaştırıldığında istatistiksel olarak anlamlı fark tespit edildi (p<0,001). Ancak D'Amico orta ve yüksek risk alt grupları SUV_{maks} değerleri arasında ise istatistiksel olarak anlamlı bir fark yoktu (p=0,514). RP olup ameliyat patoloji sonucu GS 3+4 ve üzeri olan hasta grubunda primer lezyon SUV_{maks} ortalama 8,49±2,20 (3,71-18,55), GS 3+3 olan ve benign patoloji tespit edilen hasta grubunda ise 5,42±2,94 (0-10,12) idi. Takip verilerine erişilebilen 30 hastada ortalama takip süresi 34±17,2 (5-59) ay olup hiçbir hastada biyokimyasal veya yapısal nüks tespit edilmedi.

Sonuç: Evreleme aşamasında yapılan Ga-68 PSMA PET/BT görüntülemenin hastaların PSA değerleri ve D'Amico skorları ile anlamlı ilişki gösterdiği, RP sonrası GS yüksek olan hastalarda lezyon SUV_{maks} değerlerinin daha yüksek olduğu tespit edilmiştir. Bu bulgunun 12-16 kadran biyopsinin suboptimal sonuçlandığı hastalarda PSMA PET'in tek başına GS'yi predikte edebileceği düşünülmüştür. Serum PSA değeri >20 µgr/L olan hastalar da dahil olmak üzere GS 3+3 olup evreleme aşamasında Ga-68 PSMA PET/BT görüntülemesi yapılan ve uzak metastaz tespit edilmeyen hastaların hiçbirinde takiplerde metastaz gelişmemiş olması Ga-68 PSMA görüntülemenin prognostik açıdan güvenilir bir yöntem olduğunu ve prediktif değerini ortaya koymaktadır.

Anahtar Kelimeler: Ga-68 PSMA PET/BT, prostat kanseri, gleason 6

[PS-015]

Prostat Yatağındaki PSMA Tutulumun Parametrik Verilerinin Klinik Anlamlılığının ve Prognoza Katkısının Değerlendirilmesi

Jale Mammadkhanlı[1], Büşra Özdemir Günay[2], Ezgi Gökdemir[1], Funda Üstün[1]

[1]*Trakya Üniversitesi Tıp Fakültesi, Nükleer Tıp Anabilim Dalı, Edirne*

[2]*Edirne Sultan 1. Murat Devlet Hastanesi, Nükleer Tıp Kliniği, Edirne*

Amaç: Ga-68 prostat spesifik membran antijeni (PSMA) pozitron emisyon tomografisi/bilgisayarlı tomografi (PET/BT), PSMA ekspresyonu artmış prostat kanserini görüntülemek için kullanılan tekniktir. Ga-68 PSMA PET/BT, prostat kanserinin tanısı, evrelemesi ve tedaviye yanıt değerlendirilmesinde kullanılır. 177 Lu-PSMA tedavisi dirençli prostat kanserinde yine bu molekül hedeflenerek uygulanan tedavi yöntemidir. Lu-177 PSMA tedavisi öncesi PSMA ekspresyonun tedaviye yanıtta önemli olduğu bilinmektedir. Ancak tümör biyolojisi ve lezyonların PSMA ekspresyonları arasındaki ilişki halen netleşmemiştir. Bu çalışmadaki amacımız; Ga-68 PSMA PET/BT görüntülemesi yapılan prostat kanseri tanılı hastalarda prostat yatağındaki reseptör affinitesine ait parametrik verilerin klinik olarak anlamlılığını, prognoza etkisini ve normal fizyolojik tutulumları etkileyip etkilemediğini araştırmaktır.

Yöntem: Kliniğimize 2016-2019 yılları arasında başvuran histopatolojik olarak prostat kanseri tanısı alan hastalardan; preoperatif Ga-68 PSMA PET/BT görüntülemesi mevcut olan histopatolojik, biyokimyasal parametrelerine ve takip verilerine ulaşılabilen 82 hasta (ortalama yaş 73,15) dahil edildi. Retrospektif olarak Ga-68 PSMA PET/BT görüntüleri yeniden değerlendirilerek prostat lojunda patolojik radyofarmösitik tutulumu izlenen ve izlenmeyen hastalarla iki grup oluşturuldu. Primer lezyonun metabolik parametreleri, hastaların görüntüleme anındaki PSA değerleri, karaciğer, böbrek, dalak, tükürük bezi gibi fizyolojik reseptör afinitesi izlenen organların SUV_{maks} değerleri, metastaz varlığı ve bunların SUV değerleri, metaztaz ortalama değerleri istatiksel olarak karşılaştırıldı.

Bulgular: Çalışmaya dahil edilen 82 hastanın 39'unda prostat lojunda PSMA reseptör afinitesi fizyolojik sınırlarda izlenirken (grup 1), 43 hastada prostat lojunda patolojik düzeyde ve fokal PSMA reseptör afinitesi izlenmiştir (grup 2) (Resim 1, 2). Prostat lojunda patolojik PSMA tutulumu izlenmeyen hastaların sağkalım süreleri grup 2'ye oranla daha uzun olarak saptanmıştır (p=0,015). Gruplar görüntüleme öncesi PSA değerleri açısından karşılaştırıldığında; prostatta tutulumu olan grupta, olmayana göre istatiksel olarak anlamlı PSA yüksekliği saptanmıştır (p=0,034).

Metastaz ortamalarına bakıldığında, metastaz ortalama değeri grup 2'de grup 1'e göre daha yüksek olarak bulunmuştur (p=0,008). Gruplar arasında prostat yatağındaki tutulumlar arasında belirgin fark olmasına rağmen, fizyolojik olarak PSMA reseptör affinitesi gösteren karaciğer (p=0,256), dalak (p=0,145), böbrek (p=0,958), submandibular ve parotis bezlerinin (p=0,311) SUV_{maks} değerleri açısından ise gruplar arasında istatiksel olarak anlamlı fark saptanmamıştır.

Sonuç: Prostat kanserinde PSMA ekspresyonunu etkileyen faktörler halen çalışmalara konu olmaktadır. Standart tedaviler sonrası PSMA ekspresyonun kaybolması tedaviye yanıt ya da dediferansiasyon lehine değerlendirilirken, tanı anında belirgin reseptör afinitesi göstermeyen prostat kanserlerinin prognozu ve histopatolojik özellikleri net olarak bilinmemektedir. Biz bu çalışmamızda yeni tanılı prostat kanserli hastaların prostat yatağındaki tutulumun derecesi arttıkça progresyon riskinin arttığını ancak fizyolojik PSMA ekspresyonunun değişmediğini gösterdik. Bu bulgu bize tümör biyolojisi ile ilgili verilerin daha dikkatli incelenmesi gerektiğini göstermektedir. PSMA negatif prostat kanserinin özellikleri gizemini korumaktadır. Bu konuda ileri çalışmalara ihtiyaç vardır.

Anahtar Kelimeler: Prostat kanseri, PSMA, Ga-68 PSMA PET/BT, prognoz

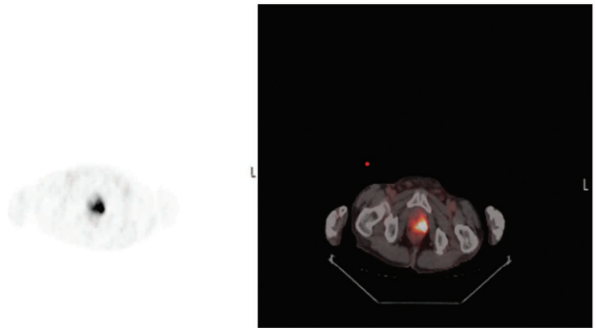

Şekil 1. Prostat lojunda patolojik düzeyde ve fokal PSMA reseptör afinitesi izlenen grup 2
PSMA: Prostat spesifik membran antijeni

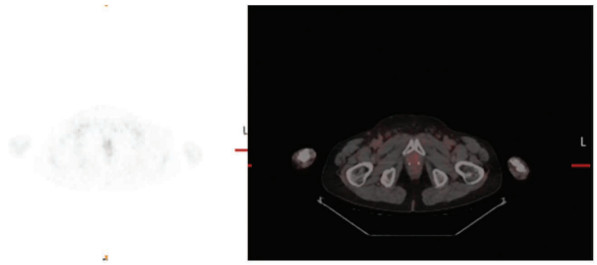

Şekil 2. Prostat lojunda PSMA reseptör afinitesi fizyolojik sınırlarda izlenen grup 1
PSMA: Prostat spesifik membran antijeni

[PS-016]

Renal Kortikal Sintigrafide Kantitatif Değerlendirmede Planar ve SPECT/BT Görüntülemenin Karşılaştırılması

Alptuğ Özer Yüksel[1], Berkay Çağdaş[1], Elif Özdemir[1,2]

[1]T.C. Sağlık Bakanlığı, Ankara Bilkent Şehir Hastanesi, Nükleer Tıp Kliniği, Ankara

[2]Ankara Yıldırım Beyazıt Üniversitesi Tıp Fakültesi, Nükleer Tıp Anabilim Dalı, Ankara

Amaç: Tc-99m DMSA sintigrafisi, en sık idrar yolu enfeksiyonuna bağlı gelişen kortikal hasarı saptamak amacı ile kullanılan ve böbreklerin rölatif split fonksiyonlarının (SRF) da değerlendirilebildiği bir görüntüleme yöntemidir. Tc-99m DMSA IV enjeksiyondan 2-3 saat sonra böbrekler görüntü alanına alınarak anterior, posterior ve oblik pozisyonlarda planar görüntüleme gerçekleştirilmektedir. Anterior-posterior planar görüntülerin sayım istatistikleri değerlendirilerek böbreklerin SRF oranları hesaplanabilir. Split fonksiyonun normal değerleri %45-55 arasındadır. Tek foton emisyon bilgisayarlı tomografi (SPECT) görüntüleme ve anatomik korelasyon amacıyla düşük doz bilgisayarlı tomografi (BT) ile SPECT/BT görüntülemenin seçilmiş hastalarda yapılması önerilmektedir. Çalışmamızda DMSA ile planar görüntüleme ve SPECT/BT ile hesaplanan SRF oranlarını karşılaştırmak ve bu değerleri etkileyebilecek faktörleri değerlendirmek amaçlanmıştır.

Yöntem: Çalışmamızda, Şubat 2019-Aralık 2022 tarihleri arasında Tc-99m DMSA sintigrafisi yapılan olgulardan planar görüntülemeye ek olarak SPECT/BT görüntüleme de yapılmış 113 olgu geriye dönük incelenmiştir. Xeleris V (GE Healtcare Chicago, Illinois, ABD) iş istasyonunda planar görüntüler için Renal DMSA Uptake Analysis ve SPECT/BT görüntüler için QMetrix programı kullanılmıştır. Planar görüntülerde anterior-posterior pozisyonlarsa sağ ve sol böbrek için ilgi alanları oluşturularak ve geometrik ortalama alınarak böbrek fonksiyonları hesaplanmıştır. Hassasiyet hesabı yapılarak QMetrix ile SPECT/BT görüntüleri rekonstrükte edilmiş ve sağ-sol böbrek için 3 boyutlu ilgi alanları (VOI) oluşturulmuştur. VOI'ler kullanılarak hacim ve sayım değerleri kaydedilmiş ve split renal fonksiyon hesaplanmıştır. Fonksiyon için iki böbrek arasındaki farkın %10'dan fazla olması patolojik olarak kabul edilmiştir. Kaydedilen veriler, IBM-SPSS 22 programında Mann-Whitney U, student's t-test ve Wilcoxon testleri ile istatistiki olarak değerlendirilmiştir.

Bulgular: Olguların ortalama yaşı 43 (±16,07), %60'ı (n=68) erkek ve %40'ı (n=45) kadın idi. Olguların %86' sında (n=97) sintigrafik olarak patolojik bulgular saptandı; %14'ünde (n=16) normal sınırlarda kortikal fonksiyon izlendi. Sintigrafisi normal olan olgularda planar ve SPECT/BT görüntüleme ile hesaplanan fonksiyonlar arasında anlamlı fark izlenmedi. Ancak sintigrafisinde kortikal fonksiyon bozukluğu saptanan grupta, iki yöntemle hesaplanan fonksiyonlar arasında istatistiksel olarak anlamlı fark izlendi (p<0,05). Bu gruptaki olgularda renal fonksiyonu ≤% 20 olan olgular için (n=44) iki yöntem arasındaki fark anlamlı (p<0,05) iken ≥%20 olan olgular için (n=53) iki yöntemle hesaplanan SRF arasında anlamlı farklılık saptanmadı (p>0,05). Nefrektomi kararında rol için 4 olgunun planar görüntüleme ile hesaplanan fonksiyonları ≥%10 iken QMetrix programı ile hesaplanan fonksiyonlar <%10 olarak saptanmıştır. Bir olgunun planar görüntüleme ile hesaplanan SRF <%10 iken QMetrix programı ile hesaplanan SRF ≥%10 olarak saptanmıştır.

Sonuç: Çalışmamızda planar ve SPECT/BT görüntülemede hesaplanan SRF değerlerinde normal sintigrafik bulgulara sahip hastalarda fark izlenmezken; sintigrafik olarak patolojik bulgu izlenen hastalarda ve böbreklerden birinin split fonksiyonunun ≤% 20 olduğu hasta grubunda anlamlı fark gösterdiği izlenmiştir. Tekrarlayan çalışmalarda hesaplamanın aynı görüntüleme yöntemi ile yapılması önemlidir. Bu grupta geniş hasta dağılımıyla yapılacak SPECT/BT kullanımının katkısını değerlendirecek klinik çalışmalara ihtiyaç vardır.
Anahtar Kelimeler: Tc-99m DMSA, renal kortikal hasar

[PS-017]

Lu-177 PSMA Tedavisinde Kür Sayısı - Hematotoksisite İlişkisi Kocaeli Üniversitesi Tecrübesi

Gizem Köroğlu, Gözde Dağlıöz Görür, Oğuzhan Sözen, Serkan İşgören, Şevket Zorlu, Yunus Çökerdenoğlu, Hakan Demir

Kocaeli Üniversitesi Tıp Fakültesi, Nükleer Tıp Anabilim Dalı, Kocaeli

Amaç: Lu-177 prostat spesifik membran antijeni (PSMA) tedavisinin, etkinliği ve güvenilirliği ile ilgili erken klinik çalışmalar; metastatik kastrasyona dirençli prostat kanseri (mKDPK) progresyonu olan hastalarda umut verici yanıt oranları göstermiştir. Ancak Lu-177 PSMA tedavisi güvenli bir tedavi olmasına rağmen lökositopeni, lenfositopeni ve trombositopeni gibi hematolojik yan etkilerle ilişkilendirilebilir. Bu çalışmada Lu-177 PSMA tedavisi uyguladığımız mKDPK hastalarında, oluşan hematotoksisitenin ciddiyetini ve kür sayısının buna etkilerini değerlendirmeyi amaçladık.

Yöntem: Ağustos 2016-2022 tarihleri arasında tekrarlayan toplam 260 kür (1-8; ortanca 3) tedavi almış 74 hastanın laboratuvar parametreleri retrospektif olarak incelendi. Lu-177 PSMA I&T, her kür arasında 8-10 hafta olacak şekilde 150-200 mCi uygulandı. Hastaların bazal ve kürler arası tedavi öncesi hemogram değerleri elde edildi. Tedaviden önceki bazal kan tablosu ile verilen son kür sonrası kan tablosu karşılaştırıldı. Ayrıca hastalar kür sayısına göre iki gruba ayrılarak [42 hasta <4 kür (grup 1) ve 32 hasta ≥4 kür (grup 2)] veriler arası farklar karşılaştırıldı. Çalışmamıza multipl kemik metastazı olan hastalar (>5) dahil edildi. Bu hastaların 40'ına farklı istasyonlarda lenf nodu metastazı, 10'una sürrenal bez, karaciğer veya akciğerde olmak üzere farklı uzak organ metastazları eşlik ediyordu.

Bulgular: Hastaların bazal hemogram değerleri son kür sonrası elde edilen sonuçlarla karşılaştırıldığında anlamlı bir düşüş görüldü (p<0,001) (Tablo 1). Hastaların hemoglobin (Hb), lökosit (WBC), lenfosit (LYM) ve trombosit (PLT) sayıları Common Terminology Criteria for Adverse Events v5.0' e göre sınıflandırıldı. Bu kriterlere göre tedavi öncesinde değerleri normal sınırlarda olan hasta sayısının, tüm gruplarda tedavi sonunda azaldığı görüldü. Tedavi sonunda hastaların 5'inde (%6,75) grade 3-4 anemi, 3'ünde (%4,05) grade 3 trombositopeni, 9'unda (%12,16) grade 3-4 lenfopeni gelişti. Hiçbir hastada grade 3-4 lökopeni görülmedi. Ancak grup 1 ve grup 2 arasında tedavi öncesi ve sonrası Hb, lökosit, trombosit ve lenfosit değişim değerleri açısından (Tablo 2) anlamlı fark bulunmadı (p>0,05).

Sonuç: Lu-177 PSMA tedavisinin ciddi olmamakla birlikte hematolojik yan etkileri görülebilmektedir. Yaygın kemik metastazı olan hastalarda kemik iliği toksisitesinin daha fazla olacağı ve tekrarlayan tedavilerde bu toksik etkilerin kümülatif olarak artabileceği öngörülebilir. Çalışmamızın sonuçlarına göre tedaviler sonrası az sayıda da olsa, grade 3-4 düzeyinde hematolojik toksik etkiler görülmüştür. Ancak bu hastaların bazal kan değerlerinin de normal olmadığı dikkati çekmektedir. Kür sayısı yüksek ve düşük hastalar arasında hematolojik toksisiteler açısından fark bulunmamıştır. Hematotoksisite gelişme sıklığı ve ciddiyeti ile kür sayısı arasında ilişki saptanamamıştır.

Anahtar Kelimeler: Prostate cancer, lutetium, hematological, adverse events

Tablo 1.		
	Tedavi öncesi	**Tedavi sonrası**
Hemoglobin (g/dL)	11,6±1,73	10,68±1,81*
Trombosit (x10³µL)	266,57±106,24	216,66±90,75*
WBC (x10³µL)	6,69 (5,62-8,27)	5,83 (4,44-7,38)*
Lenfosit (x10³µL)	1,41 (0,99-2)	0,97 (0,65-1,58)*
		*p<0,001

Tablo 2.		
	Grup 1	**Grup 2**
HB0 (g/dL)	11,35±1,62	12,05±1,8
HBson (g/dL)	10,59±1,93	10,79±1,69
PLT0 (x10³µL)	265,9±102,71	267,46±112,37
PLTson (x10³µL)	224,43±104,66	206,46±68,68
WBC0 (x10³µL)	6,84±1,99	7,17±3,1
WBCson (x10³µL)	6,22±2,78	6,69±3,05
LYM0 (x10³µL)	1,47±0,79	1,54±0,68
LYMson (x10³µL)	1,21±0,86	1,13±0,58
0: Tedavi öncesi düzey, son: tedavi sonu düzey		

[PS-018]

177Lu-DOTATATE Tedavisi Alan GEP-NET Tanılı Hastalarda Volümetrik Ga-68-DOTATATE PET/BT Parametrelerinin Prognostik Rolü

Ferat Kepenek[1], Halil Kömek[1], Canan Can[1], İhsan Kaplan[1], Serdar Altındağ[2], Cihan Gündoğan[1]

[1]Sağlık Bilimleri Üniversitesi, Gazi Yaşargil Eğitim ve Araştırma Hastanesi, Nükleer Tıp Anabilim Dalı, Diyarbakır

[2]İstanbul Gelişim Üniversitesi Tıp Fakültesi, Nükleer Tıp Anabilim Dalı, İstanbul

Amaç: Bu çalışmanın amacı, GEP-NET tanılı 177Lu-DOTATATE tedavisi alan hastalarda RECIST 1.1 ve standart tutulum değeri ($SUV)_{maks}$, SUV_{mean}, DOTATATE tümör hacmi (DTV), total lezyon DOTATATE (TLD) gibi kantitatif Ga-68-DOTATATE pozitron emisyon tomografisi/bilgisayarlı tomografi parametrelerinin sağlakım üzerine prognostik rolünü değerlendirmektir.

Yöntem: Retrospektif çalışmamız, Ocak 2017 ile Ocak 2022 arasında ^{177}Lu-DOTATATE ile tedavi edilen GEP-NET'li 21 hasta dahil edildi. Tüm hastaların 177Lu-DOTATATE tedavi öncesi ve sonrası SUV_{maks}, SUV_{mean}, SUV_{maks}/dalakSUV_{maks} (Sx), DTV, TLD, SUV_{mean}/dalakSUV_{mean} (Sm), TLD/Sm değerleri hesaplandı. Tedavi öncesi ve sonrası pozitron emisyon tomografisi/bilgisayarlı tomografilerden değişim yüzde (Δ) değerleri hesaplandı. Moleküler yanıtın değerlendirilmesinde patolojik DOTATATE ekspresyonu gösteren lezyon olmaması durumda komplet yanıt (KY), yeni lezyondan (NL) bağımsız olarak SUV parametrelerinin ve DTV, TLD de %20 ve üzeri artış progresif hastalık (PH), %30'dan fazla düşüş parsiyel yanıt (PY), KY, PY ve PH dışındaki grup stabil hastalık (SH) olarak değerlendirildi. Ayrıca hem DTV hem TLD parametrelerindeki değişime ek olarak NL varlığının PH olarak kabul edildiği ayrı bir gruplandırma yapıldı. Tedavi öncesi ve sonrası görüntüler solid tümörlerde tedavi yanıt değerlendirme kriterlerine (RECIST 1.1) göre, değerlendirildi ve KY, PY, SH, PH olarak kaydedildi.

Bulgular: Çalışmaya alınan 21 hastanın 11'i kadın olup hastaların yaş ortalaması 58 (44-86) olarak bulundu. Hastaların 8'i grade 1, 11'i grade 2 ve 2'si grade 3'tü. Toplam 319 metastaz tespit edilmiş olup bu lezyonlar içerisinden toplam 68 adet hedef lezyon tespit edildi. Tedavi yanıtında ΔTLD kullanıldığında hastaların %85,7'sinin (1 KY, 10 PY ve 7 SD) tedaviye yanıt verdiği ancak tedavi yanıtında RECIST 1.1 kullanıldığında hastaların %71,4'ünün (1 KY, 3 PY ve 11 SD) yanıtlı olduğu 6 hastada ise progresyon geliştiği gözlendi. Univariant COX regresyon analizinde ΔTLD/Sm sağkalım üzerinde istatistiksel olarak anlamlı (p değerleri 0,044) olarak bulunmuştur. Kaplan-Meier survey analizinde ΔSUV_{maks}/Sxc değerlerine göre hastalar incelendiğinde, hem tedaviye yanıtlı hem de yanıtsız hastalarda tahmini 1 yıllık sağkalım %100 ve 3 yıllık sağkalım tahmini tedaviye yanıtlılarda %100, yanıtsızlarda %50 idi (p=0,034). RECIST 1.1 değerlerine göre, hem tedaviye yanıtlı hem de yanıtsız hastalarda tahmini 1 yıllık sağkalım %100 ve 3 yıllık sağkalım tedaviye yanıtlılarda %100, yanıtsızlarda %50 idi (p=0,002). ΔDTV+NL değerlerine göre, tedaviye yanıtlı hastalarda 1 yıllık sağkalım tahmini %100 olup tedaviye yanıtsız hastalarda %75'ti. Üç yıllık sağkalım tedaviye yanıtlılarda %100, yanıtsızlarda %50'idi (p=0,033). ΔTLD+NL değerlerine göre, tedaviye yanıtlı hastalarda 1 yıllık sağkalım tahmini %100 olup yanıtsız hastalarda %85'ti. Üç yıllık sağkalım tedaviye yanıtlılarda %100, yanıtsızlarda %66 idi (p=0,030). Multivariant cox regresyon analizinde hiçbir parametre bağımsız prognostik faktör olarak bulunmadı.

Sonuç: Çalışmamızda tedaviye yanıt değerlendirilmesinde ΔSUV_{maks}/Sx, RECIST, ΔDTV+NL ve ΔTLD+NL parametrelerinin sağkalım öngörebileceğini gösterdik.

Anahtar Kelimeler: 177LU-DOTATATE, Ga-68-DOTATATE, PET/BT, GEP-NETs

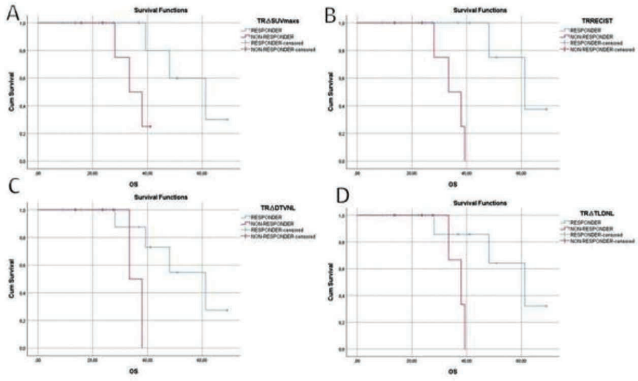

Şekil 1. Kaplan-Meier survey analizi

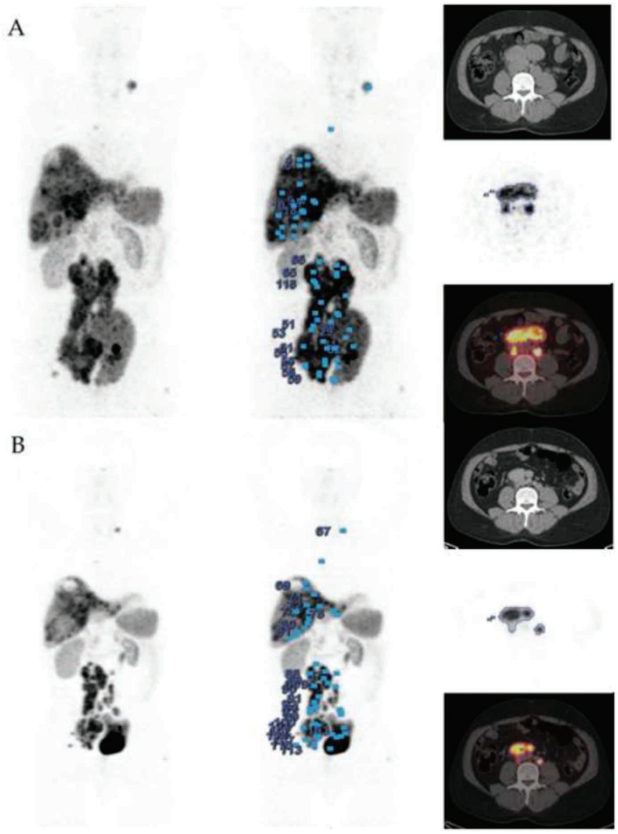

Şekil 2.

[PS-019]

Y-90 Tare Tedavi Planlamasında Tc-99m-MAA Enjeksiyonu Sonrası 1. ve 4. Saatte Alınan Görüntülerin Karşılaştırılması

Bilal Kovan[1], Emine Göknur Işık[1], Caner Civan[1], Fikret Büyükkaya[1], Zeynep Gözde Özkan[1], Yasemin Şanlı[1], Bayram Demir[2], Serkan Kuyumcu[1], Arzu Poyanlı[3], Cüneyt Türkmen[1]

[1]*İstanbul Üniversitesi, İstanbul Tıp Fakültesi, Nükleer Tıp Anabilim Dalı, İstanbul*

[2]*İstanbul Üniversitesi Fen Fakültesi, Nükleer Fizik Anabilim Dalı, İstanbul*

[3]*İstanbul Üniversitesi, İstanbul Tıp Fakültesi, Radyoloji Anabilim Dalı, İstanbul*

Amaç: Y-90 radyoembolizasyon tedavisinde Tc-99m-MAA görüntüleme, tedavinin planlanması ve doz hesaplanması açısından önemli bir basamaktır. MAA'nın fiziksel şekli, kırılganlığı, Tc-99m'den ayrılarak serbestleşmesi gibi nedenlerle zamana bağlı olarak aktivite dağılımında değişiklikler olabilmektedir. Bu çalışmada Tc-99m-MAA uygulama sonrası erken ve geç görüntülemelerde MAA dağılımı değerlendirilmiş ve dağılım değişimlerinin karşılaştırılması amaçlanmıştır.

Yöntem: Çalışmaya HCC (n=22), mCRC (n=11), ve diğer malignitelere sekonder karaciğer metastazları (n=18) tanıları ile kliniğimize yönlendirilen ve Y-90 radyoembolizasyon tedavisi öncesi Tc-99m-MAA uygulaması yapılan 51 hasta [22 K, 29 E, (60,86 yaş ±12,65)] dahil edildi. Tc-99m-MAA uygulaması sonrası 1 saat içerisinde tüm vücut ve karaciğer ilgi alanından tek foton emisyon bilgisayarlı tomografi/bilgisayarlı tomografi (SPECT/BT) görüntülemesi yapıldı. İlk görüntülemeden 3 saat sonra hastaların tüm vücut ve SPECT görüntülemeleri tekrar edildi. Simplicity Y-90 software kullanılarak SPECT/BT görüntülerinin analizi yapıldı. Erken (1. saat) ve geç görüntülerde (4. saat) akciğer şant oranlarının (LSF) %5 ve %10 threshold değerleri kullanılarak perfüze volüm (PV) tespit edildi. Elde edilen değerler Student's t-test ile karşılaştırıldı.

Bulgular: Tüm hasta grubunda LSF ortalamaları erken ve geç görüntülemede sırasıyla 4,59 (±4,19) ve 6,00 (±4,67) olarak hesaplandı (p<0,01). %10 threshold değerleri kullanılarak hesaplanan PV, erken ve geç görüntülemede ortalama 5,59 cm^3 (±412) ve 5,65 cm^3 (±4,21) olarak hesaplandı. %5 threshold değerleri kullanılarak hesaplanan ortalama PV değerleri, erken ve geç görüntülemede 8,25 cm^3 (±5,73) ve 8,36 cm^3 (±5,73) olarak hesaplandı (p<0,01).

Sonuç: Çalışmamızda Tc-99m-MAA uygulaması sonrası görüntülemenin geç olarak kaydedildiği durumlarda aktivite dağılımında değişimlerin olduğu saptandı. LSF değerleri geç görüntülemede ortalama %30,71 oranında artış göstermiş olup, en yüksek artış %162 olarak saptanmıştır. %10 threshold kullanılarak hesaplanan PV değerleri geç görüntülemelerde ortalama %1 oranında artış göstermiştir. Maksimum artış %40,77 ve maksimum azalım ise %16,66 oranında saptanmıştır. Erken ve geç görüntülerde %5 threshold ile PV değerleri geç görüntüde ortalama %1,4 oranında artış göstermiş olup, maksimum artış %33,02 ve maksimum azalım ise %14,42 oranında tespit edilmiştir. Radyoembolizasyon tedavisinde doz hesaplamada LSF ve PV değerlerinin doğru hesaplanması tedavinin etkinliği açısından önem taşımaktadır. Tc-99m-MAA uygulaması sonrası görüntülemenin gecikmesi LSF değerinin yüksek hesaplanmasına ve PV değerlerinin değişimine neden olabilmektedir. Y-90 radyoembolizasyon tedavi kılavuzunda görüntülemenin işlem sonrası mümkün olduğunca erken alınması önerilmekle birlikte klinik yoğunluk, hasta transferi veya kamera arızası gibi nedenlerle görüntülemede gecikmeler olabilmektedir. Çalışmamızda LSF ve PV değerlerindeki değişimin hastaya uygulanacak doz hesaplamalarını değiştirdiği, Tc-99m-MAA uygulaması sonrası görüntülemenin 1. saat içerisinde yapılması durumunda daha doğru doz hesaplamalarına ulaşıldığı görülmüştür.

Anahtar Kelimeler: Tc-99m-MAA, radyoembolizasyon, LSF, perfüze volüm, dozimetri

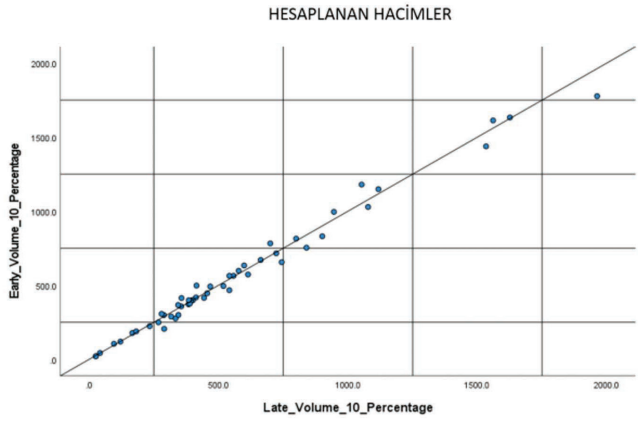

Şekil 1. %10 threshold ile hesaplanan erken ve geç görüntü volümlerinin dağılım grafiği

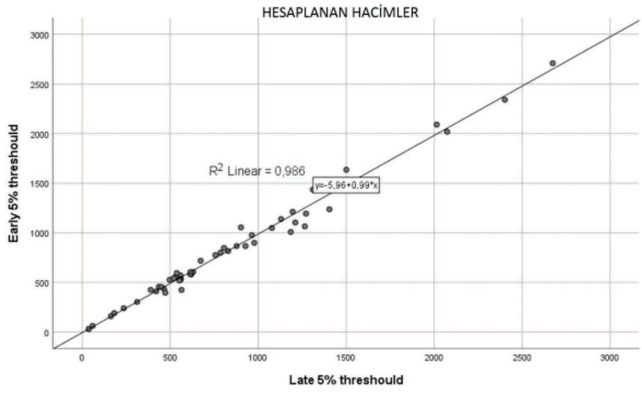

Şekil 2. %5 threshold ile hesaplanan erken ve geç görüntü volümlerinin dağılım grafiği

Correlations

		Early_Shunt	Late_Shunt	Early_Volume_10_Percentage	Late_Volume_10_Percentage	Early_Volume_5_Percentage	Late_Volume_5_Percentage
Early_Shunt	Pearson Correlation	1	.943**	.004	-.010	-.018	-.019
	Sig. (2-tailed)		<.001	.977	.945	.899	.892
	N	51	51	51	51	51	51
Late_Shunt	Pearson Correlation	.943**	1	-.074	-.081	-.084	-.079
	Sig. (2-tailed)	<.001		.608	.574	.560	.584
	N	51	51	51	51	51	51
Early_Volume_10_Percentage	Pearson Correlation	.004	-.074	1	.993**	.975**	.963**
	Sig. (2-tailed)	.977	.608		<.001	<.001	<.001
	N	51	51	51	51	51	51
Late_Volume_10_Percentage	Pearson Correlation	-.010	-.081	.993**	1	.977**	.975**
	Sig. (2-tailed)	.945	.574	<.001		<.001	<.001
	N	51	51	51	51	51	51
Early_Volume_5_Percentage	Pearson Correlation	-.018	-.084	.975**	.977**	1	.993**
	Sig. (2-tailed)	.899	.560	<.001	<.001		<.001
	N	51	51	51	51	51	51
Late_Volume_5_Percentage	Pearson Correlation	-.019	-.079	.963**	.975**	.993**	1
	Sig. (2-tailed)	.892	.584	<.001	<.001	<.001	
	N	51	51	51	51	51	51

**. Correlation is significant at the 0.01 level (2-tailed).

Şekil 3. Erken ve geç görüntüler ile hesaplanan farklı değerlerin birbirleri ile olan istatistik değerleri

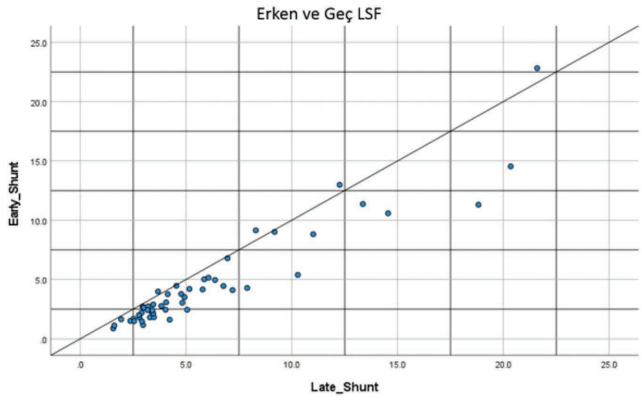

Şekil 4. Erken ve geç görüntüler ile elde edilen LSF değerlerinin dağılım grafiği
LSF: Akciğer şant oranı

[PS-020]

Tiroit Sintigrafisi ile Subakut Tiroidit Tanısı Doğrulanan Hastalarda D Vitamin Eksikliği

Reyhan Köroğlu, Rana Horal

Sağlık Bilimleri Üniversitesi, Sultan 2. Abdülhamid Han Eğitim ve Araştırma Hastanesi, İstanbul

Amaç: Bu çalışmada tiroid sintigrafisi, laboratuvar ve klinik olarak subakut tiroidit tanısı alan hastaların D vitamin düzeylerini normal popülasyona göre değerlendirmek istedik.

Yöntem: Bu retrospektif kohort çalışmasında; laboratuvar olarak artmış serum serbest T4 (sT4), serbest T3 (sT3), baskılı TSH sonuçları ile tiroid sintigrafisinde süpresyon izlenen hastalar değerlendirmeye alındı. Eş zamanlı laboratuvar ve klinik bulgular ile subakut tiroidit tanısı konuldu. Subakut tiroidit tanılı 70 hasta ve 74 kontrol hastası D vitamini düzeylerine göre üç gruba ayrıldı: grup 1 (<20 ng/mL ng/mL), grup 2 (20-30 ng/mL), grup 3 (>30 ng/mL). Laboratuvar test sonuçları, hastaların klinik semptomları ve sintigrafi sonucuna göre subakut tiroidit tanısı konuldu. İstatistiksel analiz için SPSS 16.0 yazılım program kullanıldı. İlk olarak, verilerin dağılımının normalliği Kolmogorov-Smirnov testi kullanılarak değerlendirildi. Normal dağılıma uyan verilerde 2 bağımsız grubun karşılaştırılmasında Paired-Samples t-test kullanıldı ve p<0,05 anlamlı olarak değerlendirildi.

Bulgular: Yetmiş subakut tiroidit hastasının %54,28'inde [ortalama yaş, 59,05±3,762 (aralık, 25-81 yıl) ve %61,11 kadın] D vitamini düzeyi 20 ng/mL'nin altındayken, 74 kontrol grubunun %40'ı [ortalama yaş, 53,93±2,656 yaş (aralık, 38-70 yaş) ve %40 kadın] 20 ng/mL'nin altında D vitamini düzeyine sahipti. Yetmiş subakut tiroidit hastasının %37,14'ünde [ortalama yaş, 58,08±4,242 (aralık, 31-78 yıl) ve %33,33 kadın] D vitamini düzeyi 20-30 ng/mL'nin aralığındayken, 74 kontrolün 37,83'ü [ortalama yaş, 47,57±6,034 yıl (aralık, 20-69 yıl) ve %35'i kadın] 20-30 ng/mL D vitamini düzeyine sahipti. Yetmiş subakut tiroidit hastasının %8,5'inde [ortalama yaş, 53,33±4,096 (47-61 yıl) ve %5,5'i kadın] D vitamini düzeyi 30 ng/mL daha yüksekken, 74 kontrolün %21,62'si [ortalama yaş, 43,67±3,64 yıl (aralık, 23-56 yıl) ve %25'i kadın] 30 ng/mL'den yüksek D vitamini düzeyine sahipti. Kontrol grup ile subakut tiroidit tablosu olan hastalar karşılaştırıldığında, grup 1 ve grup 2'de subakut tiroidit tanısı olan hastalarda D vitamini düzeylerinin kontrol hastalarına göre anlamlı derecede düşük olduğu görüldü. Grup 3'te subakut tiroidit tanılı hasta grubu ve kontrol grup arasında fark yoktu. Grup 1= p<0,02, grup 2= p<0,001, grup 3= p<0,5 (Şekil 1).

Sonuç: Özellikle immün sistem hücrelerinde ve endokrin organ hücrelerinde D vitamini reseptörlerinin bulunması D vitamini eksikliğinin otoimmün endokrin hastalıklarının (Hashimoto tiroiditi, Graves hastalığı ve/veya doğum sonrası tiroiditi) oluşmasındaki etkisini güçlendirmiştir. Önemli bir immünmodülatör olan D vitamini eksikliğinin otoimmün tiroidit hastalıkları gelişimi arasındaki ilişki yapılan yayınlarda gösterilmiş. Ancak, subakut tiroidit viral enfeksiyonlar ve/veya postviral enflamatuvar yanıt sonucunda gelişmektedir. Subakut tiroidit gelişiminde tiroid otoimmünitesinin primer rolü olmadığı bilinmektedir. Hipertiroidi klinik ve laboratuvar bulgularına sahip hastalarda tanı aşamasında tiroid sintigrafisi önemli bir yere sahiptir. D vitamin düzeylerinin tiroid bezi hastalıklarına etkisi tartışmaya açık ve hala araştırılması gereken bir alandır. Biz bu çalışmada tiroid bezinin enflamatuvar bir hastalığı olarak tanımlanan subakut tiroidit hastalarında D vitamin düzeylerini normal popülasyona göre anlamlı olarak düşük bulduk.

Anahtar Kelimeler: D vitamini eksikliği, tiroid sintigrafisi, subakut tiroidit

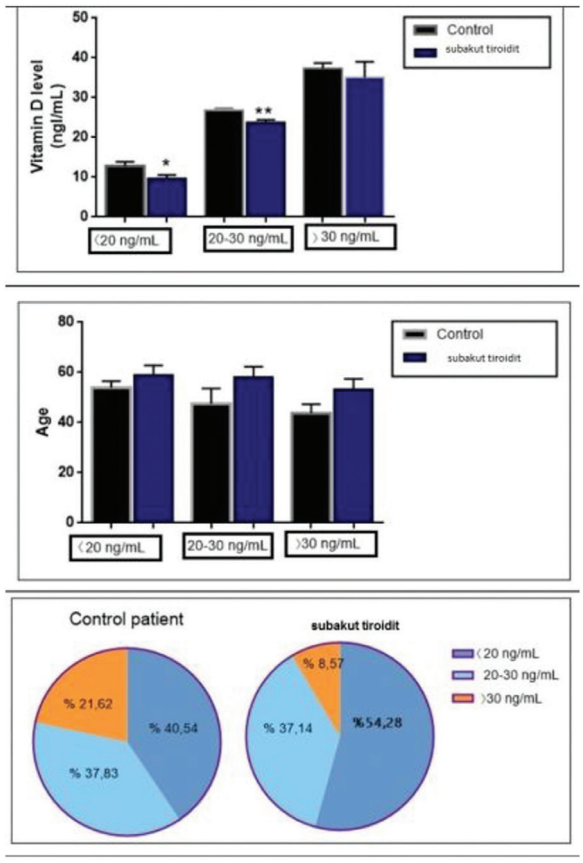

Şekil 1. Subakut tiroidit tanılı hastalar ile normal popülasyon D vitamin düzeylerinin kıyaslanması

[PS-021]

Ektopik Paratiroid Bezlerini Saptamada Dual Faz MIBI Sintigrafisi ve SPECT/BT Görüntülemesinin Rolü Tek Merkezli Çalışma

Selin Kesim, Halil Turgut Turoğlu, Zeynep Ceren Balaban Genç, Nuh Filizoğlu, Khanım Niftaliyeva, Tuğba Nergiz Kıssa, Kevser Öksüzoğlu, Salih Özgüven, Feyza Şen, Sabahat İnanır, Fuat Dede, Tunç Öneş, Tanju Yusuf Erdil

Marmara Üniversitesi Pendik Eğitim ve Araştırma Hastanesi, Nükleer Tıp Anabilim Dalı, İstanbul

Amaç: Primer hiperparatiroidisi olan hastalardan, daha önce hiç araştırılmamış hasta popülasyonunda ektopik paratiroid adenomu (EPA) prevalansı yaklaşık %20 iken; tekrar ameliyat edilen popülasyonda EPA prevalansın %66'ya kadar yükselebildiği literatürde bildirilmiştir. Ektopik bezler karotis bifurkasyonundan aortopulmoner pencereye kadar herhangi bir yerde olabilir. Bu çalışmada, hastanemize gelip, primer hiperparatiroidi nedeniyle paratiroid sintigrafisi çekilen hastalarda ektopik paratiroid bezi sıklığı ve tek foton emisyon bilgisayarlı tomografi/bilgisayarlı tomografi (SPECT/BT) tekniğinin katkısı retrospektif olarak araştırıldı.

Yöntem: Haziran 2015-Ocak 2023 tarihleri arasında Nükleer Tıp Kliniğine refere edilen 300 primer hiperparatiroidi tanılı olguya preoperatif lokalizasyon amacıyla anterior mediasten dahil, dual faz Tc-99m-MIBI planar sintigrafileriyle SPECT/BT tomografik görüntüleme yapıldı. Renal kalkül veya kemik mineral yoğunluğunda azalma gibi son organ hasarı bulunan, ciddi hiperkalsemisi bulunan, semptomatik hastalar, 50 yaş ve altında tanı alan olgular ile klinik veya biyokimyasal kanıtların paratiroid karsinomu ile uyumlu olduğu olgular paratiroidektomiye yönlendirildi. Hastaların korele eden ameliyat bulguları ve postop patoloji sonuçları retrospektif olarak incelendi. Postop PTH düzeylerinin düşmesi, hiperkalseminin, hasta semptomlarının kaybolması ve renal kalkül gibi klinik bulguların nüks etmemesi, primer paratiroid adenomu lokalizasyonu ve tedavisinin başarılı olması olarak değerlendirildi.

Bulgular: MIBI sintigrafisinde 300 hastadan 24 olguda (%8) ektopik yerleşimli paratiroid bezi saptandı bunların 7 tanesi ameliyat ile konfirme edildi. Histopatolojik olarak bu ektopik bezlerden 5 tanesi paratiroit adenomu, 2 tanesi paratiroid hiperplazisi olarak raporlandı. Yirmi dört hastanın 4 tanesi erkek, 20 tanesi kadın olup; hasta yaşları 45 ile 82 arasında değişmekteydi (ortalama yaş; 64,2). Hastaların ortalama kalsiyum değeri 11,3±0,9 mg/dL iken, ortalama parathormon değeri 258±469 ng/L olarak hesaplandı. Adenom boyutları ortalama 10,5±4,8 mm olarak ölçüldü. Ektopik paratiroidlerin yerleşim yerleri en sık görülme yerlerinden başlayarak azalan sıklık sayısına göre, mediastinal, paraözofageal, intratiroidal, submandibular, jugulum düzeyi, trakeoözofageal ve karotis kılıfı idi.

Sonuç: Ektopik paratiroit bezlerine, tiroit bezi içerisinde veya angulus mandibuladan aşağı anterior mediastene kadar uzanan, timofarengeal kanal boyunca rastlanabilir. Süperior paratiroid bezleri, embriyolojik olarak 4. Yutak kesesinden kaynaklanır ve posterolateral loblarına yakın yerleşim gösterdikleri tiroit beziyle birlikte aşağı inerler. İnferior paratiroit bezleri ise, embriyolojik olarak 3. yutak kesesinden kaynaklanır ve timusla birlikte kaudale doğru göç ederler. Alt paratiroid bezlerinin yerleşimi tiroit bezinin içinde ve yakınında, karotis bifurkasyonunda, alt boyunda veya mediastende olabilir. Ektopik yerleşime, inferior paratiroit bezlerinde daha sık rastlanmaktadır. Ektopik adenomlar hem Tc-99m-MIBI görüntülemesi ile lokalize etmekte hem de cerrahi rezeksiyonda zorluk çıkarmaktadır. Hibrid SPECT/BT görüntüleme tekniğininin kullanılması, deneyim ve multidisipliner işbirliği ile optimal sonuç elde edilebilir.

Anahtar Kelimeler: Primer hiperparatiroidi, ektopik paratiroid adenomu, dual faz MIBI sintigrafisi, SPECT/BT

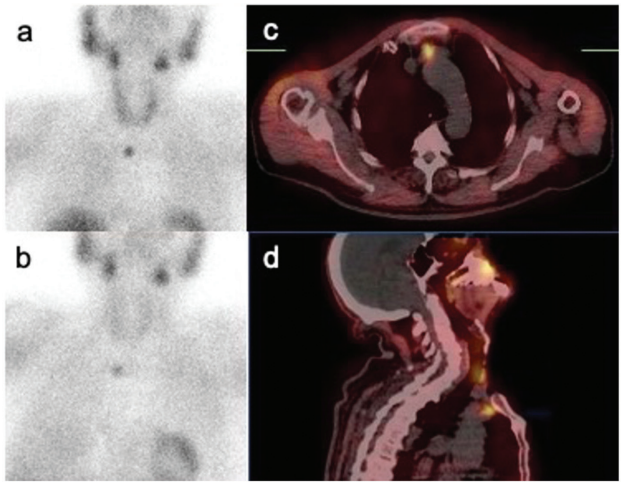

Şekil 1.

[PS-022]

Malignite Varlığında Kemik Sintigrafisinde Şüpheli Soliter Lezyonların Değerlendirilmesinde SPECT/BT'nin Tanısal Değeri

Sinem Ceylan, Bedriye Büşra Demirel, Seda Gülbahar Ateş, Gülin Uçmak

Sağlık Bilimleri Üniversitesi, Dr. Abdurrahman Yurtaslan Ankara Onkoloji Eğitim ve Araştırma Hastanesi, Nükleer Tıp Kliniği, Ankara

Amaç: Çalışmamızın amacı malign hastalık tanısı olan hastalarda Tc-99m-MDP kemik sintigrafisi tüm vücut ve planar görüntülerinde metastaz açısından şüpheli bulgu varlığında ayırıcı tanıda tek foton emisyon bilgisayarlı tomografi/bilgisayarlı tomografi (SPECT/BT) görüntülemenin katkısını değerlendirmektir.

Yöntem: Çalışmamıza 2016-2021 yılları arasında primer malignitesi nedeniyle kemik sintigrafisi yapılan, tüm vücut-planar görüntülerde en fazla iki odakta metastaz yönünden şüpheli bulgu izlenen ve bu alana yönelik SPECT/BT çalışması yapılan hastalar dahil edildi. Hastaların yaşı, cinsiyeti, tanısı, tüm vücut görüntülerindeki şüpheli lezyon yerleşim yeri kaydedildi. SPECT/BT görüntülerinde lezyonlar non-metastatik, şüpheli ve metastatik olarak sınıflandırıldı. Klinik, radyolojik ve histopatolojik takip verileri üzerinden lezyonların son tanı bilgileri kaydedildi. Takip sonuçlarına göre SPECT/BT'nin duyarlılık, özgüllük, doğruluk, pozitif prediktif ve negatif prediktif değerleri hesaplandı.

Bulgular: Çalışmaya dahil edilen 216 hastanın 59'u (%27,3) erkek, 157'si (%72,7) kadındı. Hastaların medyan yaşı 62 (18-84) olarak bulundu. Hastaların 137'si (%63,4) meme, 20'si (%9,3) prostat bezi, 22'si (%10,2) gastrointestinal sistem, 12'si (%5,6) genitoüriner sistem, 7'si (%3,2) akciğer tanılı iken, 18'si (%8,3) diğer malign hastalıklara (bağ doku, hematolojik maligniteler vs) sahipti. Hastaların şüpheli soliter lezyonlarının 85'i (%39,4) vertebra, 54'ü (%25) pelvis, 43'ü (%19,9) ekstremite, 22'si (%10,2) vertebra dışı toraks ve 12'si (%5,6) kranium yerleşimliydi. SPECT/BT görüntülerinde lezyonların 146'sı (%67,6) non-metastatik, 35'i (%16,2) şüpheli ve 35'i (%16,2) metastatik olarak değerlendirildi. SPECT/BT görüntülerinde şüpheli olarak değerlendirilen lezyonlar en sık toraks (8/22 hasta, %36,4, takipte 6'sı benign, 2'si malign) yerleşimli iken, en az vertebra (8/85, %9,4, takipte 7'si benign, 1'i malign) yerleşimliydi. Takipte ayırıcı tanı amacıyla hastaların 66'sına (%30,6) pozitron emisyon tomografi (PET)/bilgisayarlı tomografi (BT), 68'ine (%31,9) manyetik rezonans (MR), 1'ine (%0,5) PET/BT ve MR, 2 (%0,9) hastaya ise kontrastlı BT incelemesi yapılırken, 16 (%74,1) hastaya histopatolojik inceleme yapılmıştı. Histopatolojik inceleme yapılan 16 hastada SPECT/BT'de 3 hastanın lezyonları doğru olarak non-metastatik, 12 hastanın doğru olarak metastatik değerlendirildiği sonucuna varıldı. Histopatolojik incelemede metastatik yalnızca 1 hasta SPECT/BT'de şüpheli olarak değerlendirilmişti. SPECT/BT'de non-metastatik olarak değerlendirilen 146 lezyonun tamamının takipte benign olduğu, metastatik olarak değerlendirilen 35 lezyonun ise tamamının takipte malign olduğu gösterildi. SPECT BT'de şüpheli değerlendirilen 35 lezyonun takibinde 27'sinin (%77,1) non-metastatik (benign), 8'inin (%22,9) ise metastatik olduğu saptandı. SPECT/BT'de şüpheli olarak değerlendirilen lezyonların negatif kabul edilmesi durumunda duyarlılık %81,4, özgüllük %100, doğruluk %96,3, pozitif prediktif değer %100, negatif prediktif değer %96,3 hesaplandı.

Sonuç: Çalışmamızın sonuçlarına göre malignite tanısı olan hastalarda kemik sintigrafisinde metastaz açısından şüpheli bulgu varlığında aynı seansta yapılan SPECT/BT çalışmasının yüksek tanısal doğruluk ve özgüllük ile lezyonların ayırıcı tanısını sağlayabildiği sonucuna varılmıştır. SPECT/BT'de soliter lezyonun metastatik/non-metastatik ayrımının net yapılabildiği durumlarda ek bir inceleme gereksinimi olmadan hasta yönetiminin güvenli bir şekilde yapılabileceği kanaatindeyiz.

Anahtar Kelimeler: SPECT/BT, kemik sintigrafisi, kemik lezyonları, metastaz

[PS-023]

Radikal Prostatektomi Sonrası Biyokimyasal Nüks Gelişmiş Olguların PSMA PET/BT Sonuçları ve Uygulanan Tedaviye Etkisi

Kaan Akçay[1], Elife Kaymak[2], Gamze Beydağı[1], Özlenen Gonca Çivi Akgüloğlu[3], Nalan Alan Selçuk[1], Emre Demirci[1], Türkay Toklu[4], Ömer Sönmez[1], Dilan Karaçam[1], Mehmet Ali Yücel[1], Levent Kabasakal[1,5]

[1]Yeditepe Üniversitesi Tıp Fakültesi, Nükleer Tıp Anabilim Dalı, İstanbul

[2]Sağlık Bilimleri Üniversitesi, Başakşehir Çam ve Sakura Şehir Hastanesi, Nükleer Tıp Kliniği, İstanbul

[3]İstanbul Onkoloji Hastanesi, Nükleer Tıp Kliniği, İstanbul

[4]Yeditepe Üniversitesi Fen Edebiyat Fakültesi, Fizik Bölümü, İstanbul

[5]İstanbul Üniversitesi-Cerrahpaşa, Cerrahpaşa Tıp Fakültesi, Nükleer Tıp Anabilim Dalı, İstanbul

Amaç: Ga-68-Prostat spesifik membran antijeni (PSMA) pozitron emisyon tomografi (PET)/bilgisayarlı tomografi (BT) biyokimyasal nüks sonrası yapılan yeniden evreleme görüntülemesi için önerilen yöntemdir. Plazma prostat spesifik antijen (PSA) düzeyi ile pozitiflik oranı paralellik göstermektedir. Hastalığın nüks yeri belirlenebilirse kurtarma tedavileri yapılabilir. Ancak Ga-68 PSMA negatif olgularda radyoterapi (RT) eğer PSA değeri 1,4 ng/mL altında ise prostat glandı yatağına yapılmaktadır. PSA düzeyi daha yüksek olgularda ise RT yanına hormon tedavisi (HT) de verilmektedir. Bu çalışmanın amacı radikal prostatektomi sonrası herhangi bir tedavi almayan ve biyokimyasal nüks gelişen olguların PSMA PET/BT sonuçları yanı sıra daha sonra uygulanan tedavilerde Ga-68 PSMA PET/BT'nin tedavi planına etkisini araştırmaktır.

Yöntem: Radikal prostatektomi operasyonu sonrası prostat kanseri tanısı almış ve herhangi bir tedavi almadan takip edilen olgularda biyokimyasal nüks gelişmesi üzerine PSMA PET/BT görüntülemesi ve devamında tedavi alıp/almaksızın 3-6 ay arayla PSA takibi yapılmış olgular çalışmaya retrospektif olarak 151 hasta dahil edilmiştir. Radikal prostatektomi sonrası cerrahi sınır pozitifliği veya PSA düzeyi <0,2 ng/mL ölçülemeyen olgular çalışmadan dışlanma kriterleridir.

Bulgular: Bu hastaların radikal prostatektomi öncesi bilinen görüntüleme tekniklerinde uzak metastaz saptanmadı ve preoperatif ortalama PSA: 11,71±9,11 mg/dL saptandı. Takip eden postoperatif süreçte hastaların standart laboratuvar teknikleriyle dedekte edilebilen nadir PSA ortalama değeri 0,085 ng/mL idi. En az iki farklı PSA ölçümünde süreğen artış veya tek PSA ölçümünde >0,2 PSA düzeyi saptanan hastaların PSMA PET/BT öncesi biyokimyasal nüks PSA medyan değeri 0,45 ng/mL saptandı. Biyokimyasal nüks gösteren 80 hastada PSMA PET/BT (-) bulundu. PSMA PET/BT (+) olan 71 hastanın 17'sinde (%24) yalnızca prostat yatağında nüks, 54 tanesinde (%76) ise prostat yatağı dışında PSMA PET/BT pozitifliği vardı. Bu hastaların 24 tanesinde (34%) kemik metastazı, 7 tanesinde (10%) ise organ metastazı saptandı. PSMA PET/BT (-) ve tedavisiz takip edilen 10 hastanın PSA takiplerinde progresyon saptanırken 6 tanesinde anlamlı PSA artışı izlenmedi. PSMA PET/BT (-) olup prostat yatağına RT alan 16 hastanın (medyan PSA: 0,3625) 13 tanesinde PSA regresyonu izlendi (medyan PSA: 0,01825) ($p<0,005$) ancak sadece 1 hastada PSA ölçülemez duruma geldi. Diğer yandan 2 hastada tedaviye rağmen PSA progresyonu devam etti. PSMA PET/BT (-) grupta RT+HT başlanan 13 hastanın (medyan PSA: 0,3480) 9'unda PSA regresyonu izlenirken (medyan PSA: 0,0060) ($p<0,005$) sadece 3 hastada PSA ölçülemez duruma geldi. Ayrıca 1 hastada PSA progresyonu saptandı. PSMA PET/BT çalışmasında yalnızca lokal nüks saptanan hastalarda (medyan PSA: 2,75) RT+HT tedavisine anlamlı PSA yanıtı gösterdi (medyan PSA: 0,025) ($p<0,05$).

Sonuç: Biyokimyasal nüks sonrası en yaygın tedavi seçenekleri kurtarma cerrahisi veya RT ve/veya sistemik tedavilerdir. Ancak kurtarma tedavisi için hastalığın lokalize edilmesi gerekmektedir. PSMA PET/BT (-) olguların nasıl tedavi edilebileceği tartışma konusudur. PSMA PET/BT (-) olguların sadece %24'ünde lokal nüks saptanmıştır. Bu nedenle biyokimyasal nüks sonrası PSMA PET/BT (-) olgularda sadece prostat yatağına RT yapılması üzerinde tartışılması gereken bir konu olarak gözükmektedir.

Anahtar Kelimeler: Ga-68 PSMA PET/BT, radikal prostatektomi, biyokimyasal nüks, PSA, radyoterapi, hormonoterapi

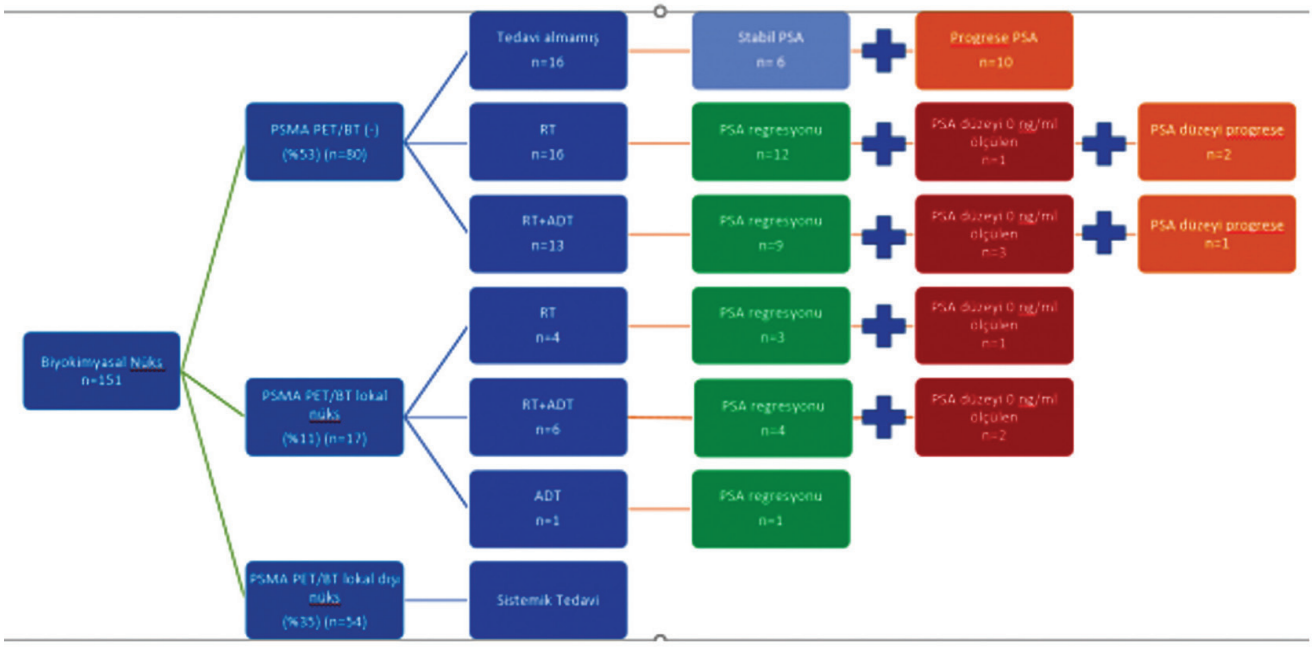

Şekil 1.

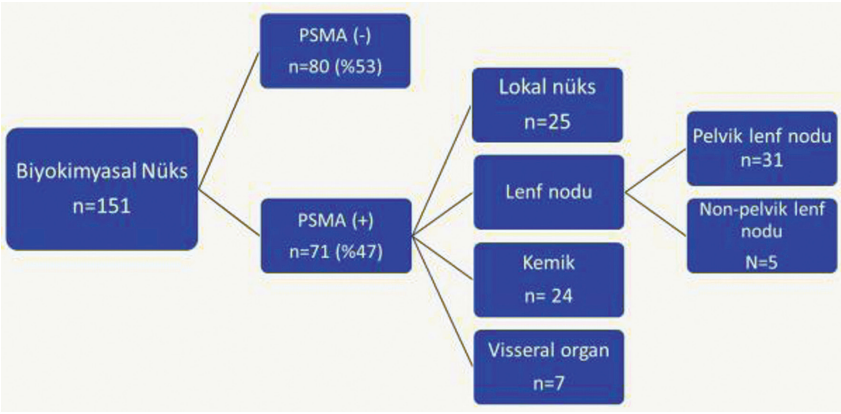

Şekil 2.

Tablo 1. Biyokimyasal nüks sonrası PSMA PET/BT
PSMA (-)
PSMA (+)
PSMA: Prostat spesifik membran antijeni, PET/BT: Pozitron emisyon tomografisi/bilgisayarlı tomografi

[PS-024]

Nükleer Tıpta Görüntü Tekrarına Neden Olan Durumların Değerlendirilmesi

Emine Göknur Işık, Özge Papakçı, Bilal Kovan, Dilşat Fırat Arslan, Dilara Denizmen, Yasemin Şanlı, Ayşe Mudun

İstanbul Üniversitesi, İstanbul Tıp Fakültesi, Nükleer Tıp Anabilim Dalı, İstanbul

Amaç: Nükleer tıp görüntülemelerinde tekrar çekimler görüntü kalitesinin artmasına katkı sağlamakla birlikte hasta planlamasını, personel ve hasta psikolojisini olumsuz etkileyen sebeplerin başında gelmektedir. Sistemli işleyişin bozulması iş akışının aksamasına yol açmaktadır. Özellikle hasta potansiyelinin yüksek, personel sirkülasyonun hızlı ve cihaz sayısının sınırlı olduğu kliniklerde verilen yıllık hizmet içi eğitimlerin sık yapılan tetkiklerde yeterli olmadığı görülmektedir. Bu çalışmadaki amaç, görüntülemelerdeki tekrar sebeplerinin araştırılarak ortaya konması, önceki yıllar ile kıyaslanması ve tekrar sayısını azalatacak başlıkların belirlenmesidir.

Yöntem: Nükleer tıp departmanında yapılan çekimler sonucunda gerçekleşen çekim tekrarları 2022 yılı için retrospektif olarak değerlendirildi ve hasta hareketi, dolu mesane, ekstravazasyon, kontaminasyon, cihaz data kaybı ve miyokard perfüzyon sintigrafisi (MPS) için karaciğer aktivitesi olarak 6 başlık altında toplandı. Araya giren pandemi, yıllık verilen hizmet içi eğitimler ve değişen personel göz önüne alınarak 2019 yılı verileri ile kıyaslandı.

Bulgular: 2022-2023 döneminde toplam çekimlerin %19,6'sında tekrar çekime ihtiyaç duyuldu. Önceki yıla göre (2019) oranın %26 azaldığı gözlendi. Bu tekrar çekimlerin 152 (%9,28) MPS, 42 (%3,42) MDP kemik sintigrafisi, 12 (%2,3) statik böbrek sintigrafisi (DMSA), 11 (%3,8) dinamik böbrek sintigrafisi (MAG-3) ve 7 (%0,73) akciğer perfüzyon sintigrafisi hastasına yapıldığı tespit edildi. Hasta hareketi, dolu mesane ve kontaminasyondan kaynaklı hataların 2019'a oranla 2022'de toplam %62,8 oranında azalmış olduğu ancak MPS çekimlerinde kalp kamerası (CZT kamera) ile görüntüleme yapılmasına rağmen en fazla görüntü tekrarının %5 artışla (%9,3) yoğun karaciğer ve bağırsak aktivitesinden kaynaklandığı saptandı. Bununla birlikte böbrek çekimlerinde (hem DMSA hem de MAG3) personel ve hasta kaynaklı tekrarların 2019'a oranla azalmış olduğu izlendi. Teknik ve elektriksel sebeplerden dolayı cihazda data kaybı kaynaklı tekrarların 2019'a oranla 2022'de %482 artmış olduğu gözlendi. Enjeksiyon kaynaklı tekrarların ise 2019'a oranla 2022'de belirgin artmış olduğu (sırası ile 8 ve 31) tespit edildi. Bulgular Grafik 1 ve 2'de verilmiştir.

Sonuç: Araya giren pandemi ve hızlı personel sirkülasyonuna rağmen çekim tekrarı gerektiren durumlarda personel bazlı hataların genel olarak azaldığı gözlendi. Pandemi döneminde hastalara efor stres testi yapılamaması ve uygulanan farmakolojik stres nedeniyle karaciğer ve bağırsaklarda fizyolojik tutulum oranının fazla olduğu gözlendi. MPS görüntülerinde karaciğer ve bağırsak aktivitesini en aza indirgemek için klinik şartlar gözden geçirildi ve revize edildi. Hizmet içi eğitimlerin artırılması ve doğru hasta bilgilendirilmesi ile böbrek görüntülemelerde personel kaynaklı hataların belirgin azaldığı, hasta hareketi ve dolu mesaneden kaynaklı hataların kısmen azaldığı gözlenmektedir. Ancak yapılan enjeksiyonlarda özellikle kemik sintigrafisinde ekstravazasyon oranının arttığı gözlenmiş olup bunun önüne geçmek için hastalara damar yolu açılarak enjeksiyon uygulaması tekniğine geçilmiştir. Nitelikli ve kaliteli hizmetin sürdürülebilir olması, bilgi güncellemelerinin devamının sağlanması ve yanlış alışkanlıkların giderilebilmesi için hizmet içi eğitimlerin sıklığının artırılması gerektiğini düşünmekteyiz.

Anahtar Kelimeler: Nükleer tıp, görüntüleme, hizmet içi eğitim, çekim tekrarı

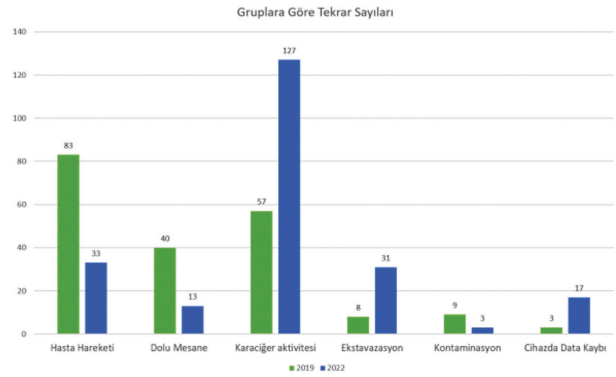

Grafik 1. Yıllara ve gruplara göre çekim tekrar sayıları



Grafik 2. 2022 yılında görüntülemelere göre tekrar çekim dağılımı

[PS-025]

DTK'de Postop Takipte Metastatik Servikal Lenf Nodlarının Saptanmasında F-18 FDG PET/BT'nin Yeri ve Yorumlanması

Ezgi Gökdemir, Ülkü Korkmaz, Fatma Selin Soyluoğlu

Trakya Üniversitesi Tıp Fakültesi, Nükleer Tıp Anabilim Dalı, Edirne

Amaç: Tiroid kanseri, kanserlerin %2'sini oluşturan en yaygın endokrin malign tümördür. Tiroid kanserinin %90'ından fazlası diferansiye tiroid karsinomdur (DTK). DTK'nin prognozu, tedaviden sonra genelde olumludur fakat %30'a varanı, lokal nüks/met yaşayabilir ve bu kötü prognozu gösterir. Nüks en sık (%60-75) servikal LN'lerinde görülür. Bu durumda takip ve erken teşhis esastır. Postop LM şüpheli hasta takibinde pozitron emisyon tomografi (PET)/bilgisayarlı tomografinin (BT) katkısı, doğruluğunu saptamak ve metabolik parametrelerin kantifikasyonu ile metastatik odakların doğru yorumlanmasına katkı sağlamaktır.

Yöntem: Postop florodeoksiglukoz (FDG) PET/BT ve şüpheli servikal LN'lerinden örneklemesi olan PTK'li hastalar ve LN'leri dahil edilmiştir. Histopatolojik, biyokimyasal parametreler ve TV görüntüler retrospektif değerlendirilmiştir. PET/BT'de şüpheli olan ve örneklenen LN'leri farklı ise örnekleme materyalindeki lokalizasyonlar üzerinden HP örneklemesi yapılmış olanlar tekrar incelenmiştir. Uzak met saptananlar çalışmaya dahil

edilmemiştir. Hastalar ve odaklar HP olarak LM pozitif ve negatif şeklinde ayrılmıştır. Hasta ve LN bazında veriler değerlendirilmiştir.

Bulgular: Dahil edilen 26 hasta total tiroidektomili olup 12'sine radyoaktif iyot tedavisi (RAİ) uygulanmış 14'üne ise RAİ uygulanmamıştır. Takipte Tg/uptake uyumsuzluğu nedeniyle nüks, rezidüden şüphelenildiği için PET/BT ve gereklilikte servikal LN'lerinden örnekleme önerilmiştir. Hastalarda PET/BT'de uzak met düşündürecek odak saptanmamış, 12 hastada servikal LN'leri metastatik, 8 hastada metastaz şüpheli ve 6 hastada ise fizyolojik raporlanmıştır. Tamamından LN örneklemesi yapılmıştır. On hastada (11 LN) LM saptanırken 16 hastada (24 LN) metastatik odak saptanamamıştır. Veriler değerlendirildiğinde LM saptamada PET/BT duyarlılığı %78, özgüllüğü %50, pozitif prediktif değeri (PPD) %39, negatif prediktif değeri (NPD) ise %85 olarak hesaplanmıştır. Standart tutulum değeri $(SUV)_{maks}$ LM pozitif grupta yüksek (p=0,03), 24 saat uptake ise daha düşük (p=0,04) bulunmuştur. SUV için 2,3 ve üzeri değerler; LM'sini %78 duyarlılık ve %74 özgüllükle öngörmüştür. 2,6 olarak aldığımızda ise duyarlılık %78, özgüllük %85 saptanmıştır. LM pozitif ve negatif olanlar arasında tiroid stimüle edici hormon, Tg ve boyut açısından fark saptanamamıştır. Tiroid kanserinde nüks şüpheliyse odağı saptamak önemlidir. Tedavi sonrası takipte yanıt değerlendirebilmek için de odağın saptanması önemlidir. Saptandığında tümör yükünün azaltılması RAİ etkinliğini artırmaktadır. PET/BT tüm vücut görüntülemekte ve metabolik parametreleri ile hastalığın agresifliği hakkında bilgi verebilmektedir. Bu odakların metabolik özelliklerini saptamanın katkısı daha objektif sonuçlar elde etmektir. Bu sayede takipte güvenilir sonuçları elde etmeyi ve invaziv işlemlere odak göstermeyi ve tanıyı doğru ve erken koymayı sağlamasıyla PET/BT öne çıkmaktadır. Literatürlerdeki gibi servikal LN'lerinin SUV_{maks} değerinin >2,3 ve üzeri olması rekürrens olasılığını saptadığı gibi bu LN'lerinin met olma olasılığını da saptayabilmektedir. Ss odakları değerlendirirken parsiyel volüm etkisi sonucu PPD'nin azaldığı düşünülmektedir. Fakat NPD'nin yüksekliği sayesinde gereksiz invaziv işlemlerden kaçınılması, doğru bölgeye uygulanması ve uzak metastatik odakların kaçırılmaması açısından şüpheli grupta PET/BT önemini korumaktadır.

Sonuç: F-18 FDG PET/BT'nin postop dönemde nüks/rezidü şüpheli hastalarda servikal LM tespit etmede yüksek gücü ve şüpheli olguların yorumlanmasında servikal LN'lerinin SUV_{maks} değeri 2,6 ve üzerinde olduğunda metastatik olarak yorumlanmasının özgüllüğü artıracağı saptanmıştır.

Anahtar Kelimeler: Diferansiye tiroid kanseri, FDG PET/BT, servikal lenf nodu metastazi

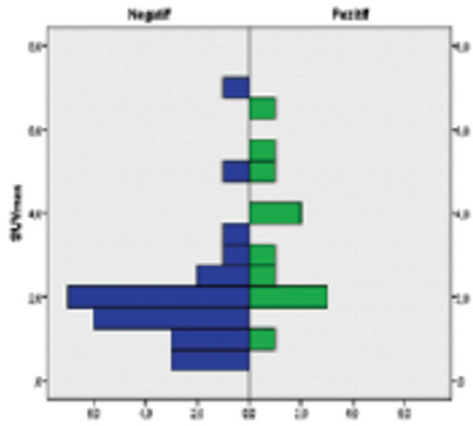

Şekil 1. Lenf nodu metastazı olan ve olmayan gruplarda SUV_{maks} değerleri

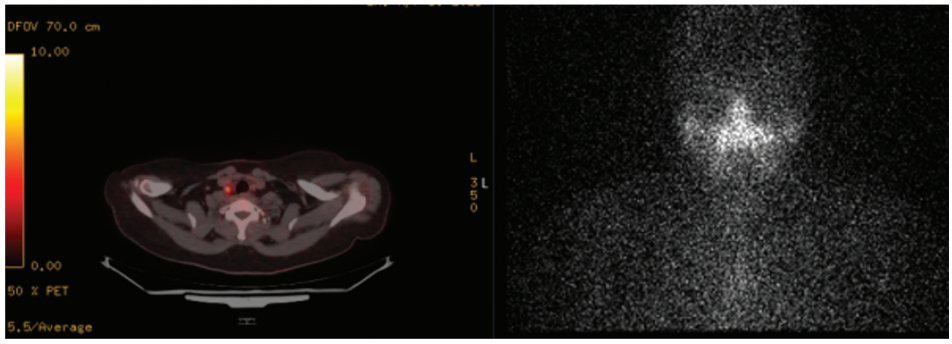

Şekil 2. DTK tanılı hasta postoperatif negatif I-131 TVT ve LM pozitif FDG PET/BT görüntülemesi
DTK: Diferansiye tiroid karsinom, FDG: Florodeoksiglukoz, PET/BT: Pozitron emisyon tomografi/bilgisayarlı tomografi

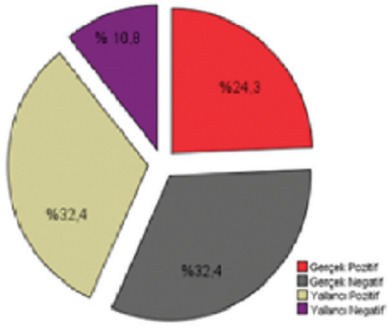

Şekil 3. PET/BT'nin metastatik LN saptamada gerçek pozitif, gerçek negatif, yalancı pozitif ve yalancı negatif oranları
PET/BT: Pozitron emisyon tomografi/bilgisayarlı tomografi

Tablo 1. Gerçek pozitif LN metastazını saptamada SUV_{maks} için cut-off, duyarlılık ve özgüllük değerleri

SUV_{maks}	Duyarlılık	Özgüllük
≥2,3	%78	%74
≥2,6	%78	%85

Tablo 2. Parametrelerin ortalama değerleri (genel hasta grubu için)

Parametre	Ortalama ± Standart sapma
TSH	113,6±31,4
Tg	60±15,6
LN boyutu (PET/BT) (mm)	11,4±1,7
SUV_{maks}	2,1±0,4
2 h % Uptake	3,1±0,7
24 h % uptake	7,6±2,7

PET/BT: Pozitron emisyon tomografi/bilgisayarlı tomografi, TSH: Tiroid stimüle edici hormon

[PS-026]

Y-90 Cam Mikroküre Tedavisinde Voksel Tabanlı Dozimetri ile Tümöre Toksik, Parankime Dost Yaklaşım Mümkün Mü?

Cihan Şin, Elife Akgün, Burcu İbicioğlu, Emrah Birol, Meryem Kaya, Burcu Esen Akkaş

Sağlık Bilimleri Üniversitesi, Başakşehir Çam ve Sakura Şehir Hastanesi, Nükleer Tıp Kliniği, İstanbul

Amaç: Albümin-bilirubin (ALBI) skoru, kronik karaciğer hastalığında karaciğer rezervinin değerlendirilmesinde önemlidir. Amacımız; Y-90 cam mikroküre tedavisi uygulanan karaciğer kanserinde tümör, perfüze alan ve karaciğer absorbe dozları, tümör volümünün takipte karaciğer fonksiyonuna etkisini ALBI skorları ile araştırmaktır.

Yöntem: Elli beş hasta çalışmaya dahil edildi [35 E, 20 K, ortalama yaş: 61,7 (13-91)]. Yirmi yedi hastaya palyatif, 28 hastaya ablatif tedavi yapıldı. Olguların tedavi öncesi ve sonrası ECOG ve Child Pugh skorları, laboratuvar değerleri ve ALBI skorları kaydedildi. ALBI skorlarına göre hastalar ALBI-1 (≤-2,60), ALBI-2 (-2,60< ALBI ≤-1,39) ve ALBI-3 (>-1,39) olarak gruplandırıldı. Tedavi sonrası 2. ve 4. haftada ALBI skorları yeniden değerlendirilerek, ALBI skor değişimleri kaydedildi. Altıncı haftada 46 hastaya pozitron emisyon tomografi (PET)/bilgisayarlı tomografi (BT) incelemesi yapılarak tedavi yanıtları PERCIST kriterleri ile değerlendirildi.

Bulgular: Olguların 32'si HCC, 3'ü kolanjiyoselüler kanser (ICC), 20'si metastatik tümör tanılıydı. HCC tanılı 32 hastanın Child Pugh skorları; 28 hastada A, 4 hastada B6-7 idi. Tedavi öncesi 40 olgu ALBI-1, 14 olgu ALBI-2, 1 olgu ALBI-3'tü. Tümör absorbe dozu ortalama 350 Gy (120-800 Gy); tümör volümleri ortalama 326 cc (21-2871 cc) idi. Voksel tabanlı dozimetri ile karaciğer parankim absorbe dozu ortalama 17 Gy (1,1- 41,7 Gy); perfüze normal parankim dozu ortalama 210 Gy (151-429 Gy) olarak hesaplandı. Takip PET/BT'de 6 hastada tam metabolik yanıt, 20 hastada parsiyel yanıt izlendi, bu hastalarda hedef dışı progresyon saptanmadı. Diğer 20 hastanın 7'sinde hedef lezyonda parsiyel yanıt gözlendi ancak hedef dışı hepatik ve/veya sistemik progresyon saptandı. Sekiz hastada hedef lezyonda progresyon izlendi. Beş hasta takibin 2. ayında eks oldu. Dokuz hastaya PET/BT incelemesi yapılamadı. Tedaviye tam ve parsiyel yanıt alınan hastalar ile progresyon gösteren hastaların tümör absorbe dozu arasında istatistiksel olarak anlamlı fark gözlendi. Tam metabolik yanıt alınan hastalarda tümör absorbe dozu ortalama 540 Gy iken, parsiyel yanıt alınan grupta 560 Gy, progresyon gözlenen grupta 267 Gy, eks olan hastalarda 208 Gy idi (p<0,001). Tedavi sonrası 48/55 hastada (%87,3) hastada ALBI skor gruplarında değişiklik gözlenmedi (Grup 1). Ancak 7/55 (%12,7) hastada (1 HCC, 1 ICC, 5 metastatik tm) ALBI skorunun bozulduğu görüldü (Grup 2). İki grubun sağlam karaciğer parankiminin absorbe dozları (150 Gy vs 127 Gy) ve karaciğerin total absorbe dozları (70 Gy vs 77 Gy) arasında istatistiksel olarak anlamlı fark bulunmadı. Tümör volümleri ve tümör absorbe dozları gruplar arasında benzerdi. Grup 1'de tümör absorbe dozu, diğer gruba göre belirgin yüksekti (398 Gy vs 243 Gy, p=0,01). Tümör volümleri, Grup 1'de Grup 2'ye göre belirgin küçüktü (310 cc vs 515 cc, p=0,02). ALBI skorları bozulan 7 hastadan 5'i (1 HCC, 1 ICC, 2 pankreas ca, 1 meme ca) takipte eks oldu.

Sonuç: Y-90 cam mikroküre tedavisinde voksel tabanlı dozimetrik yaklaşım ile karaciğer parankim fonksiyonlarını bozmadan yüksek ablatif dozlara çıkılabileceği gösterilmiştir. ALBI skorlarında bozulma gözlenen hastalarda diğer gruba göre absorbe dozların düşük, tümör volümünün yüksek olması, gelişen hepatik disfonksiyonun tedaviye bağlı radyotoksisite değil, yüksek tümör yükü ve/veya tümöre bağlı nedenler olduğunu göstermiştir.

Anahtar Kelimeler: ALBI skor, mikroküre, Y-90, tümör absorbe doz, HCC, PERCIST, TARE

[PS-027]

Tam Yanıtlı Diferansiye Tiroid Karsinomlu Hastaların İzleminde Boyun Ultrasonografisinin Hasta Yönetimine Katkısı

İlhan Hekimsoy[1], Mertcan Güven[2], Recep Halit Tokaç[2], Gülgün Kavukçu[3], Ayşegül Akgün[2]

[1]İzmir Torbalı Devlet Hastanesi, Radyoloji Kliniği, İzmir

[2]Ege Üniversitesi Tıp Fakültesi, Nükleer Tıp Anabilim Dalı, İzmir

[3]Ege Üniversitesi Tıp Fakültesi, Radyoloji Anabilim Dalı, İzmir

Amaç: Diferansiye tiroid karsinom (DTK) tanılı hastalarda radyoaktif iyot tedavi (RAİ) sonrasında lokal rekürrensi belirlemek için boyun ultrasonografisi (US) ve serum tiroglobulin (Tg), antitiroglobulin (anti-Tg) değerleri kullanılmaktadır. Boyun US Amerikan Tiroid Derneği (ATA) tarafından, serum Tg değerleri saptanamaz olgularda bile, rezidü-rekürrensi saptama kullanılabilecek en iyi yöntem olarak bildirilmiştir. Bu çalışmada DTK tanılı, RAİ tedavisi almış, izlemde I-131 tüm tarama sintigrafisi (TVS) negatif ve serum Tg, anti-Tg değerleri düşük olan tam yanıtlı hasta grubunda, uzun dönem izlemde US görüntülemenin hasta yönetimine katkısını değerlendirmeyi amaçladık.

Yöntem: 1996- Eylül 2017 tarihleri arasında, total tiroidektomi uygulanmış, DTK tanılı, I-131 tedavisi verilmiş ve tam yanıt elde edilmiş 296 hastanın (261 kadın, 35 erkek) (yaş ortalaması 45,2, tanı yaşı aralığı 18-73) klinik verileri retrospektif olarak incelendi.

Bulgular: Histopatolojik değerlendirmede hastaların 280'i papiller, 14'ü foliküler ve 2'si papiller+foliküler tiroid karsinomu tanılı olup, %7,7'sinde (23/296) tanı anında metastatik lenf nodu mevcuttu. Hastalara 30-175

mCi (ortalama: 101 mCi) RAI uygulandı. Hastaların izlem süresi 58-312 ay arasında olup, ortalaması (125,3±49,2) aydı. Hasta başına ortalama 9,6 (4-20) US görüntülemesi yapılmıştı. Hastaların %62,1'inde (184/296) izlemde yapılan US görüntülemelerinde patolojik bir bulgu saptanmadı. %24,6 oranında (73/296) izlemde bir kısmı nüks lehine de raporlanan granülasyon/non-fonksiyonel tiroid dokusu bulgular izlendi. US görüntülemede tanımlanan yüksek kuşkulu lenf nodu nedeniyle İİAbx uygulanan 12 hastanın patolojileri benign sitoloji olarak sonuçlandı. Tanı anında metastatik lenf nodları bulunan, izlemde serum Tg, anti-Tg ve I-131 TVS'leri negatif olan papiller tiroid kanseri (tm boyutu 1,1 cm olan kadın hasta-büyüğü 0,6 cm 2 adet tümörü bulunan erkek hasta) tanılı 2 hastada (%0,6) izlemde (30. ay ve 42. ay) US görüntülemede metastatik lenf nodu saptandı. İİAbx malign sitoloji raporlanması üzerine lenf bezi disseksiyonu uygulandı. Beş hastada milimetrik boyutlu, kuşku barındıran boyut nedeniyle İİAbx uygun olmayan ancak US izlemlerinde stabil lenf nodları mevcuttu. İki hastada dış merkezde US'de tiroid lojunda nüks kuşkusu bildirilmesi nedeniyle tekrarlanan US incelemelerinde bulgular cerrahi hemostaz materyali ile uyumlu değerlendirildi, nüks saptanmadı.

Sonuç: Bulgularımız ATA kriterlerine göre radyoaktif iyot tedavi sonrasında tam yanıtlı DTK'li hastalarda US görüntülemenin düşük oranda izlemde gelişebilecek metastatik lenf nodlarını saptayabildiği, ancak gereksiz tetkik, girişimlere yol açıp, hasta yönetimine anlamlı katkı sağlamadığını gösterdi.

Anahtar Kelimeler: ATA guideline, boyun ultrasonografisi, diferansiye tiroid kanseri, radyoaktif iyot

[PS-028]

Nöroendokrin Tümör Karaciğer Metastazlarında Ga-68-DOTATATE PET/BT ve PET/MR'nin Karşılaştırılması

Çiğdem Soydal[1], Burak Demir[1], Mine Araz[1], Muhammet Halil Baltacıoğlu[1], Diğdem Kuru Öz[2], Nuriye Özlem Küçük[1]

[1]Ankara Üniversitesi Tıp Fakültesi, Nükleer Tıp Anabilim Dalı, Ankara

[2]Ankara Üniversitesi Tıp Fakültesi, Radyoloji Anabilim Dalı, Ankara

Amaç: Bu çalışmada nöroendokrin tümör karaciğer metastazlarının değerlendirilmesinde Ga-68-DOTATATE PET/MR'nin performansını PET/BT ile kıyaslamayı amaçladık.

Yöntem: Çalışmaya Kasım 2018-Ocak 2023 tarihleri arasında evreleme, yeniden evreleme ya da tedavi yanıtın değerlendirilmesi amacı ile tüm vücut Ga-68-DOTATATE pozitron emisyon tomografi (PET)/bilgisayarlı tomografi (BT) ve ardından karaciğerin metastazlarının değerlendirilmesi amacıyla karaciğer PET/manyetik rezonans (MR) yapılan hastalar dahil edildi. Hasta görüntüleri retrospektif olarak tekrar değerlendirilerek karaciğerde mevcut lezyon sayısı, lezyonların standart tutulum değeri $(SUV)_{mean}$, MTV, TLG ve TBR oranları her bir görüntüleme için ayrı ayrı değerlendirildi. PET/BT ve PET/manyetik rezonans görüntülemede (MRG) saptanan lezyonları sayılarına göre 0 (lezyon yok), 1 (tek lezyon), 2 (2-4 lezyon), 3 (5-10 lezyon) ve 4 (>10 lezyon) şeklinde gruplandırılarak bu grupların iki görüntüleme yöntemi için uyumu ki-kare testi ile değerlendirildi. Ayrıca her bir görüntüleme için sinyal/gürültü oranı ve kontrast/gürültü hesaplandı.

Bulgular: Çalışmaya 26 (18 E, 12 K, ortalama yaş: 57,1±10,7) hastaya ait 30'ar görüntüleme dahil edildi. PET/BT çalışması 9 hastada evreleme, 11 hastada yeniden evreleme ve 10 hastada tedavi yanıtının değerlendirilmesi endikasyonları ile yapılmıştı. Primer tümör lokalizasyonları sırası ile 13, 5, 4, 3, 2, 1, 1 ve 1 hastada pankreas, kolon, ince bağırsak, böbrek, mide, karaciğer, akciğer ve paraganlioma idi. Karaciğer metastazı açısından 15 (%50) görüntülemede PET/BT ve PET/MR uyumlu olarak normaldi. Geri kalan 15 görüntülemede ise her iki görüntülemede de karaciğer metastazı ile uyumlu bulgular mevcuttu. Lezyon sayısına göre yapılan gruplandırmada PET/BT'de 5 hastada tek lezyon, 4 hastada 5-10 lezyon, 6 hastada >10 lezyon saptanırken, PET/MRG'de 4 hastada tek lezyon, 1 hastada 2-4 lezyon, 2 hastada 5-10 lezyon ve 8 hastada >10 lezyon saptandı. İki görüntülemenin lezyon sayısı açısından karşılaştırmasında PET/BT'de tek lezyonu olan bir hastada PET/MR'de 2-4 lezyon, PET/BT'de 5-10 lezyon izlenen 2 hastada PET/MR'de >10 lezyon saptandı.

Sonuç: Ga-68-DOTATATE PET/BT nöroendokrin tümör karaciğer metastazlarının değerlendirilmesinde yüksek duyarlılığa sahip bir görüntüleme yöntemidir. PET/MR görüntüleme az sayıda hastada ek lezyon saptamaktadır. Bu nedenle özellikle tedavi yaklaşımının değişebileceği sınırlı hastalar dışında rutin olarak yapılmasına gerek yoktur.

Anahtar Kelimeler: Nöroendokrin tümör, Ga-68-DOTATATE PET/BT, PET/MRG

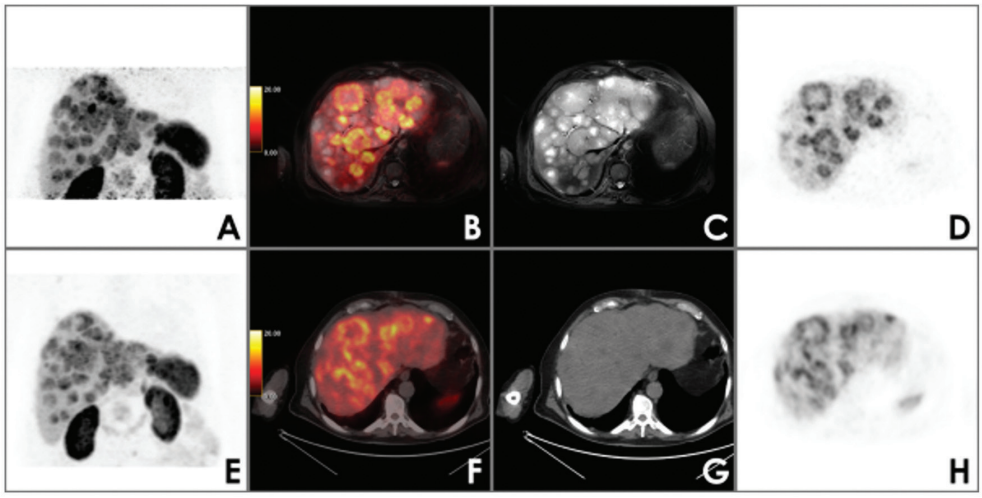

Şekil 1.

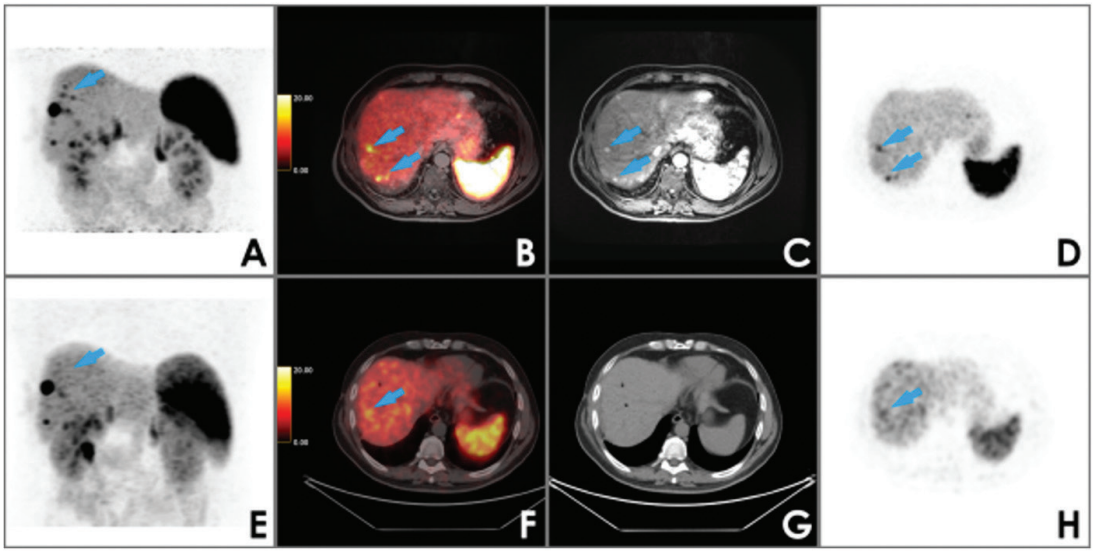

Şekil 2.

[PS-029]

Biyokimyasal Tam Olmayan Yanıtlı Diferansiye Tiroid Kanserli Hastalarda Ampirik Yüksek Doz I-131 Tedavisinin Etkinliği

Batuhan Kocabeyoğlu[1], Mertcan Güven[1], Gülgün Kavukçu[2], Ayşegül Akgün[1]

[1]*Ege Üniversitesi Tıp Fakültesi, Nükleer Tıp Anabilim Dalı, İzmir*

[2]*Ege Üniversitesi Tıp Fakültesi, Radyoloji Anabilim Dalı, İzmir*

Amaç: Bu çalışmada I-131 tedavi uygulanması sonrasında Amerikan Tiroid Derneği (ATA) sınıflamasına göre biyokimyasal tam olmayan yanıtlı olan diferansiye tiroid kanserli hastalarda ampirik yüksek doz I-131 tedavisinin yararını ve uzun dönem izlem bulgularını değerlendirmeyi amaçladık.

Yöntem: Bu amaçla kliniğimizde 1994-2022 yılları arasında I-131 tedavisi almış biyokimyasal tam olmayan yanıtlı olan izlemde ampirik yüksek doz I-131 tedavisi alan diferansiye tiroid kanserli 24 hastanın klinik verileri retrospektif olarak incelendi. İzlem sürecinde I-131 tedavisi verilmesinden 9-12 ay sonra elde edilen I-131 tüm vücut tarama sintigrafisi, stimüle tiroglobulin (sTg) ile anti-Tg değerleri, diğer görüntüleme [ultrasonografi, pozitron emisyon tomografi (PET)/bilgisayarlı tomografi (BT), toraks BT] bulguları değerlendirilmeye alındı. Tedavi başarısı için Tg düzeyinde %25 oranında azalma anlamlı kabul edildi.

Bulgular: Hasta yaş grubu tanı anında 21-71 yaş arasında (ortalama: 50,6±13,59) olup, 17'si kadın, 7'si erkekti. Tümör boyutları 0,5-9 cm arasında (ortalama: 4,06±2,41) olup, total tiroidektomi yanı sıra hastaların 7'sine santral, 2'sine lateral, 2 hastaya santral+lateral servikal lenf bezi disseksiyonu uygulanmıştı. Histopatolojik değerlendirmede hastaların 20'sinde papiller karsinom (11'i klasik alt tip, 3'ü klasik+foliküler alt tip, 3'ü foliküler alt tip, 2'si onkositik alt tip, 1'inde ise alt tip bilinmiyor), 2'sinde az differansiye karsinom, 1'inde hurtle hücreli karsinom, 1'inde folliküler karsinom tanısı mevcuttu. Hastaların 16/24'ünde lenfovasküler invazyon, 15/24'ünde parankimal invazyon, 7/24'ünde extratiroidal yayılım bulguları izlenmekteydi. Histopatolojik olarak hastaların %33,3'ünde (8/24) lenf bezi metastazı raporlanmıştı. İlk evreleme sırasında hastaların hiçbirinde uzak metastaz ile uyumlu görüntüleme bulgusu mevcut değildi. Ampirik yüksek doz I-131 tedavi öncesi hastaların 18/24'üne metastaz/nüks ile uyumlu bulgu saptanmayan florodeoksiglukoz PET/BT görüntüleme yapılmıştı. Hastalara kümülatif doz olarak I-131 tedavisi 300-1275 mCi (ortalama: 619,5±270,14) arasında uygulandı. İzlem süresi 24-240 ay arasında olup, ortalaması (103,6±52,8) aydı. İlk doz I-131 tedavi öncesi sTg değerleri 0,9-300+ (ortalama: 65,10±107,4) ng/dL arasındaydı. Ampirik yüksek doz I-131 tedavi öncesi sTg değerleri 9,7-300+ (ortalama: 73,9±100,41) ng/dL arasında olup, tedavi sonrası 0,42-300+ (ortalama: 51±96,7) ng/dL şeklindeydi. Hastaların %41,6'sında (10/24) ampirik tedavi sonrasında anlamlı sTg düzeyi azalması mevcuttu. İzlemde (6-120 ay) hastaların % 45,8'inde (11/24) görüntüleme tetkikleri ile metastatik (5 akciğer, 6 lenf bezi) lezyonlar saptandı. Lenf bezi metastazı saptanan 2 hastanın sTg düzeyinde ampirik yüksek doz I-131 tedavisi sonrası anlamlı azalma gerçekleşmişti. Güncel olarak hastaların %58,3'ü (14/24) biyokimyasal tam olmayan yanıtlı olarak izlemi devam ederken, %37,5'i (9/24) görüntüleme yöntemlerinde saptanan I-131 tutulumu olmayan metastazlar nedeniyle tirozin kinaz inhibitör tedavisine yönlendirilmişti. İzlemde 1 hasta, tiroid kanseri dışı hastalık nedeniyle eksitus oldu.

Sonuç: Biyokimyasal tam olmayan yanıtlı olan diferansiye tiroid kanserli hastalarda ampirik yüksek doz I-131 tedavisi sonrasında hastaların yarıya yakın bölümünde sTg düzeyinde anlamlı azalma olsa da uzun dönem izlemde bu hastaların yaklaşık yarısında yapısal hastalığın gelişmesine engel olamadığı ve klinik yararının sınırlı olduğu sonucuna varıldı.

Anahtar Kelimeler: Diferansiye tiroid kanseri, I-131, metastaz, tiroglobulin

[PS-030]

Tc-99m MIBI Sintigrafisinde Paratiroid Adenomu Saptanmasının Volüm, Yerleşim ve Biyokimyasal Belirteçler ile İlişkisi

Berkay Çağdaş[1], Alptuğ Özer Yüksel[1], Elif Özdemir[1,2]

[1]Ankara Bilkent Şehir Hastanesi, Nükleer Tıp Kliniği, Ankara
[2]Ankara Yıldırım Beyazıt Üniversitesi, Nükleer Tıp Anabilim Dalı, Ankara

Amaç: Primer hiperparatiroidi hiperfonksiyone paratiroid bezlerinden gelişmekte olup, olguların yaklaşık %80'inde paratiroid adenomu (PA) kaynaklıdır. PA'larının tedavisi cerrahi eksizyondur ve minimal invaziv paratiroidektomi tercih edilmesi gereken cerrahi yaklaşımdır. Bu yöntem için cerrahi öncesinde PA'nın lokalizasyonu kritik olup, bu amaçla en sık kullanılan görüntüleme yöntemleri boyun ultrasonografisi (USG) ve Tc-99m MIBI paratiroid sintigrafisidir (PS). Bu çalışmada Tc-99m MIBI PS ile PA saptanabilirliğinin sonografik, patolojik bulgular ve biyokimyasal parametreler ile ilişkisi incelenmiştir.

Yöntem: 01.01.2019-01.02.2023 tarihleri arasında kliniğimizde PS yapılan olgular retrospektif olarak tarandı. PA ön tanısı ile erken ve geç faz planar görüntüleme ve tek foton emisyon bilgisayarlı tomografi/bilgisayarlı tomografi görüntülemeleri bulunan 1239 hastadan takipte hastanemizde paratiroid cerrahisi yapılmış 318 hasta çalışmaya dahil edildi. Olguların PS ile eş zamanlı kan parathormon (PTH), albümin, kalsiyum, fosfor, D vitamini seviyeleri, boyun USG raporları ve patoloji bulguları değerlendirildi. Veriler IBM SPSS 22 paket programında Student's t-test, ki-kare, Kendall's Tau korelasyon testleri ile değerlendirildi.

Bulgular: Hastaların demografik verileri ve biyokimyasal parametreleri Tablo 1'de yer almaktadır. Histopatoloji altın standart kabul edildiğinde MIBI PS'nin PA tespitinde duyarlılığı %75,15 olarak hesaplanmıştır. Sonografik değerlendirmede olguların 228'inde PA ekstratiroidal yerleşimli iken, 43'ünde intratiroidal yerleşimli olduğu görülmüş, 47 olguda ise yerleşim yeri raporda belirtilmemiştir. Boyun USG sonuçlarına göre olguların ortalama PA hacmi 1127±2518 mm^3 (ortalama±standart sapma) olarak hesaplanmıştır. Operasyon sonrası patoloji raporlarında ise ortalama hacim 1258±1812 mm^3'tir. Patolojik hacim ile radyolojik hacim korelasyon göstermektedir ($p<0,05$). Tc-99m MIBI sintigrafisinde PA saptanan ve saptanmayan grupların radyolojik hacimleri sırasıyla 1435 mm^3 ve 608 mm^3 ($p<0,05$), patolojik hacimleri ise sırasıyla 1293 mm^3 ve 540 mm^3 ($p<0,05$) olarak hesaplanmış olup; istatistiksel olarak anlamlı fark göstermektedir. MIBI sintigrafisi ile ekstratiroidal PA'larının tespit oranının intratiroidal PA'larına göre daha yüksek olduğu gözlenmiştir (%78,07-%76,74). PA saptanan grubun kan kalsiyum, düzeltilmiş kalsiyum ve kan PTH düzeyleri saptanamayan gruba göre anlamlı olarak yüksek bulunmuştur ($p<0,05$). Sonografik olarak hesaplanan PA hacminin eş zamanlı kan PTH seviyeleri ile korelasyon gösterdiği izlenmiştir ($p<0,05$).

Sonuç: Bu çalışmanın bulguları PA'larının sintigrafik olarak saptanabilirliğinin lezyon volümü ve yerleşim yeri ile ilişkili olduğunu göstermektedir. Sintigrafik olarak saptanamayan adenomların lezyon boyutlarının daha düşük olduğu, intratiroidal PA'larında da sintigrafik tespit oranının daha düşük olduğu gözlenmiştir. Sintigrafik olarak lezyon tespit edilemeyen grubun kan kalsiyum ve PTH düzeylerinin de daha düşük olduğu izlenmiştir. Hiperparatiroidi etiyolojisinde PA araştırılırken sintigrafi ile lezyon tespit edilemeyen hasta grubunun klinik yönetiminde bu bulgular dikkate alınmalıdır.

Anahtar Kelimeler: Tc-99m MIBI, SPECT/BT, paratiroid adenomu

Tablo 1.

Yaş	
Ortalama (Min-Maks)	54 (15-87)
Cinsiyet	N (%)
Kadın	223 (%71)
Erkek	95 (%29)
Tc-99m MIBI sintigrafisi	N (%)
Paratiroid adenomu saptanan	239 (%75)
Paratiroid adenomu saptanmayan	79 (%25)
Kan kalsiyum değeri	mg/dL
Ortalama±SS (Min-Maks)	11,03±1,07 (10,5-15,7)
Kan parathormon (PTH) değeri	ng/L
Ortalama±SS (Min-Maks)	365,5±56,27 (160-3935)
Kan vitamin D değeri	ng/mL
Ortalama±SS (Min-Maks)	30,47±22,2 (3-199)

Min: Minimum, Maks: Maksimum, SS: Standart sapma

[PS-031]

Prostat Kanserli Hastalarda F-18 FDG PET/BT Metabolik Parametrelerinin Prognostik Önemi

Çiğdem Soydal, Muhammet Halil Baltacıoğlu, Mine Araz, Burak Demir, Nuriye Özlem Küçük

Ankara Üniversitesi Tıp Fakültesi, Nükleer Tıp Anabilim Dalı, Ankara

Amaç: Prostat kanserlerinin F-18 florodeoksiglukoz (FDG) afinitesi tümör diferansiyasyon düzeyi, androjen duyarlılığı ve tümörde hipoksi düzeyi gibi parametreler nedeniyle genellikle düşük düzeydedir. Bu nedenle evreleme ve yeniden evrelemede rutin kullanımı önerilmemektedir. Ancak F-18 FDG pozitron emisyon tomografi (PET)/bilgisayarlı tomografi (BT) prostat kanserli hastalarda kastrasyon resistans-metastatik hastalarda prognostik bir role sahip olabilir. Bu nedenle son yıllarda kastrasyon resistan prostat kanserli hastalarda yeniden evreleme aşamasında Ga-68 PSMA PET/BT ile kombine kullanılması önerilmektedir. Bu çalışmada kastrasyona dirençli prostat kanseri tanısı ile yeniden evreleme amacıyla F-18 FDG PET/BT yapılan hastalarda F-18 FDG bulgularının prognostik önemini araştırmayı amaçladık.

Yöntem: Çalışmaya Mayıs 2012-Eylül 2022 tarihleri arasında yeniden evreleme amacı ile F-18 FDG PET/BT yapılan kastrasyon dirençli prostat kanserli hastalar dahil edildi. Hastaların PET/BT bulguları metastaz izlenen lezyon bölgeleri, sayıları, en yoğun aktivite tutan lezyonun standart tutulum değeri $(SUV)_{maks}$ ve SUV_{mean} değerleri, Metabolik tümör volümü (MTV) ve total lezyon glikolizi (TLG) değerleri retrospektif olarak değerlendirildi. PET/BT görüntüleme sonrası hastaların sağkalım süreleri hesaplanarak PET parametrelerinin sağkalıma etkisi Kaplan-Meier ve Cox Regresyon analizleri ile değerlendirildi.

Bulgular: PET/BT görüntüleme sonrası klinik takip bilgilerine ulaşılabilen toplam 30 (ortalama yaş: 64,6±8,0) erkek hasta analize dahil edildi. Tüm hastaların Gleason skorları 7 ve üzerindeydi. SUV_{maks}, SUV_{mean}, MTV ve TLG ortalama değerleri sırası ile 12,1±7,9, 6,2±3,1, 386,9±94 cm^3 ve 2343,1±3915 olarak hesaplandı. Sekiz (%27) hastada karaciğer, 19 (%63) hastada kemik metastazı saptandı. Toplam takip süresi içinde 21 hasta (%70) eksitus oldu.

Kaplan-Meier analizinde yüksek MTV (p<0,001), yüksek SUV_{maks} (p=0,013), yüksek TLG (p<0,001) değerleri, karaciğer metastazı varlığı (p<0,001), kemik metastazı varlığı (p<0,001) ve tutulum olan lezyon sayısının 10'dan fazla olması (p<0,001) kötü sağkalım ile ilişkili bulundu. Cox-regresyon analizinde ise yüksek SUV_{maks} (p=0,022), TLG (p=0,013) ve kemik metastazı varlığı (p=0,005) kötü sağkalım ile ilişkili parametreler idi.

Sonuç: Rutin klinik uygulamada F-18 FDG PET/BT'nin prostat kanserli hastalarda kullanım endikasyonu oldukça sınırlıdır. Ancak son yıllarda F-18 FDG tutulumunun kastrasyon resistans-metastatik hastalarda prognostik değeri olabileceğine dair yayınlar mevcuttur. Özellikle 177Lu PSMA tedavisi planlanan hastalarda tümör heterojenitesini ve tedavi yanıtını ön görmek amacıyla F-18 FDG PET/BT yapılabilir. Bizim çalışmamızın sonuçları da küçük bir hasta grubunda bile SUV_{maks} ve TLG gibi metabolik parametrelerin prognostik önemi olabileceğini ortaya koymuştur. Daha geniş gruplarda yapılacak prospektif çalışmalar prostat kanserli hastalarda F-18 FDG PET/BT'nin yerinin daha net olarak tanımlanmasını sağlayacaktır.

Anahtar Kelimeler: Prostat kanseri, pozitron emisyon tomografisi, florodeoksiglukoz, prognoz

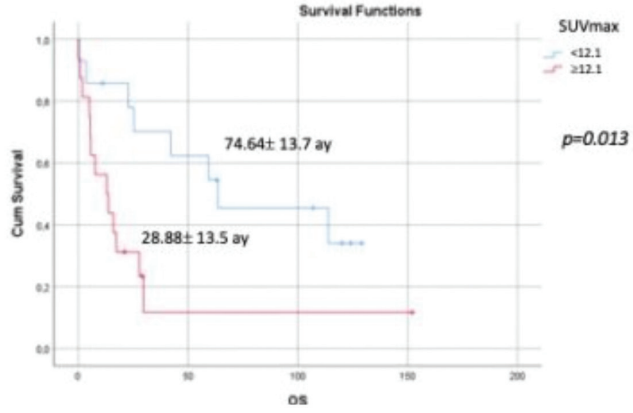

Şekil 1.

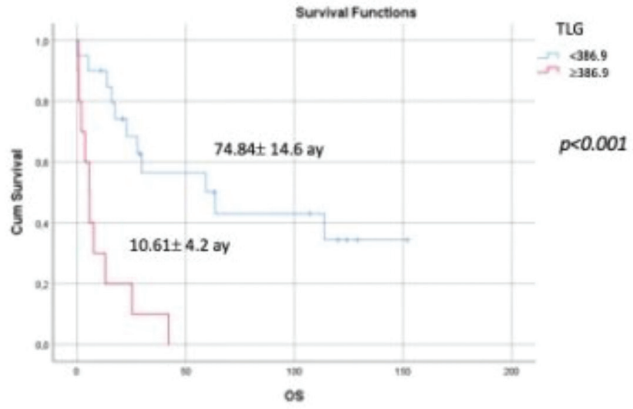

Şekil 2.

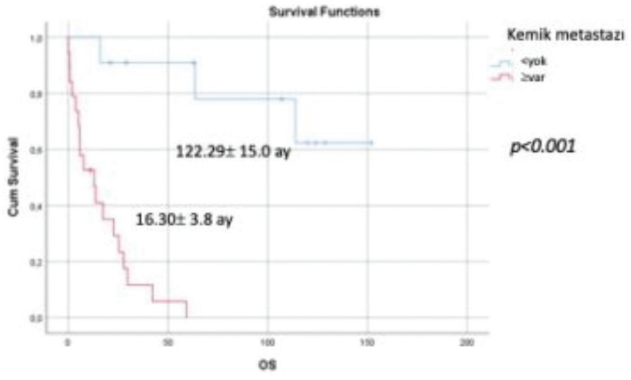

Şekil 3.

[PS-032]

F-18 FDG PET/BT'de Görüntülenen İmmünoterapiye Bağlı Yan Etkilerin Tedavi Yanıtı ile İlişkisi

Elif Şahin Kütük[1], Murat Bardakçı[2], Tatiana Bahçeci[1], Nahide Belgit Talay[1], Elif Özdemir[1,3], Öznur Bal[2]

[1]Ankara Şehir Hastanesi, Nükleer Tıp Kliniği, Ankara
[2]Ankara Şehir Hastanesi, Tıbbi Onkoloji Kliniği, Ankara
[3]Ankara Yıldırım Beyazıt Üniversitesi Tıp Fakültesi, Nükleer Tıp Anabilim Dalı, Ankara

Amaç: AntiPD1 veya antiPDL1 monoklonal antikor tedavisi alan olgularda immünoterapiye bağlı yan etkilerin ve F-18 florodeoksiglukoz (FDG) pozitron emisyon tomografi (PET)/bilgisayarlı tomografide (BT) tümör dışı çeşitli organlardaki tedavi öncesi ve sonrası standart tutulum değeri $(SUV)_{maks}$ değerlerindeki değişimin tedavi yanıtı ile ilişkisinin belirlenmesi amaçlandı.

Yöntem: 2019-2023 tarihlerinde immünoterapi uygulanan, tedavi öncesinde ve takipte F-18 FDG PET/BT tetkiki yapılan olguların görüntüleri incelendi ve klinik bilgileri retrospektif olarak tarandı. Tedavi öncesi veya sonrası görüntüleri dış merkezde yapılanlar ile klinik verilerine ulaşılamayanlar dışlandı. Tedavi yanıtını belirlemede PERCIST kriterleri kullanıldı ve buna göre olgular stabil hastalık (SH), parsiyel metabolik yanıt (PMY), tam metabolik yanıt (TMY) ve progresif hastalık olarak adlandırıldı. Hedef lezyon, tiroid bezi, hipofiz bezi, dalak, karaciğer ve kemik iliğine ait tedavi öncesi SUV_{maks} ve tedavi sonrası ilk incelemedeki SUV_{maks} değerleri kaydedildi ve SUV_{maks} değerindeki değişim (ΔSUV_{maks}) hesaplandı. Elde edilen kantitatif parametreler tedavi yanıtı ile ilişkilendirildi. Ayrıca F-18 FDG PET/BT'de izlenen ve klinik olarak da teyit edilen immünoterapi ilişkili yan etkiler (İİYE) de belirlenerek tedavi yanıtı ile ilişkisi araştırıldı. Verilerin analizi SPSS 21 programı ile yapıldı. Ölçümlerin gruba göre farklılık gösterme durumu Mann-Whitney U testi ile yapıldı.

Bulgular: Çalışmaya ileri evre kanser (12 malign melanom, 12 renal hücreli karsinom, 24 küçük hücre dışı akciğer kanseri) tanılı 48 hasta dahil edildi (erkek n=30, ortalama yaş: 64±11,5 yıl). Bu popülasyonda üç immün kontrol noktası inhibitörü kullanıldı (nivolumab, n=36; pembrolizumab, n=5; atezolumab, n=7). Ortalama immünoterapi süresi 296 gündü (aralık, 30-1322 gün) ve hastalar ortalama 486 gün (aralık 85-1362 gün) izlendi. İzlem süresince 6 olgunun İİYE, 30 olgunun progresyon nedeniyle tedavisi sonlandırıldı. Dört olguda TMY, 10 olguda PMY görülürken 4 olguda SH izlendi. Ayrıca atipik yanıt formlarından olan hiperprogresyon

nivolumab tedavisi alan bir küçük hücre dışı akciğer kanserli olguda görülürken (Şekil 1), nivolumab tedavisi alan bir vulva malign melanom olgusunda psödoprogresyon görüldü (Şekil 2). Toplam 16 olguda (%33,6) değişen düzeylerde İİYE gelişti. İmmünoterapi ile ilişkili olarak 6 olguda immün kolit, 6 olguda tiroidit (Şekil 3), 1 olguda hipofizer yetmezlik,1 olguda pnömonit, 1 olguda deri toksisitesi ve 1 olguda sarkoid benzeri reaksiyon izlendi. İİYE gelişen olgularda tedavi yanıt oranı, İİYE gelişmeyen olgulara kıyasla daha fazlaydı (%56,3 vs %15,6; p=0,006). Hipofiz bezi, dalak, karaciğer, dalak/karaciğer, kemik iliği ΔSUV_{maks} değerlerinde iki grup arasında anlamlı fark bulunmazken, tiroid bezine ait ΔSUV_{maks} değeri tedavi yanıtı görülen olgularda progresyon gelişen olgulara kıyasla daha yüksekti. (0,95±2,07 vs -0,12±0,98; p=0,024).

Sonuç: AntiPD1 veya antiPDL1 monoklonal antikor tedavisi alan ve İİYE görülen olgularda tedaviye yanıt oranı daha fazladır. Tedavi öncesi ve takipde tiroid bezine ait ΔSUV_{maks} değeri tedaviye yanıtı öngörmede kantitatif bir parametre olarak kullanılabilir.

Anahtar Kelimeler: İmmünoterapi, AntiPD1/antiPDL1 monoklonal antikor tedavisi, F-18 FDG PET/BT, immünoterapi ilişkili yan etki

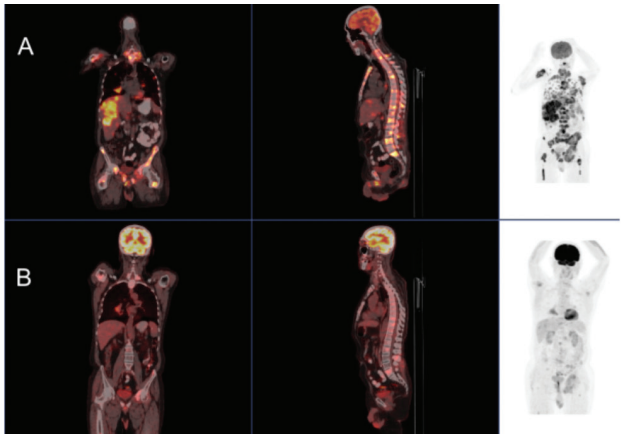

Şekil 1. Multimetastatik KHDAK tanılı olguda 4 kür nivolumab tedavisi sonrası hiperprogresyon gelişmiştir. B satırından tedavi öncesi görüntüleri, A satırında ise 4 ay sonra tedavi yanıt değerlendirme görüntüleri bulunmaktadır

KHDAK: Küçük hücreli dışı akciğer kanseri

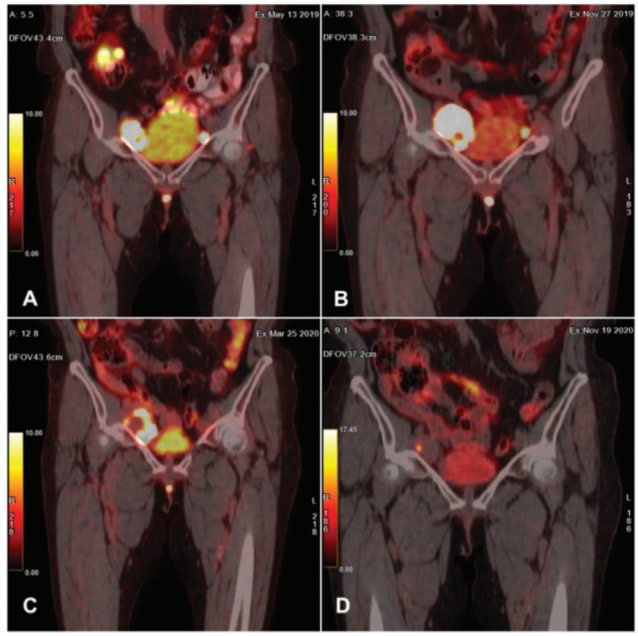

Şekil 2. Lenfatik metastazları bulunan vulva malign melanom tanılı olguda tedavi öncesi (A), 2 kür nivolumab sonrası psödoprogresyon (B), 4 kür sonrası parsiyel yanıt (C) ve takipte tam yanıt (D) izlenmektedir

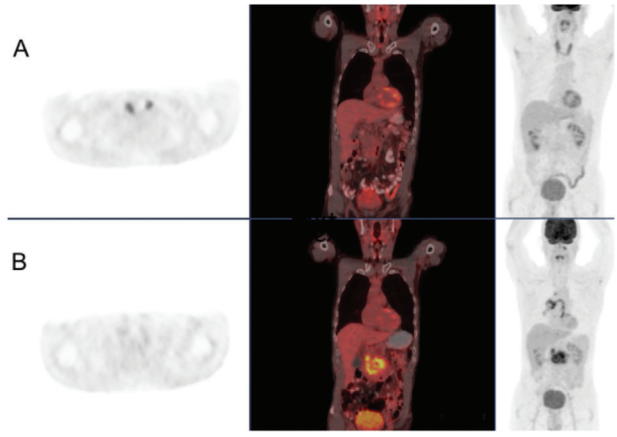

Şekil 3. Multimetastatik KHDAK tanılı olguda tedavi öncesi görüntüleri (B) ve 4 kür atezolumab sonrasında tam metabolik yanıt ile birlikte tiroid bezinde diffüz artmış 18-F FDG tutulumu (tiroidit) görüldü

KHDAK: Küçük hücreli dışı akciğer kanseri, FDG: Florodeoksiglukoz

[PS-033]

Lenfödem Tanısında Lenfosintigrafi ile Klinik Evrelemenin Korelasyonu

Ahmet Kılıçaslan[1], Berna Okudan Tekin[1,2]

[1]*Ankara Şehir Hastanesi, Nükleer Tıp Kliniği, Ankara*
[2]*Sağlık Bilimleri Üniversitesi, Ankara Şehir Hastanesi, Nükleer Tıp Anabilim Dalı, Ankara*

Amaç: Ekstremite lenfödemli hastaların uygun tanı, evreleme ve en iyi tedavinin seçimi hasta yönetimi için esastır. Bu amaçla 60 yıl önce tanımlanan Lenfosintigrafi, lenfödem teşhisi için hala altın standart görüntüleme yöntemi olarak kabul edilmektedir. Ancak, ülkemizde yeterince bilinmemekte ve kullanılmamaktadır. Bu çalışmada, lenfosintigrafi bulguları ile Lenfödem evrelemesini ve klinik uygulama ile uyumunu retrospektif olarak değerlendirmeyi amaçladık.

Yöntem: Çalışmaya, lenfödem ön tanısı ile kliniğimizde 2019-2023 yılları arasında lenfosintigrafi görüntülemesi yapılan 131 hasta dahil edildi. Lenfosintigrafiler, klinik bilgi olmaksızın iki ayrı hekim tarafından retrospektif olarak yeniden değerlendirildi. Lenfosintigrafi evrelemesi için, normal lenfatik akım, lenfatik; multi ve/veya dilate kanal sayısı, proksimal lenf nodlarına geçiş, derin lenf nodları ve dermal-backflow varlığı değerlendirildi. Lenfosintigrafiler iki bağımsız okuyucu tarafından, klinik bilgiler olmaksızın "An Atlas of Clinical Nuclear Medicine" kriterlerine göre normal ve Grade I-IV arasında sınıflandırıldı. İstatistiksel analiz IBM SPSS 26 programında ki-kare ve Kendall's tau testleri kullanılarak gerçekleştirildi.

Bulgular: Hastaların %45,1'i erkek (n=59), %59,9'u (n=72) ise kadındı. Ortalama yaş 62,48 (±) olarak saptandı. Lenfödem lokalizasyonuna ait bilgiler Tablo 1'de gösterilmiştir. Çalışmaya dahil edilen hastaların 100'ü primer lenfödem (%76,3), 31'i (%23,7) sekonder lenfödem nedeniyle takipliydi. Klinik evrelemede hastaların 41'i (%31,2) evre I, 66'sı (%50,4) evre II, 24'ü (%8,4) evre III'tü. Lenfosintigrafi değerlendirmesinde, hastaların 41'i (%31) sintigrafik olarak normal bulundu. Sintigrafik olarak normal değerlendirilen hastaların klinik evrelemesinde 36'sı (%87,8) evre I, 6'sı (%14,6) evre II ve III'ü (%7,3) evre 3'tü. Lenfosintigrafi evrelemesinde, her iki okuyucu arasında pozitif korelasyon saptandı (Korelasyon katsayısı sağ ve sol için sırasıyla: 0,87; 0,89). Her iki okuyucuya ait evreleme ile klinik evreleme arasında pozitif korelasyon saptandı (p<0,05). Okuyucular arasında sintigrafik evrelemede proksimal lenf nodlarına azalmış geçiş, multikanal lenfatik akım ve dermal-backflow ile klinik evreleme arasında pozitif korelasyon saptandı (p<0,05). Ancak derin lenf nodları ile klinik evreleme arasında pozitif korelasyon saptanmadı (p>0,05).

Sonuç: Çalışmamızın sonuçlarına göre; proksimal lenf nodlarına azalmış geçiş, multikanal ve/veya dilate lenfatik kanal, dermal-backflow varlığı ile klinik korelasyon olduğu saptanmıştır. Derin lenf nodu, sintigrafik olarak saptanırken, fizik muayenede saptanması mümkün olmayıp lenfosintigrafiye özgü bulgudur. Çalışmamızın sonuçlarına göre, lenfödem tanı ve tedavi takibinde literatürde gold standart kabul edilen lenfosintigrafinin tekrarlanabilir, objektif değerlendirme kriteri olarak ve özellikle derin lenfatik akımın visüalize edilmesi ile hasta yönetiminde önemli bir yardımcı teknik olduğunu düşünmekteyiz.

Anahtar Kelimeler: Lenfosintigrafi, lenfödem

Tablo 1.

Lokalizasyon (Ekstremite)	N (%)
Bilateral alt	59 (%45)
Bİlateral üst	0 (%0)
Sağ alt	33 (%25,1)
Sağ üst	3 (%2,2)
Sol alt	31 (%23,6)
Sol üst	5 (%3,8)

[PS-034]

Gated Miyokard Perfüzyon Sintigrafisi (gMPS) ve Faz Analizi Bulguları ile Enflamatuvar Parametrelerin Korelasyonu

Ahmet Kılıçaslan[1], Hüseyin Şan[1], Serkan Ünlü[1], Şerife Demir[1], Refia Yükseltürk[1], Berkay Çağdaş[1], Aslıhan Yıldırım[1], Omaç Tüfekçioğlu[2], Mustafa Serdengeçti[1], Nedim Cem Gülaldı[1]

[1]*Ankara Bilkent Şehir Hastanesi, Nükleer Tıp Kliniği, Ankara*
[2]*Ankara Bilkent Şehir Hastanesi, Kardiyoloji Kliniği, Ankara*

Amaç: Koroner arter hastalığında sol ventrikül perfüzyonu ve duvar hareketleri Gated miyokard perfüzyon sintigrafisi (gMPS) tetkikinden elde edilen bulgular ile değerlendirilmektedir. Ayrıca KAH ile enflamatuvar parametrelerin ilişkili olduğu literatürde gösterilmiştir. Çalışmamızdaki amacımız bu enflamatuvar parametreler ile gMPS bulgularının ilişkisinin ortaya konulmasıdır.

Yöntem: KAH şüphesi ile gMPS tetkiki yapılan hastalardan geri dönüşümlü perfüzyon defekti (grup 2, n=48), sabit perfüzyon defekti (grup 1, n=50) ve normal miyokard perfüzyonu (grup 3, n=46) saptanan 144 hasta hastane arşivinden taranarak çalışmaya dahil edilerek görüntüler iş istasyonunda incelendi. Bu hastaların gMPS tetkik tarihi ile uyumlu son bir aya ait tam kan ve rutin laboratuvar sonuçları da hastane arşivinden taranarak enflamatuvar parameterler matematiksel olarak hesaplandı. İstatistiksel analiz IBM SPSS 26 programında Kruskal-Wallis, Spearman testleri ve STATA programında ordinal lojistik regresyon analizi kullanılarak gerçekleştirildi.

Bulgular: Çalışmamızda hastaların %57,63'ü erkek (n=83), %42,37'si (n=61) ise kadındı. Ortalama ejeksiyon fraksiyonu ve yaş sırası ile %50,21 (standart deviasyon=19,04), 62,18 (standart deviasyon=11,58) olarak saptandı. Gruplar arasında nötrofil/lenfosit oranı, lenfosit/monosit oranı, nötrofil/HDL oranı, monosit/HDL oranı, faz histogram bandwith (FHB) ve faz standart deviasyon (FSD) açısından istatistiksel olarak anlamlı farklılık saptandı (p<0,05). Sabit perfüzyon defekti izlenen grup ile nötrofil/lenfosit oranı (r=0,201), lenfosit/monosit oranı (r=-0,225), nötrofil/HDL oranı (r=0,228), monosit/HDL oranı (r=0,240), FHB (r=0,525), FSD (r=0,489) parametreleri arasında istatistiksel olarak anlamlı korelasyon saptandı. Ordinal lojistik regresyon analizi sonucu grup 1 ile FHB arasında ilişki saptandı (p<0,05, sırası ile odds oranı: 1.014, 1,58). Normal perfüzyon ve sistolik fonksiyon izlenen grupta peak filling rate (PFR) ile nötrofil/lenfosit oranı (r=0,302), nötrofil/monosit oranı (0,295) ve time to peak filling ile nötrofil/lenfosit oranı (r=-0,316), sistemik immün enflamasyon indeks (r=-0,421), toplam enflamasyon sistemik indeks (r=-0.361) arasında istatistiksel olarak anlamlı korelasyon saptandı (p<0,05). Perfüzyon defekti olan gruplarda FHB ve FSD ile lenfosit/monosit oranı (r=-0,266, -0,199), sistemik enflamasyon cevap indeks (r=0,263, 0,232), nötrofil/HDL oranı (r=0,342, 0,333), monosit/HDL oranı (r=0,338, 0,288), nötrofil/LDL oranı (r=0,206, 0,236), monosit/

LDL oranı (r=0,276, 0,307) arasında istatistiksel olarak anlamlı korelasyon saptandı (p<0,05). Perfüzyon defekti yaygınlığı yüzdesi ile lenfosit/monosit oranı (r=-0,254) ve nötrofil/monosit (-0,232) oranı ile korele olduğu saptandı (p<0,05).

Sonuç: Sabit perfüzyon defekti mevcudiyeti ile enflamasyonun ilişkili olduğu, normal perfüzyon ve sistolik fonksiyon izlenen grupta diastolik disfonksiyon ile enflamasyonun ilişkili olduğu ve perfüzyon defekti izlenen gruplarda sol ventrikül senkronizasyon bozukluğu ve perfüzyon defekti yaygınlığı yüzdesi ile enflamasyonun ilişkili olduğu saptanmıştır.

Anahtar Kelimeler: Perfüzyon defekti, enflamasyon, diastolik disfonksiyon, faz analizi

[PS-035]

Erkek Meme Kanserinde PET/BT ile Elde Edilen Volumetrik ve Heterojenite Parametrelerinin Değerlendirilmesi

Samet Yağcı, Sevim Süreyya Şengül, Mustafa Avcı, İsmail Özkoç, Mehmet Erdoğan, Mustafa Yıldız

Süleyman Demirel Üniversitesi Tıp Fakültesi, Nükleer Tıp Anabilim Dalı, Isparta

Amaç: Meme kanseri hastalarının büyük çoğunluğunu kadın hastalar oluşturmaktadır. Erkeklerde %1'den daha az sıklıkla görülmektedir. Bu çalışmanın amacı erkek meme kanseri tanılı hastalarda tümöre ait histopatolojik özellikler ile [F-18 florodeoksiglukoz (FDG) pozitron emisyon tomografi (PET)/ bilgisayarlı tomografi (BT)] görüntülerinden elde edilen metabolik, volumetrik ve doku heterojenite parametreleri arasındaki ilişkiyi araştırmaktır.

Yöntem: Kliniğimizde 2011-2023 yılları arasında evreleme amacıyla F-18 FDG PET/BT görüntülemesi yapılan 15 erkek meme kanseri tanılı hasta çalışmaya dahil edildi. Primer tümörün histopatolojik ve immünohistokimyasal özellikleri, aksiller lenf nodu ve uzak organ metastaz durumları analiz edildi. F-18 FDG PET/BT görüntülerinden primer tümörün metabolik aktivitesi (SUV_{maks}), LifeX (7.3.0) yazılımı ile volümetrik parametreler (MTV ve TLG) ve tümör heterojenitesini gösteren altı farklı parametre (Mean, Median, Variance, Skewness, Kurtosis, Energy) elde edildi. Çalışmanın istatistiksel analizlerinde SPSS 20.0 programı kullanıldı. Hasta sayısının az olması nedeniyle gruplara göre karşılaştırmalarda non-parametrik analizler kullanıldı.

Bulgular: Çalışma toplam 15 erkek meme kanseri hastası ile tamamlandı. Hastaların yaş ortalaması 59,20±15,94 yıl idi. Hastaların %60'ında kitle sağ memedeydi. Ortalama kitle çapı 35,23 mm olarak ölçüldü. On iki hastada (%80,0) IDC, bir hastada (%6,66) mikst tip meme karsinomu (%40 invaziv duktal karsinom (IDC) ve %60 mikropapiller tip meme kanseri, bir hastada (%6,66) pleomorfik tip invaziv lobuler karsinom ve bir hastada duktal karsinoma *in situ* (%6,66) tanıları mevcuttu. Hastaların %60'ında histolojik grade 2, %80'inde östrojen (ER) pozitif, %80'inde progesteron (PR) pozitif, %73,3'ünde HER2 negatif, %66,7'sinde LN, %26,7'sinde kemik, %13,3'ünde akciğer ve yalnızca bir hastada karaciğer metastazı izlendi. Primer tümör bulunan tarafa, histolojik grade ve ER, PR ve HER2 reseptör pozitifliğine göre primer tümöre ait metabolik, volümetrik ve heterojenite parametreleri anlamlı farklılık göstermedi. Lenf nodu metastazı olanlarda total lezyon glikolizisi (TLG) (medyan 29/20; p=0,034), mean (6291/2746; p=0,020), variance (2183/502; p=0,034) ve median (5993/2642; p=0,028) parametreleri anlamlı düzeyde yüksek ölçüldü. Kemik ve akciğer metastazı olanlarda ölçüm değerleri anlamlı farklılık göstermedi. Lenf nodu metastazları için için TLG AUROC=0,889 (p=0,031) ve sensitivite %77,8, spesifisite %100 (cut-off=19) olarak hesaplandı. Mean için hesaplanan AUROC=0,917 (p=0,021) ve sensitivite %100, spesifisite %75 (cut-off=2883) olarak hesaplandı. Variance için AUROC=0,889 (p=0,031) ve sensitivite %77,8, spesifisite %100 (cut-off=1856,5) olarak hesaplandı. Median için AUROC=0,906 (p=0,027) ve sensitivite %100, spesifisite %75 (cut-off=2723,5) olarak hesaplandı.

Sonuç: Çok nadir görülen erkek meme kanserli hastalarda kliniğimizde yaptığımız çalışmada F-18 FDG PET/BT görüntülerinden elde edilen primer tümöre ait TLG değerinin yüksek olması lenf nodu pozitifliği açısından anlamlı bulunmuştur. Tümör heterojenite faktörlerinden mean, median ve variance değerlerinin yüksekliği de lenf nodu pozitifliği açısından anlamlıdır. Maligniteli hastalarda F-18 FDG PET/BT görüntülemede doku heterojenitesi ile ilgili daha çok parametreyle yapılacak çalışmaya ihtiyaç olduğunu düşünmekteyiz.

Anahtar Kelimeler: Erkek meme kanseri, tümör heterojenitesi, F-18 FDG PET/BT

Tablo 1.

Hasta özellikleri	n (%)
Sayı	15
Ortalama yaş	59,2 (25-78)
Tümör çapı	35,23 (13-150 mm)
Histoloji	
İnvaziv duktal karsinom	12 (%80)
Pleomorfik tip invaziv lobüler karsinom	1 (%6,66)
Miks tip (%40 Duktal ve %60 mikropapiller karsinom)	1 (%6,66)
Duktal karsinoma *in situ*	1 (%6,66)
Lokalizasyon	
Sağ meme	9 (%60)
Sol meme	6 (%40)
Reseptör durumu	
ER (ER+)	12 (%80)
Progesteron (PR+)	12 (%80)
HER2+	2 (%13,3)
Bilinmeyen	1 (%6,66)
Grade	
1	1 (%6,66)
2	9 (%60)
3	3 (%20)
Bilinmeyen	2 (%13,3)
Metastaz	
Aksiller lenf nodu	10 (%66,7)
Kemik	4 (%26,7)
Akciğer	2 (%13,3)
Karaciğer	1 (%6,66)

[PS-036]

Tare Tedavisi Verilen Hastalarda Tc-99m MAA ve Y-90 Reçine Mikroküre Dağılımları Arasındaki Benzerlik Düzeyi

Nazım Coşkun[1,2], Ayşenur Sinem Erdoğan[1], Mehmet Oğuz Kartal[1], Elif Özdemir[1,2]

[1]Sağlık Bilimleri Üniversitesi, Ankara Şehir Hastanesi, Nükleer Tıp Kliniği, Ankara
[2]Ankara Yıldırım Beyazıt Üniversitesi, Nükleer Tıp Anabilim Dalı, Ankara

Amaç: Karaciğer tümörlerine yönelik transarteriyel radyoembolizasyon (TARE) tedavisi, İtriyum-90 (Y-90) yüklü radyoaktif mikrokürelerin tümöral arterlere enjekte edilmesi esasına dayanır. Bu hastalarda etkin dozimetrik yaklaşım için tedavi öncesi dönemde mikroküre dağılımının yüksek doğrulukla öngörülebilmesi önem taşır. Günümüzde bu amaçla kullanılan standart yöntem Teknesyum-99m (Tc-99m) makroagregat albümin (MAA) ile yapılan hepatik arteriyel perfüzyon sintigrafisidir. Ancak MAA partiküllerinin Y-90 mikroküre dağılımını öngörebilme başarısı süregelen bir tartışma konusudur. Bu çalışmada, Tc-99m MAA partiküllerinin dağılımı ile Y-90 reçine mikrokürelerin dağılımı arasındaki benzerlik düzeyinin hesaplanması ve Tc-99m MAA kullanıldığında öngörülen absorbe dozlar ile Y-90 mikroküreler kullanıldığında ulaşılan absorbe dozlar arasındaki korelasyon düzeyinin değerlendirilmesi amaçlanmıştır.

Yöntem: Ocak 2021-Ocak 2023 tarihleri arasında merkezimizde Tc-99m MAA ile hepatik arteriyel perfüzyon sintigrafisi ve sonrasında Y-90 yüklü reçine mikroküreler ile TARE uygulaması yapılan hastalar çalışmaya dahil edildi. Her hastanın tedavi öncesi Tc-99m MAA tek foton emisyon tomografisi/bilgisayarlı tomografi (SPECT/BT) görüntüleri ile tedavi sonrası Y-90 pozitron emisyon tomografisi/bilgisayarlı tomografi (PET/BT) görüntüleri üst üste çakıştırılarak, her iki modalitede toplam perfüze alan, kesişim alanları, tümör odakları ve sağlıklı karaciğer parankimi segmente edildi. Tc-99m MAA SPECT/BT ve Y-90 PET/BT görüntüleri arasındaki uyum düzeyi Jaccard benzerlik indeksi ve Szymkiewicz-Simpson örtüşme katsayısı ile değerlendirildi. Tc-99m MAA ve Y-90 mikroküre görüntülerinde belirlenen absorbe dozlar arasındaki uyum düzeyinin değerlendirilmesi için Spearman korelasyon katsayısı ve Bland-Altman analizi kullanıldı.

Bulgular: Dahil edilme kriterlerini karşılayan 61 hastanın %74'ü erkek (n=44), yaş ortalaması 61±12 idi. Çalışma süresince yapılan toplam 74 tedavi seansında hepatik arteriyel perfüzyon sintigrafisi ile TARE işlemi arasındaki ortalama zaman farkı 10±3 gündü. Tc-99m MAA ve Y-90 mikroküre dağılımları arasındaki ortalama Jaccard benzerlik indeksi %56, Szymkiewicz-Simpson örtüşme katsayısı %83 olarak hesaplandı. Tümöral lezyonlar ve sağlıklı parankim için Tc-99m MAA partikülleri ile öngörülen median absorbe dozlar sırasıyla; 143 Gray (Gy) ve 80 Gy iken, Y-90 mikroküreler ile ulaşılan median absorbe dozlar sırasıyla; 171 ve 75 Gy olarak belirlendi. Tc-99m MAA ile öngörülen ve Y-90 yüklü mikroküreler ile ulaşılan ortalama tümör dozları arasında (Spearman rho=0,847; p<0,001) ve normal parankim dozları arasında (Spearman rho=0,768; p<0,001) güçlü korelasyon mevcuttu. Bland-Altman analizinde her iki modalite ile belirlenen absorbe tümör dozlarının çoğunlukla %95 uyum aralığı içinde olduğu ve aralarında belirgin sistematik yanılgı oluşmadığı görüldü (Şekil 1).

Sonuç: Çalışma sonuçlarına göre, Tc-99m MAA ve Y-90 yüklü reçine mikroküre dağılımları arasında benzerlik yaklaşımına göre %56 ile %83 arasında değişen dağılım benzerliği mevcuttur. Anjiyografik kateterin olası yerleşim farkları ve partiküllerin farklı fiziksel özellikleri nedeniyle iki modalite arasında dağılım varyasyonları oluşabildiği bilinmektedir. Buna karşın, tümöral lezyonlarda ve sağlıklı karaciğer parankiminde öngörülen ve ulaşılan absorbe dozlar karşılaştırıldığında pozitif yönde güçlü korelasyon sağlanabildiği ve iki yaklaşım arasında sistematik yanılgı oluşmadığı görülmektedir. Bu bulgu, Tc-99m MAA SPECT dozimetrisinin reçine bazlı mikroküre dozimetrisine yönelik öngörü değerini vurgulamaktadır.

Anahtar Kelimeler: Transarteriyel radyoembolizasyon, makroagregat albümin

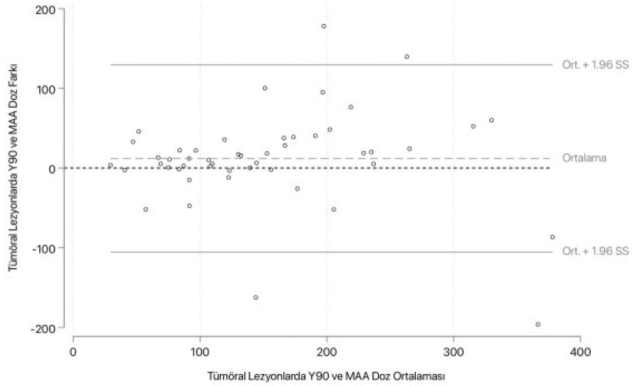

Şekil 1. Tc-99m MAA ve Y-90 reçine mikroküre dağılımlarına göre belirlenen absorbe tümör dozlarına yönelik Bland-Altman grafiği

Tc-99m: Teknesyum-99m, Y-90: İtriyum-90, MAA: Makroagregat albümin

[PS-037]

Akciğer Şant Fraksiyonun Erken ve Geç Hepatik Arter Perfüzyon Sintigrafisi Görüntülerinde Değerlendirilmesi

Elife Akgün

Sağlık Bilimleri Üniversitesi, Başakşehir Çam ve Sakura Şehir Hastanesi, Nükleer Tıp Kliniği, İstanbul

Amaç: İntraarteriyel radyonüklid tedaviler primer ve metastatik karaciğer kanserleri tedavisinde öne çıkan seçeneklerden biridir. Hepatopulmoner şant nedeniyle yüksek akciğer dozu bu olguların tedavisinde sınırlayıcı olabilir. Amacımız akciğer şant fraksiyonunu (ŞF) 1. ve 3. saatte alınan [Teknesyum-99m (Tc-99m) makroagregat albümin (MAA)] hepatik arter perfüzyon sintigrafisi imajlarında karşılaştırmalı olarak değerlendirmekti.

Yöntem: Çalışmamıza 19 olgu (K:12 E: 7) dahil edildi. Olguların anjiyografi laboratuvarındaki işlemlerinin tamamlanmasından ve bölümümüze transferinin sağlanmasının hemen ardından ortalama 52. dk'da (min:42 dk, maks: 72 dk) erken planar ve [tek foton emisyon tomografisi/bilgisayarlı tomografi (SPECT/BT); 177. dk'da (min: 168. dk maks: 192. dk)] geç SPECT/BT görüntüler alındı. Background sayım ve dikey koreksiyonu yapılmış planar ve atenüasyon koreksiyonu yapılmış SPECT imajlarından akciğer şant fraksiyon ŞF'e hesaplandı.

Bulgular: Ortalama ŞF'ler şöyleydi; planar: 7.3, erken (SPECT): 8.6, geç SPECT: 12.0. Geç imajlarda hesaplanan ŞF planar ve erken imajlara kıyasla anlamlı olarak daha yüksekti (p=0.02). Erken SPECT şant değeri planar imajlara kıyasla anlamlı olarak daha yüksek hesaplandı (p= <0,001). Hesaplanan tüm ŞF'ler arasında istatiksel olarak anlamlı güçlü korelasyon vardı. Tedaviye uygun olarak değerlendirilen 15 olguda bu farklı şant değerlerine göre hesaplanan akciğer doz ortalamaları sırası ile 9.2, 12.2, 20.5 Gray idi. Fraksiyonlarla benzer şekilde bu değerler arasında da istatiksel anlamlı fark vardı. Sadece bir olgu geç ŞF'ye göre tedavi adayı değildi.

Sonuç: Selektif intraarteriyel radyonüklid tedavilerde yüksek akciğer dozu rölatif kontrendikasyonlardandır. Tc-99m MAA ile yapılan hepatik arter perfüzyon sintigrafisi akciğer dozunu öngörmede kullanılmaktadır. Ancak

radyonüklidin hem *in vivo* hem de *in vitro* degredasyonu nedeniyle mümkün olan en erken zamanda görüntüleme önerilmektedir. Biz de çalışmamızda literatürle uyumlu olarak en yüksek 3. saat görüntülerde akciğer şant oranı olarak hesapladık. Asıl ilginç bulgumuz 1. saat SPECT'den ölçülen şant değerinin literatürün aksine 1. saat planar değerinden anlamlı olarak yüksek olmasıydı. İstatiksel olarak anlamlı olsa da tedavi planında değişikliğe neden olmayan bu farkın nedeni merkezimizde planar görüntülerden hesaplamanın rutin olarak background sayım ve dikey düzeltmesi yapılmış sayımlardan geometrik ortalamalar hesaplanarak yapılması ile ilişkili olabilir. Ancak tekrarlayan tedavilerde bu durum değişebilir. Özellikle hasta yoğunluğunun yüksek olduğu kliniklerde iyi organizasyonla hepatik arter perfüzyon sintigrafisi mümkün olan en erken zamanda çekilmelidir. Tekrarlayan doz uygulamalarında mutlaka SPECT imajlarından hesaplanan ŞF'e kullanılarak kümülatif akciğer dozları hesaplanmalıdır.

Anahtar Kelimeler: Akciğer, şant, radyoembolizasyon

[PS-038]

Mediastinal Kitlelerin Tanısal Değerlendirmesine FDG-PET/BT'nin Katkısı

Mehmet Samsum[1], Ayşenur Erol[1], Nur Dizdar Aydınbelge[2], Rüştü Deniz Zeyrek[1], Engin Alagöz[1], Alper Özgür Karaçalıoğlu[1]

[1]Sağlık Bilimleri Üniversitesi Gülhane Eğitim ve Araştırma Hastanesi, Nükleer Tıp Kliniği, Ankara
[2]Ankara Etlik Şehir Hastanesi, Nükleer Tıp Kliniği, Ankara

Amaç: Mediastinal kitle ile prezente olan tümörler geniş bir spektruma yayılmaktadır. Yetişkinlerde mediastinal kitlelerin önemli bir kısmını lenfomalar ve timik lezyonlar oluşturmaktadır. Ayrıca, primer akciğer kanserleri mediasten invazyonu nedeniyle bazen mediastinal kitle şeklinde tespit edilebilmektedir. Çalışmamızda mediastinal kitlelerin tanısal ayırımında F-18 florodeoksiglukoz (FDG) pozitron emisyon tomografisi/bilgisayarlı tomografi'nin (PET/BT) katkısını araştırmayı amaçladık.

Yöntem: Retrospektif yapılan çalışmada Kasım 2016 ve Ocak 2023 tarihleri arasında kliniğimizde mediastinal kitle araştırması nedeniyle yapılan FDG PET-BT tetkikleri değerlendirildi. Mediastinal kitleden alınan patoloji sonucuna göre elde edilen en büyük üç gruptaki (Lenfomalar, timik kanserler ve akciğer kanserleri) 34 hasta incelendi. Bu hastalar cinsiyet, yaş, lezyon çapı, SUV_{maks}, SUV_{mean}, HU, SUV_{maks}/HU oranı, SUV_{mean}/HU oranı şeklindeki değişkenler açısından istatiksel olarak karşılaştırıldı. Parametrik değişkenler One-Way ANOVA, non-parametrik değişkenler Kruskal-Wallis testi ile incelendi ($p<0,05$).

Bulgular: Timik kanserler; lenfoma ve akciğer kanserlerinden yaş ($p=0,001$), lezyon çapı ($p=0,006$), SUV_{maks} ($p=0,001$), SUV_{mean} ($p=0,008$), SUV_{maks}/HU ($p<0,001$) ve SUV_{mean}/HU ($p=0,003$) değişkenleri açısından istatiksel anlamlı olarak farklıdır (Tablo 1). Hasta yaşı, lenfomalar (median: 26) ve akciğer kanserleri (median: 56,5) arasında istatiksel anlamlı farklıdır ($p=0,001$). Ayrıca Hodgkin lenfomalar ve akciğer kanserleri arasında SUV_{maks} açısından ($p=0,346$) anlamlı fark görülmezken, HU ($p=0,039$) ve SUV_{maks}/HU ($p=0,036$) oranı açısından istatiksel anlamlı fark görülmüştür (Tablo 2).

Sonuç: Literatüre göre mediastinal kitlelerde malign ve benign lezyonların ayırımında FDG PET-BT'nin yardımcı olabileceğini gösteren çalışmalar bulunmaktadır. Malign mediastinal kitlelerin ayırımında FDG PET-BT'nin katkısını inceleyen çalışmalar ise daha az sayıdadır. Çalışmamız FDG PET-BT'nin mediastinal kitlelerin (mediastinal lenfomalar, timik kanserler, mediastinal kitle ile prezente olan akciğer kanserleri) tanısal ayırımında faydalı olabileceğine dair literatüre katkı sunmaktadır. Ayrıca bu çalışmada, FDG PET/BT'nin metabolik verilerinin yanı sıra, BT komponentinden elde edilen HU değerinin ve literatürde nadir kullanılan SUV_{maks}/HU oranının mediastinal kitlelerin tanısal ayırımında faydalı olabileceği gösterilmiştir.

Anahtar Kelimeler: F-18-FDG, PET/BT, mediastinal neoplazm, timik neoplazm, lenfoma

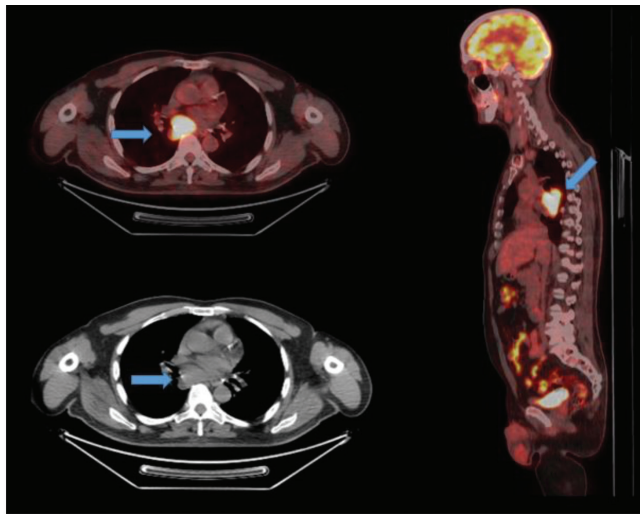

Şekil 1. Altmış yaşında erkek hasta mediastende kitle nedeniyle araştırılmaktadır. Çekilen FDG PET-BT'de mediastende en büyük çapı 5 cm olan yumuşak doku lezyonunda (SUV_{maks}: 19,1) artmış metabolik aktivite izlenmektedir (Mavi ok). Kitleden yapılan patolojik konfirmasyon nodüler sklerozan varyant Hodgkin lenfoma olarak gelmiştir.

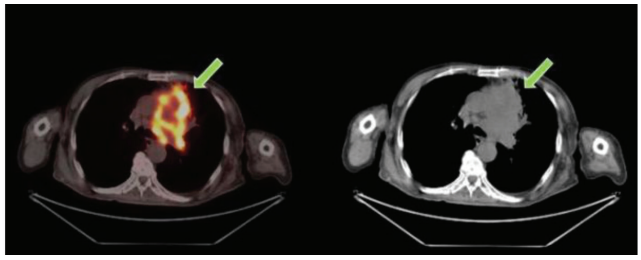

Şekil 2. Yetmiş iki yaşında erkek hastaya direkt grafide mediastende kitle saptanması nedeniyle FDG PET/BT çekilmiştir. Çalışmada ön mediastende, heterojen metabolik aktivite gösteren düzensiz sınırlı mediasten kitlesi (SUV_{maks}: 25,7) izlenmektedir (Yeşil ok). Kitleden alınan biyopsi sonucu az diferansiye akciğer adenokanser olarak gelmiştir.

FDG: F-18 florodeoksiglukoz, PET-BT: Pozitron emisyon tomografi-bilgisayarlı tomografi

Tablo 1. Mediastende kitle ile prezente olan lenfoma, akciğer kanseri, timik kanserlerin istatiksel karşılaştırması

	Lenfomalar (n=19)	Akciğer kanserleri (n=8)	Timik SCC/Timomalar (n=7)	p değeri
Cinsiyet (E/K) æ	12/7	8/0	4/3	0,077
Yaş*	26 [13-68] ʒɸ	56,5 [44-72] ʒɰ	48 [27-64] ɰɸ	0,001
Boyut#	111±41ɸ	94,5±34,7 ɰ	54,4±21,2 ɸɰ	0,006
SUV_{maks}*	14,7 [4,5-41,1] ɸ	16,9[12,7-25,9] ɰ	4,7 [3,5-13,4] ɸɰ	0,001
SUV_{mean}*	8,5 [3,6-23] ɸ	9,3 [6,7-14,3] ɰ	3,5 [2,7-11,4] ɸɰ	0,008
HU#	37,7±6,2	32,5±4,7	40±6,8	0,053
SUV_{maks}/HU#	0,42±0,21ɸ	0,55±0,16 ɰ	0,15±0,07ɸɰ	<0,001
SUV_{mean}/HU#	0,25±0,12ɸ	0,31±0,09 ɰ	0,11±0,06ɸɰ	0,003

(*Median [min-maks], Kruskal-Wallis testi kullanılmıştır.) (#Mean ± SD, One-Way ANOVA testi kullanılmıştır.) SCC: Skuamöz hücreli kanserler, ʒ,ɰ,ɸ: p<0,05

Tablo 2. Lenfoma (NHL ve HL) sub gruplarının akciğer kanserleri ile istatiksel karşılaştırılması

	HL (n=8)	NHL (n=10)	Akciğer kanserleri (n=8)	p değeri
Yaş*	24,5 [18-60] ɸ	28,5 [13-68] ɰ	56,5 [44-72] ɸɰ	0,005
Boyut#	97,1±28,5	124,6±48,6	94,5±34,7	0,211
SUV_{maks}*	12,1 [7,1-23,5]	15,4 [4,5-41,1]	16,9 [12,7-25,9]	0,346
SUV_{mean}*	8,3 [4,9-17]	9,3 [3,6-23]	9,3 [6,7-14,3]	0,926
HU#	39,6±6,8 ɸ	37,5±4,4	32,5±4,7 ɸ	0,039
SUV_{maks}/HU#	0,36±0,16 ɸ	0,45±0,24	0,55±0,16 ɸ	0,036
SUV_{mean}/HU#	0,24±0,12	0,27±0,13	0,31±0,09	0,569

(*Median [min-maks], Kruskal-Wallis testi kullanılmıştır.) (#Mean±SD, One-Way ANOVA testi kullanılmıştır.) NHL: non-Hodgkin lenfoma, ɰ,ɸ: p<0,05

[PS-039]

Benign Kemik Lezyonlarında Kan Havuzu SPECT ve SPECT-BT: Ne Sağlar?

Adil Gümüş[1], Zehra Pınar Koç[1], Pınar Pelin Özcan[1], Muhammet Murat Koç[2], Hamide Sayar[3]

[1]Mersin Üniversitesi Tıp Fakültesi, Nükleer Tıp Anabilim Dalı, Mersin
[2]Sağlık Bilimleri Üniversitesi, Mersin Şehir Hastanesi Kulak Burun Boğaz Hastalıkları, Anabilim Dalı, Mersin

[3]Mersin Üniversitesi Tıp Fakültesi, Patoloji Anabilim Dalı, Mersin

Amaç: Kan havuzu fazının planar değerledirmesinin yanı sıra tek foton emisyon tomografisi (SPECT) ve [SPECT- bilgisayarlı tomografi'nin (BT)] hastaların klinik yönetimine katkısını değerlendirmek amaçlanmıştır.

Yöntem: Çalışmaya travma, benign kemik tümörü (fibröz displazi) ve osteomyelit araştırması için üç fazlı kemik sintigrafisi amacıyla gönderilen 12 hasta (6E ve 6 K, ortalama: 47,7±28,5 yaş) dahil edilmiştir. Hastaların hepsine üç fazlı kemik sintigrafisi ve ek olarak kan havuzu fazında SPECT ve dördünde SPECT-BT görüntüleri yapılmış ve görüntüler deneyimli bir Nükleer Tıp Uzmanı tarafından retrospektif olarak değerlendirilmiştir.

Bulgular: Hastaların birinde mastoidit, birinde kafa tabanı, birinde sternum ve birinde omuz osteomyelit tanıları patolojik olarak konulmuş olup iki hastada fibröz displazi patolojik tanısına ulaşılmıştır. İki hastada diğer görüntüleme yöntemleriyle akut fraktür tanısı doğrulanmıştır. Buna göre kan havuzu SPECT görüntüleme lezyon vaskülaritesini planar görüntülemeyle karşılaştırıldığında hastaların hepsinde daha iyi tanımlarken ayrıca; hastaların 8'inde (%67) planar görüntülemede izlenmeyen ek vaskülarite artışı göstermiş ve hastaların birinde (iki yaşında hasta) omuzda osteomyelit tanısı planar sintigrafi ve geç dönemde SPECT-BT ile konulamazken kan havuzu SPECT ile konulmuştur. Bu çalışmanın sonuçlarına göre üç fazlı kemik sintigrafisinin bu ayırıcı tanılarda sırasıyla %33, %50 ve %50 olan sensitivite, spesifisite ve doğruluk değerleri çalışmaya kan havuzu fazında SPECT eklenmesiyle %100'e yükselmektedir.

Sonuç: Kemik sintigrafisinde SPECT-BT eklenmesinin tanısal etkinliğe katkısı bilinmekle birlikte kan havuzu SPECT çalışmasıyla ilgili literatür bilgisi sınırlıdır. Bu çalışmada kan havuzu SPECT-BT çalışmasının kafa tabanı gibi planar görüntülemelerle değerlendirmesi sınırlı alanlar yanı sıra toraks gibi kan havuzu fizyolojik tutulumunun fazla olduğu alanlarda ve kompresyon-travmatik kırıklarda akut fraktür ayırıcı tanısının bu yöntemle daha iyi olabileceği ve özellikle küçük çocuklarda testin resolüsyonunun yetersiz olduğu durumlarda mutlaka ayırıcı tanıda kullanılması gerektiğini düşünüyoruz. Bu ön çalışmanın mutlaka geniş serilerde araştırılması gerekir.

Anahtar Kelimeler: Kan Havuzu, SPECT, SPECT-BT, osteomyelit, fraktür

[PS-040]

Kolon Kanserli Olgularda Primer ve Metastatik Odakların Kras Mutasyon Durumu ile PET/BT Parametreleri Arasındaki İlişki

Fatih Tamer[1], Ülkem Yararbaş[2]

[1]Niğde Ömer Halisdemir Üniversitesi Eğitim ve Araştırma Hastanesi, Nükleer Tıp Departmanı, Niğde
[2]Ege Üniversitesi Tıp Fakültesi, Nükleer Tıp Departmanı, İzmir

Amaç: Çalışmamızda kolon kanseri tanılı olgularda, tedavi öncesi evreleme F-18 florodeoksiglukoz (FDG) pozitron emisyon tomografisi/bilgisayarlı tomografide (PET/BT)) görüntülemede elde edilen parametreler, hastaya ait klinik özellikler ve prognostik bulgular ile primer ya da metastatik odaklardan biyopsi veya cerrahi eksizyon ile değerlendirilen KRAS mutasyon durumu arasındaki ilişkinin incelenmesi amaçlandı.

Yöntem: Çalışmamıza Nisan 2013 ile Aralık 2020 tarihleri arasında, kolonoskopi tetkiki ile kolon kanseri tanısı konulan ve bu tanı ile evreleme FDG PET/BT tetkiki uygulanan 79 hasta dahil edildi. Hastalara ait klinik ve prognostik bulgular yanı sıra izlem sürecinde uygulanan FDG PET/BT ve manyetik rezonans görüntüleme raporları hasta arşivinden elde edildi ve retrospektif olarak incelendi. KRAS mutasyon durumu ile çeşitli FDG PET/BT parametreleri yanı sıra klinik ve prognostik veriler arasındaki ilişki incelendi.

Bulgular: Dahil olma kriterlerini karşılayan 79 hastanın incelendiği çalışmada, KRAS mutant 32 hasta (%40,5), KRAS wild-type ise 47 (%59,5) hasta mevcuttu. KRAS mutant ve wild-type olgular arasında, hastalara ait klinik veriler [tümör lokalizasyonu, metastaz ile ilgili bulgular, cerrahi geçiren olgularda T evresi (T1-3/T4) ve tümör diferansiyasyon derecesi] açısından anlamlı farklılık gözlenmedi. Tüm hasta grubunda ve metastatik olgu grubunda, KRAS mutant/wild-type ve tümör lokalizasyonu sağ/sol kolon yerleşimli olgular arasında genel sağkalımda anlamlı farklılık gözlenmedi. KRAS mutant olgularda, progresyonsuz sağkalım KRAS wild-type olgulara oranla anlamlı olarak kısaydı (p=0,018). Tümör lokalizasyonu sağ ve sol kolon olan olgular arasında progresyonsuz sağkalım açısından anlamlı farklılık gözlenmedi. KRAS mutant ve wild-type olgular arasında, primer tümör SUV_{maks}, primer tümör SUV_{maks}/karaciğer, primer tümör SUV_{maks}/kan havuzu yanı sıra farklı eşik değerler ile ölçülen [meme tümörü virüsü (MTV) 2,5], MTV 3, MTV 4, MTV 5, MTV %20, MTV %30, MTV %40, MTV %50, TLG 2,5 parametreleri açısından anlamlı farklılık saptanmadı. Primer tümör SUV_{mean} değeri, KRAS mutant olgularda, tüm hasta grubunda (p=0,024) ve KRAS analizi yalnızca primer odaktan yapılan hastalarda, anlamlı derece yüksekti (p=0,036). KRAS mutasyon durumunu öngörmede cut-off değeri 7,01 g/mL olarak belirlendi (AUC: 0,650, GA %95, 0,56-0,74).

Sonuç: Çalışmamızda, KRAS mutant kolon kanserli olgularda primer tümör SUV_{mean} değeri KRAS wild-type olgulara oranla anlamlı düzeyde yüksek olarak izlense de, literatürdeki diğer parametreler ile benzer şekilde, KRAS mutasyon durumu analizinde kullanımındaki etkinliğinin, patoloji örneklerinden yapılan analiz ile kıyaslandığında düşük olduğu saptandı. Mevcut çalışmanın sonuçlarında ve bu amaçla yapılan daha önceki çalışmaların bulgularında gözlenen farklılıkların hasta seçimi, hastaların klinik ve tümör ile ilişkili özellikleri, gözlemci ile ilgili faktörler gibi çeşitli faktörlere ikincil olabileceği düşünüldü.

Anahtar Kelimeler: PET, pozitron emisyon tomografi, kolon kanseri, kras mutasyonu

[PS-041]

Nöroendokrin Tümör Tanılı Olgularda Lu-177 DOTATATE Tedavisinin Etkinliğinin Değerlendirilmesi

Khayala Mammadli, Batuhan Kocabeyoğlu, Hatice Sarıyıldız Gümüşgöz, Zeynep Burak

Ege Üniversitesi Hastanesi, Nükleer Tıp Anabilim Dalı, İzmir

Amaç: Metastatik nöroendokrin tümör (NET) tanılı olgularda [Lutesyum-177 (Lu-177) DOTATATE] tedavisinin etkinliğinin değerlendirilmesi ve yüksek doz tedavi alanlarda tedavinin genel sağkalıma etkisinin belirlenmesidir.

Olgu: 2016 ile 2023 yılları arasında Lu-177 DOTATATE ile tedavi almış yaşları 25 ile 77 arasında değişen (ortalama: 58,9) metastatik NET tanılı 41 hasta (22 kadın 19 erkek) retrospektif olarak değerlendirildi. Olguların 29'u Gastroenteropankreatik (GEP) NET, 3'ü akciğer karsinoidi ve 8'i primeri bilinmeyen NET metastazı olgusu ve biri nazofaringeal NET idi. 29 GEP NET olgusunda primer odak 14'ünde mide ve bağırsak iken, 15 olguda pankreastı. NET olgularının 9 tanesi ENETS Grade 1, 26'sı Grade 2 ve 6 tanesi Grade 3'tü. Radyonüklid tedaviye karar verilen olgularda ortalama verilen toplam Lu-177 DOTATATE dozu 1.007 mCi idi (400 -1600 mCi). Kür başına 200 mCi olacak şekilde 17 olguya 4 kür, 8 olguya 8 kür kesintisiz verilmişti. Dört-altı ay ara ile 4+4 kür alanlar 6 kişi iken 1 olguya 1 yıl ara ile 5+4, 1 olguya 4+2 kür verildi. Tedavisi hematolojik sorunlar veya progresyon nedeniyle 2-3 kürde kalan olgu sayısı 8 idi. Olguların hepsi uzun etkili somatostatin analogları kullanmaktaydı. Tedavi yanıtları kontrol Galyum 68 (Ga-68) DOTATATE pozitron emisyon tomografisi/bilgisayarlı tomografi (PET-BT) görüntüleri ve RECIST kriterlerine göre belirlendi. Lu-177 DOTATATE tedavisi sonrasında olgular genel sağkalım (OS) açısından değerlendirildi ve ortalama 18,2 ay (minimum 5, maksimum 39,4 ay) olarak saptandı. Bir kür tedavi alan 41 olguda tam yanıt: %4,8 parsiyel, %41,6 stabil hastalık %26,8 olup tam-parsiyel ve stabil hastalık toplamını içeren hastalık kontrol oranı %73,2 idi. Progresyon %26,8 idi. Kırk bir olgunun 14 tanesine 2. siklus tedavi verilmişti. Bu hastalarda tam yanıt %7,1 parsiyel yanıt %50,1 stabil hastalık %35,7 progresyon %7,1 olup ikinci siklus tedavi alanlarda hastalık kontrolü %92,9 olarak belirlendi. Organ ve lenf bezi tutuluşları yanıt açısından ayrı ayrı değerlendirildiğinde; 31 olguda primer tümör ve karaciğer metastazları %3,7 oranında tam, %45,2 parsiyel yanıt verdi, %22,7 stabil, %28,4 progreseydi. Hastalık kontrolü %71,6 idi. Lenf bezi metastazlarında Lu-177 DOTATATE tedavisine tam yanıt %18, parsiyel yanıt %22,7 stabil %45,4 olup, hastalık kontrol oranı %86,1 ve progresyon %13,9 idi. Uzak metastazı olan 16 olguda ise metastazlarda %31,2 parsiyel yanıt, %31,2 stabil hastalık ve %37,6 oranında progresyon saptandı. Hastalık kontrolü %62,4'tü. Toplam dozu 1 Curie'nin üzerinde olan 15 hasta ile standart doz (800 mCi) verilen 17 olgu genel sağkalım açısından karşılaştırıldığında standart doz verilenlerde OS 23 ay iken yüksek doz verilenlerde ortalama 35,5 aydı (p=0,024).

Sonuç: Metastatik NET olgularında Lu-177 DOTATATE tedavisi ile yüksek oranda hastalık kontrolü sağlanmaktadır. Tedavi etkinliği lenf bezi metastazlarında en yüksek olup uzak metastazlarda etkinlik daha düşük saptanmıştır. Olgu sayısı az olmakla birlikte ikinci siklus tedavi alan olgularda hastalık kontrolü daha yüksektir. Bu olguların bir kısmı ilk kür tedaviye yanıtın iyi olması nedeniyle tedaviye devam edilen olgulardır. Standart tedaviye göre, kümülatif dozu 1 Ci üzerinde olanlarda genel sağkalımın belirgin daha uzun olduğu dikkati çekmektedir.

Anahtar Kelimeler: DOTATATE, Lu-177, nöroendokrin tümör

[PS-042]

(Ga-68) Radyonüklidinin Trietanolamin (Tea) Tamponu ile Radyoişaretlenmesi ve Qc Parametrelerinin Değerlendirilmesi

Ayşe Uğur, Olga Yaylalı, Doğangün Yüksel

Pamukkale Üniversitesi Tıp Fakültesi, Denizli

Amaç: Pozitron emisyon tomografisi (PET) radyonüklidlerinden (Ga-68) ile işaretlenmiş radyofarmasötikler, invazif olmayan *in vivo* moleküler görüntüleme için Nükleer Tıp'ta kullanılmaktadır. Her bir radyofarmasötiğin kendine özgü işaretleme protokolleri vardır. Bu protokollerde tampon çeşidi ve konsantrasyonu, pH, sıcaklık, reaksiyon süresi ve peptit miktarı gibi parametrelerin radyokimyasal verimi etkilediği bilinmektedir.

Yöntem: (Ga-68) Ga PSMA-HBED-CC radyosentezinde (Ga-68) Cl_3'ün düşük toksititeye sahip trietanolamin (TEA) tamponu varlığında radyoişaretlemesi, işaretleme kinetiğinde tamponun etkinliği ve işaretli radyofarmasötiğin kalite kontrol (QC) parametreleri araştırıldı. Peptitlerin radyo-işaretleme kinetikleri, pH:3-5 arasında, 298K ve 363K sıcaklıklarında incelendi. Farklı konsantrasyonlarda TEA tampon çözeltisine (0,1-1 M) (Ga-68) Cl_3 ilave edildikten sonra yeterli tamponlama kabiliyetine sahip olan en düşük konsantrasyon için değerlendirildi.

Bulgular: TEA tamponu varlığında (Ga-68) Cl_3'ü PSMA-HBED-CC peptidi ile etiketlemek için kullanılan yöntem, oda sıcaklığında başarılı oldu. Radikal süpürücü ilavesine ihtiyaç duyulmadı. R-HPLC ile yapılan kalite kontrol testleri, bu yöntemin klinik kullanıma uygun olduğunu göstermiştir.

Sonuç: Nükleer Tıp klinik uygulamalarında kullanılan radyofarmasötik ürünlerin yüksek radyoaktif dozlarının eldesinde PSMA-HBED-CC peptidinin (Ga-68) Cl_3 ile işaretlenmesi için alternatif bir prosedür sunuyoruz. Klinik teşhis prosedürlerinde kullanılabilecek kalite kontrollü bir nihai ürün sağladık. Alternatif bir tampon ile bu işaretleme yöntemi, (Ga-68) bazlı radyofarmasötikleri etiketlemek için Nükleer Tıp laboratuvarlarında rutin olarak kullanılan yarı otomatik veya otomatik modüllere uyarlanabilir.

Anahtar Kelimeler: Trietanolamonyum, TEA tamponu, (Ga-68), radyoişaretleme, kalite kontrol

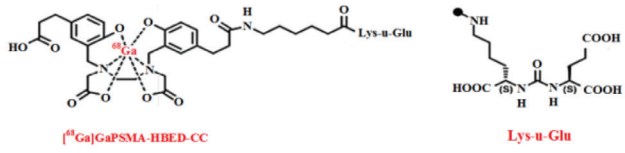

Şekil 1. (Ga-68) Ga PSMA-HBED-CC'nin kimyasal yapısı
GA-68: Galyum 68,
Ga-68: Galyum 68



Şekil 2. (Ga-68) Ga PSMA-HBED-CC'nin RP-HPLC kromatogramı
Ga-68: Galyum 68

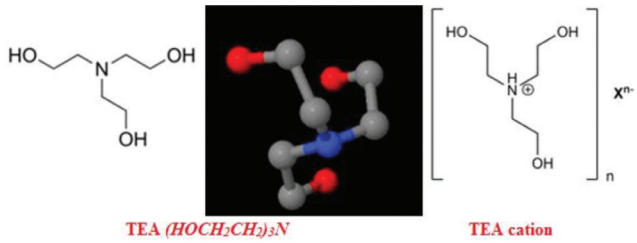

Şekil 3. TEA $(HOCH_2CH_2)_3N$ ve [TEA]+ katyon yapısı
TEA: Trietanol amin

[PS-043]

Teranostik Amaçlı Patentlenebilir Yeni PSMA Ajanlarının Sentezi

Bilge Şen[1,5], Güzide Aykent[3], Aytül Saylam[3], İlke Uğur Marion[4], Salih Özçubukçu[2,3]

[1]*Ankara Üniversitesi Sağlık Bilimleri Enstitüsü, Eczacılık Fakültesi, Analitik Kimya Anabilim Dalı, Ankara*
[2]*Orta Doğu Teknik Üniversitesi, Kimya Anabilim Dalı, Ankara*
[3]*Peptiteam Kimya Anonim Şirketi, Ankara*
[4]*Meddenovo İlaç Tasarım ve Danışmanlık Anonim Şirketi, Ankara*
[5]*Eczacıbaşı Monrol Nükleer Ürünler Sanayi ve Ticaret Anonim Şirketi, İstanbul*

Amaç: Son yıllarda teranostik kavramı Nükleer Tıp'ta kolaylıkla kullanıma yer bulmuş ve başarıyla uygulanarak kişiselleştirilmiş ve hassas tıbbın geçerli bir örneği haline gelmiştir. Prostat kanseri (PCa), erkeklerde en sık görülen ikinci kanser türü ve dünya çapında kanserden ölüm nedenleri arasında beşinci nedendir. Bir tip II transmembran proteini olan prostat spesifik membran antijeni (PSMA), metastatik kastrasyona dirençli PCa'da yüksek oranda overeksprese olur ve bu nedenle metastatik PCa görüntülenmesi için önemli bir hedef halini almıştır. PSMA pozitron emisyon tomografisi/bilgisayarlı tomografi'nin (PET/CT), PCa nüksünü ve metastazını saptama duyarlılığı ve özgüllüğü açısından diğer geleneksel görüntüleme yöntemlerinden daha iyi performans gösterdiği bilinmektedir. PSMA PET görüntüleme, PSMA radyoligand terapi planlanan hastalarda, terapiye yanıt verecek PSMA+ lezyonların evrelendirilmesine ve tanımlanmasına yardımcı olmak için gereklidir (Şekil 1).

PCa görüntüleme ve tedavisinde kullanılan PSMA inhibitörleri ülkemizde majistral ilaç statüsünde kullanılmaktadır. Bu ilaçların majistral olarak kullanımı, büyük ilaç firmalarının lisanslarını tamamlamaları sonrasında mümkün olmayacaktır. Bu nedenle orijinal yapıdaki PSMA inhibitörlerinin geliştirilmeye başlanması ülkemiz ve ilaç endüstrisi için önem arz etmektedir. Bu doğrultuda bizler yürüttüğümüz bu proje ile PSMA-617 ve PSMA-11 yapılarından yola çıkarak PCa görüntüleme ve tedavisi için patentlenebilir yeni peptitler sentezlemeyi amaçladık.

Yöntem: Peptitlerin reseptör-ligand uyumlulukları moleküler yaklaştırma metodu ile hesaplanmıştır. Peptitlerin sentezi katı faz peptit sentezi yöntemi kullanılarak gerçekleştirilmiştir. İnhibisyon çalışmaları Glutamate Carboxypeptidase II Inhibitor Screening Kit kullanılarak gerçekleştirilmiştir.

Bulgular: PSMA-617 yapısında peptit kısmında bulunan Lizin-üre-Glutamik asit ile izosterik olacak şekilde linker ve şelatör değiştirilmeden β-Ala-β-D-Asp-Glu (PSMA-PEM-1.617) ve L-Phe-β-D-Asp-Glu (PSMA-PEM-2.617) inhibitör konsantrasyonları (IC50) sırası ile ≈100 nM ve >1.000 nM hesaplanmıştır. PSMA-11 linker ve şelatörüne L-Phe-β-D-Asp-Glu peptit yapısının bağlanmasıyla elde edilen PSMA-PEM-2011'in

IC50 değeri ≈300 nM hesaplanırken; PSMA-PEM-2011-7'nin IC50 değeri ≈500 nM bulunmuştur. PSMA-PEM-2011-7d yapısında ise IC50=500 nM hesaplanmıştır (Şekil 2). PSMA-617'de yalnızca linker modifikasyonu ile elde edilen yapıda ise IC50=0,69 nM bulunmuştur (Şekil 3).

Sonuç: Literatürde PSMA-617'nin IC50 değerinin 0,13 nM olduğu göz önünde bulundurulduğunda sentezlenen yeni peptit yapılarının (PSMA-PEM-1.617 ve 2.617) beklenen sonucu vermediği gözlenmiştir. Linkerde 1C fazla olduğunda sonuçlar yine beklenenden yüksek çıkmıştır (PSMA-PEM-2011-7 IC50≈500 nM). Elde edilen sonuçlar, halihazırda kullanılmakta olan PSMA-617 IC50 değerlerine üstünlük sağlayamamıştır. Bu nedenle PSMA-617 ve PSMA-11 yapıları tekrar incelenip, üre yapısı bozulmadan, linker bölgesinde değişiklikler yapılarak yeni, patentlenebilir bir PSMA ligandı tasarlama yoluna gidilmiştir. PSMA-617'de linker yapısında bulunan naftil grubunun bifenil grubuyla yer değiştirilmesi ile elde edilen IC50=0,69 nM değeri PSMA 617'ye ait IC50 değerine en yakın bulunan değerdir. Bu sonuç ile birlikte doğru yolda ilerlendiği kanaatine varılmıştır. İlerleyen dönemlerde proje kapsamında patentlenebilir başka değişiklikler de gerçekleştirilip *in vitro* ve *in vivo* çalışmalara başlanacaktır. İlerleyen dönemlerde proje kapsamında patentlenebilir başka değişiklikler de gerçekleştirilip bu peptitlerin Ga-68 ve Ltesyum 177 ile işaretlenmesi ve *in vitro* ve *in vivo* çalışmalarına başlanacaktır.

Anahtar Kelimeler: Prostat kanseri, nükleer farmasi, peptit, teranöstik

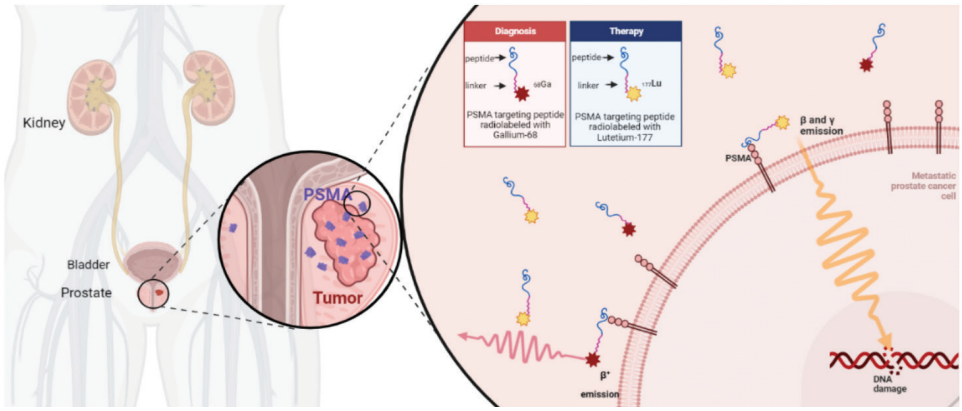

Şekil 1. Prostat kanseri teşhis ve tedavide PSMA kullanımının genel gösterimi
PSMA: Prostat spesifik membran antijeni, Lu-177: Lutesyum-177, Ga-68: Galyum 68

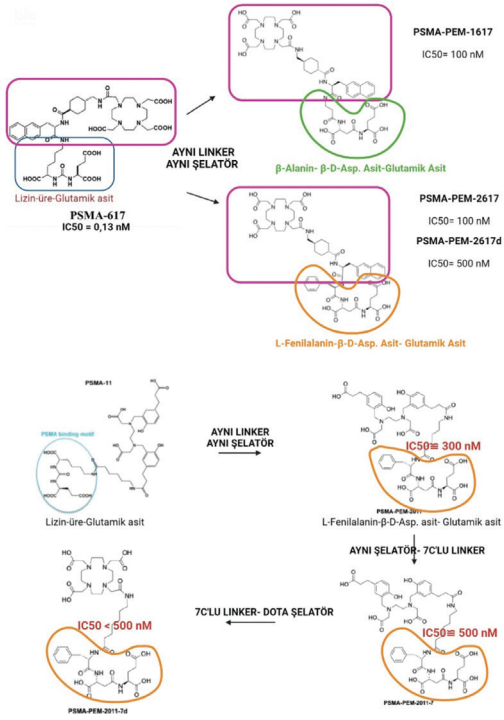

Şekil 2. Peptit bölgesi değiştirilen yeni ajanların yapıları ve IC50 değerleri
PSMA: Prostat spesifik membran antijeni, IC50: İnhibitör konsantrasyonları

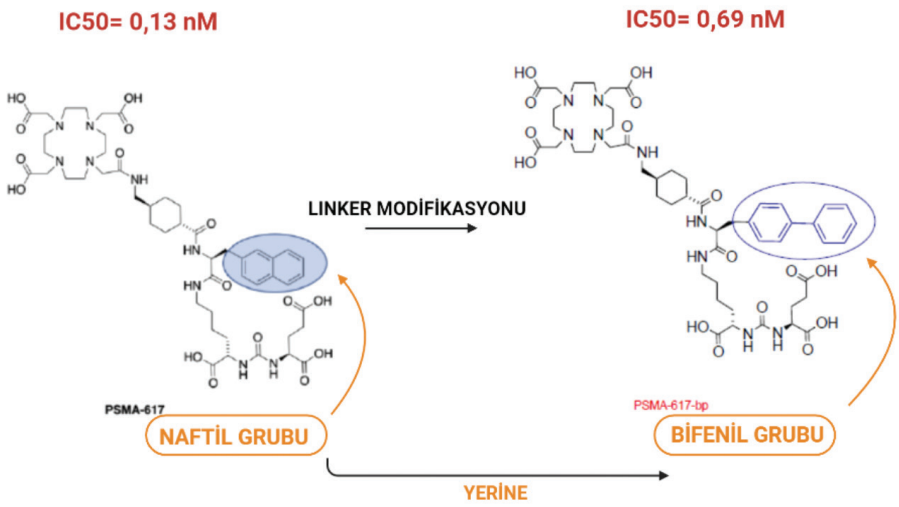

Şekil 3. PSMA-617'nin linkerına naftil grubu yerine bifenil grubunun eklenmesi
PSMA: Prostat spesifik membran antijeni, IC50: İnhibitör konsantrasyonları

[PS-044]

Monrol (Ge-68)/(Ga-68) Jeneratörünün Elüsyonunun İncelenmesi ve (Ga-68) Gapsma-11'in Görüntülerinin Değerlendirilmesi

Ayşe Uğur, Olga Yaylalı, Doğangün Yüksel

Pamukkale Üniversitesi Tıp Fakültesi, Denizli

Amaç: Günümüzde başta kanser olmak üzere bazı hastalıkların tedavisinde ve birçok hastalığın pozitron emisyon tomografisi (PET) görüntüleme ile teşhisinde kullanılan radyonüklidler, reaktörlerden, jeneratörlerden veya siklotronlardan üretilmektedir. Galyum 68 (Ga-68) Cl_3 öncüsü, ticari olarak bir ham madde olmakla birlikte, Ga-68 ile işaretlenmiş bir radyofarmasötik ticari olarak mevcut değildir. Bu öncül [Germanyum 68 (Ge-68)/(Ga-68)] jeneratöründen Ge-68'in bozunması yoluyla elde edilir. Hem anne hem de kız çekirdeklerin yarı ömürleri ve diğer fiziksel özellikleri, bir siklotron içermeyen görüntüleme tesislerinde klinik uygulama için uygundur.

Yöntem: Bu çalışmada "Eczacıbaşı Monrol Nükleer Ürünler Ananim Şirketi Türkiye" tarafından üretilen yeni geliştirilmiş bir jeneratörün, [prostat spesifik membran antijeni (PSMA)-11] peptidi ile klinik kullanım için hazırlanacak radyofarmasötiğin kalite kontrol parametreleri incelendi. Türkiye'de üretilen ilk (Ge-68)/(Ga-68) jeneratörüdür ve Sağlık Bakanlığı tarafından GMP sertifikasına sahiptir. Bu jeneratör ile hazırlanan (Ga-68)-PET radyoizleyicinin kalite kontrol verilerini ve klinik hasta çalışmalarını değerlendirip raporladık.

Bulgular: Radyonüklid öncülün metal kirliliği (Ge, Zn, Al, Mn, Fe, Pb, Co ve Ni) nitel ve nicel analizleri milyarda bir (ppb) düzeyinde yapıldı. Analizler üniversitemiz ileri teknoloji uygulama ve araştırma merkezinde bulunan endüktif eşleşmiş plazma-optik emisyon spektrometresi (ICP-OES) cihazı kullanılarak gerçekleştirildi. Radyofarmasötiğin RP-HPLC ile kalite kontrolü yapıldı ve ilk klinik hasta çalışmaları değerlendirildi. (Ga-68)-radyo izleyicinin [PET- bilgisayarlı tomografi (BT)] ile biyolojik dağılımı geriye dönük olarak yapıldı. Çalışmaya katılmayı kabul eden prostat kanserli 10 hasta dahil edildi ve [(Ga-68) GaPSMA-11] enjeksiyonu ve sonrasına PET-BT ile görüntüleme yapıldı. Jeneratörün başlangıç elüsyon verimi tekrarlanabilir stabilite ile %75 olarak belirlendi. HCl elüsyon fraksiyonu ile elüattaki (Ga-68) miktarının uygun olduğu bulundu. Ayrıca metalik safsızlık miktarları farmakope değerlerinin altında bulundu. [(Ga-68) GaPSMA-11'in] toplam 5 klinik üretimi, %89± %4'lük bir ortalama işaretleme verimi ve >%99±1'lik bir radyokimyasal saflık ile elde edildi. Bölümümüze başvuran 10 hastadan 5'i evreleme, 5'i tedaviye yanıtı değerlendirmek için çalışmaya alındı. [(Ga-68) GaPSMA-11] alımı, metastatik prostat kanserli 5 hastada primer tümör ve metastaz odaklarında gözlendi. Prostat kanseri ve metastaz alanlarında heterojen [(Ga-68) GaPSMA-11] alımı gözlendi.

Sonuç: (Ge-68)/(Ga-68) jeneratörünün performansı, kabul edilebilir miktarlarda metalik safsızlıklarla yüksek başlangıç elüsyon verimliliği gösterdi. [(Ga-68) GaPSMA-11] radyofarmasötiği yeni üretilmiş bir jeneratörden elde edilen öncül ile işaretlendi ve tatmin edici PET-BT görüntüleri elde edildi.

Anahtar Kelimeler: Galyum-68 (Ga-68), (Ge-68)/(Ga-68) jeneratörü, PSMA-11, Pozitron emisyon tomografisi-bilgisayarlı tomografi (PET-BT), prostat kanseri

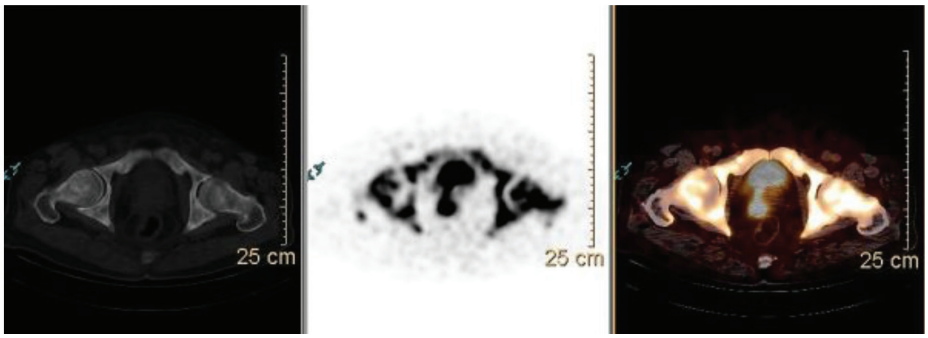

Şekil 1. Metastatik prostat kanseri hastasında, kemik metastazlarında ve primer prostat tümöründe [(Ga-68) GaPSMA-11] tutulumu
GA-68: Galyum 68, GaPSMA-11: Galyum prostat spesfik membran antijeni

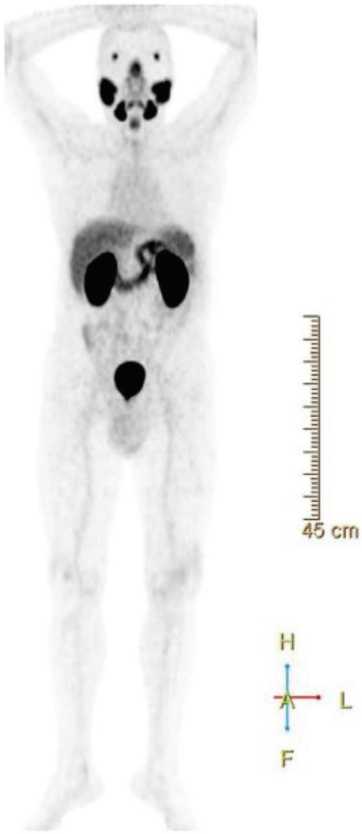

Şekil 2. Gleason Skoru 6 (3+3) ve PSA 7,7mg/L olan prostat kanserli hastaların MIP görüntüsü
PSA: Prostat spesifik antijen, MIP: Maksimum intensite projeksiyonu

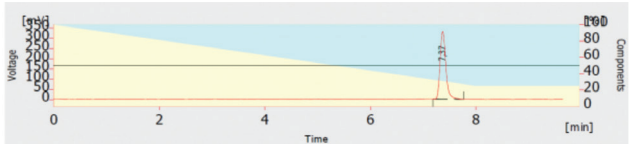

Şekil 3. [(Ga-68) GaPSMA-11'in] RP-HPLC kromotogramı
GA-68: Galyum 68, GaPSMA-11: Galyum prostat spesfik membran antijeni,

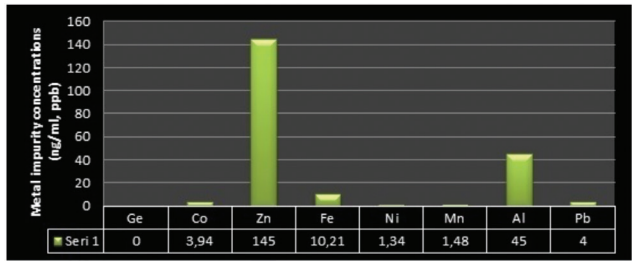

Şekil 4. ICP-OES ile belirlenen metal konsantrasyonları (ng/mL, ppb)
Ge: Germenyum, Co: Karbon, Zn: Çinko, Fe: Demir, Ni: Nikel, Mn: Manganez Al: Alüminyum, Pb: Kurşun

[PS-045]

Prostat Kanserli Hastalarda PSMA PET/BT'deki Tümör Suv_{maks} Değerinin Patolojik Grade Group Derecelendirme ile İlişkisi

Fadime Demir[1], Seyhan Karaçavuş[1], Hümeyra Gençer[1], Ayşegül Özdal[1], Zeynep Erdoğan[1], İsmail Çiftçi[1], Fatma Çevik[2], Nail Özhan[3], Hilal İşci[1], Merve Kaya[1]

[1]Kayseri Şehir Eğitim ve Araştırma Hastanesi, Nükleer Tıp Kliniği, Kayseri
[2]Kayseri Şehir Eğitim ve Araştırma Hastanesi, Patoloji Bölümü, Kayseri
[3]Kayseri Şehir Eğitim ve Araştırma Hastanesi, Onkoloji Bölümü, Kayseri

Amaç: Prostat kanseri tüm dünyada erkeklerde görülen en sık ikinci solid tümördür. Prostat spesifik memebran antijeni (PSMA), prostat kanseri tümörlerinin büyük çoğunluğunda yüksek eksprese edilen bir transmembran proteinidir. Galyum 68 (Ga-68) ile işaretli PSMA ligandları pozitron emisyon tomografisi/bilgisayarlı tomografi (PET/BT) görüntülemede kullanımı giderek artan radyofarmasötikler olup, yüksek tümör alımına ve yüksek görüntü kalitesine sahiptir. Bu çalışmada amacımız nispeten yeni bir derecelendirme sistemi olan Prostat Gleson Grup (GG) derecelendirme sisteminin hastalığın prognoz tayinindeki yerini araştırarak, bu derecelendirme sisteminin PSMA PET/BT'deki tümör parametreleri arasındaki ilişkisini incelemektir.

Yöntem: Çalışmaya Ekim 2019-Aralık 2021 tarihleri arasında prostat kanseri tanısı alıp, evreleme amaçlı bölümümüzde Ga-68 PSMA PET/BT görüntülemesi yapılmış hastalar dahil edildi. Hastaların patoloji sonuçları incelenerek GG derecelendirmeleri kaydedildi. PET/BT görüntüleri iş istasyonlarına yüklenip, tümöre ait PET parametreleri (SUV_{maks}, SUV_{mean} ve tümör volümü) hesaplandı. Verilerine tam ulaşılamayan ya da PET BT görüntülerine ulaşılamayan hastalar çalışma dışı bırakıldı. Veriler SPSS 22 programında analiz edildi, $p<0,05$ anlamlı kabul edildi.

Bulgular: Çalışmaya toplam 115 prostat kanserli hasta dahil edildi. Yaş ortalaması 68±8 idi. Hastaların 47'sinde (%41) lenf nodu metastazı izlenmezken, 68'inde (%59) lenf nodu metastazı vardı. GG group derecelendirme sistemine baktığımızda 9 hasta (%7,9) grup 1, 18 (%15,8) hasta grup 2, 14 hasta (%12,3) grup 3, 30 (%26,3) hasta grup 4, 43 (37,7) hasta grup 5'e dahil idi. GG'e göre hastaların yaş, SUV_{maks}, SUv_{mean}, tümör volümü ve prostat spesifik antijen (PSA) değerleri Tablo 1'de özetlenmiştir. GG ile SUV_{maks}, SUv_{mean}, tümör volümü ve PSA değerleri arasında korelasyona baktığımızda; SUV_{maks} ($p=0,010$; $r=0,241$), SUV_{mean} ($p=0,06$; $r=0,258$) ve PSA ($p<0,001$; $r=0,357$) değerleri ile GG arasında anlamlı ancak zayıf korelasyon varken, tümör volümü ($p>0,05$) ile yoktu. Hastaları GG derecelendirmesine göre düşük ve orta-yüksek risk grubunda olanlar olarak 2 gruba ayırdığımızda; orta-yüksek risk grubu arasında yaş, SUV_{maks} SUV_{mean} ve PSA değerleri anlamlı derecede yüksekti. Tümör volümü açısından ise anlamlı fark yoktu (Tablo 2). Patolojik orta-yüksek riskli grup tahmininde SUV_{maks}, SUV_{mean} ve PSA değerleri için alıcı işlem karakteristikleri (ROC) analizi yapıldığında her üç değer içinde anlamlı düzeyde cut-off değerler hesaplanmıştır. SUV_{maks} için cut-off değer 9,76 olarak alındığında sensivite %69 ve spesifite %57 (AUC:0,637, $p=0,034$) idi (Şekil 1). SUV_{mean} için 6,02 cut-off değer olarak alındığında sensivite %68 ve spesifite %61 (AUC:0,64; $p=0,030$) idi. PSA için 1,38 cut off değer alındığında sensivite %66 ve spesifite %61 (AUC:0,715; $p=0,001$) olarak bulundu.

Sonuç: Çalışma sonuçlarımıza göre Ga-68 PSMA PET/BT'de tümör SUV_{maks} ve SUV_{mean} değerleri ile GG arasındaki düşük düzeyde korelasyon, PSA ile GG arasındaki korelasyon ile benzerdi. Orta-yüksek risk grubundaki hastalarda SUV_{maks}, SUV_{mean} ve PSA değerleri düşük risk grubu hastalarına göre anlamlı düzeyde yüksekti. SUV_{maks} için 9,76 ve SUV_{mean} için 6,02 cut-off değeri hastaların orta-yüksek risk grubu tahmininde anlamlı prediktif değere sahipti. Sonuçlar Ga-68 PSMA PET tümör parametrelerinin prognoz tahmininde önemli bilgiler sunabileceğini göstermektedir.

Anahtar Kelimeler: Prostat kanseri, Ga-68-PSMA PET/CT, Gleason derecelendirme sistemi

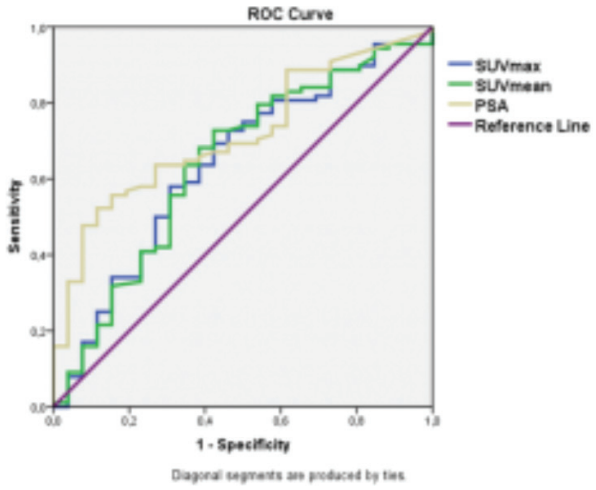

Şekil 1. Orta-yüksek risk grubu tahmininde SUVmax, SUVmean ve PSA değerlerinin ROC eğrisi
PSA: Prostat spesifik antijen, ROC: Alıcı işlem karakteristikleri

Tablo 1. Grade grup derecelendirmeye göre hastaların yaş, tümör SUV_{maks}, SUV_{mean}, tümör volümü ve PSA değerleri					
Grade Grup	**1 (n=9)**	**2 (n=17)**	**3 (14)**	**4 (30)**	**5 (44)**
Yaş (ortalama)	63,67	66,33	70,0	68,83	68,93
SUV_{maks} (ortanca)	8,72	9,06	12,89	12,65	15,58
SUV_{mean} (ortanca)	5,34	5,21	7,59	7,23	9,21
Tümör volümü (ortanca)	3	5,64	7,49	3,86	4,29
PSA (ortanca) PSA (ortanca)	1,1	1,12	1,90	1,73	6,23
PSA: Prostat spesifik antijen					

Tablo 2. Düşük ve orta-risk grup hastaların parametrelerinin karşılaştırması			
	Düşük risk grubu (n=28)	**Orta-yüksek risk grubu (n=88)**	**p değeri**
Yaş (ortalama)	65±7	69±8	0,024
SUV_{maks} (ortanca)	8,89	13,92	0,034
SUV_{mean} (ortanca)	5,28	8,41	0,030
Tümör volümü (ortanca)	5,03	4,16	0,845
PSA (ortanca)	1,11	2,77	0,001
Lenf nodu metastazı (n)	17	29	0,003
Prostat dışı organ tutulumu (n)	15	21	0,001
PSA: Prostat spesifik antijen			

[PS-046]

Lu-177 DOTATE/PSMA Tedavisi Verilen Olgularda Dozimetrik Yazılım Programı ile Normal Organ Dozlarının Hesaplanması

Mertcan Güven, Mehmet Akif Karacan, Mesut Sapaz, Kamil Köseoğlu, Zeynep Burak

Ege Üniversitesi Tıp Fakültesi, Nükleer Tıp Anabilim Dalı, İzmir

Amaç: Radyonüklid tedavide tümörde soğurulan doz ile tedavi yanıtı doğru orantılıdır. Dozimetrik yaklaşımda tümöre maksimum doz hedeflenirken sağlıklı dokulara toksik etkinin minimal olması hedeflenmektedir. Bu çalışmada [Lutesyum 177 (Lu-177) DOTATE] ve Lu-177 prostat spesifik memebran antijeni (PSMA) tedavisi uygulanan olgularda Hibrid 3D OLINDA/EXM ve Voksel bazlı doz hesaplama yazılım programı olan Hermes İnternal Radyasyon Dozimetrisi®(HIRD) programı kullanılarak organ ve tüm vücut soğurulan radyasyon dozlarının hesaplanması amaçlanmıştır.

Yöntem: Lu-177 PSMA ve Lu-177 DOTATE tedavisi planlanan 9 olgu ardışık görüntülemeye onay verdi ve çalışmaya dahil edildi. Dört olgu DOTATE diğerleri PSMA tedavisi aldı. Bu olgularda toplam 13 tedavi siklusu sonrasında belirlenen günlerde tüm vücut görüntüleri ve bir Tek foton emisyon tomografisi/bilgisayarlı tomografi (SPECT-BT) görüntüsü alındı. Üç/dokuz olguda ilk gün ve 48. saatte görüntüler alınırken 6/9 olguda ilk gün ve maksimum 120 saat olacak şekilde 3'er gün ardışık görüntüler elde edildi. Olgulara enjekte edilen Lu-177 DOTATE/PSMA dozları ortalama 188,4±18,6 mCi'ydi. HIRD programı kullanılarak her bir olguda elde edilen tüm vücut ve SPECT-BT görüntüleri hizalandı, hareket düzeltmesi yapıldı. Radyofarmasötiğin fizyolojik tutulum bölgeleri olan karaciğer, dalak, böbrekler, dalak, PSMA'da tükürük bezlerinden kesitsel ilgi alanları çizdirildi. Organ bazında elde edilen zaman aktivite eğrilerinin integrali ile soğurulan organ ve tüm vücut dozları otomatik hesaplandı. Ayrıca 5 olgunun [Galyum 68 (Ga-68) DOTATE/PSMA pozitron emisyon tomografisi/bilgisayarlı tomografi (PET-BT)] görüntülerinde HIRD Voksel dozimetri programı kullanılarak tek görüntüleme ile elde edilen verilerden organ ve tüm vücut dozları hesaplandı. PET-BT görüntülerinde incelenmek istenen organlar üzerinden ilgi hacim'leri (VOI) çizdirilerek, Lu-177'ye göre düzeltilmiş zaman aktivite eğrileri ve soğurulan dozlar elde edildi.

Bulgular: Hesaplanan ortalama karaciğer, dalak, böbrekler, tüm vücut dozları ile Lu-177 PSMA tedavisi alan olguların tükürük bezlerindeki ortalama doz değerleri sırası ile [4,4 Gray (Gy) (0,59 Gy/GBq)], 14,4 Gy (1,9 Gy/GBq), 14 Gy (1,8 Gy/GBq), 0,95 Gy (0,12 Gy/GBq) ve 24,7 Gy (3,33 Gy/GBq) olarak saptandı. Elde edilen ortalama değerler kritik organlar için tanımlanan limit değerleri geçmemekle birlikte olgular arasında bu organların aldığı doz açısından standart sapma yüksekti. Yaygın karaciğer metastazı olan olgularda beklenildiği gibi karaciğerin soğurduğu doz yüksekti (en yüksek 9,6 Gy). Böbrek klirensi düşük olan bir olguda böbrek ve tüm vücut dozları belirgin yüksekti (28 Gy/1,2 Gy). Lu-177 DOTATE tedavisi alan olgularda böbrek dozları 7,2 Gy ile 17,4 Gy arasında saptandı. Ga-68 PET-BT görüntülerinden HIRD Voksel dozimetri ile doz hesaplaması yapılan 5 olguda ortalama organ dozları karaciğer için 6,7 Gy, böbrekler 26,6 Gy, dalak 18,7 Gy ve tükürük bezleri için 16,8 Gy bulundu. Bu değerler Hibrid 3D HIRD ile elde edilen veriler ile korele bulunmadı.

Sonuç: HIRD 3D dozimetri programı ile kritik organların aldığı dozlar incelendiğinde tümör yükü veya fonksiyon kaybı nedeniyle bazı olgularda soğurulan dozun yüksek olduğu saptandı. Olgu sayısı az olmakla birlikte aralıklı az iki tüm vücut ve SPECT-BT görüntüleri ile elde edilen verilerin Ga-68 PET-BT görüntülerinden ekstrapolate edilen doz değerleri ile uyumlu olmadığı dikkati çekmiştir. Çalışmamız yeni olguların katılımı ile devam etmektedir.

Anahtar Kelimeler: Dozimetri, radyonüklid tedavi

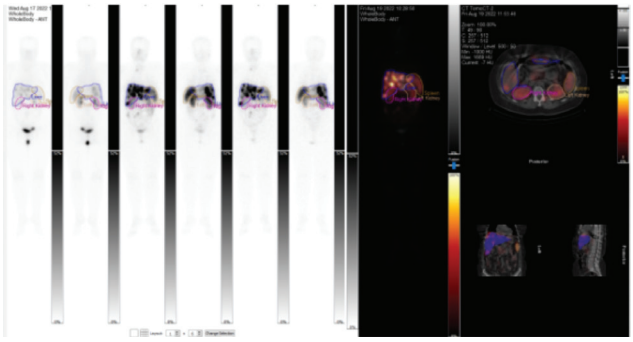

Şekil 1.

[PS-047]

Jinekolojik Malignitelerde Tanıda Fdg PET-BT'nin Etkinliği ve Metabolik Parametrelerin Ki-67 ile Karşılaştırılması

Burçin Karaşah Erkek[1], Nuri Yıldırım[2], Gürdeniz Serin[3], Zeynep Burak[1]

[1]Ege Üniversitesi Tıp Fakültesi, Nükleer Tıp Anabilim Dalı, İzmir
[2]Ege Üniversitesi Tıp Fakültesi, Kadın Hastalıkları ve Doğum Anabilim Dalı, İzmir
[3]Ege Üniversitesi Tıp Fakültesi, Patoloji Anabilim Dalı, İzmir

Amaç: Jinekolojik kanser tanılı olgularda [F-18 florodeoksiglukoz (FDG) pozitron emisyon tomografi (PET)/ bilgisayarlı tomografi (BT)] görüntüleme ve metabolik parametrelerden elde edilen verilerin tümör tipi ve evresi açısından ayırıcı özelliği olup olmadığı ve bulguların postop patoloji tanıları ve Ki-67 değerleri ile korelasyonu araştırılmıştır.

Yöntem: Over Ca dışı jinekolojik kanser tanısı alan, neoadjuvant tedavi uygulanmayan ve görüntüleme sonrasında opere olan toplam 50 kadının PET-BT görüntüleri retrospektif olarak değerlendirildi. Olguların 29'u endometriyum, 13'ü serviks, 6'sı vulva ve 2'si vajen kanseri olarak tanı almıştı. Patolojik alt tip 22 olguda skuamöz kanser, 10'unda endometroid kanser, 18'inde ise diğer kanser tipleriydi. F-18 FDG PET-BT görüntüleri vizüel olarak değerlendirilerek pelvik ve/veya paraaortik lenf bezi FDG tutulumu patolojik inceleme ile karşılaştırıldı. Tümör SUV_{maks} ve metabolik tümör volümünü (MTV) değerleri hesaplanarak tümör tipleri, tümör evresi ve tümör Ki-67 indeksi ile korelasyonu araştırıldı.

Bulgular: Çalışmaya dahil edilen jinekolojik malignitelerin SUV_{maks} değerleri 4,5-41,6 arasında değişmekteydi (ortalama SUV_{maks}:19,5). Grubun genel MTV verileri 1 ile 100,5 arasında idi (ortalama MTV: 13,14). Lenf bezi diseksiyonu yapılan 34 olguda metastaz tanısı açısından FDG PET-BT'nin duyarlılığı %87, özgüllüğü %87, pozitif prediktif değeri %70, negatif prediktif değeri %88 bulundu. Endometriyum Ca tanılı olgular incelendiğinde 29 olgunun 6'sı squamöz hücreli, 12'si endometrioid, 4'ü seröz, 2'si müsinöz, 2'si karsinosarkom, 2'si berrak hücreli, 1'i de az diferansiye tiptendi. Bu grubun ortalama SUV_{maks} değeri 20,6 idi (5,6-41,6). Ortalama MTV ise 13,9 bulundu (1,34-100,5). Tümör alt tipleri arasında SUV_{maks} değerleri ve MTV açısından anlamlı fark bulunmadı (p=0,2). Yirmi dokuz olgunun 21'i evre 1-2, 8 tanesi evre-3-4 olarak tanı aldı. Düşük ve yüksek evre tümörler arasında SUV_{maks} ve MTV değerleri açısından farkı izlenmedi (p=0,75). Tümör Ki-67 indeksi ile karşılaştırıldığında Endometrium Ca olgularının SUV_{maks} değerleri ile Ki-67 indeksi arasında anlamlı ve orta derecede pozitif korelasyon saptandı (p=0,03; r=0,4). MTV değerleri ile Ki-67 değerleri arasında korelasyon bulunmadı (p=0,25). Serviks ve vulva/vajen kanseri tanılı 21 olgunun hepsi skuamöz Ca alt tipindeydi. Serviks Ca tanılı 13 olguda tümörde ortalama SUV_{maks}: 17,49 (4,5-40,7), ortalama MTV 12,94 (2-56,8), vulva/vajen kanserli 8 olguda ortalama SUV_{maks}: 18,3 (8,2-29,9), ortalama MTV: 9,7 (1-24,8) idi. Bu olgularda düşük ve yüksek tümör evresi ve Ki-67 indeksi açısından SUV_{maks} ve MTV değerleri arasında fark bulunmadı.

Sonuç: Jinekolojik malignitelerin pelvik/paraaortik lenf bezi metastazını saptamada FDG PET-BT'nin yüksek duyarlılık ve özgüllüğe sahip olduğu gözlenmiştir. Çalışmamızda neoadjuvant tedavi verilmeyen jinekolojik malignitelerde SUV_{maks} ve MTV değerleri tümör alt tipi ve tümör evresi açısından farklılık göstermemektedir. Endometriyum kanser grubunda SUV_{maks} değerleri ile Ki-67 indeksi arasında pozitif korelasyon dikkati çekmiştir. Ki-67 indeksi tümörün agresif özelliğini yansıtan prognostik bir biyobelirteç olduğundan, tedavi seçeneklerinin belirlenmesinde SUV_{maks} değerlerinin yol gösterici olabileceği düşünülmüştür.

Anahtar Kelimeler: Jinekolojik maligniteler, FDG PET/BT, Ki-67

[PS-048]

İntraarteriyel Lu-177 DOTATATE Tedavisi Uygulanan Menenjiom Olgusu

Khayala Mammadli[1], Burçin Karaşah Erkek[1], Özgür Şanlı[1], Mustafa Parıldar[2]

[1]Ege Üniversitesi Tıp Fakültesi, Nükleer Tıp Anabilim Dalı, İzmir
[2]Ege Üniversitesi Tıp Fakültesi Radyoloji Anabilim Dalı, İzmir

Amaç: Peptit radyonüklit reseptör tedavisi (PRRT) 20 yılı aşan bir süredir ileri evre nöroendokrin tümörlerin sistemik tedavisinde kullanılmakta olup sürekli gelişmekte olan bir tedavi modalitesidir. PRRT'nin temel etki mekanizması beta veya alfa partikülü yayan bir radyonüklitin somatostatin analogları ile tümör hücresinin içerisine veya hücre yüzeyine taşınması prensibine dayanır.

Operasyon ve radyoterapiye dirençli menenjiomların tedavisi oldukça zordur ve bu aşamada çeşitli sistemik tedavilerin etkileri zayıf olup progresyonsuz sağkalım oranları oldukça sınırlıdır. Somatostatin reseptörü, menenjiomlarda aşırı eksprese edilir ve en spesifik immünohistokimyasal belirteçlerden biridir. Menenjiom hastalarında PRRT ile ilgili yapılan çalışmaların sayısı sınırlı olup nöroendokrin neoplazmlara (NEN'ler) göre çok daha azdır. [Lutesyum 177 (Lu-177) DOTATATE'in] intraarteriyel selektif uygulaması literatürde az sayıda olup yüksek tümör alımıyla sonuçlanabileceğinden diğer tedavi seçenekleri kısıtlı olan menenjiom hastalarında fayda sağlayabilir.

Olgu: Altmış yedi yaş erkek hasta sol temporal kitle nedeniyle opere edilmiş postop radyoterapi uygulanmış. Daha sonraki kontrollerinde nüks olduğu saptanan ve [reoperasyon-Radyoterapi (RT)] seçeneği olmayan semptomatik olgu, ileri tetkik ve tedavi amacıyla tarafımıza başvurdu. Başvuru sırasında hastanın baş ağrısı, burun tıkanıklığı, yüzünde uyuşma, bulantı şikayetleri vardı. Tedavi öncesi manyetik rezonans (MR) ve [Galyum 68 (Ga-68) DOTATATE pozitron emisyon tomografisi/bilgisayarlı tomografi (PET/BT)] değerlendirme yapıldı. MR'da solda sfenoid kanat yerleşimli 32x25x43 mm boyutlarında menenjiyom ile uyumlu kitle ve Ga-68 DOTATATE PET/BT'de bu alanda artmış DOTATATE tutuluşu dikkat çekmiştir. İntraarterial uygulama öncesi tümörü perfüze eden arteriyel yapıyı belirlemek için hastaya tanısal anjiyogram yapıldı ve intraarterial selektif yöntemin tümör alımını göstermek için internal maksiller arter-Arteria meningea (A. meningea) bileşkesinden mikrokatater yardımıyla 2,5 mCi Ga-68 DOTATATE enjeksiyonu gerçekleştirildi. Bu uygulamadan sonra çekilen Ga-68 DOTA PET/BT görüntülemesinde kraniektomi defektinin kaudalinde lokalize nüks meningial lezyonda yoğun Ga-68 DOTATATE tutuluşu izlendi. Daha sonra hastaya 4 doz toplamda 650 mCi olacak şekilde intraarteriyel Lu-177 DOTATATE tedavisi uygulandı. Uygulamalarla ilgili olarak herhangi bir yan etki gelişmedi.

Tedavi sonrası kranial MR ve Ga-68 DOTATATE PET/BT ile yeniden değerlendirme yapıldı. Ga-68 DOTA PET/BT'de lezyonda parsiyel regresyon izlendi. MR görüntülerinde ise lezyonun intraserebral uzanımının tümüyle regrese olduğu, sfenoid kemik komşuluğunda mevcut komponentinin de parsiyel boyutsal regresyon göstererek santral kesiminin kistik nekrotik özellik kazandığı belirtilmiştir. Bunların yanında hastanın semptomların gerileme olduğu dikkati çekmiştir.

Sonuç: İntraarterial PRRT uygulaması ilk geçiş etkisi nedeniyle tümörde radyoterapötik birikimini önemli ölçüde artırarak, geleneksel tedavilere dirençli, semptomatik ve inoperabl menenjiom hastalarında, güvenli ve ümit verici bir iyileşme sağlayabilir. Ayrıca semptomlarda iyileşme sağlayarak hastanın yaşam kalitesi artırabilir. Menenjiomda intraarterial PRRT uygulamaları literatürde oldukça kısıtlı olup bu terapötik modalitenin uzun vadeli etkinliğini belirleyebilmek için bununla ilgili ileriye dönük çalışmalara ihtiyaç vardır.

Anahtar Kelimeler: İntraarteriyel, Lu-177 DOTATATE, Menenjiom

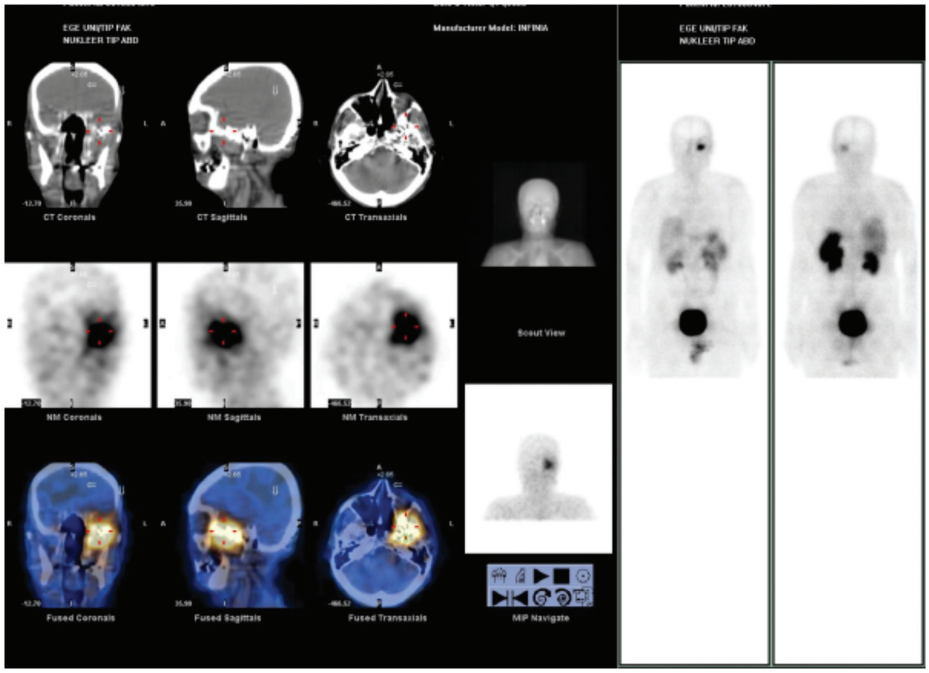

Şekil 1. Post-terapik SPECT/BT ve planar görüntüler
SPECT/BT: Tek foton emisyon tomografisi/bilgisayarlı tomografi

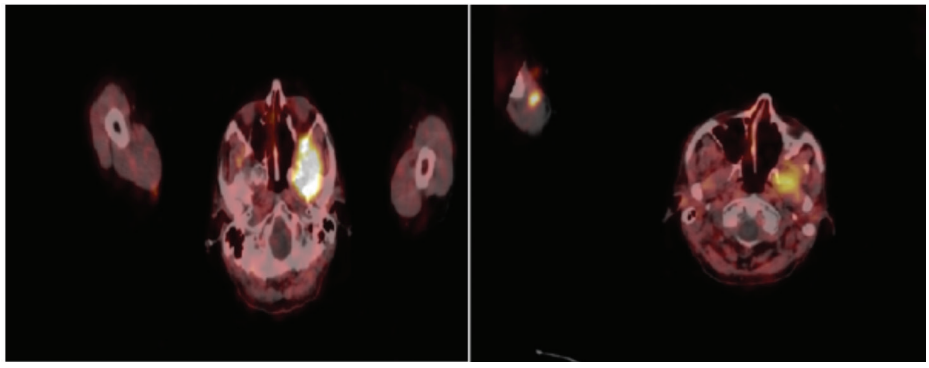

Şekil 2. Tedavi öncesi (solda) ve tedavi sonrası (sağda): GA 68-DOTATATE PET/BT
GA 68-DOTATATE PET/BT: Galyum 68-DOTATATE pozitron emisyon tomografisi/bilgisayarlı tomografi

[PS-049]

Kliniğimizde Diferansiye Tiroid Kanseri Nedeniyle Takip Edilen Hastaların Demografik ve Klinik Özellikleri

Aziz Gültekin, Tarık Şengöz, Olga Yaylalı, Doğangün Yüksel

Pamukkale Üniversitesi Tıp Fakültesi Nükleer Tıp Anabilim Dalı, Denizli

Amaç: Diferansiye Tiroid Karsinomu (DTK) folliküler hücrelerden köken alır. DTK endokrin sisteminin en sık görülen malign hastalığıdır. DTK genellikle iyi bir prognoza sahiptir. Prognozu etkileyen faktörler hastanın yaşı ve cinsiyeti, metastazların varlığı ve yeri, tümörün histopatolojik özellikleridir. DTK'nın kadınlarda görülme sıklığı erkeklere oranla yaklaşık 3 kat daha fazladır. Her yıl yaklaşık 7/100.000 kişiye DTK tanısı konulmaktadır. Hastalığın görülme insidansı erkeklerde 2.9/100.000 iken kadınlarda 9.1/100.000'dur. Bu çalışmadaki amacımız; bölümümüze başvuran, DTK tanısı konulmuş hastaların yaş, cinsiyet, tümör tipi, tümör boyutu, metastaz varlığı ve konumu gibi özellikleri belirleyip radyoaktif iyot-131 ile ablasyon tedavisi almış hastaların klinik ve demografik özelliklerini tespit etmek ve literatürdeki bulgularla kendi sonuçlarımızı karşılaştırmaktır.

Yöntem: Hastanemize başvuran, tiroidektomi operasyonu geçirmiş 299 hastanın bilgileri dosyalarından incelendi. Bu bilgiler tanı sırasındaki yaş, cinsiyet, DTK histolojik alt tipi, tümör boyutu ve metastaz varlığıdır. DTK alt tipi olarak belirttiğimiz tipler ise papiller karsinom klasik varyant, papiller karsinom folliküler varyant, papiller mikrokarsinom, papiller karsinom onkositik varyant, Hurthle hücreli karsinom ve folliküler karsinomdur. Ayrıca, lenf nodu metastazı, unifokal veya multifokal oluşu ve tümör çapı gibi ulaşılabilen histopatolojk veriler de analiz edilmiştir.

Bulgular: Hastaların yaş gruplarına ve cinsiyetlerine göre dağılımı Tablo 1'de gösterilmiştir. Toplam hasta grubunda tiroid kanseri görülme oranı kadın hastalarda %83; erkek hastalarda ise %17 olarak gözlenmişir (K/E=4,8). Cinsiyete göre DTK'nin histopatolojik alt tiplerinin dağılımı Tablo 2'de gösterilmiştir. Hastaların tümör tiplerine göre lokal ve uzak metastaz oranları Tablo 3'te gösterilmiştir.

Sonuç: DTK kadınlarda daha sık oranda rastlanmıştır. Tanı yaşı ve tümör tipleri açısından kadın ve erkek cinsiyet açısından anlamlı fark saptanmamıştır. Folliküler karsinomlu hastalarda, papillar kansere göre daha yüksek oranda uzak metastaz saptanmıştır.

Anahtar Kelimeler: Diferansiye tiroid kanseri, demografik dağılım, papiller karsinom, folliküler karsinom

Tablo 1. Hastaların yaş ve cinsiyelerine göre dağılımı

YAŞ	KADIN	ERKEK	TOPLAM
0-20	4	1	5
20-44	104	21	125
45 ve üstü	138	31	169
TOPLAM	246	53	299

Tablo 2. Hastaların tümör tipleri ve cinsiyete göre dağılımı

TÜMÖR TİPİ	KADIN (n;%)	ERKEK(n;%)	TOPLAM (n;%)
Papiller Karsinom Klasik Varyant	185(62)	37(12,4)	222(74,4)
Papiller Karsinom Onkositik Varyant	15(5)	1(0,3)	16 (5,3)
Papiller Karsinom Folliküler Varyant	29(10)	7(2)	36(12)
Folliküler Karsinom	12(4)	7(2)	19(6)
Hurttle Hücreli Karsinom	5 (2)	1(0,3)	6 (2,3)
TOPLAM	246(83)	53(17)	299(100)

Tablo.3 Histopatolojik tiplere göre metastazların dağılımı

TÜMÖR TİPİ	METASTAZ YOK (n;%)	BÖLGESEL METASTAZ(n;%)	UZAK METASTAZ (n;%)	TOPLAM (n;%)
Papiller Karsinom Klasik Varyant	176(59)	40(13,5)	6(2,3)	222(74,4)
Papiller Karsinom Onkositik Varyant	14(4,5)	2(0,6)	0(0)	16(5,3)
Papiller Karsinom Folliküler Varyant	33(11)	2(0,6)	1(0,3)	36(12)
Folliküler Karsinom	12(5,5)	5(1,6)	2(0,6)	19(6)
Hurttle Hücreli Karsinom	6(4)	0(0)	0(0)	6(2,3)
TOPLAM	269(84)	49(16,3)	9(2,9)	299(100)

[PS-050]

Soliter Pulmoner Nodüllü Hastada Operabilite Kararında Yanılgı Nedeni: Ektopik Mediastinal Tiroid Dokusu

Azada Ayan Alakbarlı[1], Mertcan Güven[1], Ayşegül Akgün[1], Ali Özdil[2]

[1]Ege Üniversitesi Tıp Fakültesi, Nükleer Tıp Anabilim Dalı, İzmir
[2]Ege Üniversitesi Tıp Fakültesi, Patoloji Anabilim Dalı, İzmir

Amaç: Ektopik tiroid dokusu (ETD), tiroid bezinin ilk embriyolojik iniş yolunda primitif foramen çekum tomurcuk tabanından pretrakeal pozisyonuna giderken oluşan anormal migrasyonunun sonucudur. Eksik migrasyon yüksek servikal tiroide, aşırı hareket superior mediastinal hatta parakardiyak yerleşime yol açabilir. ETD en sık lingual yerleşimlidir. Bunun dışında orta hat boyunca herhangi bir lokalizasyonda izlenmekle birlikte nadiren safra kesesi, akciğer, adrenal bez, kalp veya karaciğerde görülebilmektedir. Otopsi serilerinde ETD'nin prevalansı %7-10 arasındadır. Bu olgu sunumunda soliter pulmoner nodül nedeniyle değerlendirilen hastada servikal alandaki tiroid bezi ile bir bağlantısı olmayan mediastinal ETD'ye ait bulguları sunmayı amaçladık.

Olgu: Üç ay önce nefes darlığı nedeniyle tetkik edilen hastanın toraks bilgisayarlı tomografi'sinde (BT) sol akciğer üst lobda 15mm çapta soliter pulmoner nodül izlenmesi üzerine yapılan [F-18 florodeoksiglukoz (FDG) pozitron emisyon tomografisi/bilgisayarlı tomografide (PET/BT)] sol akciğer üst lob apikoposterior segmentte spiküle konturlu, 1,5x1 cm boyutlarında hipermetabolik (SUV_{maks}: 8,4), parankimal nodül saptandı. Mediastende prevasküler alanda 2,4x1,5 cm boyutlu, hipermetabolik

(SUV_{maks}: 5,6) solid düzgün sınırlı lenf bezi izlenimi veren nodüler lezyon izlendi. Tiroid bezi belirgin hiperplazik üst mediastine uzanımı olup, içinde hipodens nodüller barındırmakta ve ılımlı FDG tutuluşu (SUV_{maks}: 3,5) göstermekteydi. Operabilite değerlendirilmesi amacıyla yapılan toraks anjiyo BT görüntülemede anterior mediastende solid hipervasküler yumuşak doku lezyonu izlenmekte olup, ön tanıda nöroendokrin tümör metastazı, ikincil olarak castleman hastalığı ve mediastinal soliter fibröz tümör ile uyumlu görünüm bulgulara sahip olduğu raporlandı. Bronkoskopik lavaj ve fırçalama biyopsi sonuçları benign ve tanısal olmayan sitoloji olarak sonuçlanan hastaya tanı ve tedavi amaçlı VTC eksplorasyon, sol üst lobektomi ile anterior mediastinal kitle rezeksiyonu yapıldı. Histopatolojik değerlendirmede sol akciğer üst lob apikoposterior segmentte spiküle konturlu lezyon asiner baskın adenokarsinom, örneklenen 5, 7, 9, 11 no'lu lenf bezleri (0/8) reaktif olarak, mediastinal yumuşak doku lezyonunu ise tiroid dokusu (foliküler nodüler hastalık) ile uyumlu raporlandı.

Sonuç: Boyunda normal lokalizasyonunda mevcut tiroid glandı ile bağlantısı olmayan mediastinal ETD çok nadir olmasına rağmen hastalarda ciddi tanısal zorluğa yol açabilir. Çoğu asemptomatik olan olguda, toraks BT ve PET/ BT görüntülemede tedavi kararında yanlış pozitif sonuçlara neden olabilir. Bu nedenle tiroid glandının anatomik seyri ve migrasyon yolu boyunca olabilecek hipervasküler ve hipermetabolik görünümde ETD'nin varlığının akılda tutulması gerekmektedir.

Anahtar Kelimeler: Ektopik mediastinal tiroid dokusu, FDG PET/BT, soliter pulmoner nodül

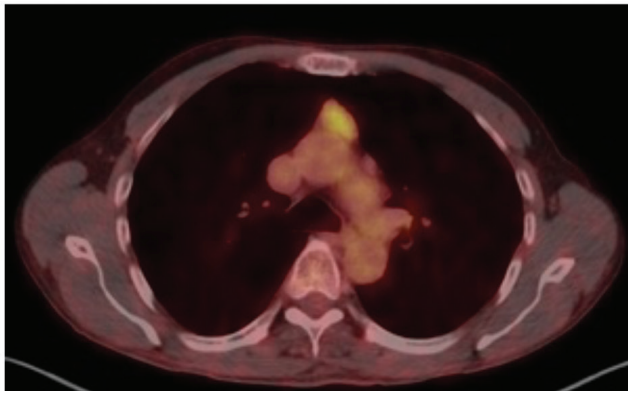

Şekil 1. Prevasküler bölgede ektopik tiroid dokusunda FDG tutulumu
FDG: F-18 florodeoksiglukoz

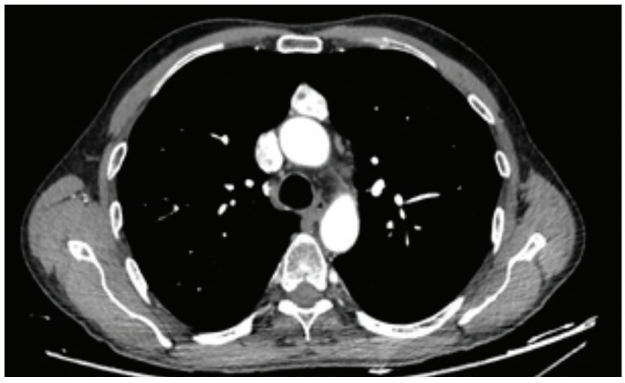

Şekil 2. Prevasküler alanda BT'de izlenen hipervasküler ektopik tiroid doku
BT: Bilgisayarlı tomografi

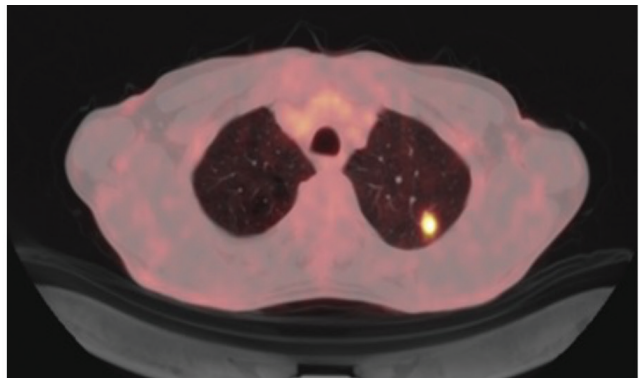

Şekil 3. Soliter pulmoner nodül



Şekil 4. Mavi ok normal tiroid dokusu, kırmızı ok ektopik tiroid dokusu

[PS-051]

Radyasyondan Korunmada Mesafe ve Zırhlamanın Çalışanların Aldığı Radyasyon Dozu Üzerinde Etkisi

Gamze Berk, Pelin Arıcan, Kenan Budak

[1]Sağlık Bilimleri Üniversitesi Şişli Hamidiye Etfal Eğitim ve Araştırma Hastanesi, Nükleer Tıp Bölümü, İstanbul

Amaç: Tek foton emisyon tomografisi/bilgisayarlı tomografi SPECT/BT ünitesinde sintigrafik görüntüleme için bozunma türü, enerji, yarı ömür ve kimyasal özelliklerin uygunluğu nedeniyle en sık kullanılan radyonüklid Tc-99m'dir. Radyasyondan korunmada 3 temel prensip zırhlama, zaman ve mesafedir. Kaynaktan çıkan radyasyon ışınları uzaklığın karesi ile azaldığından uzaklık iyi korunma yöntemlerinden birisidir. Dış radyasyon kaynaklarından maruz kalınan radyasyon şiddetini azaltmak için kaynak ile kişi arasına koruyucu özelliği olan bir kalkan konulmalı ve radyasyon kaynağı ile temas kısa olmalıdır. Kliniğimizde radyasyon güvenliği ile ilgili eğitimler gerek teorik, gerekse uygulamalı olarak radyasyondan korunma sorumlusu tarafından belli aralıklarla verilmektedir.

Amacımız; hastaların radyofarmasötik enjeksiyonu ve sintigrafik görüntüleme sırasında SPECT/BT ünitesinde çalışan hemşire ve teknikerlerin aldığı radyasyon dozuna zırhlama, zaman ve mesafenin etkisini kantitatif veriler ile göstermek ve radyasyondan korunmadaki önemini vurgulamaktır.

Yöntem: Çalışmamıza Teknesyum-99m (Tc-99m) ile işaretli radyofarmasötiklerin kullanıldığı miyokard perfüzyon sintigrafisi, kemik sintigrafisi, işaretli lökosit sintigrafileri için ünitemize gelen, 1-24 mCi arasında intravenöz radyofarmasötik enjeksiyonu yapılmış toplam 40 hastadan elde edilen 536 radyasyon ölçüm verileri dahil edildi. Enjeksiyon sonrası 0., 5., 60., 120. ve 180. dakikada, 0, 1 ve 4 metre uzaklıktan hastanın abdomen orta hizasından, önce koruyucusuz ve hemen ardından aynı mesafeden 2 mm kurşun koruyucu engel (tiroid koruyucu) konularak Geiger-Müller dahili dedektörlü radyasyon ölçer (TAEK marka NEB.250.D1 model) ile doz ölçümleri mikroSievert/saat olarak alındı. Elde edilen sayısal veriler Tc-99m'nin fiziksel ve biyolojik yarılanma süreleri göz ardı edilerek değerlendirilmiştir. Radyasyondan korunmada temel prensip olan mesafe için ters kareler yasası ve zırhlama için HVL yöntemi formülleri ile elde edilen değerlerin kontrolü sağlanmıştır (Tablo 1).

Bulgular: Hastalarımızdan alınan radyasyon doz hızı ölçümleri tablosu örneği). Hastalarımızdan alınan doz hızı ölçümlerinde, maruz kalınan radyasyon şiddetinde aynı zaman ve mesafede koruyucusuz/2 mm Kurşun (Pb) koruyucu ile ölçüm sonuçları oranları ortalamasına göre radyasyon şiddeti 3,73±1,51 kat azalma ve %70,33±9,22 korunma sağlanmış olduğu görülmüştür. Koyucusuz ve 2 mm Pb koruyucu ile farklı mesafelerde alınan ölçüm sonuçları oranları ortalamalarına göre; 0m-1m için; 12,87±6,72 kat azalma ve %89,81±6,80 korunma, 0m-4m için; 212,25±294,38 kat azalma ve %99,1±0,88 korunma, 1m-4m için; 12,41±16,62 kat azalma ve %93,46±6,46 korunma sağlandığı görülmüştür (Tablo 2). Ölçülen radyasyon doz hızı ölçümleri sonuçları).

Sonuç: Çalışmamızda hastalardan elde edilen radyasyon doz hızı ölçüm sonuçları, hacimsel kaynak kullanılması ve randominasyonun tamamen sağlanamamasından dolayı, radyasyondan korunmada temel prensip yasalarına göre hesaplanan formalizasyon sonuçları ile tamamen uymasa da benzerlik göstermektedir. Nükleer Tıp Kliniği'nde özellikle hasta ile yakın temasta bulunan hemşire ve teknisyenler için zırhlama, zaman ve mesafenin radyasyon güvenliğinde önemi sayısal veriler ve kantitatif sonuçlar ile tekrar vurgulanmıştır.

Anahtar Kelimeler: Radyasyondan korunma, radyasyon doz hızı, zırhlama, mesafe

Tablo 1. Hastalarımızdan alınan radyasyon doz hızı ölçümleri tablosu örneği

RADYASYON ŞİDDETİNDEKİ AZALMA		% koruyuculuk
koruyucusuz/ kurşun 2mm	3,73±1,51 kat	%70,33±9,22
mesafe		
0m / 1m	12,87±6,72 kat	%89,81±6,80
0m / 4m	212,25±294,38 kat	%99,1±0,88
1m / 4m	12,41±16,62 kat	%93,46±6,46

Tablo 2. Ölçülen radyasyon doz hızı ölçümleri sonuçları

					ORAN						% KORUYUCULUK						
					koruyucusuz 0 m /1 m	kurşun (2 mm) 0 m /1 m	koruyucusuz 0 m/ 4 m	kurşun (2 mm) 0 m/ 4 m	koruyucusuz 1 m / 4 m	kurşun (2 mm) 1 m / 4 m		koruyucusuz 0 m /1 m	kurşun (2 mm) 0 m /1 m	koruyucusuz 0 m/ 4 m	kurşun (2 mm) 0 m/ 4 m	koruyucusuz 1 m / 4 m	kurşun (2 mm) 1 m / 4 m
0. dk	mesafe	koruyucusuz	kurşun (2 mm)	boş/pb							boş-pb						
	0	181	31,2	3,38	13,68	9,94					69,11	92,67	88,94				
	1 m	7,4	3,14	2,36							57,57						
5. dk	mesafe	boş	kurşun (2 mm)														
	0	287	51,7	4,09	20,18	15,43					75,02	95,02	93,52				
	1 m	10,3	3,35	3,07							67,48						
1. saat	mesafe	boş	kurşun (2 mm)														
	0	142	21,3	6,67	14,61	9,26					85,00	95,94	89,28				
	1 m	5,77	2,3	2,51							80,14						
2. saat	mesafe	boş	kurşun (2 mm)														
ot dozu yap. Sor	0	983	255	3,79	21,93	18,48	130,97	109,34	5,97	7,56	72,96	95,68	98,58	99,24	99,28	83,26	99,28
	1 m	43	13,8	3,12							67,91						
	4 m	7,3	1,83	3,93							74,58						
3. saat	mesafe	boş	kurşun (2 mm)														
	0	1260	314	4,01	20,79	14,74	276,32	239,89	13,29	16,28	75,08	95,19	93,22	99,64	99,56	92,48	99,58
	1 m	60,6	21,3	2,85							64,85						
	4 m	4,58	1,31	5,48							71,27						

[PS-052]

Paratiroid Adenomlarının Saptanması ve Doğru Lokalize Edilmesinde Dual Faz Tc-99m Sestamibi SPECT/BT Görüntüleme

Burçin Karaşah Erkek[1], Hatice Sarıyıldız Gümüşgöz[1], Yiğit Türk[2], Sadık Tamsel[3], Yeşim Ertan[4], Ülkem Yararbaş[1], Zehra Özcan[1]

[1]Ege Üniversitesi Tıp Fakültesi, Nükleer Tıp Anabilim Dalı, İzmir

[2]Ege Üniversitesi Tıp Fakültesi, Genel Cerrahi Anabilim Dalı, İzmir

[3]Ege Üniversitesi Tıp Fakültesi, Radyoloji Anabilim Dalı, İzmir

[4]Ege Üniversitesi Tıp Fakültesi, Patoloji Anabilim Dalı, İzmir

Amaç: Bilindiği üzere primer hiperparatiroidinin (pHPT) tek küratif tedavisi cerrahidir. Cerrahi endikasyon konan olgularda paratiroidektomi için günümüzde sıklıkla seçilen yaklaşım minimal invaziv cerrahidir. Bu amaçla preoperatif dönemde başvurulan ilk basamak görüntüleme yöntemleri ise sintigrafi ve ultrasonografidir. Özellikle nükleer tıpta tek foton emisyon bilgisayarlı tomografi (SPECT)/bilgisayarlı tomografi (BT) sistemlerin yaygınlaşması ile sintigrafinin tanısal katkısının arttığı görülmektedir. Bu çalışmada pHPT nedeniyle cerrahi paratiroidektomi yapılan olgularda dual faz sestamibi SPECT/BT görüntüleme ile paratiroid adenom (PA) deteksiyonu ve doğru anatomik lokalizasyonu belirlemede etkinliği ve diğer klinik parametrelerle ilişkisi gözden geçirilmektedir.

Yöntem: 2019-2022 yılları arasında biyokimyasal olarak hiperparatiroidisi saptanan ve cerrahi girişim öncesi ilk basamak görüntülemeleri yapılan olgular çalışma grubunu oluşturdu. Paratiroid sintigrafisi pozitif ve negatif olarak raporlanan 290 hasta tarandı. Sekonder/tersiyer hiperparatiroidi, karsinom, atipik neoplazi tanısı alanlar ile patolojisine ulaşılamayan olgular çalışma dışı bırakılarak 49 hasta belirlendi. Çalışma grubunda 41 kadın, 8 erkek yer aldı. Yaş aralığı 18-79, ortalama yaş ise 54 idi. Sintigrafik görüntüleme kılavuzlara uygun şekilde erken ve geç faz pinhole/paralel hole kolimator eşliğinde toraksı içine alacak şekilde ve erken fazda SPECT/BT (non-diyagnostik BT) kullanılarak yapıldı. Olguların serum parathormon, Ca, metoksi izobütil izonitril SPECT/BT ve ultrason (US) bulguları, adenom boyutu ve lokalizasyonu cerrahi verileri baz alınarak retrospektif olarak değerlendirme yapıldı. Görüntüleme bulguları adenomun saptanması, doğru anatomik lokalizasyonun veya ektopik yerleşimin gösterilmesi yönünden incelendi.

Bulgular: Olguların parathormon ve kalsiyum düzeyleri sırasıyla 53-674 ng/L (ortalama: 194,5) ve 9,20-13,38 mg/dL (ortalama: 11,3) arasında idi. Olguların 39'unda sintigrafi pozitifti (%79,5). Bu olgularda PA boyutu ve PTH düzeyi, (-) gruba göre anlamlı yüksekti ($p<0,05$). Sintigrafik olarak adenom saptanamayan 10 lezyon gözden geçirildiğinde bunların 3'ünün US'de görüntülenmediği, 1'inin kuşkulu bulunduğu, 6'sının ise US'de saptanmakla birlikte 4'ünde lezyon boyutunun 1 cm ve altında olduğu görüldü (ortalama: 0,7 cm). Diğer 2 lezyonun ise derin posterior ve prevertebral yerleşimli olduğu gözlendi. Çalışma grubunu oluşturan 3 olguda PA ektopik yerleşimdeydi, 2 olguda ise multiglandular adenom vardı. PA saptanma oranları sintigrafi ile %79, ultrasonografi ile %77 idi. US negatif olan 2 olguda ektopik paratiroid dokusu SPECT/BT ile lokalize edildi. Adenomlar içinde en sık yerleşim sağ alt ve sol alt olarak saptandı. US ve sintigrafi adenom lokalizasyonunda birbiri ile tamamen uyumlu iken cerrahi lokalizasyonla uyumsuzluk sadece 2 olguda gözlendi.

Sonuç: Tek merkezli ve selektif bir pHPT olgu grubunda elde ettiğimiz sonuçlar sintigrafi ve US'nin cerrahi öncesi benzer tanısal performansa sahip olduklarını göstermektedir. Her iki yöntemin lezyon saptanmasında ve doğru lokalize edilmesinde önemli ölçüde uyumlu olduğu dikkati çekmektedir. Bununla birlikte küçük boyuttaki adenomlarda US'nin, ektopik yerleşimdekilerde ise SPECT/BT'nin daha etkin olduğu gözlenmektedir.

Anahtar Kelimeler: Paratiroid, ultrasonografi, sestamibi sintigrafisi, SPECT/BT

[PS-053]

FDG PET/BT Görüntülemede Maligniteyi Taklit Eden İnsidental Benign Tümör: Schneider Papilloma

Azada Ayan Alakbarlı, Alpay Tunç, Zehra Özcan

Ege Üniversitesi Tıp Fakültesi, Nükleer Tıp Anabilim Dalı, İzmir

Amaç: Onkolojik florodeoksiglukoz (FDG) pozitron emisyon tomografi (PET)/bilgisayarlı tomografi (BT) görüntüleme esnasında neoplazi ile karışan benign lezyonlar ve yangısal süreçler rutin pratikte sık görülmektedir. Bu sunumda yumuşak doku sarkomu tanısıyla evreleme amaçlı PET/BT yapılan tetkikinde bilinen primer odak dışında sol maksillonazal sinusta çok yoğun FDG tutulumu saptanan ve öncelikle senkron ikinci bir malignite düşünülen olgunun görüntüleme bulguları ve histopatolojik değerlendirme sonucu vurgulanmaktadır.

Olgu: Yetmiş altı yaş erkek hasta, 1 ay önce sol omuz bölgesinde ele gelen şişlik ve ağrı olması üzerine yapılan tetkiklerinde sol humerusda kemik iliğine uzanan korteksi destrükte eden 11 cm çaplı kondroid kitle saptandı ve tru-cut biyopsi ile dediferansiye kondrosarkom olarak tanı kondu. Olası multifokal tutulum ve uzak metastaz varlığını değerlendirmek için PET/BT tetkiki yapıldı. Tüm vücut PET/BT tetkikinde sol omuzdaki primer odak (Şekil 1) dışında sol etmoid sinüs düzeyinden başlayarak sol nazal kavite posteriorunu dolduran ve sol maksiller sinüse uzanımı bulunan 4,1x2,4x2,7 cm boyutta yoğun hipermetabolik (SUV_{maks}: 62,7) (Şekil 2, 3) yumuşak doku kitlesi dikkati çekti. Yüksek FDG tutulumu nedeniyle ayırıcı tanıda paranazal sinüs tümörü lehine ikinci bir primer tümör düşünülerek olgu kulak burun boğaza yönlendirildi. Nazal kaviteden yapılan eksizyonel biyopsi ile lezyon histopatolojisi "onkositik schneiderian papillom (SP)" olarak doğrulandı.

Sonuç: SP, sinonazal yolun schneiderian epitelinde gelişen iyi huylu nadir bir tümördür. Ekzofitik, inverted ve onkositik olarak 3 alt tipe ayrılmaktadı. Bu olguda saptanan onkositik SP'nin benign doğasına rağmen içeriğindeki zengin mitokondri nedeniyle yüksek FDG tutulumu gösterdiği bilinmektedir. Bu nedenle, FDG PET/BT görüntülerinde insidental olarak paranazal bölgede yoğun FDG tutulumu ile karşılaşıldığında ayırıcı tanıda bu lezyonların düşünülmesi ve eşlik eden diğer malign tümörlerden ayrımı önemlidir. İyi huylu tümörler olarak sınıflandırılmalarına rağmen lokal olarak yıkıcı ve hızlı büyüme paterni, nüks gelişim riski taşıdıkları bilinen bu lezyonlarda izlem açısından da FDG PET görüntülemenin yararlı olabileceği düşünülmektedir.

Anahtar Kelimeler: FDG PET/BT, Schneiderian papillom



Şekil 1. Primer lezyon

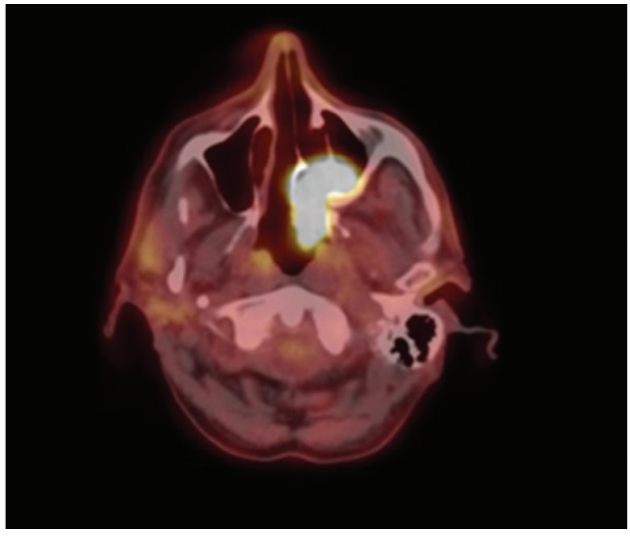

Şekil 2. Schneiderian papillom füzyon görüntü

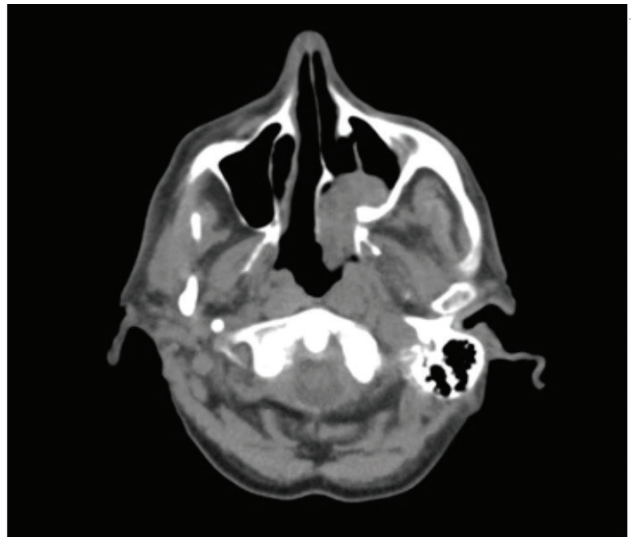

Şekil 3. Schneiderian papillom füzyon görüntü

[PS-054]

FDG PET/BT'DE Penis Metastazı Açısından Bir Tuzak: "Yanlış Pasaj"

Özlem Şahin, Çağlagül Erol, Cennet Cansel Karakaşoğlu, Oğuzhan Bardakcı, Buğra Kaya

Necmettin Erbakan Üniversitesi, Meram Tıp Fakültesi, Nükleer Tıp Anabilim Dalı, Konya

Amaç: "Yanlış pasaj," erkek hastalarda üretral kateterizasyonların en sık komplikasyonlarından biridir. Üretral kateterizasyon sırasında gerçekleştirilen iyatrojenik travmatik bir yaralanma sebebiyle gelişir. Akut dönemde ağrı, hematüri, üriner retansiyon ve ürosepsis gibi komplikasyonlara sebep olurken, uzun dönem sonuçları hakkında yeterli veri yoktur. Bir çalışmada 1.000 üretral katetrizasyonda 11 yanlış pasaj geliştiği bildirilmiştir. Ürogenital kanserli hastalarda üretral kateterizasyon ve diğer girişimsel işlemler sık uygulandığından, bu hastalarda yanlış pasajın da gelişme sıklığı daha fazladır. Pozitron emisyon tomografi (PET)/bilgisayarlı tomografi (BT) çalışmalarında ürogenital sistemde oluşan fokal üriner stazlar yoğun florodeoksiglukoz (FDG) tutulumları nedeni ile değerlendirme sırasında zaman zaman güçlükler oluşturmakta ve metastaz açısından yanlış pozitifliklere sebep olabilmektedir. Bu olgu ile peniste üriner staza ve fokal FDG tutulumuna yol açarak, penis metastazı açısından bir tuzak oluşturan, üretral kateterizasyonun komplikasyonu olarak gelişmiş "yanlış pasaj" bulunan bir hastayı sunuyoruz.

Olgu: Yetmiş üç yaşında mesane Ca tanılı hasta yeniden evreleme amacı ile PET/CT çekilmek üzere bölümümüze başvurdu. Hastanın PET/BT görüntülerinde mesanede malign duvar kalınlaşması ile akciğer ve mediastinal lenf nodu metastazları izlendi. Ayrıca peniste korpus spongiosuma uyan alanda yaklaşık 3,5 cm'lik bir segmentte lineer artmış FDG tutulumu izlendi. Düşük doz BT'de herhangi bir patoloji tespit edilmedi. Klinik ve gerekirse histopatolojik olarak değerlendirilmesi önerildi. Hasta 5 ay sonra kemoterapi sonrası tedaviye yanıt değerlendirilmesi amacı ile tekrar başvurdu. Güncel FDG PET/BT görüntülerinde akciğer ve mediastinal

lenf nodu metastazlarının progrese olduğu izlendi. Ayrıca peniste izlenen FDG tutulumunun güncel görüntülemede de mevcut olduğu, lineer uzunluğunun ise arttığı (5 cm) izlendi. FDG tutulumunun sebat etmesi ve lineer uzunlukta artış olması metastaz şüphesini artırdı. Daha sonra hastaya yapılan sistoskopide penil üretrada metastaz düşündürür patoloji izlenmediği, ancak "yanlış pasaj" izlendiği belirtildi.

Sonuç: Penis metastazları nadir görülmekle birlikte, primer olarak ilk sırada ürogenital sistem maligniteleri bildirilmektedir. Bu nedenle peniste izlenen fokal FDG tutulumları özellikle primeri ürogenital sistem olan hastalarda dikkatlice incelenmelidir. Penis metastazlarını taklit eden yanlış pasaj olasılığı bu hastalarda akılda tutulmalı ve gerekirse hasta sistoskopi ile incelenmek üzere üroloji kliniğine sevkedilmelidir.

Anahtar Kelimeler: Yanlış pasaj, FDG PET/BT, penis metastazı

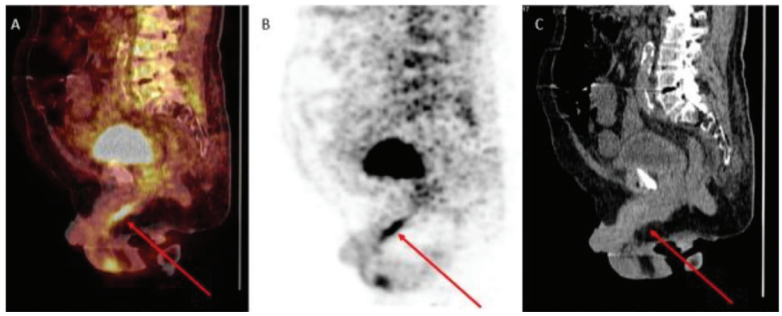

Şekil 1. (A) Sagital füzyon pozitron emisyon tomografi (PET)/bilgisayarlı tomografi (BT), (B) Sagital PET, (C) Sagital BT görüntüleri

[PS-055]

Tiroid Uptake Cihazında Kaynak Geometrisinin I-131 Sayımı Üzerine Etkisi

Sonay Gedik[1,2], Anes Hayder[2], Tuncay Bayram[2], Pelin Duman[1], Canan Yavruoğlu[1]

[1]Sağlık Bilimleri Üniversitesi, Trabzon Kanuni Eğitim ve Araştırma Hastanesi, Nükleer Tıp Anabilim Dalı, Trabzon
[2]Karadeniz Teknik Üniversitesi Tıp Fakültesi, Nükleer Tıp Anabilim Dalı, Trabzon

Amaç: Nükleer Tıp Klinikleri'nde teşhis ve tedavisi yapılan ve insan sağlığında büyük öneme sahip olan tiroid bezi hastalıklarının ayırt edici tetkiklerinde kullanılan araçlardan birisi tiroid uptake cihazıdır. Radyoiyot uptake testi nükleer tıpta teşhis amaçlı tarihte kullanılan ilk prosedürdür. Tiroid uptake cihazı radyoaktif iyotun hastaya içirilmesinin ardından tiroid bezinde tutulan radyoiyot oranının belirlenmesini sağlar. Bu testin ilk aşamasında hastaya içirilecek radyoaktif iyot katkılı bir bardak suyun uptake cihazında sayımı (gama ışını sayımı) gerçekleştirilmektedir. Tiroid uptake cihazı nükleer fizik alanında kullanılan radyasyon deteksiyon cihazlarından biri olup bu tür dedektörlerde kaynak geometrisinin sayım sonuçlarını etkilediği iyi bilinmektedir. Bu çerçevede, klinikten kliniğe kullanılacak bardak türünün değişebileceği ve uygulayıcının bardağı radyoaktif iyot katkılı suyla her testte standart bir şekilde hazırlamayabileceği durumlarda kaynak geometrisinin radyoaktif iyot sayımını etkileyebileceği sonucuna ulaşılabilir. Bu nedenden dolayı bu ön çalışma ile kaynak geometrisinin radyoaktif iyot sayımı üzerine etkisinin hem deneysel olarak ve hemde Monte Carlo benzetim teknikleri kullanılarak araştırılması amaçlanmıştır.

Yöntem: Tiroid uptake testi ilk olarak 1940 yılında basit bir geiger müller sayacı ile yapılmış olup Werner tarafından bugün ki uygulama metodu ilk kez kullanılmıştır. Tiroid uptake cihazı, cetvelli prob ve kuyu tipi sayıcı, çok kanallı analizör ve bu sisteme bağlı bilgisayardan oluşur (Şekil 1). Bu çalışmada silindirik plastik bir kap sabit aktivitede farklı hacimlerde su ile seyreltilmiş I-131 solüsyonu ile doldurularak tiroid uptake cihazında sayım alınmıştır. Radyoaktif iyot ile dolu bardak her defasında cihaz probunun önüne sabit uzaklıkta olacak şekilde yerleştirilerek 60 saniyelik sayımlar alınmıştır. Ayrıca, Şekil 1A'da gösterilen uptake cihazının prob kısmı Monte Carlo tabanlı GEANT4 benzetim kodunda tanımlanarak deneysel sayım aşamaları benzetilmiştir.

Bulgular: Kapsamlı çalışmaları sürdürülen bu ön çalışmada deneme amaçlı olarak aynı aktiviteli 75 mL ve 150 mL sıvı hacminde olan iki örnekten alınan sayımların ciddi ölçekte farklı olduğu görülmüştür. Hacmin 2 kat artması durumunda alınan sayımın 3/2 oranında değiştiği gözlemlenmiştir. Benzer orana Monte Carlo tekniği kullanılarak ta yapılan benzetimlerde ulaşılmıştır.

Sonuç: Tiroid uptake testi sonuçlarının yorumlanması dünya genelinde bölgesel olarak farklılıklar göstermektedir. Amerika'da kabul edilen normal değerler 6. saatte %5-15 ve 24. saatte %10-35 aralığı iken Avrupa'da 4. saatte %6-18 ve 24. saatte %10-35 aralığı ve İstanbul'da 2. saatte %5-25 ve 24. saatte %20-50 aralığındaki uptake sonuçları normal kabul edilir. Kaydedilen iki ölçüm değerinin düzeltilmesi ile elde edilen sonuçlar klinisyen tarafından yorumlanmak üzere cihaz tarafından rapor haline getirilir ve bu rapor hastanın tiroid performansı hakkında bilgi vermektedir. Ancak ön sonuçları verilen bu çalışma ile tiroid uptake cihazında radyasyon sayımı açısından geometri faktörünün oldukça önemli olduğu ortaya çıkmaktadır. Tiroid uptake cihazı uygulamasında bardağa konan sıvı hacmi tetkik sonucunu etkileyebileceğinden bu etkinin ölçüsünün süregiden çalışmamızda olduğu gibi detaylı bir şekilde araştırılması klinik uygulamalara yol göstermesi açısından önemlidir.

Anahtar Kelimeler: Tiroid uptake, radyoaktif iyot, kaynak geometrisi



Şekil 1. Biodex Marka Atomlab 950 model tiroid uptake cihazı ve elemanları

[PS-056]

PSMA Hedefli Radyonüklid Tedavilerde Botulinum Toksini ile Tükrük Bezi Radyoproteksiyonu

Dilara Denizmen[1], Duygu Has Şimşek[1], Bora Edim Akalın[2], Serkan Kuyumcu[1], Yasemin Şanlı[1]

[1]İstanbul Üniversitesi, İstanbul Tıp Fakültesi, Nükleer Tıp Anabilim Dalı, İstanbul
[2]İstanbul Üniversitesi, İstanbul Tıp Fakültesi, Plastik, Rekonstrüktif ve Estetik Cerrahi Anabilim Dalı, İstanbul

Amaç: Prostat spesfik membran antijeni (PSMA) hedefli radyonüklid tedavilerde özellikle Ac-225 PSMA tedavisi sonrası ağız kuruluğu sık karşılaşılan bir yan etki olup hayat kalitesini önemli derecede bozması nedeniyle doz kısıtlayıcı olabilmektedir. Ağız kuruluğunu azaltmak amacıyla buz uygulaması, antikolinerjikler, lokal anestezikler gibi uygulamalar bir miktar etkili olmakla birlikte bu uygulamaların radyoprotektif etkinliği sınırlıdır. Bu olgu sunumunda tükrük bezi PSMA tutulumunu azaltarak ağız kuruluğunu önlemek amacıyla Ac-225 PSMA tedavisi öncesi parotis ve submandibular bezlere unilateral intraparankimal botulinum toksin A enjeksiyonu yapılan olguda tedavi sonuçları gösterilmektedir.

Olgu: Yetmiş yaşında, metastatik kastrasyona dirençli prostat kanseri tanısıyla 4 kür Lu-177 PSMA tedavisi alan ve beta refrakter hastalık nedeniyle Ac-225 PSMA tedavisi planlanan hastaya ağız kuruluğu yan etkisini azaltmak amacıyla tedavi öncesi botulinum toksin A uygulaması planlandı. Bazal galyum-68 (Ga-68) PSMA pozitron emisyon tomografi (PET)/bilgisayarlı tomografi (BT) çalışması yapılan olguya Ac-225 PSMA tedavisinden 3 hafta öncesinde, ultrasonografi eşliğinde sağ parotise (4x20 ünite) ve sağ submandibular (2x10 ünite) glanda toplam 6 kadrandan intraparankimal botulinum toksin A enjeksiyonu uygulandı (Şekil 1). Tedavi sonrası herhangi komplikasyon izlenmedi. Ac-225 PSMA sonrası 8. haftada tedavi yanıtı değerlendirme amacıyla yapılan Ga-68 PSMA PET/BT'de sağ parotis (SUV_{maks}: 9,8'den 3,7'ye) ve sağ submandibular glandda (SUV_{maks}: 5,2'den 3'e) SUV_{maks} değerleri %62 ve %42 azaldı. Volüm tabanlı ölçümlerde sağ parotis için somatostatin reseptör (SSTR)-TV ve SSTR-TL değerleri (SSTR-TV: 16,1'den 2,9'a; SSTR-TL 95,7'den 14,1'e) %82 ve %85 azalırken sağ submandibular için (SSTR-TV: 6,1'den 4,8'e, SSTR-TL 21,5'ten 9,2'ye) için %22 ve %58 azaldı. Karşı tükrük bezi ile karşılaştırıldığında sağ/sol parotis (1,13'ten 0,63'e) ile sağ/sol submandibuler oranı (0,8'den 0,62'ye) %44 ve %25 azaldı (Şekil 2). Hastanın Ac-225 PSMA tedavisi sonrası üç aylık takipte ağız kuruluğu şikayeti gözlenmedi. Botulinum uygulamasında geçici de olsa (~6 ay) enjeksiyon yapılan tükrük bezinin fonksiyonları azalırken karşı taraf tükrük bezi yeterli klinik etkinlik sağladığından ağız kuruluğu görülmemektedir. Bu nedenle olguya unilateral enjeksiyon yapılmış ve botulinum etkinliği boyunca tek taraf tükrük bezinde PSMA tutulumunun azaltılarak PSMA tedavilerinin yan etkilerinin önlenmesi amaçlanmıştır. Olguda botulinum uygulanması sonrasında enjeksiyon yapılan tükrük bezlerinin PSMA tutulumunda karşı tükrük bezleri ile karşılaştırıldığında belirgin azalma gözlenmiştir. Hastanın tedavi sonrasında takiplerinde ağız kuruluğu şikayeti görülmemiştir. Hastaya toplam 100 ünite botulinum uygulanması yeterli etkinlik sağlamakta olup literatürde farklı dozlarda botulinum (80-250 ünite) uygulamaları rapor edilmiştir. 2018 yılında yayınlanan bir olgu bildirisinde olgumuz ile benzer şekilde parotis bezine 80 ünite botulinum toksin A uygulanmasından sonra $SUV_{ortalama}$ düzeyinde %64 azalma elde edildiği bildirilmiş ancak SSTR-TV ve SSTR-TL düzeyleri incelenmemiştir.

Sonuç: PSMA hedefli radyonüklid tedavilerde önemli bir yan etki olan ağız kuruluğunun önlenmesinde tükrük bezlerine unilateral botulinum toksin A uygulanması tükrük bezlerinde PSMA tutulumunu belirgin azaltarak radyoprotektif etkinlik gösterdiği öngörülmektedir.

Anahtar Kelimeler: Ac-225 PSMA, radyoproteksiyon, botulinum toksin A



Şekil 1. USG eşliğinde (siyah ok) sağ parotis (4x20 ünite) ve sağ submandibuler (2x10 ünite) glanda toplam 6 kadrandan 100 ünite botulinum toksin A enjeksiyonu yapıldı
USG: Ultrasonografi

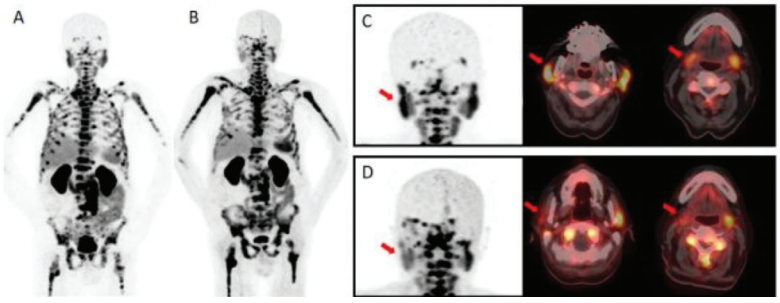

Şekil 2. 100 ünite botulinum toksin A uygulamasından önce (A, C) ve Ac-225 PSMA tedavisinden 8 hafta sonra (B, D) yapılan Ga-68 PSMA PET/BT görüntülemeleri; (A, B) MIP görüntü; (C, D) MIP ve PET/BT aksiyel füzyon kesit. 80 ünite intraparankimal botulinum toksin A uygulanan sağ parotis bezi SSTR-TV ve SSTR-TL düzeyinde %80'in üzerinde azalma elde edilirken 20 ünite enjeksiyon yapılan sağ submandibuler bezde %22 ve %58 azalma izlendi
PSMA: Prostat spesfik membran antijen, Ga: Galyum, PET/BT: Pozitron emisyon tomografi/bilgisayarlı tomografi, MIP: Maksimum intensite projeksiyon, SSTR: Somatostatin reseptör

[PS-057]

Mide Karsinomlu Bir Hastada Spesifik Görüntüleme Bulguları ile Tanı Konulan Erdheim Chester Hastalığı

Cennet Cansel Karakaşoğlu, Özlem Şahin, Çağlagül Erol, Oğuzhan Bardakcı, Buğra Kaya

Necmettin Erbakan Üniversitesi, Meram Tıp Fakültesi Hastanesi, Nükleer Tıp Anabilim Dalı, Konya

Amaç: Erdheim-Chester hastalığı (ECH) çoklu organ tutulumu ile seyreden non-langerhans hücreli histiyositozun nadir bir formudur. Genellikle yaşamın beşinci-yedinci dekatlarında görülür. Köpüksü histiositlerin kemiklerde ve yumuşak dokularda birikmesi ile karakterizedir. Hastalık tutulan organlara bağlı olarak çok geniş bir spektrumda ortaya çıkabilir. En yaygın klinik özellikler bilateral distal femur-proksimal tibianın simetrik osteosklerotik tutulumu (sıcak diz-hot knee) ile bilateral distal tibianın osteosklerotik tutulumu, diabetes insipidus, aortun çevresel kalınlaşması (kaplı aort-coated aorta) ile kardiyovasküler tutulum ve retroperitoneal fibrozistir (kıllı böbrek-hairy kidney). Sıcak diz olarak da adlandırılan kemiklerdeki iki taraflı simetrik tutulum paterni hastaların %95'inde görülür ve ECH için neredeyse patognomiktir. En sık görülen semptom kemik ağrısıdır. ECH tanısı uygun klinik, laboratuvar ve görüntüleme bulgularının varlığında histopatolojik özelliklerin tanımlanması ile konur. ECH'nin immünohistokimyasal bulguları CD68 ve CD163 pozitifliği ve Touton dev hücreleridir. Hastaların yarısından fazlasında BRAFV600E mutasyonu olduğu bildirilmiştir. Kemik ağrıları ve diabetes insipidusu olan hastamızın ECH için spesifik olan görüntüleme bulgularını sunmayı amaçladık.

Olgu: Bacak ve bel ağrısı ile başvuran 65 yaş kadın hastaya primer malignitesi sebebiyle tüm vücut kemik sintigrafisi istenmiştir. Mide Ca olan hastamızın kemik sintigrafisinde ECH'ye spesifik olan bilateral femur distali-tibia proksimalinde artmış radyoaktivite tutulumları (hot knee patern) ve bilateral tibia ve radius distalinde artmış radyoaktivite tutulumları izlendi. Hastaya çekilen kontrastlı toraks ve abdomen bilgisayarlı tomografisinde (BT) coated aorta ve hairy kidney görüntülendi. Hastadan alınan femur biyopsisinde ECH ile uyumlu histiyositik infiltrasyon görüldü (CD68+, CD163+). Hastaya mide kanserini yeniden evreleme amacı ile florodeoksiglukoz (FDG) pozitron emisyon tomografi (PET)/bilgisayarlı tomografi (BT) çekildi. FDG PET/BT'de bilateral femur distalinde, bilateral tibia proksimal ve distalinde metabolik aktivite artışı gösteren [maksimum standart tutulum değeri (SUV_{maks}): 6,31] ECH ile uyumlu medüller sklerotik lezyonlar izlendi. Hastamıza 2 sene önce de çok su içme ve çok sık idrara çıkma şikayetleriyle yaptığı başvurusunda diabetes insipidus tanısı konmuştu.

Sonuç: ECH tanısal inceleme, tedavi ve izlemde multidisipliner bir yaklaşım gerektiren, nadir görülen, multisistemik, histiositik bir hastalıktır. Tanı, tedaviye yaklaşımda ve tanı için biyopsi yerinin belirlenmesinde görüntüleme bulguları çok değerlidir. ECH ve mide Ca tanılı olgumuzda spesifik ECH bulgularını değerlendirdik.

Anahtar Kelimeler: Erdheim-Chester hastalığı, hot knee, coated aorta, hairy kidney, kemik sintigrafisi, FDG PET/BT

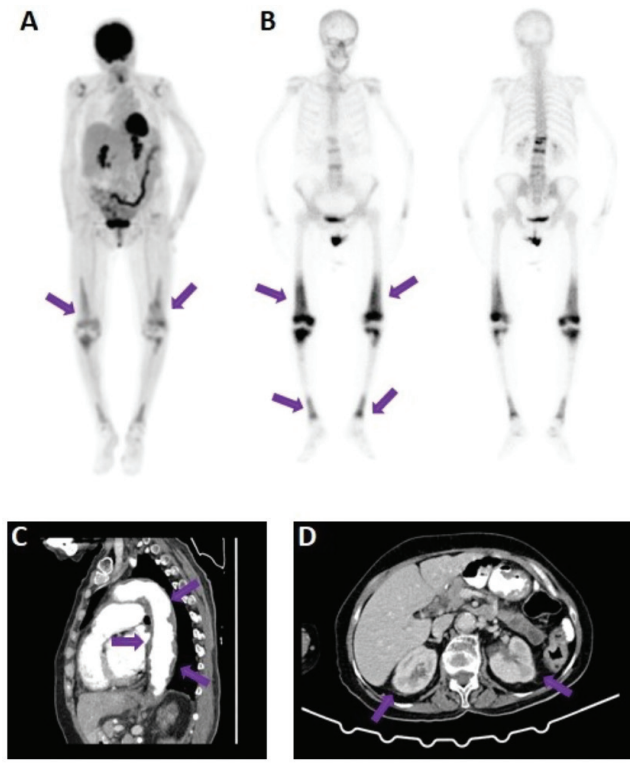

Şekil 1. (A) FDG PET/BT MIP görüntüsü (B) Tc-99m tüm vücut kemik sintigrafisi (C) kontrastlı toraks BT sagital kesit (D) kontrastlı abdominal BT aksiyel kesit

FDG: Florodeoksiglukoz, PET/BT: Pozitron emisyon tomografi/bilgisayarlı tomografi, MIP: Maksimum intensite projeksiyon

[PS-058]

GA-68 PSMA PET/BT'DE Splenozis ile Metastatik Lenf Nodu Ayrımı: Olgu Sunumu

Bilal Çağrı Bozdemir, Gözde Mütevelizade, Ceren Sezgin Arıkbaşı, Elvan Sayıt Bilgin, Gül Gümüşer

Manisa Celal Bayar Üniversitesi Tıp Fakültesi, Nükleer Tıp Anabilim Dalı, Manisa

Amaç: Son yıllarda ülkemizde ve dünyada galyum-68 (Ga-68) prostat spesfik membran antijen (PSMA) pozitron emisyon tomografi (PET)/bilgisayarlı tomografi (BT) prostat kanseri evreleme ve tedavi yanıt değerlendirmesinde vazgeçilmez bir tetkik haline gelmiştir. Prostat adenokarsinomu hücreleri yüksek oranda PSMA ekspresyonu göstermektedir. Ancak PSMA prostata özgü olmayıp, çeşitli dokularda fizyolojik PSMA ekspresyonu izlenmesi nedeniyle hatalı değerlendirmelere neden olabilmektedir. Fizyolojik PSMA ekspresyonu gösteren dokulardan birisi de dalaktır. Bu olgu sunumunda

Nucl Med Semin 2023;9:(Suppl 1):81-184

prostat Ca tanısı ile Ga-68 PSMA PET/BT tetkiki yapılan hastada peritoneal yayılımı taklit eden splenozis varlığı gösterilmiştir.

Olgu: Prostat Ca tanılı ve Gleason skoru 4+5 olan 68 yaşında erkek hastaya kliniğimizde tedavi yanıtı değerlendirilmesi amacıyla Ga-68 PSMA PET/BT tetkiki uygulandı. Prostat spesifik antijeni 201 ng/mL iken 0,42 ng/mL'ye gerileyen hastanın dış merkezde evreleme amacıyla yapılan Ga-68 PSMA PET/BT tetkiki ile karşılaştırıldığında; batında ve pelviste sayısal, boyutsal olarak ve PSMA ekspresyonu açısından belirgin regresyon gösteren multipl metastatik lenf nodları izlendi. Ayrıca 13 yıl önce trafik kazası nedeniyle splenektomi öyküsü olduğu bilinen hastada bir önceki tetkikte batın sol yan duvarı ve mide posterior komşuluğunda splenozis ile uyumlu olarak değerlendirilen sırasıyla 31x30 mm ve 17x12 mm boyutlarındaki iki adet nodüler lezyonda güncel tetkikte anlamlı farklılık izlenmedi. Bununla birlikte sol parakolik alanda daha önce hafif artmış Ga-68 PSMA tutulumu gösteren, lenf nodu olarak değerlendirilen subsantimetrik nodüler dansite artışı alanının da benzer şekilde sebat ettiği görüldü (Şekil 1). Hastada splenozis tanısını doğrulama amacıyla Tc-99m nano-kolloid dalak sintigrafisi çekildi. Dalak lojunda izlenen nodüler lezyonların yanı sıra sol parakolik alanda önceki tetkikte metastatik lenf nodu lehine değerlendirilen nodüler lezyonun da Tc-99m nano-kolloid tek foton emisyon bilgisayarlı tomografi (SPECT)/BT ve Ga-68 PSMA PET/BT tutulumları birbiri ile uyumlu olarak izlendi ve splenozis tanısı kesinleştirildi (Şekil 2).

Sonuç: Prostat Ca tanılı hastalarda Ga-68 PSMA PET/BT tetkiki yapılmadan önce detaylı anamnez alınması ve travmatik splenektomi öyküsü olan hastalarda splenozis ihtimalinin göz önünde bulundurulması önemlidir. Splenozisten şüphelenildiği durumlarda ise Tc-99m nano-kolloid dalak sintigrafisi ve gerektiğinde SPECT/BT kullanılarak tanının doğrulanması gerekir. Bu şekilde tedaviye yanıt değerlendirilmesi için yapılan tetkikte fizyolojik tutulumdan kaynaklanan yanlış pozitifliklerin önüne geçilebilecektir.

Anahtar Kelimeler: Ga-68 PSMA PET/BT, splenozis, Tc-99m nano-kolloid SPECT/BT

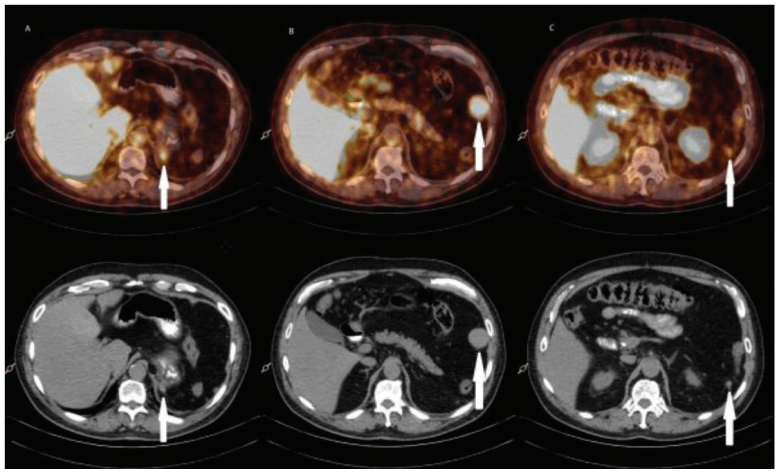

Şekil 1. Tedaviye yanıt değerlendirme amacıyla yapılan Ga-68 PSMA PET/BT tetkikinde 1,3 cm (A), 3 cm (B) çaplı lezyonlar ve subsantimetrik nodüler dansite artışı alanı (C)
Ga-68: Galyum-68, PSMA: Prostat spesfik membran antijen, PET/BT: Pozitron emisyon tomografi/bilgisayarlı tomografi

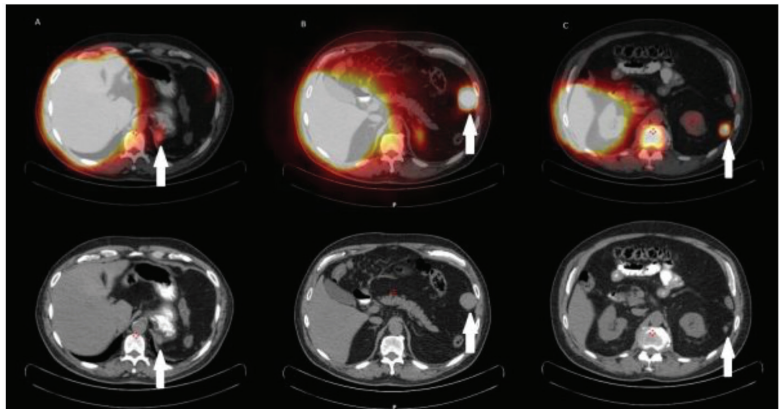

Şekil 2. Tc-99m nano-kolloid SPECT/BT tetkikinde 1,3 cm (A), 3 cm (B) çaplı lezyonlar ve subsantimetrik nodüler dansite artışı alanı (C)
SPECT/BT: Tek foton emisyon bilgisayarlı tomografi/bilgisayarlı tomografi

[PS-059]

Radyoembolizasyon Tedavisinin Metastatik Karaciğer Tümörlerindeki Etkinliği - Retrospektif, Tek Merkez Çalışması

Özgül Ekmekçioğlu[1], Umut Erdem[2], Hikmet Özvar[3], Pelin Arıcan[1], Özgür Bostancı[4]

[1]Sağlık Bilimleri Üniversitesi, Şişli Hamidiye Etfal Eğitim ve Araştırma Hastanesi, Nükleer Tıp Kliniği, İstanbul
[2]Sağlık Bilimleri Üniversitesi, Şişli Hamidiye Etfal Eğitim ve Araştırma Hastanesi, Girişimsel Radyoloji Kliniği, İstanbul
[3]Sağlık Bilimleri Üniversitesi, Şişli Hamidiye Etfal Eğitim ve Araştırma Hastanesi, Radyasyon Onkolojisi Kliniği, İstanbul
[4]Sağlık Bilimleri Üniversitesi, Şişli Hamidiye Etfal Eğitim ve Araştırma Hastanesi, Hepatobiliyer Cerrahi Kliniği, İstanbul

Amaç: Metastatik karaciğer tümörlerinde kullanılan lokal tedaviler, hastalığı ve sağkalımı etkin bir şekilde kontrol etmektedir. Transarteriyel radyoembolizasyon (TARE) güvenle kullanılan bir lokorejyonel tedavi yöntemidir. Çalışmamız TARE'nin farklı metastatik karaciğer tümörleri üzerindeki etkisini ve tedavi öncesi klinik bulguların etkisini araştırmayı amaçlamıştır.

Yöntem: Radyoembolizasyon için kliniğimize başvuran metastatik karaciğer tümörü olguları retrospektif olarak değerlendirildi. Her hasta tedavi öncesi yapılan multidisipliner tedavi kurulunda değerlendirildi. Hasta seçiminde ve değerlendirmede klinik, radyolojik, girişimsel radyoloji ünitesinde yapılan vasküler yapı değerlendirmesi ve ek olarak makroagregat albümin sintigrafisi ile hesaplanan akciğer şant hesaplaması parametreleri kullanıldı. Tedavi öncesi ve sonrası tek foton emisyon bilgisayarlı tomografi/bilgisayarlı tomografi görüntüleri ile anatomik uygunluk ve dozimetrik hesaplamalar yapıldı.

Bulgular: Otuz dört (17 kadın, 17 erkek) hasta tedaviye uygun bulundu. Hastalar 115,88±47,84 Gy Y-90 cam mikroküreler ile tedavi edildi. Tedavi sonrası ortalama sağkalım oranı 14,59±12,59 ay olarak saptandı. Tedavi öncesi albümin düzeyleri yüksek olan hastalarda daha yüksek sağkalım oranları tespit edildi. Tedaviye yanıtı öngörmek için değerlendirilen albüminin optimum cut-off değeri %88,89 duyarlılık, %62,50 özgüllük, %72,73 PPD ve %83,33 NPD seviyeleri ile 4 mg/dL olarak saptandı. Ayrıca hasta yaş değerindeki bir birimlik artış, hasta grubumuzda mortaliteyi 1.152 kat artırmıştır.

Sonuç: Radyoembolizasyon, metastatik karaciğer hastalığının kontrolünde güvenli ve etkili bir yöntemdir. Tedavi öncesi albümin seviyeleri, tedavi yanıtını önemli ölçüde etkilediği saptanmıştır; daha yüksek albümin seviyeleri, daha yüksek hayatta kalma oranları ile ilişkilidir. Ayrıca, ileri yaş, hasta grubumuzda mortalite oranları ile pozitif korelasyon göstermiştir.

Anahtar Kelimeler: Radyoembolizasyon, Y-90, metastatik karaciğer tümörleri, albümin

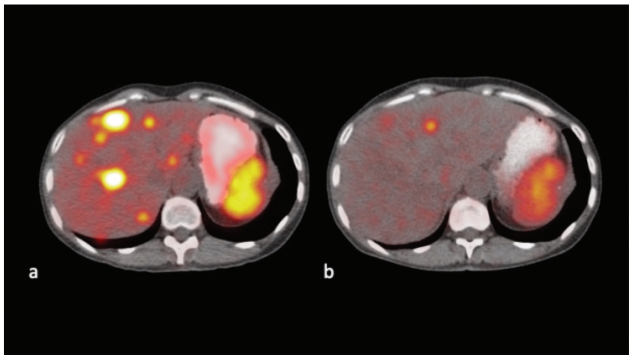

Şekil 1. Metastatik NET tanılı hastada verilen 120 Gy Y-90 tedavisi öncesi (a) ve sonrası (b) görüntüleri
NET: Nöroendokrin tümör

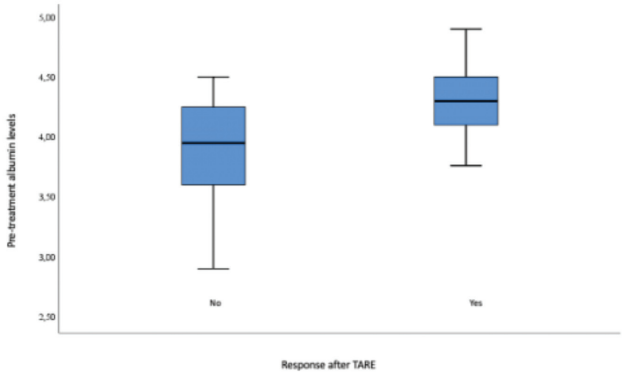

Şekil 2. Tedavi öncesi albümin değerleri ve tedaviye yanıt ilişkisi, p=0,003
TARE: Transarteriyel radyoembolizasyon

Tablo 1. Tedavi alan hasta grubunun genel özellikleri

Yaş (ortalama)	61,85±10,63 (36-80)
Tümör tipi(n)	
Kolon kanseri	19 (55,9 %)
Nöroendokrin Tümörler	10 (29,4 %)
Diğer tipler	5 (13,7 %)
Önceki verilen tedaviler	
Kemoterapi	23 (67,6%)
Lokorejyonel tedaviler (RFA or TAKE)	5 (14,7%)
Radyonüklit sistemik tedavi	6 (17,6%)
Diğer	9 (26,5%)
Albumin (mg/dl)	
>4	35,3%
<4	64,7%
TARE sonrası yanıt oranı	
Evet	18 (52,9%)
Hayır	16 (47,1%)
Ortalama tedavi dozu	115,88±47,84
Ortalama yaşam süresi (ay)	14,59±12,59

[PS-060]

Pediatrik Nöroblastom Hastalarında GA-68 DOTATATE PET/BT'de Pineal Bez Tutulumu

Emine Göknur Işık, Dilara Denizmen, Dilşat Fırat Arslan, Duygu Has Şimşek, Zeynep Gözde Özkan

İstanbul Üniversitesi, İstanbul Tıp Fakültesi, Nükleer Tıp Anabilim Dalı, İstanbul

Amaç: Nöroblastom (NB) çocukluk çağı kanserlerinin %6'sını oluşturan nöral krest kökenli bir malignitedir. Aynı zamanda en sık ekstrakraniyal solid tümör olup %90'ı beş yaşından önce tanı alır. Tanı anında hastaların %50'sinde metastaz görülmektedir. Erken evre hastalıkta öncelikle cerrahi tedavi uygulanmakla birlikte ileri evrede kemoradyoterapi (KRT), immünoterapi, kemik iliği transplantasyonu ve başta I-131 metaiyodobenzilguanidin (MIBG) olmak üzere peptit radyonüklit reseptör tedavisi (PRRT) gibi radyonüklid tedaviler de uygulanabilmektedir. Bu olgu serisinde PRRT tedavisi planlamak amacıyla Ga-68 DOTATATE pozitron emisyon tomografi (PET)/bilgisayarlı tomografi (BT) (DOTAPET) görüntüleme yapılan evre 4 NB tanılı çocuk hastalarda gözlenen ve fizyolojik/reaktif olarak değerlendirilen pineal bez tutulumu paylaşılmak istenmiştir.

Olgu 1: Üç yaşında kadın hasta, evre 4 NB tanısıyla multiple KRT, immünoterapi ve debulking cerrahi sonrası progresyon saptanması ve I-123 MIBG görüntülemede lezyonlarda tedavi edilecek düzeyde tutulum izlenmemesi üzerine PRRT tedavisine uygunluğunun değerlendirilmesi amacıyla DOTAPET yapıldı. DOTAPET görüntülemede batın yerleşimli kitle lezyonda I-123 MIBG'den yüksek, karaciğere eş/karaciğerden yüksek düzeyde heterojen aktivite tutulumu izlendi. Ayrıca kraniyumda pineal beze uyan alanda tutulum (SUV_{maks}: 4,8) dikkati çekti. Eş zamanlı beyin manyetik rezonans görüntülemesinde (MRG) bu alanda metastaz lehine bulgu saptanmadı (Şekil 1).

Olgu 2: Dört yaşında erkek hasta, evre 4 NB tanısıyla KT, cerrahi, immünoterapi ve I-131 MIBG tedavileri sonrası kemik metastazlarında progresyon saptandı. MIBG'de kemik tutulumu olmaması nedeniyle DOTAPET görüntüleme yapıldı ve kemik metastazlarında somatostatin reseptör (SSTR) ekspresyonu izlendi. Ayrıca pineal beze uyan alanda (SUV_{maks}: 3,5) tutulum mevcuttu (Şekil 2).

Olgu 3: Altı yaşında kız hasta, metastatik evre 4 NB tanısıyla KT, immünoterapi, debulking cerrahi sonrası progrese hastalık gelişmesi üzerine I-123 MIBG ve DOTAPET görüntüleme yapıldı. DOTAPET'te primer lezyon ve rezidüel metastatik lenf nodlarında MIBG'ye göre düşük düzeyde tutulum izlenirken MIBG'den farklı olarak en belirgini frontoparietal bölgede olmak üzere bilinen kemik metastazlarında yoğun SSTR ekspresyonu izlendi. Ayrıca pineal beze uyan alanda fokal aktivite tutulumu (SUV_{maks}: 3,3) saptandı. Eş zamanlı MRG'de pineal bezde metastaz saptanmadı (Şekil 3).

Sonuç: NB diğer nöroektodermal kaynaklı tümörler gibi heterojen yapıya sahip olup lezyonların bir kısmında SSTR ekspresyonu izlenebilmekte ve DOTAPET; I-123 MIBG ve florodeoksiglukoz PET/BT'ye tamamlayıcı görüntüleme görevi üstlenmektedir. PRRT planlanan hastalarda ise tedavi öncesi patolojik tutulumlar kadar çocuklardaki fizyolojik dağılımın da belirlenmesi önem arz etmektedir. Hipofiz, sürrenal gland, karaciğer gibi alışılagelmiş organlara ek olarak normal pineal bezde de SSTR 1, 2, 3 ve 5 ekspresyonuna rastlanmaktadır. Bu olgu serisinde evre 4 NB tanısıyla çok sayıda tedavi modalitesi uygulanan üç çocuk hastada izlenen ve çocukların 2'sinde eş zamanlı MRG'de metastaz saptanmaması üzerine fizyolojik pineal SSTR ekspresyonunu yansıttığı kabul edilen tutulumlar tanımlanmıştır. Riaz ve ark.'nın yayınladığı olgu serisinde 3 çocuk hastada fizyolojik pineal bez tutulumu tariflenmiş ancak 3 çocuğun da kız olması nedeniyle cinsiyete bağlı bir tutulum olabileceği söylenmiş olsa da bizim serimizde erkek çocuk olgunun da bulunması tutulumun cinsiyetten çok her üç çocukta da bilinen evre 4 NB tanısıyla veya uygulanan yoğun tedaviler sonrası artmış SSTR ekspresyonuna bağlı olabileceğini düşündürmektedir.

Anahtar Kelimeler: Nöroblastom, Ga-68 DOTATATE PET/BT, pineal gland, epifiz bezi, SSTR

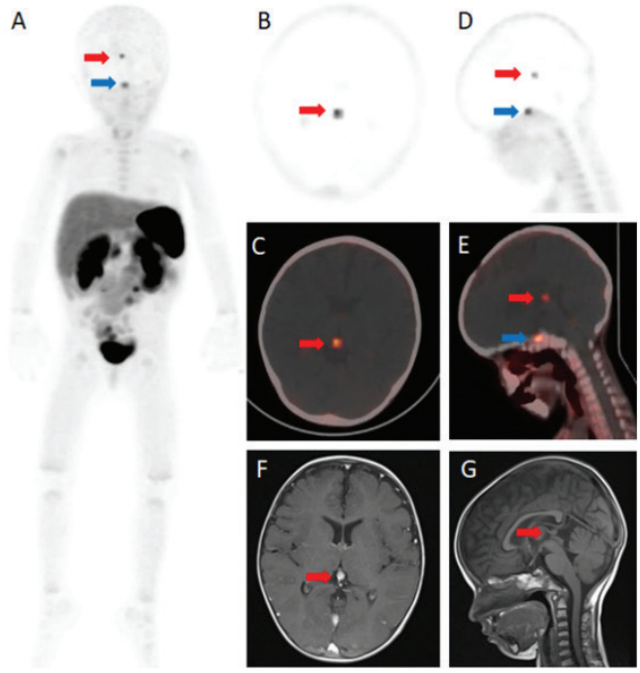

Şekil 1. Olgu 1; MIP (A), transaksiyel PET ve PET/BT (B, C), sagittal PET ve PET/BT (D, E). Ga-68 DOTATATE PET/BT'de epifiz (kırmızı ok) ve hipofize (mavi ok) ait fizyolojik aktivite tutulumları ile MR aksiyel kesit ve sagittal kesitte (F, G) epifiz loju gösterilmekte

MIP: Maksimum intensite projeksiyon, PET/BT: Pozitron emisyon tomografi/bilgisayarlı tomografi, MR: Manyetik rezonans

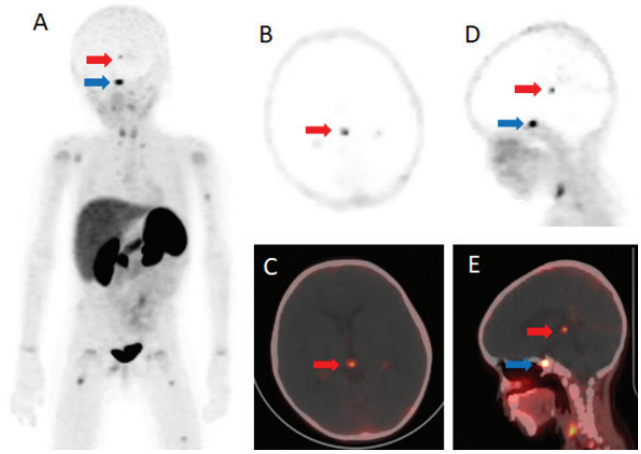

Şekil 2. Olgu 2; MIP (A), transaksiyel PET ve PET/BT (B, C), sagittal PET ve PET/BT (D, E) Ga-68 DOTATATE PET/BT'de epifiz (kırmızı ok) ve hipofize (mavi ok) ait fizyolojik aktivite tutulumları izlenmekte

MIP: Maksimum intensite projeksiyon, PET/BT: Pozitron emisyon tomografi/bilgisayarlı tomografi

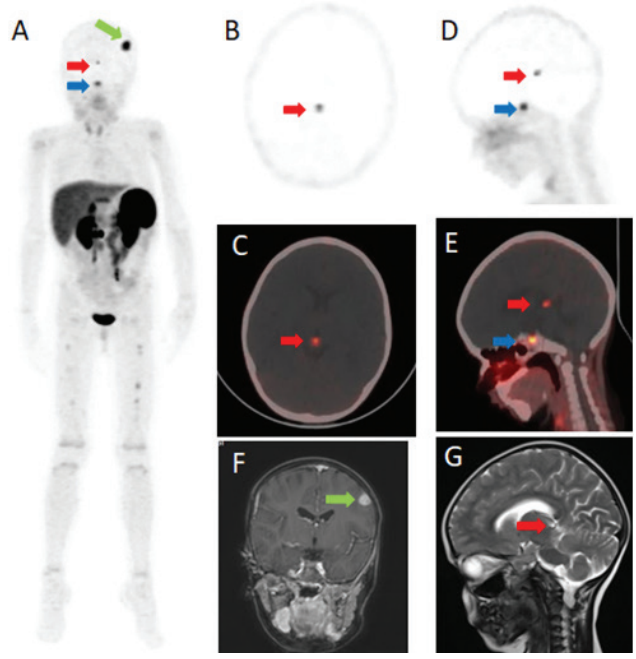

Şekil 3. Olgu 3; MIP (A), transaksiyel PET ve PET/BT (B, C), sagittal PET ve PET/BT (D, E) Ga-68 DOTATATE PET/BT'de epifiz (kırmızı ok) ve hipofize (mavi ok) ait fizyolojik aktivite tutulumları ve beyin metastazına ait (yeşil ok) aktivite tutulumu. Kraniyal MR koronal kesitte (F) beyin metastazı (yeşil ok) ve sagittal kesitte (G) epifiz loju (kırmızı ok) gösterilmekte

MIP: Maksimum intensite projeksiyon, PET/BT: Pozitron emisyon tomografi/bilgisayarlı tomografi, MR: Manyetik rezonans

[PS-061]

FDG PET/BT Görüntülemede Uterusta Hipermetabolik Benign Kitle: Adenomiyozis

Cengiz Taşçı[1], Mehmet Gökçü[2], Selim Serter[3]

[1]İzmir Ekonomi Üniversitesi Tıp Fakültesi, Medical Point İzmir Hastanesi, Nükleer Tıp Anabilim Dalı, İzmir
[2]İzmir Ekonomi Üniversitesi Tıp Fakültesi, Medical Point İzmir Hastanesi, Kadın Hastalıkları ve Doğum Anabilim Dalı, İzmir
[3]İzmir Ekonomi Üniversitesi Tıp Fakültesi, Medical Point İzmir Hastanesi, Radyoloji Anabilim Dalı, İzmir

Amaç: Adenomiyozis (adenomiyoma), endometriyum tabakasının miyometrium kası içerisine büyümesi ile oluşan benign bir durumdur. Nedeni bilinmemektedir. Sıklıkla 30-50 yaş kadınlarda, en az bir gebelik yaşamış kadınlarda rastlanır. Çoğu olguda hiçbir belirti vermezken, bazı olgularda yoğun adet kanamaları, ağrılı adet görme gibi belirtilere neden olabilir. Bulgular menstrüasyonla artma eğilimindedir. Bu olgu sunumunda onkolojik pozitron emisyon tomografi (PET)/bilgisayarlı tomografi (BT) taramalarında tesadüfen belirlenen bir adenomiyozis olgusu gösterilmektedir.

Olgu: Hodgkin lenfoma tanısıyla izlenen 33 yaşında kadın hastadır. Evreleme amaçlı olarak yapılan florodeoksiglukoz (FDG) PET/BT uterus sol yarısında hipermetabolik lezyon izlenmiştir (SUV_{maks}: 14,0, Şekil 1A). Bilateral over lojunda hipometabolik kist mevcuttur. Hastanın pelvik manyetik rezonansında (MR) uterusta belirgin bir kitle izlenmemiştir. Bu alanda sınırları net olmayan, endometriumdan miyometriuma uzanım gösteren basit kalınlaşma biçiminde lezyon izlenmiştir. Bu hastada tedavi yanıtını değerlendirmek için üç ayda bir yapılan FDG PET/BT'lerde lezyon stabil görünümde izlenmiştir (SUV_{maks}: 15,1 Şekil 1B ve 11,6 Şekil 1C).

Sonuç: FDG PET/BT taramalarında sıklıkla benign bazı kitleler hipermetabolik olarak izlenmekte ve maligniteyi taklit etmektedir. Hodgkin lenfomalı bu hastada da uterustaki hipermetabolik lezyonun ikinci bir primer malignite olabileceği düşünülmüş ancak MR ile bu durum ekarte edilmiştir. MR'de tipik bir kitle gözlenmemesi, endometriumdan miyometriuma uzantıların belirlenmesi, geçiş zonunun kalınlaşması bu alanda kitle olasılığını dışlamaktadır. Uterusta tesadüfen belirlenen hipermetabolik kitlelerin adenomiyozis açısından klinik olarak ve MR ile değerlendirilmesi malignitenin dışlanmasında yararlı olmaktadır.

Anahtar Kelimeler: Adenomiyozis, F-18 FDG PET/BT

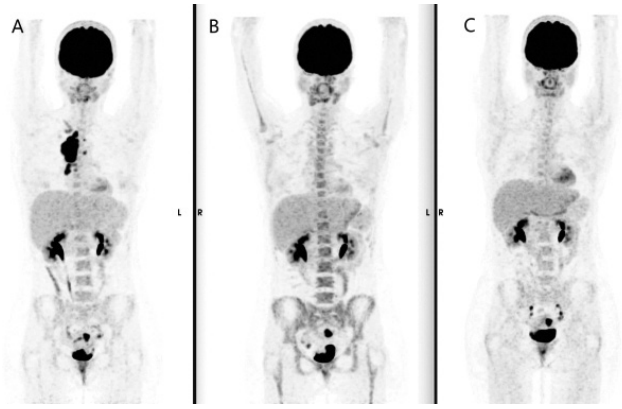

Şekil 1. Hodgkin lenfoma tanısıyla izlenen 33 yaşında kadın hastanın evreleme (A) ve tedavi yanıtı değerlendirme (B, C) amacıyla yapılan FDG PET/BT MIP görüntüleri. Evreleme görüntüsünde (A) mediastende hipermetabolik lenf nodları gözlenmektedir. Mediastinal lenf nodları tedavi ile kaybolurken, uterustaki lezyon tüm görüntülemelerde hemen hemen stabil olarak izlenmektedir [SUV_{maks}: 14,0 (A), 15.1 (B) ve 11.6 (C)

FDG: Florodeoksiglukoz, PET/BT: Pozitron emisyon tomografi/bilgisayarlı tomografi, MIP: Maksimum intensite projeksiyon

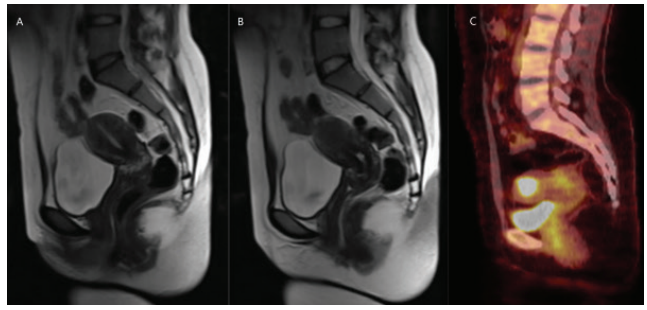

Şekil 2. Hastanın T2 MRG'leri (A, B) ve FDG hibrit görüntüsü (C). MRG'lerinde belirgin bir kitle izlenmemiş olup, sınırları net olmayan, endometriumdan miyometriuma uzanım gösteren basit kalınlaşma biçiminde lezyon izlenmişti

MRG: Manyetik rezonans görüntüleme, FDG: Florodeoksiglukoz

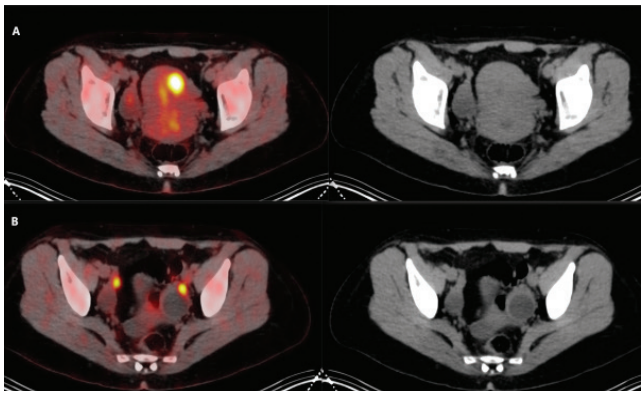

Şekil 3. Hastanın son FDG PET/BT görüntüsü (C). Uterus sol yarısında hipermetabolik olarak izlenen alanda BT'de lezyon gözlenmemiştir (A). Hastanın her iki over lojunda hipometabolik kist mevcuttur ve bilateral üreterlere ait idrar aktiviteleri gözlenmektedir (B)

FDG: Florodeoksiglukoz, PET/BT: Pozitron emisyon tomografi/bilgisayarlı tomografi

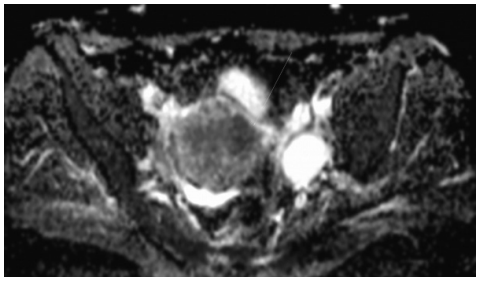

Şekil 4. MR diffüzyon görüntüsünde uterus sol yarısındaki lezyon alanı hipointens gözlenmektedir

MR: Manyetik rezonans

[PS-062]

F-18 FDG PET/BT ile Saptanan Testis Kaynaklı Büyüyen Teratom Sendromu Olgusu

Hatice Uslu, Dilruba Torun, Mehmet Tarık Tatoğlu, Çağla Haksal, Ebru İbişoğlu

İstanbul Medeniyet Üniversitesi, Göztepe Prof. Dr. Süleyman Yalçın Şehir Hastanesi, Nükleer Tıp Anabilim Dalı, İstanbul

Amaç: Büyüyen teratom sendromu (BTS) germ hücreli tümörü olan olgularda kemoterapi sırasında ve sonrasında tümör markerlarının normale dönmesine rağmen [beta-HCG, laktat dehidrogenaz (LDH), alfa-fetoprotein] metastazlarla ortaya çıkan nadir görülen iyi huylu bir tümördür. Tanı ardışık radyolojik görüntülemelerle ve eksize edilen cerrahi örnekte sadece rezidüel matür teratomun varlığı ile konur. Erken klinik-radyolojik tanı ve ardından tam cerrahi eksizyon, bu hastaların sürvisini iyileştirir ve gereksiz yere tekrar kemoterapi verilmesini önler. Hemen hemen her organın tutulumu bildirilmiştir ve en yaygın bölge retroperitondur. Biz de testis germ hücreli tümörü olan olgumuzda kemoterapi öncesi ve sonrası yapılan F-18 florodeoksiglukoz (FDG) pozitron emisyon tomografi (PET)/bilgisayarlı tomografi (BT) görüntüleri ile tanıdığımız ve histopatolojik olarak doğrulanan nadir görülen testis kaynaklı BTS olgusunu sunuyoruz.

Olgu: Otuz üç yaşında erkek hasta hastaneye ilk başvuruda skrotal Doppler ultrasonografi ile sol testiste 20x12x13 cm büyüklüğünde kitle görülmesi üzerine sol orşiektomi yapılmış ve histopatolojik olarak mikst germ hücreli tümör (%35 embriyonel karsinom, %30 teratom, %30 yolk sac, %5 seminom) tanısı almıştır. Tanı esnasında tümör belirteçlerinin yükseldiği (AFP: 1040, beta-HCG: 268, LDH: 737) görülmüş ve evreleme amaçlı FDG PET/BT yapılmıştır. F-18 FDG PET/BT'de her iki akciğerde, en belirginleri 10 mm boyutunda çok sayıda (SUD_{maks}: 5,0) ve karaciğerde büyüğü yaklaşık 19 mm (SUD_{maks}: 10,1) boyutunda olmak üzere hipermetabolik metastatik nodüler lezyonlar izlendi. Aynı zamanda batında belirgini sol üst kadranda yaklaşık 60x65x70 mm boyutunda olmak üzere yoğun hipermetabolik (SUD_{maks}: 10,9) metastatik nodüler lezyonlar izlendi (Şekil 1A, 2A). Takiben hastaya 4 kür bleomisin, etoposid, cisplatin kemoterapi tedavisi uygulandı. Tedavi sonrası değerlendirme amacıyla FDG PET/BT görüntülemesi yapıldı. Yapılan görüntülemede her iki akciğer parankimindeki nodüllerde metabolik olarak tam, morfolojik olarak tama yakın regresyon, karaciğerdeki lezyonların metabolik olarak tam regrese, morfolojik olarak bazılarının boyutunun arttığı, bazılarının tam regrese olduğu izlendi. Batın içerisinde izlenen lezyonların en büyüğü yaklaşık 140x110 mm olan tüm retroperitonu kaplayan boyutlarının belirgin arttığı, kayda değer FDG tutulumu göstermeyen, hipodens sıvı dansitesinde çok sayıda nodüler/kitlesel lezyon izlendi (Şekil 1B, 2B). Eş zamanlı bakılan tümör markerlarında belirgin regresyon olduğu (AFP: 19, beta-HCG: 0,7, LDH: 209) görüldü. BTS ön tanısı konulan hastaya histopatolojik verifikasyon amacıyla abdominal ve retroperitoneal kitle eksizyonu yapıldı. Rezidü tümörde teratom komponenti dışında germ hücreli tümör komponenti saptanmamış olup BTS tanısı doğrulanmış oldu.

Sonuç: FDG PET/BT testis tümörlerinin tanı ve tedavi takibinde yaygın kullanılan bir yöntemdir. Büyüyen teratom sendromu tanısını tek başına koyabilen bir görüntüleme yöntemi yoktur ancak olgumuzun FDG PET/BT görüntüleri, mevcut lezyonların metabolik aktivitesini kaybetmesi ve morfolojik olarak progrese olması nedeniyle BTS'yi düşündürmüştür. Kitlesel lezyonların eksizyonu uygulanmış ve histopatolojik olarak BTS tanısı konmuştur. Olgumuzda olduğu gibi diğer görüntüleme yöntemlerine ihtiyaç duyulmadan germ hücreli tümörlerin tedavi takibi sırasında FDG PET/BT ile BTS tanısının koyulabileceğini vurgulamak istedik.

Anahtar Kelimeler: Büyüyen teratom sendromu, testis, germ hücreli tümör, F-18 FDG PET/BT

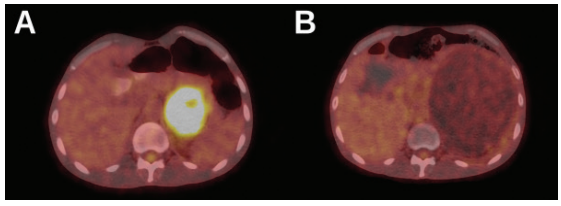

Şekil 1.

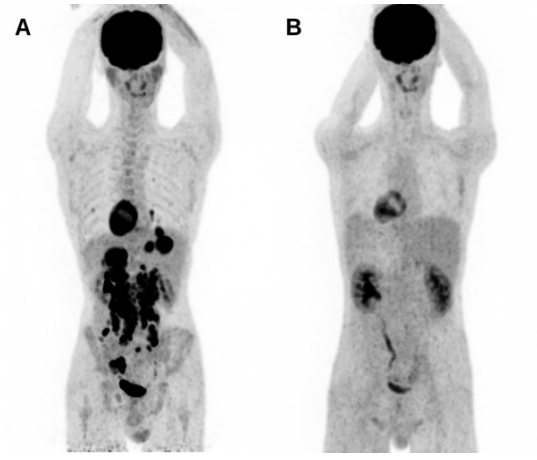

Şekil 2. (A) tedavi öncesi MIP görüntüsü, (B) tedavi sonrası MIP görüntüsü

[PS-063]

Prostat Kanserinin Deri Tutulumunda Başarılı LU-177 PSMA-617 Tedavisi

İlknur Ak Sivrikoz[1], Hakan Deveci[1], Ali Murat Ak[1], Ersoy Acer[2]

[1]Eskişehir Osmangazi Üniversitesi Tıp Fakültesi, Nükleer Tıp Anabilim Dalı, Eskişehir
[2]Eskişehir Osmangazi Üniversitesi Tıp Fakültesi, Deri ve Zührevi Hastalıklar Anabilim Dalı, Eskişehir

Amaç: Uzak deri metastazları, prostat kanserinin nadir bir prezentasyonu olmasına rağmen, ilerlemiş hastalık ve kötü prognoz göstergesi olarak önemini korumaktadır. Burada, multiple deri metastazları Lu-177 prostat spesfik membran antijen (PSMA)-617 ile tedavi edilen bir prostat kanseri olgusunu sunuyoruz. Bildiğimiz kadarıyla, hastamız, Lu-177 PSMA-617 tedavisi sonrası Galyum-68 (Ga-68) PSMA pozitron emisyon tomografi (PET)/bilgisayarlı tomografi (BT) ile tam yanıtın bildirildiği ilk olgudur.

Olgu: Yetmiş yaşında, prostat kanseri öyküsü olan erkek hasta Ga-68 PSMA PET/CT için bölümümüze sevk edildi. On iki yıl öncesinde Gleason skoru 5+5=10 prostat adenokarsinomu hihayesi olan hastanın mons pubisinde multiple deri lezyonları ve birkaç aydır ortaya çıkan sol alt ekstremite şişliği şikayeti vardı. Fizik muayenede en büyüğü mons pubisin (A) üzerinde 3,5x2,3 cm'lik çok sayıda sertleşmiş, eritematöz ve infiltratif papülonodüler lezyonlar saptandı. prostat spesifik antijen (PSA) seviyesi 755 ng/mL idi. Ga-68 PSMA PET/BT'de deri lezyonlarına karşılık gelen artmış aktivite tutulumları izlendi, SUV_{maks} 2, 5 (A). Ayrıca, pelvik ve retroperitoneal lenf nodu alanlarında multiple lenf nodu met(ler)i (B) ile deri/deri altı dokularda artmış PSMA uptakeleri ve sol alt ekstremitede ödem (C) izlendi. Histolojik değerlendirme ve immünohistokimyasal boyama, prostat adenokarsinomunun deri metastazı ile uyumluydu. Lezyonlarda artmış PSMA tutulumu olması nedeniyle Lu-177 PSMA radyo ligand tedavisi planlandı. Toplam 3 doz sonra (döngü başına ortalama 5,5 GBq aktivite ve 6-8 hafta aralıkla), Ga-68 PSMA PET/CT taraması, artan PSMA uptake'i gösteren tüm lezyonların kaybolduğunu ortaya koydu. Fizik muayenede mons pubiste var olan tüm deri lezyonlarının da kaybolduğu görüldü (Şekil 1B). PSA seviyesi 75 ng/mL'ye düştü. Hastaya 2 doz daha Lu-177 PSMA tedavisi (toplam 5 kür) verildi ancak ileus nedeniyle genel durumu bozulan hasta kaybedildi.

Olguların %0,06-0,3'ünde görülen deri met(ler)i prostatın kanser yayılımı için yaygın bir bölge değildir. Lezyonlar çoğunlukla başlangıçta çok sayıda eritamatöz nodüller veya plaklar olarak, daha az sıklıkla tek bir nodül olarak ve nadiren pubis veya cinsel organların derisinde ödem veya spesifik olmayan bir döküntü olarak ortaya çıkar; uzak deri metastazları da bildirilmiştir. Görünümleri zoster, anjiyosarkom, selülit, piyoderma gangrenozum, morfea veya trikoepitelyomalara benzeyebilir. Kesin tanı için bu lezyonlardan biyopsi alınması gerekir. Bu hastaların çoğu zaten ilerlemiş hastalığa sahip olduğundan, çeşitli tedavi metodolojilerini değerlendirmek veya karşılaştırmak için herhangi bir çalışma yapılmamıştır. Çoğu hastada semptomları tedavi etme ve hastaların yaşam kalitesini iyileştirme girişimlerinde palyatif bakım ve lokal radyasyon tedavisi uygulanmaktadır. Metastatik prostat kanserinde, Lu-177 PSMA-617 tedavisinin standart tedaviye eklendiğinde hasta sonuçlarını iyileştirdiği gösterilmiştir.

Sonuç: Metastatik kastrasyonlu hastalarda PSA düzeylerini düşürme kapasitesinin kabazitaksel gibi üçüncü basamak tedavilerden üstün olduğu değerlendirilmiştir. Bizim olgumuz, Ga-68 PSMA PET/BT ile artmış PSMA ekspresyonu gösteren deri metastazlı prostat kanseri hastalarında etkili bir tedavi olduğunu düşündürmektedir.

Anahtar Kelimeler: Prostat kanseri, deri metastazı, Ga-68 PSMA PET/BT, Lu-177 PSMA tedavisi

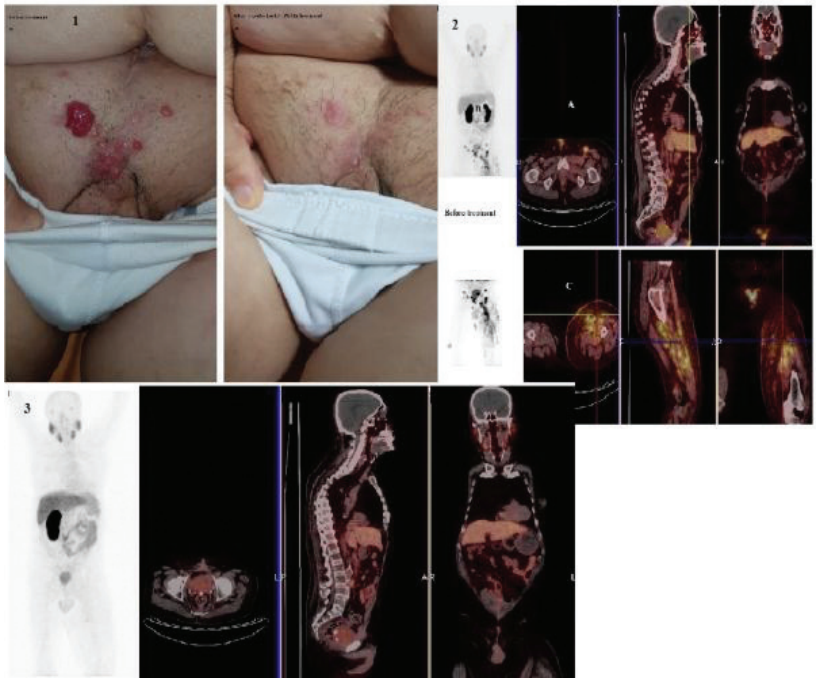

Şekil 1. Tedavi öncesi ve sonrası deri lezyonları ve Ga-68 PSMA PET/BT görüntüleri
Ga: Galyum, PSMA: Prostat spesfik membran antijen, PET/BT: Pozitron emisyon tomografi/bilgisayarlı tomografi

Nucl Med Semin 2023;9:(Suppl 1):81-184

[PS-064]

FDG PET/BT'de Rosai-Dorfman Hastalığı Bulguları

Cennet Cansel Karakaşoğlu, Özlem Şahin, Çağlagül Erol, Oğuzhan Bardakcı, Buğra Kaya

Necmettin Erbakan Üniversitesi, Meram Tıp Fakültesi, Nükleer Tıp Anabilim Dalı, Konya

Amaç: Rosai-Dorfman hastalığı (RDH) ilk olarak 1969'da tanımlanmış ve etkilenen dokularda aktive edilmiş histiositlerle karakterize, nadir bir non-langerhans hücreli histiositozdur. Prevelansı 1:200000 olup, iyi huylu lenfoproliferatif bir hastalıktır. RDH'yi Epstein-Barr virüsü (EBV), herpes virüsleri, sitomegalovirüs ve insan bağışıklık yetersizliği virüsü gibi viral enfeksiyonlarla ilişkilendiren çalışmalar mevcuttur, ancak henüz net bir bağlantı kurulmamıştır. Çoğu hastada ateş, kilo kaybı ve gece terlemeleri ile ilişkili ağrısız masif servikal lenfadenopati ile karakterize bir hastalıktır. Mediastinal, abdominal, inguinal ve pelvik lenf nodlarında da tutulum olabilir. Çalışmalarda olguların %40'tan fazlasının burun boşluğu, deri ve kemik gibi ekstranodal tutulumları içerdiği görülmüştür. Paranasal sinüsler en yaygın ekstranodal tutulum bölgesidir. Kesin tanı, yoğun histiyositik infiltrasyon, emperipolesis, S100, CD68 pozitifliği ve CD1a negatifliği gösteren histopatolojik inceleme ile konabilir. RDH lezyonlarında florodeoksiglukoz (FDG) aviditesi çoğalan histiositlerin ve diğer infiltre edici enflamatuvar hücrelerin yoğun glikoz bağımlılığıyla ilişkilendirilebilir. FDG pozitron emisyon tomografi (PET)/bilgisayarlı tomografi (BT) hastalığın boyutunun anlaşılmasında ve tedaviye yanıtın değerlendirilmesinde kullanılabilir. Yaygın lenf nodu, sinüs, burun boşluğu tutulumu ve deri altı nodüler lezyonları olan olgumuzda RDH'nin FDG PET/BT bulgularını ve PET/BT'nin RDH'de klinik kullanımını sunmayı amaçladık.

Olgu: Kırk yedi yaşında ateş, terleme şikayeti ile hastaneye başvuran, enfeksiyon parametreleri yüksek, EBV immünoglobulin G pozitif ve fizik muayenede lenfadenopatileri olan erkek hastaya sağ inguinal LAP biyopsisi yapıldı. Biyopsi sonucu sinüs histiositozu (RDH) olan hasta evreleme amacı ile FDG PET/BT çekimi için bölümümüze başvurdu. Hastanın FDG PET/BT görüntülerinde; sağ maksiller sinüste fokal artmış FDG tutulumu ve nazal konkalarda artmış FDG tutulumu gösteren kalınlaşmalar izlendi. Sol retrofarengeal mesafede, bilateral servikalde (en büyüğü sol üst servikalde yaklaşık 1.5x3 cm boyutlarında), bilateral aksiller mesafelerde ve batın içinde artmış FDG tutulumu gösteren çok sayıda lenf nodu izlendi. Maksimum standart tutulum değeri (SUV_{maks}) 2,27-13,54 arası ölçüldü. Deri altında en büyüğü sağ lumbal bölgede yaklaşık 1,5x4,5 cm boyutlarında olan FDG tutulumu gösteren nodüler lezyonlar izlendi. İki yıl sonra hastaya tedaviye yanıtı değerlendirmek için FDG PET/BT çektiğimizde, önceki çalışmada tanımlanan bulguların çoğunluğunda belirgin regresyon olduğu görüldü.

Sonuç: RDH yaygın nodal tutulum gösteren, benign nadir bir histiositozdur. Lezyonlarda artmış metabolik aktivitenin sebebinin histiositlerin ve diğer enflamatuvar hücrelerin yoğun glikoz kullanımı ile bağlantılı olduğu düşünülmektedir. RDH tanılı olgumuzda lenfoproliferatif malignitelerle ve granülomatöz hastalıklarla karışabilecek FDG tutulumunu değerlendirdik.

Anahtar Kelimeler: Rosai-Dorfman hastalığı, sinüs histiositozu, FDG PET/BT

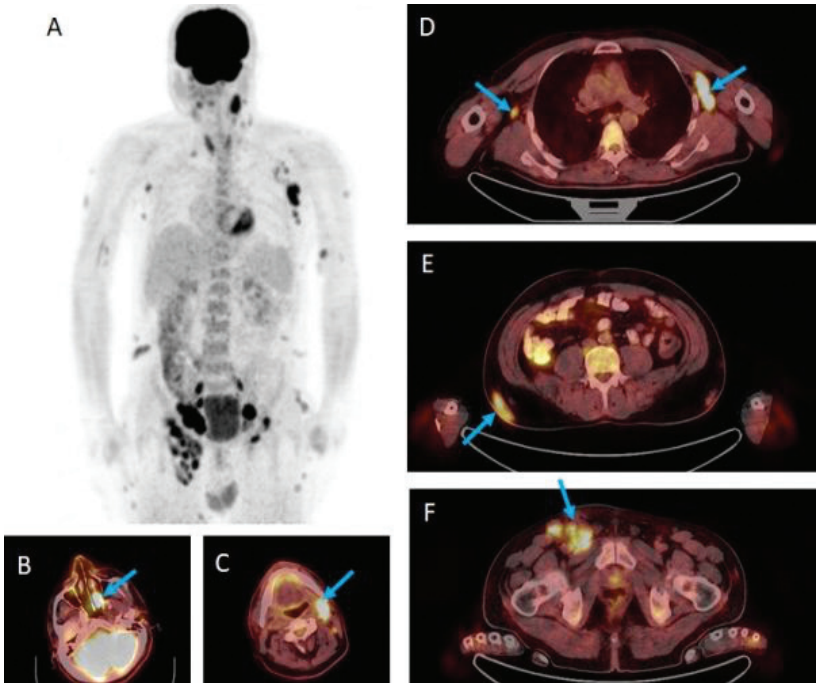

Şekil 1. (A) FDG PET/BT MIP (B-F) FDG PET/BT aksiyel füzyon kesitler
FDG: Florodeoksiglukoz, PET/BT: Pozitron emisyon tomografi/bilgisayarlı tomografi, MIP: Maksimum intensite projeksiyon

[PS-065]

Atipik Lokalizasyonda İzlenen Nadir Bir Onkojenik Osteomalazi Olgusunda GA-68 DOTATATE PET/BT Bulguları

Fatih Güzel, Şadiye Altun Tuzcu, Bekir Taşdemir, Ali Uyar, Erdal Çetinkaya, İlbey Erkin Çetin

Dicle Üniversitesi Tıp Fakültesi, Nükleer Tıp Anabilim Dalı, Diyarbakır

Amaç: Sintigrafik yöntemlerin onkolojik olgularda kullanımı gün geçtikçe yaygınlaşmakta, etkinliği ise artmaktadır. Biz bu olgumuzda nadir görülen paraneoplastik bir sendrom olan onkojenik osteomalazinin tanısında sintigrafik yöntemlerin de kullanılabileceğini göstermeyi amaçladık. Hipofosfatemik osteomalazi ile karakterize nadir görülen onkojenik osteomalazili hastalarda, paraneoplastik sendroma neden olan tümörlerin büyük çoğunluğu mezenkimal kökenlidir. Hastalığın en önemli özelliği ise osteomalazi tedavisine yanıt vermemesi ve iyileşmenin sadece tümörün rezeksiyonu ile sağlanabilmesidir. Bu nedenle lokalizasyon tespiti önem taşımaktadır. Radyografik bulgular tanıya çok katkıda bulunmamakla beraber güncel olarak kullanılan görüntüleme yöntemleri mevcuttur. Sintigrafik yöntemler de bunların önemli bir kısmını oluşturmaktadır. Biz bu olguda florodeoksiglukoz (FDG) pozitron emisyon tomografi (PET)/bilgisayarlı tomografi (BT) ve galyum-68 (Ga-68) DOTATATE PET/BT çalışmasında tespit edilen ve patolojik tutulumları olan onkojenik osteomalazi olgusunun görüntüleme bulgularını paylaşmayı amaçladık.

Olgu: Yaygın vücut ağrısı ve kas güçsüzlüğü şikayetleri olan 49 yaşında erkek hastanın laboratuvarında hipofosfatemi, hiperfosfatüri ve alkalen fosfataz yüksekliği mevcut iken PTH düzeyleri normal sınırlardaydı. Yapılan kemik dansitometresinde yaşa göre düşük kemik mineral yoğunluğu tespit edilen hastada radyolojik görüntülerde (pelvik manyetik rezonans) yaygın litik lezyonlar izlenmiş, öncelikle multiple miyelom ön tanısı ile kemik iliği biyopsisi ve serum protein elektroforezi çalışmaları yapılmıştı. Patolojik bulgu izlenmemesi üzerine olası malign tümör lokalizasyonunun araştırılması amaçlı tüm vücut F-18 FDG PET/BT ve Ga-68 DOTATATE PET/BT çalışmaları yapıldı. Bu çalışmalarda onkojenik osteomalazi için atipik bir lokalizasyon olduğu düşünülen nazal kavite sağ yarımında lamina perpendikülaris komşuluğunda izlenen ve 14x13 mm olarak ölçülen yumuşak doku dansiteli nodüler lezyonda FDG PET/BT'de SUV_{maks} değerinin 8,6, Ga-68 DOTATATE PET/BT çalışmasında ise SUV_{maks} değerinin 22,4 olarak ölçüldüğü patolojik artmış aktivite tutulumları tespit edildi. Yapılan biyopsi ve sonrasında gerçekleştirilen rezeksiyon işlemlerinden sonra malign mezenkimal tümör tanısı alan hastada, hipofosfatemi kaynağının tümöre bağlı paraneoplastik sendrom kaynaklı olduğu belirlendi, hastanın kliniğinde belirgin düzelme olduğu görüldü.

Sonuç: Onkojenik osteomalazi son yıllarda literatürde artan oranda yer almaya başlayan bir hastalıktır. Osteomalazi tanısı konulan hastalarda ayırıcı tanıda malignite olasılığının da göz önünde bulundurulması ve ayırıcı tanı yapılması oldukça önemlidir. Bu durumda malignite araştırılması ve lokalizasyon tespiti açısından tüm vücut PET/BT çalışmalarının önemi gün geçtikçe artmaktadır.

Anahtar Kelimeler: Onkojenik osteomalazi, hipofosfatemi, Ga-68 DOTATATE PET/BT, paraneoplastik sendrom

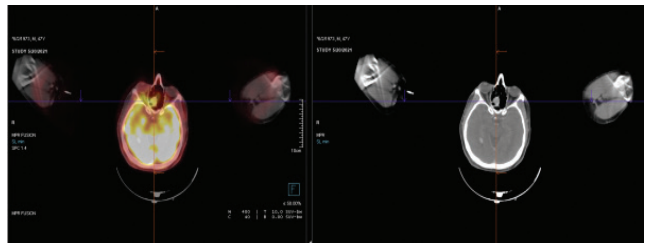

Şekil 1. FDG PET/BT'de aksiyel görüntüler

FDG: Florodeoksiglukoz, PET/BT: Pozitron emisyon tomografi/bilgisayarlı tomografi

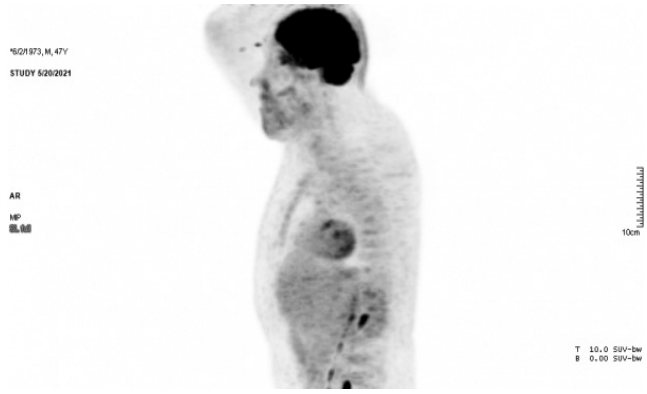

Şekil 2. FDG PET/BT'de MIP görüntüsü

FDG: Florodeoksiglukoz, PET/BT: Pozitron emisyon tomografi/bilgisayarlı tomografi, MIP: Maksimum intensite projeksiyon

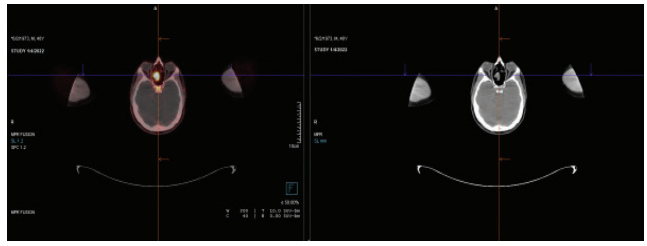

Şekil 3. Ga-68 DOTATATE PET/BT'de aksiyel görüntüler

Ga: Galyum, PET/BT: Pozitron emisyon tomografi/bilgisayarlı tomografi

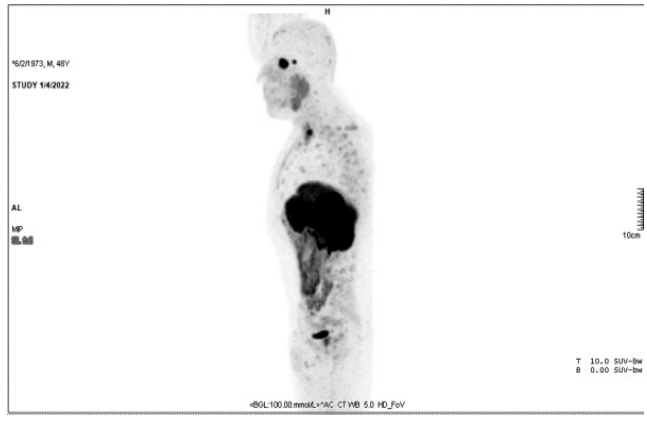

Şekil 4. Ga-68 DOTATATE PET/BT' de MIP görüntüsü

Ga: Galyum, PET/BT: Pozitron emisyon tomografi/bilgisayarlı tomografi

Nucl Med Semin 2023;9:(Suppl 1):81-184

[PS-066]

Nadir Kafa Tabanı Yerleşimli Fibröz Displazi Hastasında Kemik Sintigrafisi ve SPECT/BT

Adil Gümüş[1], Zehra Pınar Koç[1], Pınar Pelin Özcan[1], Muhammet Murat Koç[2]

[1]Mersin Üniversitesi Tıp Fakültesi, Nükleer Tıp Anabilim Dalı, Mersin
[2]Mersin Şehir Hastanesi, Kulak Burun Boğaz Hastalıkları Anabilim Dalı, Mersin

Amaç: Kafa tabanı fibröz displazi için nadir bir yerleşim yeridir. Fibröz displazi kemiğin benign bir tümörü olmakla birlikte lokalizasyonuna göre özellikle kafa tabanı gibi bölgelerde bası bulgusu gibi problemlere neden olabilir. Daha önce kafa tabanında fibröz displazilerle ilgili kemik sintigrafisi bulguları olgu sunumları olarak yayınlanmıştır. Bu olgu sunumunda günümüzde sıklıkla kemik sintigrafisine ek olarak yapılan tek foton emisyon bilgisayarlı tomografi (SPECT)/bilgisayarlı tomografinin (BT) kafa tabanında tanısal etkinliğinin gösterilmesi amaçlanmıştır.

Olgu: Yirmi dört yaşında kadın hastanın üst solunum yolu enfeksiyonu sırasında gittiği muayenede tesadüfen saptanan sfenoid sinüs kökenli tümöral lezyon öncelikle BT görüntülemede tanımlanmış olup daha sonra vücutta özellikle başka odak araştırması için kemik sintigrafisi planlanmıştır. Hastaya yaklaşık 20 mCi Tc-99m metilen difosfonat enjeksiyonu sonrasında baş-boyun bölgesinden planar üç fazlı kemik sintigrafisi ve kan havuzu fazında ve geç dönemde SPECT/BT yapılmış ve tüm vücut görüntüleme ile birlikte değerlendirilmiştir. Hastanın vücudunda ek bir fibröz displazi odağı izlenmemiş olup SPECT/BT çalışmasında kafa tabanında sol sfenoid sinüste geniş ekspansif kitlesel lezyonda her üç fazda belirgin intensitede artmış osteoblastik aktivite izlenmiştir (Şekil 1).

Sonuç: Kafa tabanında fibröz displazi tanısı her ne kadar diğer görüntüleme yöntemleri ile konulabilse de SPECT/BT çalışması bu olguda tümörün yaygınlık ve lokalizasyonunu net olarak tanımlamıştır. Bu bölgede daha önce literatürde tanımlanan birkaç adet olguda da SPECT bulguları gösterilmiştir. Kemik sintigrafilerinin bu olgulardaki en önemli katkısı ise vücutta olabilecek diğer odakların tanımlanmasıdır.

Anahtar Kelimeler: Fibröz displazi, kemik sintigrafisi, SPECT/BT

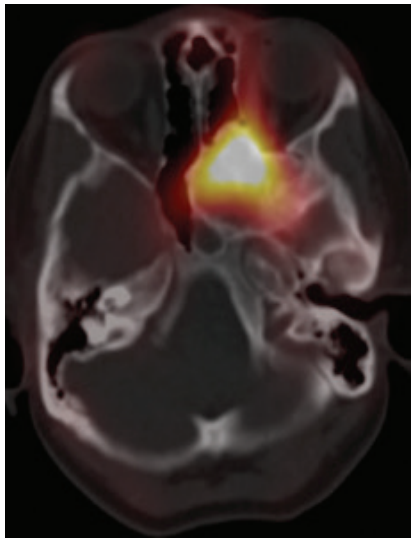

Şekil 1. Kemik sintigrafisi SPECT/BT transaksial kesit görüntüsünde solda maksilla posteriorunda fibröz displazi odağına bağlı yoğun osteoblastik aktivite tutulumu

SPECT/BT: Tek foton emisyon bilgisayarlı tomografi/bilgisayarlı tomografi

[PS-067]

F-18 FDG PET/BT'DE Kemik Metastazları ile Karışabilen Brown Tümör: Olgu Sunumu

Dilay Düzce Coşkuntuncel, Musa Pak, Arzu Cengiz, Yakup Yürekli

Adnan Menderes Üniversitesi Tıp Fakültesi, Nükleer Tıp Anabilim Dalı, Aydın

Amaç: Brown tümörler, uzun süreli primer ve sekonder hiperparatiroidide ortaya çıkabilen, nadir görülen benign kemik tümörleridir. Oluşumunda kronik hiperparatiroidinin sebep olduğu osteoklastik aktivite ile artmış kortikal kemik destruksiyonu sorumlu tutulmaktadır. Brown tümörler genellikle uzun kemiklerin metafizleri, pelvik kemikler, kostalar, mandibula ve el kemiklerinde görülmektedir. Direkt grafilerde sıklıkla yuvarlak osteolitik lezyonlar olarak karşımıza çıkarlar. Brown tümörler, benign olmasına rağmen, olasılıkla osteoklast benzeri giant cell ve makrofajlardaki glukoz metabolizması nedeniyle yüksek florodeoksiglukoz (FDG) tutulumu göstermekte ve F-18 FDG pozitron emisyon tomografi (PET)/bilgisayarlı tomografi (BT) görüntülerinde kemik metastazı ile karışabilmektedir. Bu olgu sunumunda primer hiperparatiroidi ve mide adenokarsinomu tanılı hastada yapılan F-18 FDG PET/BT görüntülemesinde Brown tümör lezyonlarının görüntülerini paylaşmayı amaçladık.

Olgu: Bulantı, kusma, karın ağrısı şikayetleri ile başvuran 51 yaşındaki kadın hasta, kalsiyum (Ca) ve parathormon yüksekliği saptanması ile primer hiperparatiroidi tanısı almıştır. Yapılan paratiroid sintigrafisinde sol tiroid lobunda paratiroid adenomu ile uyumlu olabilecek geniş sestamibi retansiyonu izlenmiştir (Şekil 1). Hastada belirgin anemi olması nedeniyle yapılan endoskopide alınan biyopsi sonucu mide adenokarsinomu olarak saptanmıştır. Hastaya aynı seansta yapılan parsiyel gastrektomi ve sol tiroid lobektomi ile patoloji sonucu az diferansiye mide adenokarsinomu ve paratiroid adenomu ile uyumlu olarak değerlendirilmiştir. Operasyon öncesi evreleme amacıyla yapılan F-18 FDG PET/BT görüntülerinde midede hipermetabolik duvar kalınlaşması ve peritümöral lenf nodları yanında, sağ humerusta, her iki klavikula ve skapulada, kotlarda, her iki iliak kanatta ekspansil kitle lezyonlarında patolojik FDG tutulumu izlenmiştir (SUV_{maks}: 14,7) (Şekil 2). Hastanın klinik bulguları ve radyolojik görüntüsü birlikte değerlendirildiğinde iskelet sisteminde tanımlanan bulgular hiperparatiroidiye sekonder Brown tümör olarak değerlendirilmiştir.

Sonuç: Brown tümörler, yüksek FDG tutulumu göstermesi nedeniyle F-18 FDG PET/BT görüntülerinde kemik metastazları ile karışabilmektedir. Hastaların klinik ve biyokimyasal bilgileri bizlere çoğu zaman yorumlama kısmında ışık tutmaktadır.

Anahtar Kelimeler: FDG PET/BT, Brown tümör



Şekil 1. Paratiroid sintigrafisinde sol tiroid lobunda paratiroid adenomu ile uyumlu olabilecek geniş sestamibi retansiyonu

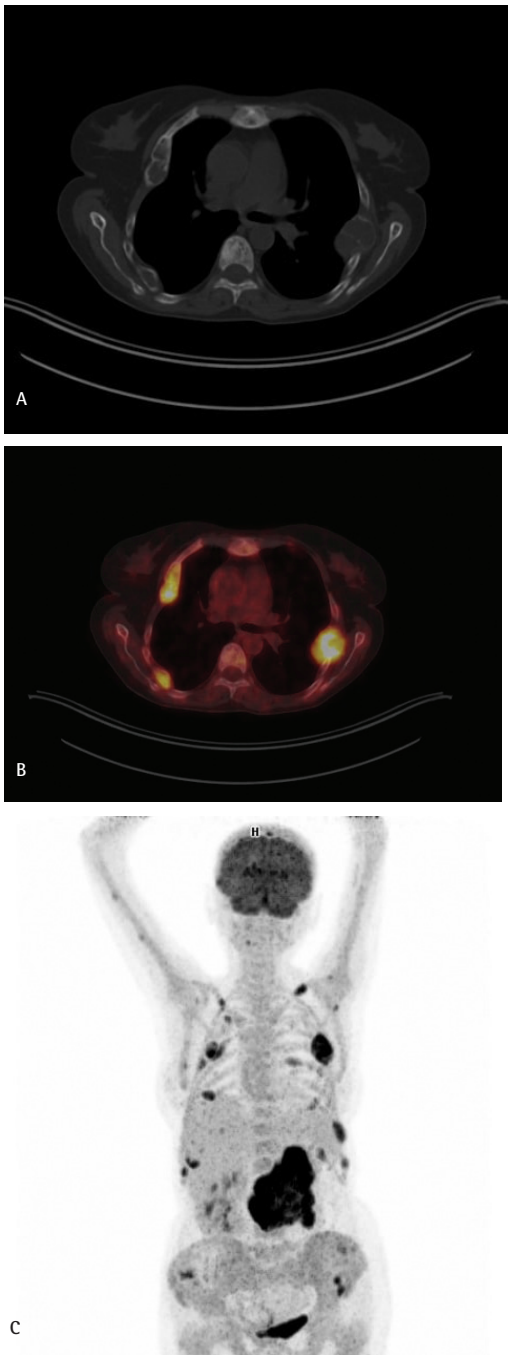

Şekil 2. (A) FDG PET/BT'de sağ humerusta, her iki klavikula ve skapulada, kotlarda, her iki iliak kanatta ekspansil kitle lezyonlarında patolojik FDG tutulumu. Transaksiyel BT (A), füzyon (B) ve MIP (C) görüntüleri

FDG: Florodeoksiglukoz, PET/BT: Pozitron emisyon tomografi/bilgisayarlı tomografi, MIP: Maksimum intensite projeksiyon

[PS-068]

F-18 FDG PET/BT'de Nadir Görülen Miyokardiyal Metastaz Olguları

Aziz Gültekin[1], Burcu Yapar Taşköylü[2], Tarık Şengöz[1], Olga Yaylalı[1], Doğangün Yüksel [1]

[1]Pamukkale Üniversitesi Tıp Fakültesi, Nükleer Tıp Anabilim Dalı, Denizli
[2]Pamukkale Üniversitesi Tıp Fakültesi, Medikal Onkoloji Bilim Dalı, Denizli

Amaç: Kardiyak metastazlar primer kardiyak tümörlerden daha yaygındır ve nadir görülür. Onkoloji hastalarının hayatta kalma süresinin uzamasıyla insidansının artması beklenmektedir. Yapılan otopsi çalışmalarında solid organ tümörlerinin kalbe metastazının %2,3-18,7 arasında olduğu bulunmuştur. En sık akciğer kanseri kalbe metastaz yapmaktadır. Diğer en sık primer tümörler melanom, meme ve özafagus kanserleridir. Genellikle sessizdirler. En sık perikarda yerleşirler, ikinci sıklıkta miyokarda yerleşirler. Solid tümörlerin sekonder kardiyak tutulumu hematojen veya lenfatik yayılımla ortaya çıkabilir. En sık karsinomlar kalbe metastaz yapmaktadır. F-18 florodeoksiglukoz (FDG) pozitron emisyon tomografi (PET)/bilgisayarlı tomografi (BT) nadir görülen kalp metastazı olan iki olgu sunulacaktır.

Olgular

Olgu 1: Elli bir yaşında kadın hasta, dil kanseri mevcut (squamoz hücreli kanser), yeniden evreleme amacıyla F-18 FDG PET/BT görüntüleme yapıldı.

Olgu 2: Elli altı yaşında erkek hasta, BT akciğerde saptanan kitlenin metabolik karakterizasyonu amacıyla F-18 FDG PET BT görüntüleme yapıldı.

Bulgular: Olgu 1'in F-18 FDG PET/BT'sinde; servikal lenf nodlarında, akciğerde ve kalpte patolojik artmış FDG tutulumu gösteren nodüler lezyonlar saptandı. Metastaz lehine değerlendirildi. Miyokard metastazı manyetik rezonans (MR) ile doğrulandı (Şekil 1). Olgu 2'nin F-18 FDG PET/BT'sinde; sağ akciğerde patolojik artmış F-18 FDG tutulumu gösteren lezyonlar saptandı. Primer akciğer kanseri ile uyumluydu. Servikal, aksiller, pektoral, mediastinal lenf nodlarında, sağ ventrikül lokalizasyonunda, bilateral böbrek üstü bezlerinde ve iskelet sisteminde multiple alanlarda patolojik artmış FDF-18 FDG tutulumu gösteren lezyonlar saptandı (Şekil 2). Metastaz lehine değerlendirildi. Hastanın genel durum bozukluğu nedeniyle MR yapılamadı. Transtorasik ekokardiyografi ile kardiyak kitle doğrulandı. Primer tümörden yapılan histopatolojik incelemede squmoz hücreli karsinom tanısı aldı.

Sonuç: F-18 FDG PET/BT'nin kardiyak kitlelerde malign/benign ayrımındaki sensitivitesi %96,6 bulunmuştur. Malign kalp kitlesinden şüphelenilen hastalarda daha fazla doğrulama ve potansiyel metastaz taraması yapmak için etkili bir ek görüntüleme yöntemidir. Kalp kitlelerinde kardiyak MR'nin duyarlılığı %86,7, özgüllüğü %100, F-18 FDG PET/BT nin duyarlılığı %93,3, özgüllüğü %84,6 bulunmuştur. Kardiyak MR'yi F-18 FDG PET/BT ile birleştirmek, F-18 FDG PET'nin yüksek duyarlılığından (%92,9) ve kardiyak MR'nin malign hastalıklar için mükemmel özgüllüğünden (%100) yararlanmaya izin verdi. Her iki görüntüleme yönteminin tek başına duyarlılığı ve özgüllüğü kardiyak BT'ye göre daha yüksekti. SUV_{maks}/kan havuzu ≥3,0 ise F-18 FDG PET/BT'nin özgüllüğü artmaktadır. Ayrıca ortalama 2,6 yıllık takipte riske göre ayarlanmış ölüm oranı, SUV_{maks}/kan havuzu ≥3,0 hastalarda en yüksektir. Fizyolojik miyokardiyal F-18 FDG alımını azaltmak, iyi huylu ve kötü huylu kitleler arasında ayırım yapmak açısından faydalıdır. F-18 FDG PET/BT miyokardiyal lezyonların non-invazif bir şekilde değerlendirilebilmesine olanak sağlaması, terapötik yanıt ve prognostik öngörüsü nedeniyle özellikle kardiyak MR ile birlikte kullanıldığında oldukça yararlı bir görüntüleme yöntemidir.

Anahtar Kelimeler: F-18 FDG PET/BT, kalp metastazı, dil kanseri, akciğer kanseri

Nucl Med Semin 2023;9:(Suppl 1):81-184

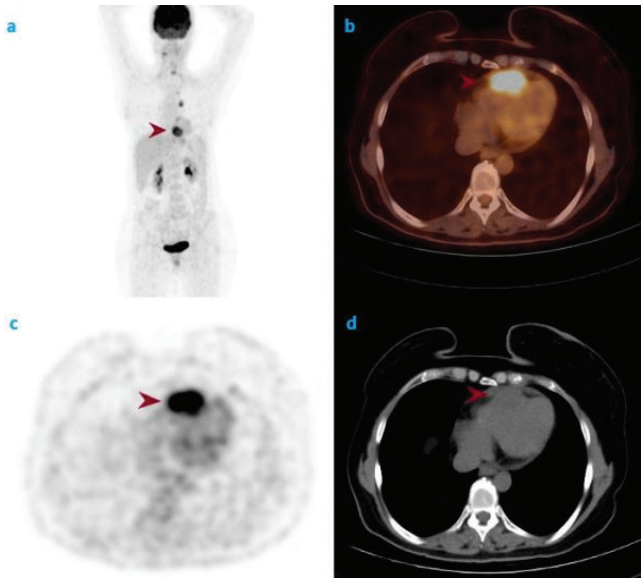

Şekil 1. Dil kanseri tanılı hastaya yeniden evreleme amacıyla çekilen F-18 FDG PET/BT (A) MIP, (B) transaksiyel füzyon, (C) PET, (D) BT görüntülerinde; servikal lenf nodlarında, akciğerde ve kalpte patolojik artmış F-18 FDG tutulumu gösteren nodüler lezyonlar izlendi. Sağ ventrikül duvarında izlenen 34x24 mm nodüler oluşumda patolojik artmış F-18 FDG tutulumu (SUV_{maks}: 8,24) saptandı (A-D) kırmızı oklar miyokadiyal metastazı göstermektedir

FDG: Florodeoksiglukoz, PET/BT: Pozitron emisyon tomografi/bilgisayarlı tomografi, MIP: Maksimum intensite projeksiyon

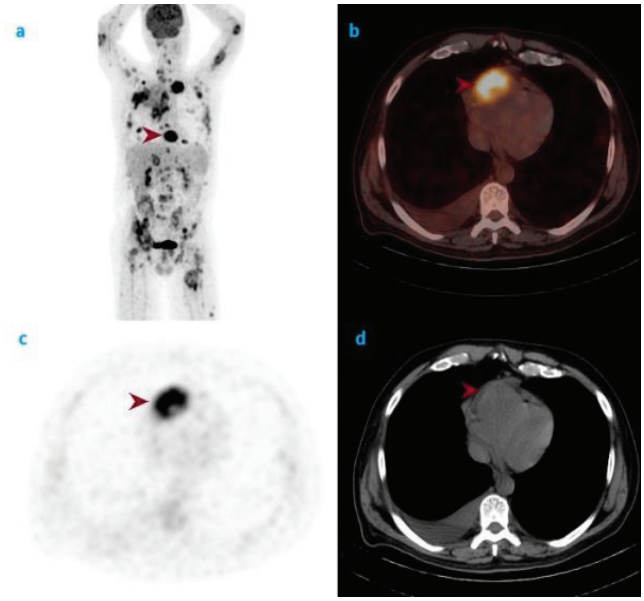

Şekil 2. Akciğer kanseri şüphesiyle gönderilen hastaya metabolik karakterizasyon amacıyla çekilen F-18 FDG PET/BT (A) MIP, (B) transaksiyel füzyon, (C) PET, (D) BT görüntülerinde; sağ akciğerde patolojik artmış F-18 FDG tutulumu gösteren lezyonlar saptandı (primer akciğer kanseri). Servikal, aksiller, pektoral, mediastinal lenf nodlarında, sağ ventrikül lokalizasyonunda, bilateral böbrek üstü bezlerinde ve iskelet sisteminde multiple alanlarda patolojik artmış F-18 FDG tutulumu gösteren lezyonlar saptandı (metastaz). Sağ ventrikül duvarında izlenen 54x42 mm nodüler oluşumda patolojik artmış F-18 FDG tutulumu (SUV_{maks}: 15,38) saptandı (A-D) kırmızı oklar miyokadial metastazı göstermektedir

FDG: Florodeoksiglukoz, PET/BT: Pozitron emisyon tomografi/bilgisayarlı tomografi, MIP: Maksimum intensite projeksiyon

[PS-069]

Erdheim-Chester Hastalığında Multi-sistemik Tutulumların Değerlendirmesinde FDG PET/BT

Mertcan Güven[1], Muhammet Fatih Eroğlu[2], Aylin Oral[1], Cenk Eraslan[2], Zehra Özcan[1]

[1]Ege Üniversitesi Tıp Fakültesi, Nükleer Tıp Anabilim Dalı, İzmir
[2]Ege Üniversitesi Tıp Fakültesi, Radyoloji Anabilim Dalı, İzmir

Amaç: Erdheim-Chester hastalığı (ECH), kemik ve kemik dışı organ tutulumları sonucu farklı klinik bulgularla karşımıza çıkan ve non-Langerhans hücreli histiyositozis grubunda yer alan nadir bir hastalıktır. İskelet sistemi, merkezi sinir sistemi, solunum yolları, deri, kardiyak, vasküler, böbrek, retroperitoneal ve göz tutulumu ile seyreden multi-sistemik bir klinik tablo oluşturabileceği gibi asemptomatik olarak da izlenebilir. Bu sunumda nükleer tıp pratiği içinde nispeten nadir bir hastalık olan ve florodeoksiglukoz (FDG) pozitron emisyon tomografi (PET) görüntülemede çoklu kemik/kemik iliği odakları dışında serebral ve paranazal sinüs tutulumları ile dikkat çeken bir ECH olgusunun multimodalite görüntüleme bulguları vurgulanmaktadır.

Olgu: Diabetes insipitus, ilerleyici güçsüzlük ve denge bozuklukları ile başvuran 49 yaşında kadın hastaya kemik iliği biyopsisi sonrası ECH tanısı kondu. Hastalık yaygınlığının değerlendirilmesi amacıyla FDG PET/bilgisayarlı tomografi (BT) tüm vücut görüntüleme yapıldı. FDG PET tetkikinde kemik yapılarda litik-sklerotik özellikte bulgular yanı sıra kemik iliği alanlarında multifokal hipermetabolik bulgular saptandı. Ayrıca beyin sapında pons düzeyinde hipermetabolik görünüm ve hipofiz infindibular kesiminde fokal FDG tutulumu dikkat çekti. Bilateral maksiller sinüste hipermetabolik enflamatuvar değişiklikler ile parasinüzoidal kemik alanlarında sklerotik değişiklikler mevcuttu. Santral sinir sisteminin (SSS) ayrıntılı incelenmesi için yapılan manyetik rezonans (MR) görüntülemede hipofiz infindibulum kesiminde ve bilateral serebral hemisferde hastalık ile uyumlu yaygın infiltratif odaklar izlendi. Beyin sapında pons düzeyinde ise FDG PET görüntülemede saptanan metabolik aktivite artışına eşlik eden belirgin kontrastlanma gözlenmemekle birlikte patolojik sinyal artışları saptandı.

Sonuç: ECH, kemik ve kemik iliği tutulumları tipik özellikleri ile metabolik görüntülemede kolayca tanınabilir. SSS bulguları ise daha az görülür ve kötü prognoz işareti olarak kabul edilir. Bu olguda özellikle fizyolojik serebral FDG tutulum zemininde dikkat çeken pons ve hipofizer hipermetabolik bulgular dikkat çekici bulunmuş ve serebral MR'de izlenen kontrastlanma alanları dışında FDG tutulumları olarak saptanmıştır. Ayrıca daha az sıklıkla görülen maksiller sinüstaki hipermetabolik kalınlık artışı hastalığın respiratuvar sistemi etkilediğini ortaya koymuştur. Sonuç olarak bu olgu sunumu ile nadir bir hastalık olmasına karşın farklı organ ve sistemleri etkileyerek geniş bir spektrumda görüntüleme bulguları oluşturan ECH hakkında nükleer tıp hekimlerinin farkındalığının artırılmaya çalışılmış ve bu olgularda FDG PET/BT görüntülemenin hastalık yaygınlığının belirlenmesine katkısı gösterilmiştir.

Anahtar Kelimeler: Erdheim-Chester hastalığı, F-18 FDG PET/BT

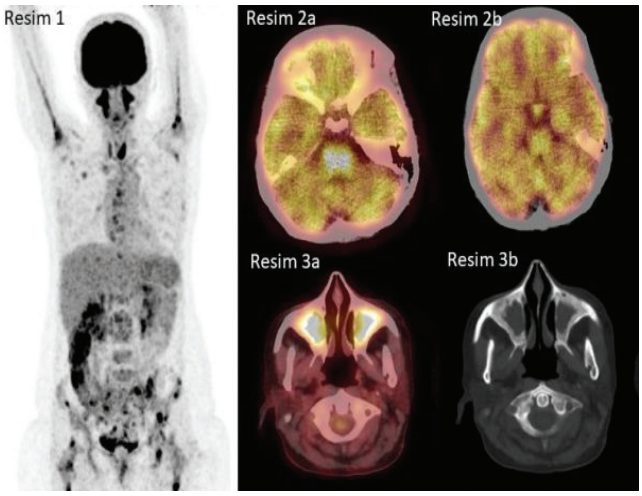

Şekil 1-3.

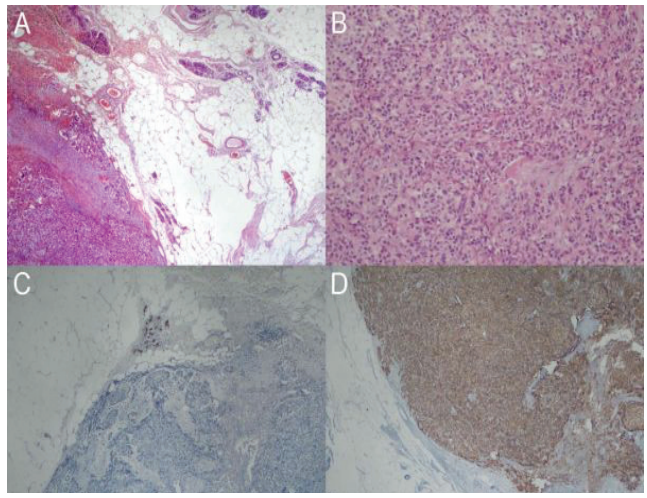

Şekil 1. Mamografide sağ memede saptanan nodülün histopatolojik incelemesi, akciğerin nöroendokrin tümöründen kaynaklanan meme metastazı ile uyumlu olarak rapor edildi

[PS-070]

GA-68-DOTATATE PET/BT'de Memede Tespit Edilen Nadir Bir Atipik Akciğer Karsinoid Metastazı Olgusu

Berna Okudan Tekin[1], Bedri Seven[2], Aynur Albayrak[3], Aslıhan Yıldırım[1]

[1]Sağlık Bilimleri Üniversitesi Tıp Fakültesi, Ankara Şehir Hastanesi, Nükleer Tıp Anabilim Dalı, Ankara
[2]Amasya Sabuncuoğlu Şerefeddin Eğitim ve Araştırma Hastanesi, Nükleer Tıp Kliniği, Amasya
[3]Sağlık Bilimleri Üniversitesi Tıp Fakültesi, Ankara Şehir Hastanesi, Patoloji Anabilim Dalı, Ankara

Amaç: Akciğer karsinoid tümörleri nadir görülen ve nadiren metastaz yapan tümörlerdir. Yazarlar, atipik bir akciğer karsinoidinden memeye alışılmadık bir metastaz olgusu bildirmektedir.

Olgu: Mamografi taramasında sağ memesinde, histopatolojik inceleme sonucu metastatik nöroendokrin tümör olarak rapor edilen nodül saptanan 73 yaşında kadın hastaya Ga-68-DOTATATE pozitron emisyon tomografi/bilgisayarlı tomografi (PET/BT) görüntüleme yapıldı (Şekil 1). Elde edilen kesitlerde, sağ memedeki nodülde hafifçe Ga-68-DOTATATE tutulumuna ilaveten sağ akciğer orta lobunda orta derece Ga-68-DOTATATE tutulumunun izlendiği nodüler lezyon saptandı (Şekil 2). Daha sonra rezeke edilen akciğer lezyonuna ait nihai histopatolojik bulgular, diffüz idiyopatik pulmoner nöroendokrin hücre hiperplazisi ortamında atipik karsinoid varlığını doğruladı.

Sonuç: Eşzamanlı diffüz idiyopatik pulmoner nöroendokrin hücre hiperplazisi ile atipik karsinoid yaygın değildir. Ayrıca, meme metastazı son derece nadirdir ve literatürde bildirilen yalnızca birkaç olgu vardır. Ga-68 işaretli somatostatin analogları ile PET/BT, somatostatin reseptörlerinin yüksek ekspresyonu ile karakterize tümörler olan akciğer karsinoidlerinin tanısal değerlendirmesinde bir araç olarak öne çıkmaktadır.

Anahtar Kelimeler: Akciğer karsinoidi, meme, metastaz, Ga-68-DOTATATE, PET/BT

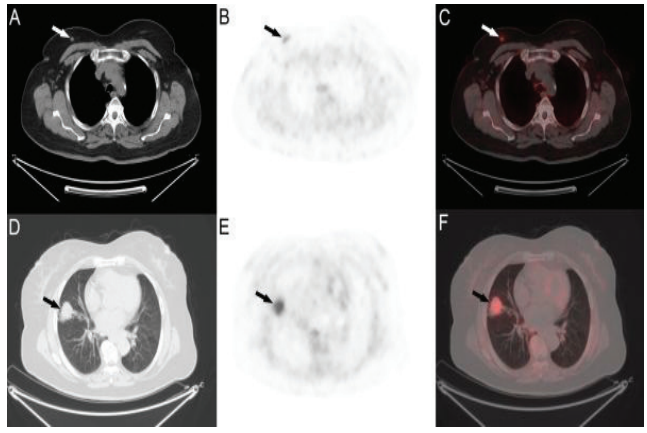

Şekil 2. Ga-68-DOTATATE PET/BT aksiyel kesitlerinde, sağ memedeki nodülde (oklar) hafifçe Ga-68-DOTATATE tutulumuna (A, BT; B, PET; C, füzyon) ilaveten sağ akciğer orta lobunda orta derece Ga-68-DOTATATE tutulumunun (D, BT; E, PET; F, füzyon) izlendiği nodüler lezyon (oklar) saptandı

PET: Pozitron emisyon tomografi, BT: Bilgisayarlı tomografi

[PS-071]

F-18 FDG PET/BT'de Lenfomanın Bilateral Renal Tutulumu: Olgu Sunumu

Hatice Uslu, Selin Yaşar Belek, Serkan Güngör, Ayşen Sever, Özge Doğan Yıldız

İstanbul Medeniyet Üniversitesi, Göztepe Prof. Dr. Süleyman Yalçın Şehir Hastanesi, Nükleer Tıp Anabilim Dalı, İstanbul

Amaç: Lenfoma, lenfositlerin olgunlaşmasının farklı aşamalarında B veya T lenfositlerinden veya doğal öldürücü (NK) hücrelerden kaynaklanan

lenfoid sistemin malignitesidir. Hodgkin ve non-Hodgkin lenfoma (NHL) olarak sınıflandırılmaktadır. NHL tüm lenfomaların yaklaşık %80'ini oluşturur. NHL'nin 30'dan fazla alt tipi tanımlanmıştır ve yaygın olanları diffüz büyük B-hücreli lenfoma (DBBHL) ve foliküler lenfomadır. En sık görülen lenfoma türü DBBHL olup, tüm Hodgkin dışı lenfomaların %25-30'unu oluşturmaktadır. DBBHL genellikle büyümüş lenf nodları ile birlikte ateş, gece terlemesi ve kilo kaybını içeren B semptomları ile kendini gösterir. DBBHL hastalarında sekonder böbrek tutulumu nadir görülür ve kötü prognoz göstergesidir. Bizde nadir görülen bilateral sekonder böbrek tutulumu ile giden DBBHL tanılı olgumuzun kemoterapi öncesi ve sonrası F-18 florodeoksiglukoz (FDG) pozitron emisyon tomografisi/bilgisayarlı tomografi (PET/BT) görüntülerini sunmak istedik.

Olgu: Kırk iki yaşında, ateş ve gece terlemesi şikayeti ile başvuran erkek hasta, görüntülemelerinde batında çok sayıda lenfadenopati (LAP), hepatosplenomegali ve her iki adrenal lojda multipl lezyonlar mevcut olması üzerine primer malignite odağın tespiti ve evreleme amacı ile nükleer tıp kliniğine yönlendirildi. F-18 PET/BT görüntülerinde her iki böbrek kortikal yapılarında birbiri ile birleşik görünümde yaygın heterojen karakterde yoğun artmış FDG tutulumu gösteren nodüler lezyonlar izlenmiştir (SUV_{maks} sağ böbrek için 13,0, sol böbrek için 11,0). Ayrıca sağ sürrenal glandda yaklaşık 68x34 mm boyutlu (SUV_{maks}=27,8), sol sürrenal glandta yaklaşık 37x42 mm boyutlu (SUV_{maks}=17,8) yoğun artmış tutulum gösteren nodüler/kitlesel lezyonlar saptanmıştır. Batında hipermetabolik çok sayıda LAP, iskelet sisteminde yer yer kemik iliğinde multipl hipermetabolik tutulum alanları ve dalağın karaciğere oranla artmış FDG tutulumu saptanmıştır (Şekil 1A). Histopatolojik olarak sağ adrenal bölgedeki 7 cm çaplı kitleden yapılan true-cut biyopsi sonucu iri nükleuslara sahip lenfoid hücreler, CD20 ve BCL6 (+), BCL2 ve CD10 (-) ve Ki-67 proliferasyon indeksi en sıcak alanda %80-90 olarak raporlanmıştır. Histopatalojik ve immünohistokimyasal bulgular diffüz büyük B-hücreli lenfoma lehine sonuçlanmasını takiben 6 kür R-CHOP (rituksimab, siklofosfamid, doksorubisin, vinkristin, prednisolon) ve 3 kür metotreksat tedavisi tamamlamıştır. Akabinde olgumuz tedaviye yanıtı değerlendirme amaçlı F-18 FDG PET/BT çekimi için bölümümüze başvurmuştur. Hastanın yeni tarihli F 18 FDG PET/BT görüntülerinde önceki çalışmada tanımlanan sürrenal, renal, dalak tutulumlarının ve batın içerisindeki multipl LAP kitlelerinin tam regresyon, kemik iliğindeki yoğun infiltratif görünümün metabolik olarak belirgin regresyon gösterdiği izlenmiştir (Şekil 1B).

Sonuç: DBBHL hızlı gelişen, agresif formda olan bir lenfoma türüdür. Lenfomanın ekstranodal tutulumu olan sekonder böbrek tutulumu nadir görülmektedir. Böbrek tutulumunun komplikasyonu gelişmeden (renal yetmezlik, hidronefroz) erken evrede tanı alması ve hastalığın yaygınlığını göstermede, tedavi protokolünün belirlenmesinde ve tedaviye yanıtın değerlendirilmesinde F-18 FDG PET/BT görüntüleme etkin bir yöntem olarak yerini korumaktadır.

Anahtar Kelimeler: DBBHL, bilateral renal tutulum, F-18 FDG PET/BT

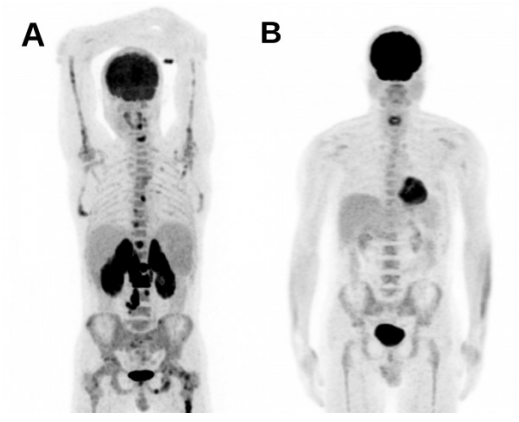

Şekil 1. A: Tedavi öncesi, B: Tedavi sonrası

[PS-072]

Perikard Metastazı İzlenen Metastatik Akciğer Kanseri Hastada PET/BT Bulguları

Çağlagül Erol[1], Özlem Şahin, Oğuzhan Bardakcı, Cennet Cansel Karakaşoğlu, Buğra Kaya

Necmettin Erbakan Üniversitesi Meram Tıp Fakültesi, Nükleer Tıp Anabilim Dalı, Konya

Amaç: Akciğer kanseri çoğu ülkede erkekler arasında en yaygın malignitedir ve kansere bağlı ölümlerde her iki cinste ilk sırada yer almaktadır. Hastaların büyük kısmında tanı anında ileri evre olmakta ve buna bağlı olarak sağkalım süresi kısadır. Akciğer kanseri tüm organlara metastaz yapabilmektedir. Merkezi sinir sistemi, kemik, karaciğer ve adrenal bez metastazları sık görülmekle birlikte, perikardiyal yayılım nadir görülür. Bu yazıda, metastatik akciğer kanseri tanılı ve nadir görülen perikard metastazına sahip olgunun, evreleme pozitron emisyon tomografi/bilgisayarlı tomografi (PET/BT) görüntüleme bulguları sunulmuştur.

Olgu: Altmış iki yaşında erkek hastaya Temmuz 2022 tarihinde evreleme amaçlı PET/BT çekilmiştir. Sağ akciğer üst lob apikal ve posterior segment yerleşimli spiküle konturlu yaklaşık 55x68 mm boyutlarında, artmış florodeoksiglukoz (FDG) tutulumu gösteren kitle lezyonu (SUV_{maks}: 12,13) ile her iki akciğerde plevral nodüler lezyonlar (SUV_{maks}: 10,54), plevral efüzyon ve mediastinal lenf nodları (SUV_{maks}: 19,38) izlenmiştir. Ayrıca perikardiyal alanlarda en kalın yerinde 12 mm olarak ölçülen, artmış FDG tutulumu gösteren (SUV_{maks}: 12,12) nodüler lezyonlar izlenmiştir. Hastada yaygın sklerotik görünümde artmış FDG tutulumu gösteren (SUV_{maks}: 14,15) kemik metastazları izlenmiştir. Aynı dönem yapılan ekokardiyografi çalışmasında, perikardı çepeçevre saran en kalın yerinde 3,5 cm'ye ulaşan perikardiyal effüzyon ve swimming heart olarak raporlanmıştır. Hastanemizde mediastinel lenf nodlarından yapılan biyopsi sonucu küçük hücre dışı akciğer karsinomu olarak raporlanmıştır. Ayrıca boşaltıcı perikardiyosentez yapılan hastanın sitolojik incelemesi malign olarak raporlanmışıtr.

Sonuç: Kardiyak metastaz nadir görülen bir durumdur. Otopsi serilerinde kardiyak metastaz fatal akciğer kanserli olguların %30 kadarında bildirilmektedir. Kardiyak metastaz insidansı yüksek olan diğer maligniteler, meme kanseri, malign melanom, lenfoma ve lösemidir. Akciğer kanserinde kardiyak tutulum direkt yayılım veya lenfatik yayılımın sonucudur. Perikard metastazı olan hastaların prognozunun kötü olduğu bildirilmiştir. PET/BT'nin metastatik akciğer kanseri evrelemesinde duyarlılığının diğer konvansiyonel görüntüleme yöntemlerine göre yüksek olduğu bilinmektedir. Ayrıca malign perikardiyal ve plevral hastalıklarda PET/BT, diğer görüntüleme yöntemlerine göre daha yüksek duyarlılık ve negatif prediktif değerlere sahiptir.

Anahtar Kelimeler: FDG PET/BT, akciğer kanseri, perikard metastazı

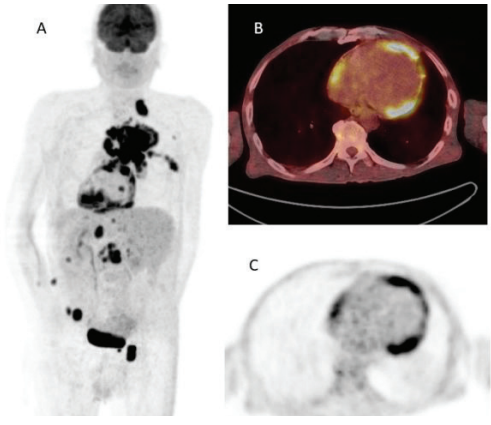

Şekil 1.

[PS-073]

Lenf Nodu ve Deri Tutulumu Olan Multisentrik Castleman Hastalığı Olgusunda F-18 FDG PET/BT Bulguları

Tarık Şengöz[1], Merve Yücel[1], Aziz Gültekin[1], Nur Sinem Alkan[2], Nilay Şen Türk[2], Olga Yaylalı[1], Doğangün Yüksel[1]

[1]Pamukkale Üniversitesi Tıp Fakültesi, Nükleer Tıp Anabilim Dalı, Denizli
[2]Pamukkale Üniversitesi Tıp Fakültesi, Tıbbi Patoloji Anabilim Dalı, Denizli

Amaç: Castleman hastalığı (CH), anjiyofoliküler lenfoid hiperplazi veya dev lenf nodu hiperplazisi olarak da bilinen nadir bir poliklonal lenfoproliferatif bir hastalıktır. Klinik olarak iki tipi vardır: Unisentrik CH ve multisentrik CH. Multisentrik CH, genellikle, ateş, gece terlemeleri, kilo kaybı ve halsizlik gibi semptomların yanı sıra multipl lenfadenopatilerle karakterize sistemik bir hastalıktır. CH'de deri tutulumu çok nadirdir. Biz, deri ve multipl lenf nodu tutulumu olan multisentrik CH olgusunda F-18 florodeoksiglukoz (FDG) pozitron emisyon tomografi (PET)/bilgisayarlı tomografi (BT) bulgularını sunmayı düşündük.

Olgu: Otuz sekiz yaşında erkek hasta, halsizlik, ateş şikayetleri nedeniyle başvurdu. Özgeçmişinde, 10 yıldır kaşıntılı deri yaraları olduğu ve dermatit tanısıyla tedavi gördüğü, ancak tedaviye rağmen lezyonlarının sebat ettiği belirtilmişti. Bir yıl önce idrar yolu enfeksiyonu ve akut böbrek yetmezliği nedeniyle nefroloji bölümünde yatırılıp tedavisi yapıldı. Bu dönemde yapılan batın ultrasonografide (USG) her iki böbrek parankim ekosu grade I-II artmış olarak raporlandı. Yüzeyel USG'de, sağ inguinal bölgede büyüğü 32x18 mm ve sol inguinal bölgede 22x15 mm boyutlu patolojik boyutta ve morfolojide lenfadenopatiler dikkati çekti. Laboratuvar incelemeleri şu şekilde idi: C-reaktif protein: 128.79 mg/L (n: <5), beyaz kan hücresi: 14.960 K/uL (n=4.000-10.000), trombosit: 449 K/uL (n=100-380), sedimentasyon: 83 mm/sa (n=0-15), hemoglobin: 10,8 g/dL (n=12-18), transferrin satürasyonu: %9 (n=15-45), serum demiri: 24,9 ug/dL (n=33-193), glomerüler filtrasyon hızı: 85 mL/dk (n: >90), üre: 53 mg/dL (n=16,6-48,5), kreatinin: 1,1 g/dL (n=0,70-1,20), kan üre azotu: 25 mg/dL (n=6-20). Hematüri ve proteinürisi mevcut olup, yapılan serum protein elektroforezinde, hipoalbüminemi ve hipergamaglobinemi saptandı. Human Herpes virüsü-8 çalışması negatifti. Fizik muayenesinde, gövde ve ekstremitelerde yaygın eritemli ekskoriye plaklar ve özellikle alt ekstremite distallerinde daha belirgin olan, ortasında atrofik ülsere alanlar izlenen, morumsu hiperkeratotik plaklar gözlendi. Sol inguinal bölgedeki lenf nodu eksizyonu sonrası patolojik tanı, CH, plazma hücreli varyant ile uyumlu olarak geldi (Şekil 1). Farklı bölgelerde yerleşen deri lezyonlarından yapılan biyopsilerde, ön koldan prurigo nodülaris, sırttan lenfositik vaskülit, bacaktan staz dermatiti tanıları aldı. Tedavi öncesi yapılan F-18 FDG PET/BT çalışmasında, her iki aksiller bölgede (SUV_{maks}: 2,79), batında (bilateral paraaortik ve parailiyak) (SUV_{maks}: 3,50), pelviste (bilateral eksternal-internal iliyak, inguinal ve femoral) (SUV_{maks}: 6,24) ve her iki popliteal alanda (SUV_{maks}: 4,12) multipl hipermetabolik lenf nodları, her iki kolda, her iki bacak ve ayak lokalizasyonunda multipl hipermetabolik deri kalınlaşmaları ve deri lezyonları saptandı (Şekil 2).

Sonuç: Multisentrik CH'de F-18 FDG PET/BT bulguları literatürde birkaç olgu örneği olarak yayınlanmış olup, bizim olgumuz deri bulguları da olan ve F-18 FDG PET/BT ile görüntülenen ilk olgudur. Literatürde, multisentrik CH'de çok nadir olarak paraneoplastik pemfigus, ksantogranüloma, vaskülit, kaposi sarkomu, POEMS sendromu gibi deri lezyonları görülebileceği belirtilmektedir.

Anahtar Kelimeler: Castleman hastalığı, F-18 FDG, PET/BT, deri lezyonları, lenf nodu

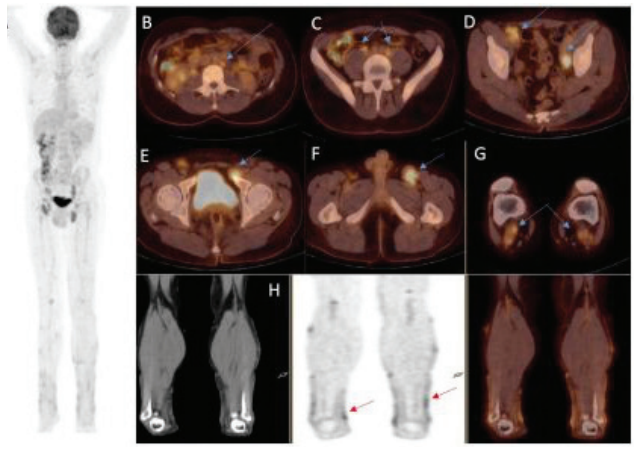

Şekil 1. Otuz sekiz yaşında erkek hastanın tüm vücut F-18 FDG PET/BT MIP görüntüleri (A). Transaksiyal füzyon

PET/BT görüntülerinde, bilateral paraaortik (B), bilateral parailiyak (C), bilateral eksternal-internal iliyak (D), sol inguinal ve femoral (E, F), bilateral popliteal (G) hipermetabolik lenf nodları (mavi oklar). Transaksiyal BT, PET ve füzyon PET/BT görüntülerinde multipl hipermetabolik deri lezyonları (H) (kırmızı oklar)

FDG: Florodeoksiglukoz, PET/BT: Pozitron emisyon tomografi/bilgisayarlı tomografi, MIP: Maksimum intensite projeksiyonu

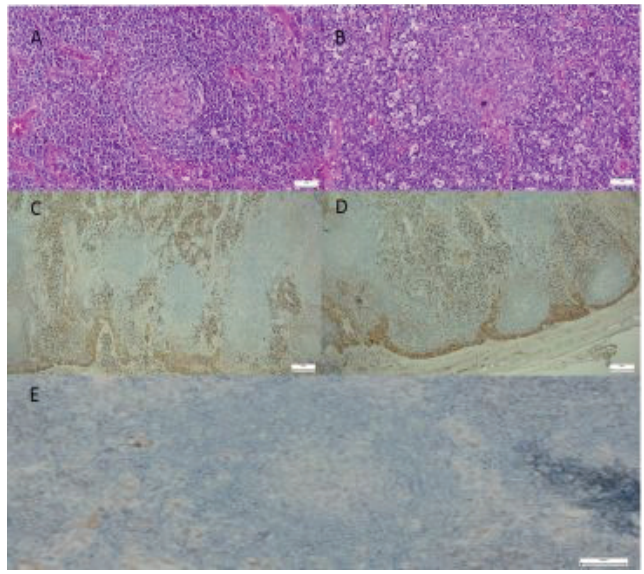

Şekil 2. Mikroskopik incelemede, lenf nodülünde sinüsler kapalı izlenmiş olup hiperplastik foliküllerde (A) yer yer hyalinize vasküler yapıların germinal merkezlere uzanımı (B) izlenmiştir. Kappa ve lambda hafif zincirleri ile plazma hücrelerinde poliklonal boyanma izlenmiştir (C, D). HHV8 negatif saptanmıştır (E). CD3, CD20, PAX5, OCT2, Bcl-2, Bcl-6, SiklinD1, CD4, CD8, CD30, EMA, ALK, CD21, CD68, kappa, lambda ve ki-67 antikorları ile Hodgkin ve non-Hodgkin lenfomalar ekarte edilmiştir. Elde edilen morfolojik ve immünohistokimyasal bulgular ışığında "Castleman hastalığı, plazma hücreli varyant" tanısı konmuştur.

HHV8: Human Herpes virüsü 8

Nucl Med Semin 2023;9:(Suppl 1):81-184

[PS-074]

PSMA PET/BT'de PSMA Ekspresyonu Gösteren Mide Gist Olgusu

Oğuzhan Bardakcı, Özlem Şahin, Çağlagül Erol, Cennet Cansel Karakaşoğlu, Buğra Kaya

Necmettin Erbakan Üniversitesi Meram Tıp Fakültesi, Nükleer Tıp Anabilim Dalı, Konya

Amaç: Gastrointestinal stromal tümörler (GİST), gastrointestinal sistemin en sık görülen mezenkimal tümörleridir. En sık midede görülen GİST'ler özofagustan rektuma kadar tüm gastrointestinal kanal boyunca izlenebilir. GİST'lerin tanı, evreleme, nüks, metastaz araştırması ve tedavi takibi için rutin uygulamada F-18 florodeoksiglukoz (FDG) pozitron emisyon tomografisi/bilgisayarlı tomografi (PET/BT) görüntülemesi kullanılmaktadır. İnsidental olarak prostat spesifik membran antijeni (PSMA) tutulumu gösteren birkaç GİST olgusu literatürde yer almıştır. Yakın zamanda GİST doku örnekleri ile yapılmış bir çalışmada PSMA ekspresyonunun %12,6 oranında görüldüğü bildirilmiştir.

Olgu: Prostat adenokanseri tanısı olan yetmiş bir yaşında erkek hasta evreleme için Ga-68 PSMA (PET/BT) çalışması yapılmak üzere kliniğimize refere edilmiştir. Hastaya yapılan Ga-68 PSMA PET/BT incelemesinde prostat bezinde artmış radyofarmasötik tutulumları (SUV_{maks}: 12,50) ve mide proksimalinde 3 cm çapında artmış radyofarmasötik tutulumu gösteren (SUV_{maks}: 8,24) kitle izlendi. Sonrasında mide wedge rezeksiyonu yapılmış ve rezeksiyon materyalinin histopatolojik incelemesinde hastanın iğsi hücreli tip gastrointesinal stromal tümörü olduğu saptanmıştır. Hastanın dosyası incelendiğinde gastroözefagial reflü hastalığını düşündüren şikayetlerinin olduğu öğrenildi.

Sonuç: Prostat adenokanseri dışında; gastrointestinal stromal tümör, renal hücreli karsinom, diferansiye tiroid kanseri veya rektum karsinomu gibi malignitelerde de Ga-68 PSMA tutulumu görülebilir. GİST ile ilişkili Ga-68 PSMA birikiminin, tümör hücrelerinin kendilerinin PSMA ekspresyonundan mı yoksa tümörle ilişkili neovaskülaritenin PSMA ekspresyonundan mı kaynaklandığı netlik kazanmamıştır. PSMA PET/BT görüntüleri değerlendirilirken, morfolojik ve lokalizasyon olarak GİST düşündüren lezyonlarda PSMA uptake'inin de görülmesi GİST tanısını destekleyebilir, tanı histopatolojik olarak doğrulanmalıdır.

Anahtar Kelimeler: Ga-68 PSMA PET/BT, GİST, prostat adenokanseri

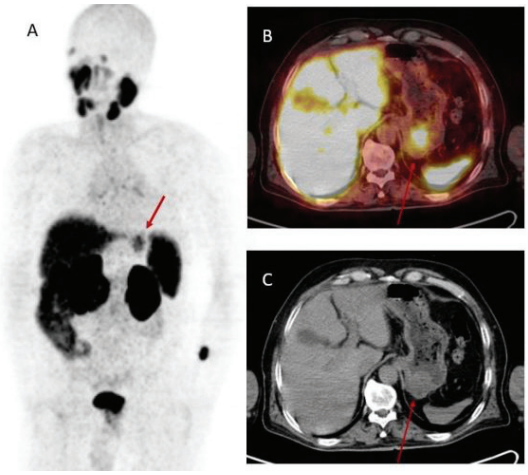

Şekil 1. A: PSMA PET/BT MIP B: Koronal füzyon PSMA PET/BT C: Koronal BT

PSMA: Prostat spesifik membran antijen, PET/BT: Pozitron emisyon tomografi/bilgisayarlı tomografi, MIP: Maksimum intensite projeksiyonu

[PS-075]

Olgu Sunumu: Nadir Görülen Primer Tiroid Lenfomasının Tanısında ve Tedavi Yanıtını Değerlendirmede F-18 PET/BT

Hakan Deveci, Mehmet Ateş, Ahmet Çelen, Emre Entok

Eskişehir Osmangazi Üniversitesi Tıp Fakültesi, Nükleer Tıp Anabilim Dalı, Eskişehir

Amaç: Primer tiroid lenfoması, tiroid malignitelerinin %5'inden ve ekstranodal lenfomaların %2'sinden daha azını oluşturan nadir bir malignite nedenidir. Yıllık tahmini insidansı 1 milyonda 2'dir. Tiroid lenfomalarının çoğu, Hodgkin dışı lenfomalardır. Hashimoto tiroiditi olan hastalar, tiroiditi olmayanlara kıyasla göreceli olarak daha büyük risk altındadır. İleri yaş kadın hastalarda görülme sıklığı daha yüksek olarak bildirilmiştir. Lenfomanın evreleme ve tedavi yanıtı değerlendirmesinde ise deauville skorlama sistemi ile florodeoksiglukoz (FDG) pozitron emisyon tomografi/bilgisayarlı tomografi (PET/BT) uzun yıllardır güvenle kullanılan, duyarlılığı oldukça yüksek yegane değerlendirme yöntemidir. Altı hasta özelinde yapılan bir çalışmada diğer lenfoma türleri gibi primer tiroid lenfomasında da FDG PET/BT kullanışlı ve duyarlı bir modalite olarak önerilmiştir. Bu sunumda primeri tiroid olan Hodgkin dışı lenfomalı olgumuz eşliğinde tanıda ve tedavi yanıtını değerlendirmede F-18 FDG PET/BT'nin rolünü ele alacağız.

Olgu: Yetmiş dokuz yaşında bilinen diabetes mellitus tanısı olan kadın hasta, boyun solunda şişlik şikayetiyle merkezimizde genel cerrahi birimine başvurdu. Yapılan boyun ultrasonografi tetkikinde sol tiroid lobunu tamamen dolduran 3x3,5x7 cm boyutlarında, düzensiz sınırlı, hipoekoik görünümde malign tiroid neoplazmı ile uyumlu lezyon ve sol servikal alanda çok sayıda patolojik görünümde lenf nodları izlendi ve söz konusu lezyondan anaplastik tiroid kanseri ön tanısı ile true-cut biyopsi yapıldı. Boyun BT görüntülemesinde üstte hyoid kemiğe, strep kaslara ve paraözofageal oluğa uzanım gösteren kitle lezyonu tanımlandı. Retrosternal uzanımlı tiroid malignitesi öntanısı ile yapılan Tc-99m tiroid sintigrafisinde sağ tiroid lobu normal olarak izlenirken sol tiroid lojunda radyonüklid tutulumu izlenmedi (Şekil 1a). Bu esnada sonuçlanan histopatolojik inceleme sonucu yüksek dereceli B-hücreli lenfoid neoplazi olarak raporlandı. Hastanın yapılan kan testlerinde hemogram ile diğer biyokimyasal parametreler normal aralıkta sonuçlanırken tiroid stimüle edici hormon 8,8 IU/mL ve laktat dehidrogenaz değeri 276 U/L olarak sonuçlandı. Primer tiroid lenfoması tanısıyla evreleme amaçlı yapılan F-18 FDG PET/BT görüntülerinde sol tiroid lobunu dolduran retrosternal uzanım gösteren SUV_{maks}: 17,53 olan lezyon, sol servikal lenf nodu istasyonlarında en büyüğü 18,5 mm kısa aksa sahip lenf nodları ile uyumlu lezyonlar ve sağ inguinal alanda 11 mm kısa aksa sahip lenf nodu ile uyumlu lezyon izlendi (Şekil 1b). Üç kür R-CHOP protokolünde lenfoma tedavisi yapılan hastanın interim F-18 FDG PET/BT incelemesinde primer tiroid dokusunda ve tanımlanan lenf nodlarında çok belirgin regresyon izlendi (Şekil 1c). Ardından 6 kür tedavisi tamamlanan hastanın tedavi sonu FDG PET/BT görüntülemesinde ise patolojik düzeyde aktivite tutulumu gösteren hiçbir lezyon izlenmedi (Şekil 1d). Hasta sonraki süreçte remisyonda takip edildi.

Sonuç: Tiroid glandında saptanan malignite şüpheli lezyonlarda primer tiroid lenfoması da göz önünde bulundurulmalıdır. Evreleme ve tedavi yanıtının değerlendirilmesinde ise diğer lenfomalarda da olduğu gibi F-18 FDG PET/BT güvenle kullanılabilir.

Anahtar Kelimeler: Primer tiroid lenfoması, tiroid malignitesi, F-18 FDG PET/BT

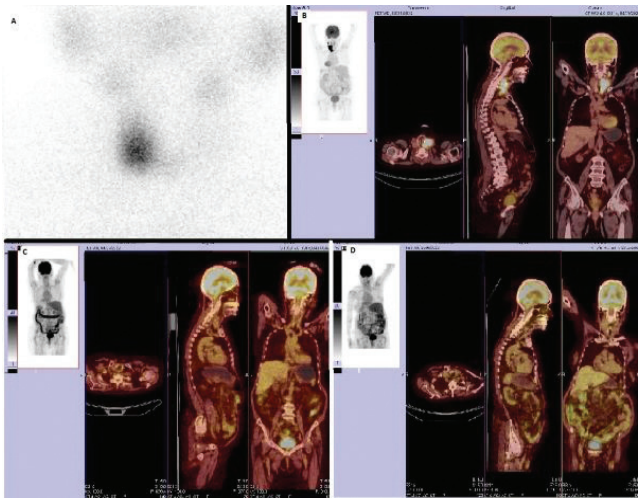

Şekil 1. Hastanın tedavi öncesi tiroid sintigrafisi (a), tedavi öncesi bazal PET/BT görüntüsü (b), 3. Kür tedavi sonrası interim PET/BT görüntüsü (c) ve 6 kür tedavi sonrası PET/BT görüntüsü (d)

PET/BT: Pozitron emisyon tomografi/bilgisayarlı tomografi

[PS-076]

Tüberoskleroz ile Birlikte Renal Anjiyomiyolipomun Görüntülenmesinde F-18 FDG PET/BT: Nadir Bir Olgu

Ayşenur Sinem Erdoğan, Berna Okudan Tekin

Sağlık Bilimler Üniversitesi, Ankara Şehir Hastanesi, Nükleer Tıp Kliniği, Ankara

Amaç: Renal anjiyomiyolipom (AML) böbreğin sık görülen benign bir tümörüdür. Renal AML sporadik ortaya çıkabildiği gibi tüberoskleroz kompleksi (TSC) veya akciğer lenfanjiyomiyomatozisi ile birlikte de görülebilir. TSC tanılı hastaların %80'inde AML gelişmektedir ve AML tanılı hastaların %40'ında TSC komorbiddir. TSC ile ilişkili AML, daha genç yaşta gelişir ve zaman içinde sporadik AML'den çok daha hızlı bir büyüme oranı sergileme eğilimindedir. AML klasik tip, yağdan fakir tip ve epiteloid tip olarak 3 kategoriye ayrılmaktadır. Klasik tipte (yağdan zengin) tanıda bilgisayarlı tomografi (BT) ve manyetik rezonans (MR) kullanılmakta olup yağdan fakir tipte böbrek maligniteleri ile ayrımda bazen zorluklar yaşanabilmektedir. Burada tüberoskleroz tanılı hastada F-18 florodeoksiglukoz (FDG) pozitron emisyon tomografi (PET)/BT görüntülemede renal AML saptanan bir olguyu sunuyoruz.

Olgu: Yirmi iki yaşında tüberoskleroz ve epilepsi ile takipli kadın hastanın yan ağrısı sebebiyle çekilen tomografide her iki böbrekte multipl kitleler izlenmesi üzerine yapılan abdominal MR'de her iki böbrekte hem yağ baskılı sekanslarda baskılanan birkaç adet, hem de yağ komponenti açısından fakir olduğu düşünülen birkaç adet AML ile uyumlu nodüler ve kitlesel lezyonlar izlendi. Hastanın tüberoskleroz tanısı olması nedeniyle yapılan F-18 FDG PET/BT görüntülemede her iki böbrekte büyüğü sol böbrek üst polde 40x34 mm boyutlu olmak üzere çok sayıda heterojen dansitedeki nodüler lezyonlarda fizyolojik üriner aktiviteden ayırt edilebilen minimal artmış F-18 FDG tutulumu (SUV_{maks}: 2,67) dikkati çekmiştir. Sol böbrek üst poldeki lezyondan yapılan true-cut biyopsisi sonucu renal AML ile uyumlu gelmiştir.

Sonuç: Renal AML'ler düşük FDG afinitesi gösteren benign natürlü oluşumlardır. BT'de yağ komponenti ihtiva eden bir tümöral doku saptandığında AML'yi yağ komponenti bulunan malign bir tümörden ayırt etmek önemlidir. FDG PET/BT'de AML'nin düşük FDG afinitesi göstermiş olmasının yağ komponenti ihtiva eden malign böbrek kitlelerinde ayırıcı tanıda bulunabileceği akılda bulunmalıdır.

Anahtar Kelimeler: FDG PET/BT, tüberoskleroz, anjiyomiyolipom

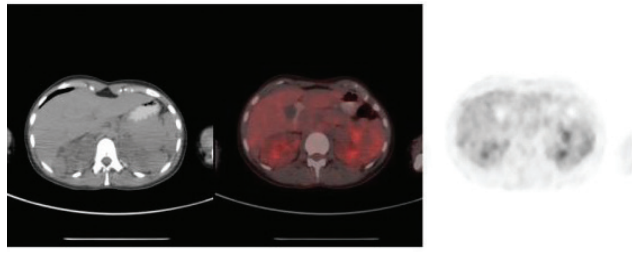

Şekil 1. Hastanın F-18 FDG PET/BT aksiyal kesit görüntülerinde her iki böbrekte hipoizodens çok sayıda nodüller ile birlikte fizyolojik üriner aktiviteden güçlükle ayırt edilebilen minimal metabolik aktivite artışı mevcuttur

FDG: Florodeoksiglukoz, PET/BT: Pozitron emisyon tomografi/bilgisayarlı tomografi

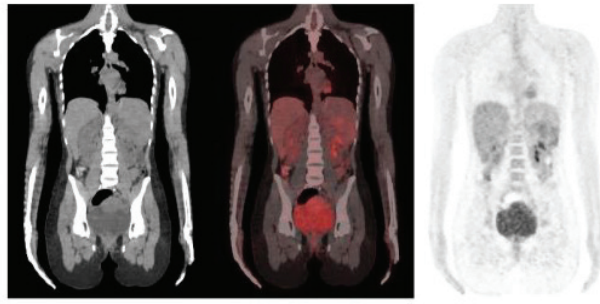

Şekil 2. Hastanın F-18 FDG PET/BT koronal kesit görüntülerinde her iki böbrekte hipoizodens çok sayıda nodüller ile birlikte fizyolojik üriner aktiviteden güçlükle ayırt edilebilen minimal metabolik aktivite artışı mevcuttur

FDG: Florodeoksiglukoz, PET/BT: Pozitron emisyon tomografi/bilgisayarlı tomografi

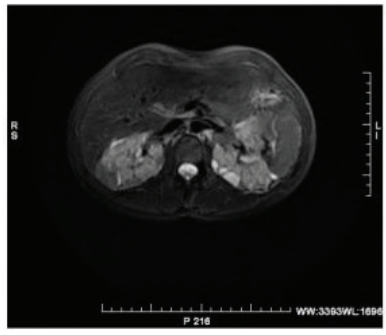

Şekil 3. Hastaya ait abdominal MR'de her iki böbrekte hem yağ baskılı sekanslarda baskılanan birkaç adet, hem de yağ komponenti açısından fakir olduğu düşünülen birkaç adet anjiyomiyolipom ile uyumlu nodüler ve kitlesel lezyonlar mevcuttur

MR: Manyetik rezonans

Nucl Med Semin 2023;9:(Suppl 1):81-184

[PS-077]

İnvaziv Duktal Karsinom Tanılı Meme Tümörünün Ga-68 DOTA-FAPİ-04 PET/BT Sonrası Histopatlojik Tanısının Revizyonu

Ömer Sönmez[1], Kaan Akçay[2], Gamze Beydağı[2], Nalan Alan-Selçuk[2], Levent Kabasakal[2,3]

[1]Yeditepe Üniversitesi Tıp Fakültesi, Nükleer Tıp Anabilim Dalı, İstanbul
[2]Yeditepe Üniversitesi Hastanesi, Nükleer Tıp Anabilim Dalı, İstanbul
[3]İstanbul Üniversitesi-Cerrahpaşa, Cerrahpaşa Tıp Fakültesi, Nükleer Tıp Anabilim Dalı, İstanbul

Amaç: Memenin nöroendokrin tümörü (NET) çok nadir bir patolojidir ve tüm meme karsinomlarının %1'inden az bir kısmını kapsamaktadır. Primer NET'sini metastatik NET'sinden ayırmak yapılması gereken en önemli araştırmalardandır. Memenin NET'sinin primer meme karsinomu olarak tanı alması sıkça yapılan hatalardandır. Biz de invaziv duktal karsinom tanısı alan bir hastanın Ga-68 DOTA-FAPİ-04 pozitron emisyon tomografi/bilgisayarlı tomografi (PET/BT) görüntülemesi sonrası histopatolojik olarak tekrar değerlendirildiği ve tanısının değiştiği bir olguyu ele alarak bu yöntemin benzer hastalardaki faydasını göstermeyi amaçladık.

Olgu: Elli dokuz yaşındaki kadın hasta son bir yıldır ara ara kusma ve bulantı şikayetleri ile kliniğimize başvurmaktaydı. Fizik muayenesinde tespit edilen meme kitlesi histopatolojik inceleme sonucunda invaziv duktal karsinom tanısı aldı (Şekil 1). Ardından lezyonları araştırmak için florodeoksiglukoz PET/BT istendi. Ancak herhangi bir patoloji tespit edilmedi (Şekil 2A). Sonrasında gerçekleştirilen Ga-68 DOTA-FAPİ-04 PET/BT mezenterik kök ve memede patolojik tutulum gösterdi (F Şekil 2B). Çelişkili bulgular nedeniyle true-cut biyopsinin histopatolojik incelemesi tekrarlandı ve NET tanısını doğruladı (Şekil 3). Bu nedenle Ga-68-DOTATATE PET/BT uygulandı. Bilateral meme, mezenterik kök, kemikler ve karaciğerde artmış somatostatin reseptör ekspresyonunun eşlik ettiği lezyonlar gösterildi (Şekil 2C). Sonuç olarak, derece 2 NET tanısı histopatolojik inceleme ile doğrulandı.

Sonuç: NET'lerin FAPİ tutma paterni tam olarak belirlenmemiş olsa da heterojen aktivite bildirilmiştir. Buna ek olarak, Ga-68-FAPİ PET/BT'nin primer ve metastatik NET'lerdeki faydası daha önce olgu raporlarında gösterilmiştir. Olgumuzda primer tümörün yüksek FAP ekspresyonuna rağmen karaciğer ve kemik metastazlarında FAPİ tutulumunun olmaması dikkat çekicidir. Histopatolojik inceleme herhangi bir derece farkı göstermese de, FAPİ aktivitesindeki bu eşitsizlik, tümör içerisindeki heterojeniteden kaynaklanıyor olabilir. Ga-68-FAPİ PET/BT, epitel kökenli tümörlerde ümit verici sonuçlar göstermiş olsa da, bu taramalarda NET'nin dokusuna bağlı olarak patolojik tutulum olmayabilir. Ga-68-FAPİ PET/BT ile ilgili daha fazla araştırmaya ihtiyaç duyulsa da, önceki araştırmalar ve bizim olgumuz, bu yöntemin NET'lere yaklaşım açısından önemli ve faydalı bir teknik olarak kabul edilebileceğini göstermektedir.

Anahtar Kelimeler: Fibroblast aktivasyon proteini, PET/BT, nöroendokrin tümör, galyum 68 dotatate

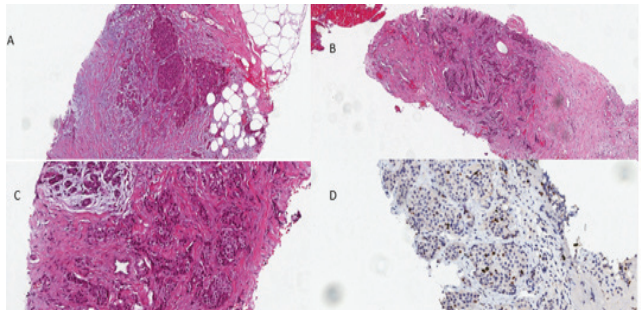

Şekil 1. A ve B: Neoplastik hücreler, küçük ve büyük yuvalar, düzensiz kenarlı küçük gruplar, trabekül ve desmoplastik-kollajen stromada nadiren tek hücreler halinde düzenlenmiştir. Hematoksilen-eosin x100, 1-C: Neoplastik hücreler, amfofilik-granüler sitoplazmaya sahip oval-poligonal, ara sıra hiperkromazi ve küçük nükleol içeren yuvarlak-oval çekirdeklerdir. Hematoksilen-eosin x200, 1-D: Neoplazide Ki-67 proliferasyon indeksi %10; Ki-67x200

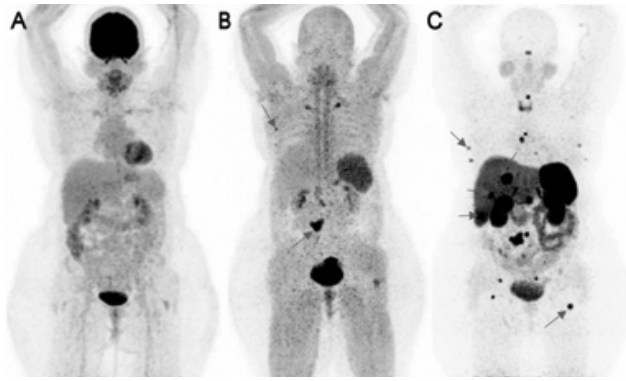

Şekil 2. Olgunun A) FDG B) Ga-68-FAPİ ve C) 68-DOTATATE PET MIP görüntüleri
PET: Pozitron emisyon tomografi, FDG: Florodeoksiglukoz, MIP: Maksimum intensite projeksiyonu

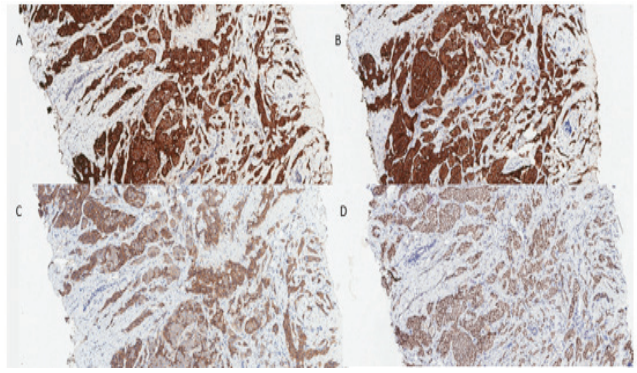

Şekil 3. A: Neoplastik hücreler, kromogranin A için pozitiftir; kromogranin Ax100, B: Neoplastik hücreler synaptophysin için pozitiftir; sinaptofizinx100, C: Neoplastik hücreler CD56 için pozitiftir; CD56x100, D: Neoplastik hücreler CDX2 için pozitiftir; CDX2x100

[PS-078]

Papiller Tiroid Kanserinde I-131 Tedavi Sonrası TVT'de Tuzak Bulgu: Vertebral Hemanjiyom

Meral Merve Urunga, Ercan Polat, İsa Burak Güney

Çukurova Üniversitesi Tıp Fakültesi, Nükleer Tıp Anabilim Dalı, Adana

Amaç: Olgumuz total tiroidektomi sonrası 1 odakta 1 cm çapındaki nodülden hazırlanan preperatta papiller karsinom tanısı almıştır.

• Histopatolojik özellikleri: minimal kapsül invazyonu HMBE+ nükleer grooving

• Post-op ulstrasonografi (USG) sol tiroid lojunda yaklaşık 1,5 cm rezidü lateral ve santral ln patolojik bulgu yok

• Post-op Tg: 4,93 anti-Tg: 0 tiroid stimüle edici hormon (TSH): 10,87 T3: 3,23 ve T4: 0,6

Yapılan değerlendirme sonrası 50 mCi I-131 tedavisi planlandı. Tedavi sonrası komplikasyon gelişmeyen hasta taburcu edildi.

Olgu: Hastaya 50 mCi I-131 sonrası 7. gün tüm vücut tarama sintigrafisi çekildi. HEGP tip kolimatör kullanıldı. Çekim sırasında baş-boyun statik ve tüm vücut görüntüler alındı. Alınan görüntüler sonucunda servikal bölgede rezidu tiroid dokusu ile uyumlu tutulum izlendi. Toraks-batın orta hatta izlenen fokal bir odak izlenmesi üzerine alınan tek foton emisyon bilgisayarlı tomografi/bilgisayarlı tomografi görüntülerde L-1 vertebra korpusunda heterojen görünüm ve yoğun artmış radyoiyot tutulumu izlendi. Manyetik rezonans görüntülerde tipik benign vertebral hemanjiyoma ile uyumlu heterojen alanlar izlendi. Birinci ay kontrol Tg: 0,5, anti-Tg: 0, TSH: 7,12 idi.

Sonuç: Olgumuzda I-131 vücut tarama sintigrafisinde görüntülemenin yanlış pozitif bulguları da saptayabileceğini ve benign süreçlerde de I-131 tutulumunun fizyolojik tutulum alanları dışında vizüelize edilebileceğini tespit ettik. Ayrıca triglobulin değerlerinin düşmekte olduğunu tespit ettiğimiz hastada L-1 vertebradaki radyoiyot tutulumunun vertebral hemanjiyoma ile uyumlu olduğu sonucuna vardık. Tiroid kanserlerinde I-131 tarama sintigrafisinin hasta takibi açısından en az tümör markerı olan Triglobulin ve boyun USG takipleri kadar ek katkısı olmaktadır. Ancak malignitenin gösterilmesi veya ekartasyonu açısından klinik, laboratuvar, radyolojik gereklilik halinde histopatolojik ileri inceleme gerekmektedir.

Anahtar Kelimeler: Sintigrafi, terapi, kolimatör, görüntüleme, radyoaktif, papiller karsinom, vertebral hemanjiyom, manyetik rezonans, tiroid kanseri, radyonüklid görüntüleme



Şekil 1. Lomber MR/sagittal
MR: Manyetik rezonans



Şekil 2. Lomber MR/aksiyal
MR: Manyetik rezonans

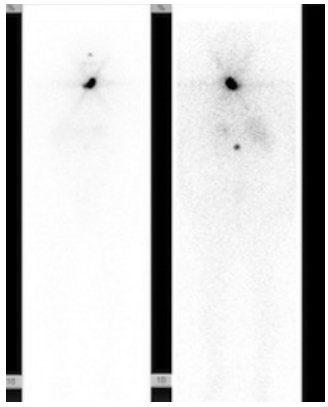

Şekil 3. I-131 tüm vücut tarama sintigrafisi

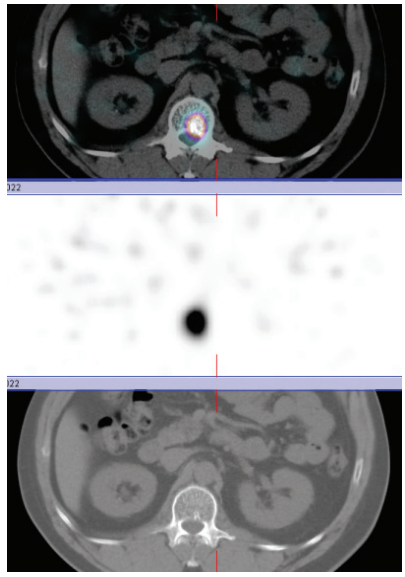

Şekil 4. SPECT/BT
SPECT/BT: Tek foton emisyon bilgisayarlı tomografi/bilgisayarlı tomografi

[PS-079]

Ektopik Yerleşimli Paratiroid Adenomunun Farklı Görüntüleme Modaliteleri ile Deteksiyonu

Ömer Sönmez[1], Gamze Beydağı[2], Kaan Akçay[2], Emre Demirci[2], Nalan Alan-Selçuk[2], Levent Kabasakal[2,3]

[1]Yeditepe Üniversitesi Tıp Fakültesi, Nükleer Tıp Anabilim Dalı, İstanbul
[2]Yeditepe Üniversitesi Hastanesi, Nükleer Tıp Anabilim Dalı, İstanbul
[3]İstanbul Üniversitesi-Cerrahpaşa, Cerrahpaşa Tıp Fakültesi, Nükleer Tıp Anabilim Dalı, İstanbul

Amaç: Primer hiperparatiroidizm (PHPT), hiperkalsemi ve yüksek paratiroid hormon (PTH) seviyeleri ile karakterize bir endokrin hastalıktır. Hastalarda osteoporoz ve hiperkalsiüriye bağlı vertebra kırıkları ve nefrolitiazis görülebilse de hastalık en sık günlük uygulamada rutin kalsiyum düzeylerinin ölçülmesinden sonra asemptomatik olarak ortaya çıkar. Artan PTH sekresyonu, hastaların %10-15'inde 4 glandın hiperplazisine, %5'inde multipl adenoma, %1'inden azında paratiroid kanserine ve %80'inde soliter adenoma bağlıdır. Soliter paratiroid adenomlarının %15-20'si ektopik yerleşimlidir ve çoğunlukla intratiroid, pretrakeal ve retroözofageal alanlarda rapor edilir. Ektopik paratiroid adenomlarının sadece %10-15'i mediastinaldir. Mediastinal paratiroid adenomunun lokalizasyonunu belirlemek zorlu bir süreçtir. Hastalığın tedavisi açısından kritik bir rolü vardır. Biz de yaklaşımımızı paylaşarak benzer hastalarla ilgilenen hekimlere yardımcı olmayı amaçlamaktayız.

Olgu: Yirmi iki yaşındaki erkek hasta günlük yaşam aktivitelerini önemli ölçüde etkileyen şiddetli kaşıntı şikayetiyle başvurdu. Laboratuvar sonuçları PHPT'yi düşündürdü (Tablo 1). Technetium-99m (Tc-99m) sestamibi (Mibi) de dahil olmak üzere ilk taramaları herhangi bir anormallik göstermedi. Akabinde PTH düzeyinde artış ile birlikte yeni başlayan bulantı ve halsizlik gözlendi. Bu nedenle ileri araştırmalar yapıldı. Boyun ultrasonografi normaldi. İkinci Tc-99m Mibi görüntülemesinde, ektopik paratiroid adenomunu düşündüren fokal atipik aktivite tutulumunun eşlik ettiği anterior mediastinal alanda bir lezyon saptandı (Şekil 1). Adenomun doğru lokalizasyonu için F-18-Kolin pozitron emisyon tomografi-manyetik rezonans görüntüleme (PET-MRG) ve F-18-Kolin PET/bilgisayarlı tomografi (BT) istendi. Kolin PET/BT görüntüleri paratiroid sintigrafisinden elde edilen verilerle uyumluydu (Şekil 2). Elli yaş ve altında tanı konulan PHPT hastalarına, diğer cerrahi endikasyonların varlığına bakılmaksızın paratiroidektomi yapılması önerilir. Hastaya 24.09.2021 tarihinde mediastinal alandan paratiroidektomi ve sol timektomi uygulandı. Histopatolojik inceleme tanıyı doğruladı. Kontrol kan sonuçları normal sınırlardaydı ve semptomları düzeldi (Tablo 1).

Sonuç: PHPT yaklaşımının en zor kısmı, hiperfonksiyonel adenomun lokalizasyonunu belirlemektir. Lokalizasyonun paratiroidektominin başarısı üzerinde büyük etkisi vardır. Ultrason (US), Tc-99m-Mibi, paratiroid dört boyutlu BT, kolin PET/BT ve MRG gibi birçok teknik olmasına rağmen evrensel olarak önerilen bir algoritma yoktur. En sık kullanılan yöntem US ve Tc-99m-Mibi'nin kombine kullanılmasıdır. F-18 işaretli kolin analogları ile PET/BT üstün sonuçlar göstermiş olup Avrupa Nükleer Tıp Birliği tarafından potansiyel bir alternatif olarak önerilmektedir. Bildirilen olgu, adenomun doğru yerini belirlemek için Tc-99m-Mibi ve kolin PET/BT'nin kullanılmasının ardından başarılı bir şekilde tedavi edilmiştir. Multimodalite görüntüleme stratejisi ile yaklaşımımızın doktorlara değerli bilgiler sağladığına inanıyoruz.

Anahtar Kelimeler: F-18-florokolin PET/BT, Tc-99m-mibi sintigrafi, paratiroid adenomu, mediastinal

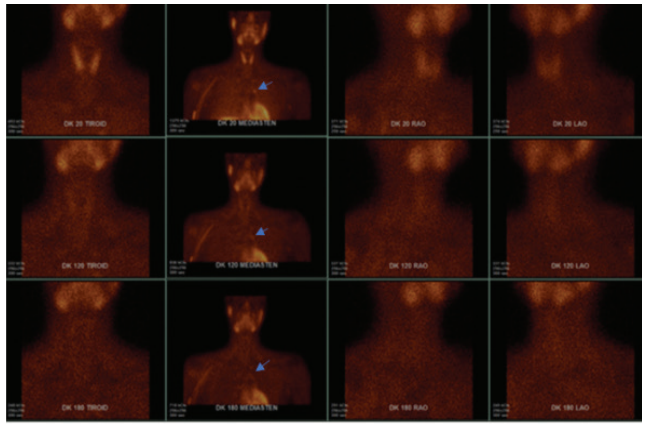

Şekil 1. Tc-99m sestamibi ile paratiroid sintigrafisi

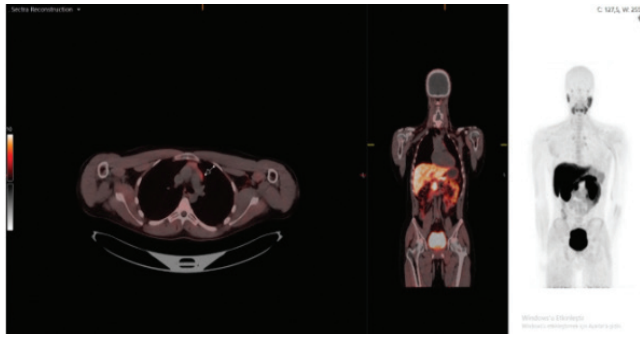

Şekil 2. Kolin PET/BT
PET/BT: Pozitron emisyon tomografi/bilgisayarlı tomografi

Tablo 1. Laboratuvar Değerleri

Tarihler	PTH (pg/mL)	Toplam kalsiyum (mg/dL)	Fosfor (mg/dL)	24 saatlik idrarda kalsiyum atılımı (mg/gün)
31.07.2021	206,3	11,1	3,28	Bulunmuyor
26.08.2021	145,8	11,29	2,54	474
12.10.2021	49,4	10,76	3,54	Bulunmuyor
16.09.2022	61,6	10,17	3,18	Bulunmuyor

Enfeksiyon Görüntüleme

[PS-080]

FDG PET/BT ile Çoklu Organ Tutulumu Saptanan Nadir Bir Alveolar Echinococcosis Olgusu: Beyin, Akciğer ve Karaciğer

İlknur Ak Sivrikoz[1], Funda Canaz, Mehmet Ateş, Hakan Deveci, Uğur Toprak

Eskişehir Osmangazi Üniversitesi Tıp Fakültesi, Nükleer Tıp Anabilim Dalı, Eskişehir

Amaç: Alveolar Echinococcosis (AE), düşük insidansı nedeniyle yeterince bildirilmeyen, *Echinococcus granulosus* (*E. granulosus*) parazitinin larval evresinden kaynaklanan, sıklıkla da yanlış teşhis edilen letal bir zoonozdur. Kuzey Amerika, Orta Avrupa, Rusya, Çin ve Türkiye'ye endemiktir. Burada, F-18 florodeoksiglukoz (FDG) pozitron emisyon tomografi/bilgisayarlı tomografi (PET/BT) ile çoklu organ tutulumu saptanan nadir bir AE olgusu sunuyoruz. Bilgimize göre, tanı anında üç organı birden tutan ilk AE olgusudur.

Olgu: Şiddetli baş ağrısı yakınması ile acil servise başvuran 22 yaşındaki erkek hastada çekilen beyin MRG'de sol oksipitalde 2,5 cm çapında belirgin T2-hipointens, santrali nekrotik, içinde ince vaskülarizasyona ait sinyal değişiklikleri olan kitle ve etrafında vazojenik ödem bulguları (Resim 1a) nedeniyle yüksek dereceli glial tümör veya soliter metastaz düşünülüyor. Yaklaşık iki aydır devam eden baş dönmesi ve görme bulanıklığı yakınması olan hasta operasyona alınıyor. Ön tanısında metastaz da olan hastada primer odak araştırılması amacıyla yapılan F-18 FDG PET/BT görüntülemede, sol occipital lobda geçirilmiş cerrahiye sekonder değişiklikler izlendi. En büyüğü sağ akciğer alt lob posterior bazal segmentte 3x3,5 cm boyutunda olmak üzere her iki akciğer parankiminde çok sayıda, çoğunluğu kaviter görünümde lezyonda artmış aktivite tutulumları (SUV_{maks}: 3,5) dikkati çekti, maksimum intensite projeksiyonu (MIP) PET (Resim 1b) ve thoraks aksiyal füzyon PET/BT (Resim 1d). Karaciğer sağ lobda 14x14x13 cm boyutlarında, santrali genişçe nekrotik, periferindeki solid komponentinde yaygın milimetrik kalsifikasyonlar olan düzensiz sınırlı lezyon mevcut olup, etrafında diffüz tarzda artmış aktivite (SUV_{maks}: 4.5) izlendi, MIP PET (Resim 1b), sagittal, coronal (Resim 1c) ve aksiyal (Resim 1e) füzyon PET/BT görüntüleri. Akciğerdeki multipl lezyonlar ile karaciğer lezyonunun PET/BT görünümleri her iki organda AE düşündürdü. Hasta sorgulandığında, çocukluğundan beri küçükbaş hayvancılık ile uğraşan bir ailede yaşadığı öğrenildi. Bu arada, sol occipital kitlenin histopatolojik incelemesi tamamlandı. Beyin parankiminde nekroz ve granülomatöz reaksiyon ile çevrili multipl kist yapıları izlendi (Resim 2a ,b, H&E, x40, X200). PAS histokimyasal boyası ile de pozitif boyanan kütiküler membrane dikkati çekti (Resim 2c, x100). Tipik enfeksiyon, enfekte köpeklerin dışkısıyla kontamine olmuş et, meyve veya sebzelerin yenilmesiyle oluşur. Hastaların başlıca şikayetleri ağrı ve halsizlik hissi olmuştur. İnsanlarda en sık etkilenen organlar karaciğer ve akciğerdir ve sadece %1-2 oranında beyin tutulumu vardır. Olguların %20'sinde bilateral akciğer tutulumu, %30'unda da multipl kist görülür. Akciğer dışı kistlerin aksine pulmoner kistlerde kalsifikasyon görülmez ve yavru kist oluşumu da nadirdir. Tedavisi cerrahidir, ancak inoperabl olgularda veya cerrahi kontrendike durumlarda benzimidazol bileşikleri ile medikal tedavi denenebilir. Bizim olgumuzda, histopatojik olarak kanıtlanan beyin tutulumu yanında karaciğerde ve akciğer parankiminde multipl olmak üzere FDG PET/BT ile gösterilen lezyonlar tanı anında üç organ tutlumu ile karakterizedir. Bu çoklu organ tutulumu, bilgimize göre literatürde bildirilen ilk olgudur.

Sonuç: Kistik lezyonların ayırıcı tanısında bu zoonoz enfeksiyonun her zaman akılda tutulması gerektiğini belirtmek isteriz. F-18 FDG PET/BT'nin tek seansta tüm vücut görüntüleyebilmesi, çoklu organ tutulumların saptanmasında diğer modalitelere üstünlüğüdür.

Anahtar Kelimeler: Alveolar Echinococcosis, FDG PET/BT, enfeksiyon

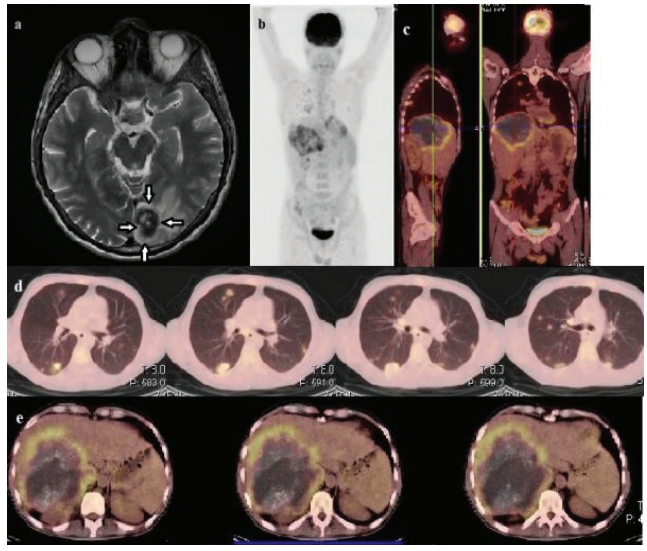

Resim 1. Beyin, akciğer ve karaciğer lezyonlarının görünümü

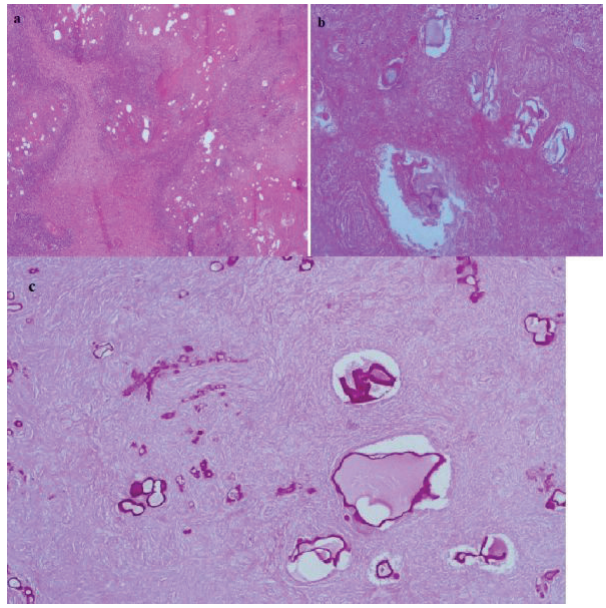

Resim 2. Nekroz ve granülomatöz reaksiyon ile çevrili multipl kist yapıları ile PAS histokimyasal boyası ile de pozitif boyanan kütiküler membrane görünümü

[PS-081]

Addüktör İnsersiyo Avülsiyon Sendromunda Tüm Vücut Kemik Sintigrafisi

Begüm Arça, Dilşat Fırat Arslan, Duygu Has Şimşek, Ayşe Mudun, Serkan Kuyumcu

İstanbul Üniversitesi, İstanbul Tıp Fakültesi, Nükleer Tıp Anabilim Dalı, İstanbul

Amaç: Addüktör insersiyo avülsiyon sendromu (AIAS "*thigh splints*"), addüktör kasların uyluğa yapışma (insersiyo) bölgelerini etkileyen bir stres yaralanmasıdır. Genellikle genç atlet ve askeri personelde kalça ve kasık ağrısı şikayeti şeklinde görülmekle birlikte genel toplumda sıklıkla kadın popülasyonda ve kısa boylularda karşımıza çıkmaktadır. Daha sık görülmekte olan varyantı mediaal tibial stres sendromu (shin splints), tibiaya yapışan kas/kas gruplarındaki aşırı gerilme sonucu oluşan bir periostittir ve en sık tibiada geliştiğinden bu ismi almıştır. AIAS, addüktör kasların tekrarlayan kullanımı ve aşırı gerilmesi sonucu femur diafizinde ortaya çıkan mikrotravmaların yarattığı bir periostittir. Periost reaksiyonu uzun sürdüğünde stres kırıkları yaratarak komplike bir hale gelebildiğinden erken dönemde tanı koymak tedavi sürecini hızlandırmaktadır. Tanıda çoğunlukla manyetik rezonans görüntüleme yeterli olsa da yüksek duyarlılığı sebebiyle tüm vücut kemik sintigrafisi önemini korumaktadır. Bu olguda AIAS tanısında tüm vücut kemik sintigrafisinin yeri ve önemini vurgulanmaktadır.

Olgu: Kırk beş yaşında, meme kanseri nedeniyle kemoterapi ve radyoterapi öyküsü olan, kalça ağrısı ve hareket kısıtlılığı şikayetiyle onkoloji kliniğine başvuran kadın hastaya metastaz kuşkusu ile tüm vücut kemik sintigrafisi planlandı. Hastaya 20 mCi Tc-99m-MDP enjeksiyonu sonrası 3. saatte yapılan tüm vücut kemik sintigrafisinde anterior ve posterior planar ve tek foton emisyon bilgisayarlı tomografi/bilgisayarlı tomografi görüntülerinde bilateral femur proksimal ve orta diyafiz bölgesi medialinde kortikal kalınlık artışının eşlik ettiği heterojen tarzda lineer osteoblastik aktivite artışı izlendi (Şekil 1).

Sonuç: AIAS, spor yaralanmaları ve kalça ağrısında nadir görülen bir patoloji olup genellikle fizik tedavi çalışmaları ve anti-enflamatuvar ilaçlar ile yapılan konservatif yaklaşımla 4-8 haftada kontrol altına alınabilmektedir. Konservatif yaklaşımdan fayda görmeyen nadir olgularda cerrahi (tenotomi) uygulanabilmektedir. Kemik sintigrafisinde sıklıkla femur diyafizinde medialde periost boyunca lineer tarzda artmış aktivite tutulumu ile prezente olup stres kırığında izlenen fusiform/oval aktivite tutulumları ve kanlanma/kan havuzundaki vaskülarite artışları AIAS olgularında izlenmemektedir. Yapılan çalışmalarda kemik sintigrafisinin AIAS ve stres kırığı ayrımında en duyarlı tanısal araç olduğu vurgulanmaktadır. AIAS, femurda nadir görülen patolojilerden biri olup erken dönemde radyolojik görüntülerin normal olabilmesi nedeniyle tanıda yüksek duyarlılığa sahip tüm vücut kemik sintigrafisi yol gösterici olmaktadır. Hastaların erken teşhisi ile tedavi sürecinin kısaltılması ve komplikasyonların önlenmesi açısından tüm vücut kemik sintigrafisi önemli rol oynamaktadır.

Anahtar Kelimeler: Addüktör insersiyo avülsiyon sendromu, thigh splints, shin splints, stres kırığı, kemik sintigrafisi

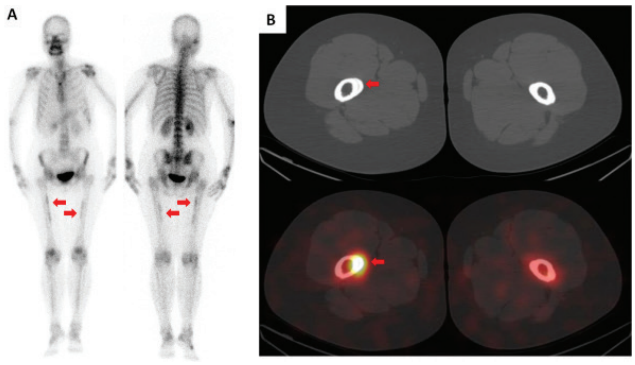

Şekil 1. Tc-99m-MDP tüm vücut kemik sintigrafisinde sağda belirgin olmak üzere her iki femur diyafizinde (A: anterior-posterior planar-kırmızı oklar) medialde periost boyunca lineer tarzda artmış aktivite tutulumu ve kortikal kalınlık artışı (B: SPECT/BT-kırmızı oklar) görülmektedir

SPECT/BT: Tek foton emisyon bilgisayarlı tomografi/bilgisayarlı tomografi

[PS-082]

FDG PET/BT'de Hipermetabolik Benign Bir Lezyon: Hibernoma

Cennet Cansel Karakaşoğlu, Özlem Şahin, Çağlagül Erol, Buğra Kaya

Necmettin Erbakan Üniversitesi Meram Tıp Fakültesi, Nükleer Tıp Anabilim Dalı, Konya

Amaç: Hibernoma, erişkin hastaların kahverengi yağ dokusundan köken alan, genellikle deri altı dokuda veya daha az sıklıkla kas içinde yavaş gelişen, nadir görülen iyi huylu bir tümördür. Bu neoplazi sıklıkla uylukta görülmekle birlikte omuz, koltuk altı, mediasten ve superior toraks seviyesinde de bildirilmiştir. Lezyon tipik olarak 30-50 yaş arasındaki kişilerde görülür. Hibernomalar ağrısız olmaları ve spesifik semptomlarının olmaması nedeniyle genellikle fizik muayenede veya görüntüleme yöntemlerinde rastlantısal bir bulgu olarak saptanırlar. F-18 florodeoksiglukoz (FDG) pozitron emisyon tomografisi/bilgisayarlı tomografide (PET/BT) izlenen artmış metabolik aktivitenin, kahverengi adipositlerdeki çok sayıda bulunan mitokondri ile ilişkili olduğu düşünülmektedir. Artmış FDG tutulumu gösterdiği için malign lezyonları ve metastazları taklit edebilir. Yazımızda meme kanseri nedeniyle FDG PET/BT çekilen, sol uyluk posteromedialinde kas doku içinde metabolik aktivite artışı gösteren yumuşak doku lezyonu izlenen, FDG PET/BT ve manyetik rezonans görüntüleme (MRG) bulguları hibernoma lehine olan hastamızı sunmayı amaçladık.

Olgu: Kırk bir yaşında meme kanseri tanılı kadın hasta, yeniden evreleme amacı ile FDG PET/BT çekimi için bölümümüze başvurdu. Hastanın FDG PET/BT görüntülerinde sol meme opere olduğu için izlenmedi. Metabolik aktivite artışı gösteren servikal lenf nodu ve vertebrada litik kemik metastazı izlendi. Aynı zamanda sol uyluk posteromedialinde kas doku içinde 17 mm çapında, 28 mm uzunluğunda metabolik aktivite artışı gösteren yağ dansitesinde lezyon izlendi. Maksimum standart tutulum değeri (SUV_{maks}) 10,74 ölçüldü. Supraklaviküler bölgede izlenen kahverengi yağ dokuları ile birlikte değerlendirildiğinde öncelikle hibernoma lehine düşünüldü. Liposarkomu dışlamak için MRG ile ve gerekirse histopatolojik olarak değerlendirilmesi önerildi. Hastanın uyluk MRG görüntülemesinde FDG PET/BT'de sol uyluk posteriorunda izlenen tutulum düzeyinde patolojik kontrastlanma izlenmediği raporlandı. Hastanın takiplerinde çekilen diğer

FDG PET/BT'lerinde FDG tutulum miktarında ve lezyon boyutunda anlamlı bir farklılık olmadığı görüldü.

Sonuç: Hibernomalar artmış FDG tutulumu gösteren, yağ dansitesinde, iyi huylu yumuşak doku lezyonlarıdır. Artmış metabolik aktivitelerinin sebebi kahverengi yağ dokunun mitokondriden çok zengin olmasıdır. Bu nedenle olgumuzda malignite ile karışabilecek FDG tutulumunu değerlendirdik.

Anahtar Kelimeler: Hibernoma, FDG PET/BT

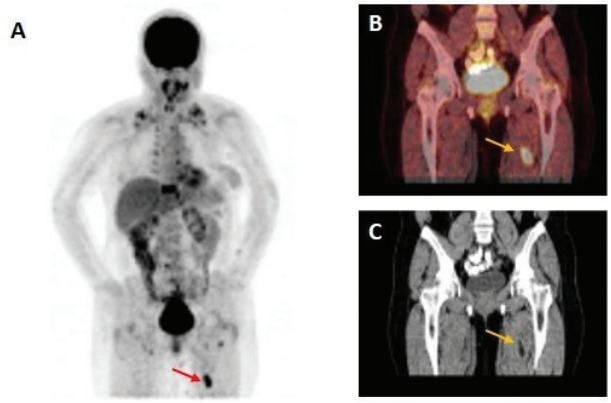

Şekil 1. A: FDG PET/BT MIP B: Koronal füzyon FDG PET/BT C: Koronal BT

FDG: Florodeoksiglukoz, PET/BT: Pozitron emisyon tomografi/bilgisayarlı tomografi, MIP: Maksimum intensite projeksiyonu

[PS-083]

Olgu Sunumu: Nadir Görülen Malign Periferik Sinir Kılıfı Tümörü Tanılı Hastanın PET/BT Görüntülemelerindeki Tecrübemiz

Hakan Deveci, Ahmet Çelen, Ezgi Çinçin, Mehmet Ateş, Emre Entok

Eskişehir Osmangazi Üniversitesi Tıp Fakültesi, Nükleer Tıp Anabilim Dalı, Eskişehir

Amaç: Malign periferik sinir kılıfı tümörleri (MPSKT), %50 oranında nörofibromatozis tip I tanılı hastalarında görülen oldukça nadir tümörlerdendir. Genel olarak agresif gidişatlıdır, kemoterapi protokollerine yanıtları ve prognozu kötüdür. MPSKT; Schwann hücreleri ile karakterize iyi huylu bir tümör olan bir pleksiform nörofibromadan kaynaklanabilir. Başvuru sırasında çoğu durumda kitle 5 cm'den büyüktür ve hastaların %50'ye kadarı metastatiktir. Alanyazında bir çalışmada MPSKT için tanı anında F-18 florodeoksiglukoz (FDG) pozitron emisyon tomografi (PET)/bilgisayarlı tomografi (BT) için yüksek özgüllük bildirilmiştir. Periferik sinir sistemi tümörlerinde kullanılan Ga-68 işaretli somatostatin reseptör görüntülemelerinin MPSKT için teorik olarak kullanımı mümkün olarak öne çıksa da nadir görülen bu tümörlerin görüntülenmesinde alanyazında kesin bir veri bulunmamaktadır. MPSKT tedavisinde total geniş rezeksiyon önerilir. Radyasyonla indüklenebilen bu tümörlerde radyoterapinin kar zarar durumu göz önünde bulundurularak dikkatli değerlendirilmesi önerilmiştir. Bu sunumda nörofibromatozis tanılı hastamızda gelişen periferik sinir kılıfı tümörünün tanı ve tedavi aşamasındaki görüntülemelerinde nükleer tıp kliniğimizin tecrübelerine yer verilecektir.

Olgu: Elli sekiz yaşında bilinen nörofibromatozis tip I tanılı hasta, sol ön kolda şişlik şikayetiyle başvurduğu ortopedi kliniği tarafından kliniğimize F-18- FDG PET/BT çalışması yapılmak üzere refere edildi. Yapılan F-18 FDG PET/BT tetkikinde sol ön kolda 96x41 mm boyutunda yumuşak doku lezyonunda SUV_{maks}: 4,41 olarak saptandı (Şekil 1). Sonrasında malign yumuşak doku tümörü ön tanısı ile yapılan eksizyonel biyopsisinde, iğsi hücreli sinir kılıfı kökenli neoplazi olarak raporlandı ve olgu yer yer atipik malign özellikler izlenen biyolojik potansiyeli belirsiz atipik nörofibromatöz neoplazi olarak bildirildi. Sonrasında -yüksek FDG tutulumunun da olması nedeniyle- malign periferik sinir kılıfı tümörü kabul edilen hastanın sol ön koluna 2 gy X 25 fraksiyon adjuvan radyoterapi uygulandı. Tedavi sonrası olası SSR ekspresyonu gösteren odakların saptanması amacıyla Ga-68 DOTATATE çalışması yapıldı. Bu çalışmasında Sol oksipital bölgede, parietal bölgeye uzanan, 152x35x109 mm boyutlarında, hafif artmış SSR ekspresyonu gösteren bir odak (SUV_{maks}: 1,4) ve tüm vücutta yumuşak dokularda en büyüğü sol gluteal bölgede 62x65 mm boyutunda olmak üzere belirgin SSR ekspresyonu göstermeyen çok sayıda nodüler lezyonlar dikkati çekti (Şekil 1). Sol ön koldaki eksizyon lojunda saptanabilen lezyon imajı izlenmedi. Aktif şikayeti ve tedavi gerektirecek bulgusu olmaması üzerine aktif izleme alınan hastanın 2 kez yapılan kontrol Ga-68 DOTATATE görüntülemelerinde SSR ekspresyonu gösteren odak bulunmadı, mevcut lezyonlarında da boyutsal progresyon izlenmedi (Şekil 1). Hastanın aktif izlem süreci halen devam etmekte.

Sonuç: Nörofibromatozis tip I tanılı hastalarda gelişen yumuşak doku lezyonlarında nörofibromların yanında yine bu nörofibromlardan gelişebilecek olan malign periferik sinir kılıfı tümörleri de akılda bulundurulmalı ve hastanın tüm lezyonları yakından takip edilmelidir. MPSKT tanısı alan hastalarda manyetik rezonans görüntüleme gibi radyolojik görüntüleme tekniklerinin yanında lezyonun biyolojik karakterizasyonu için FDG PET/BT ve Ga-68 işaretli SSR görüntülemelerinin de klinik yönlendirmede göz önünde bulundurulması önem arz etmektedir. MPSKT'nin radyolojik görüntülemesinde birçok bilgi bulunsa da nükleer tıp modalitelerinin gerekliliği ve yeterliliği için daha fazla bilgiye ihtiyaç vardır.

Anahtar Kelimeler: Malign periferik sinir kılıfı tümörü, sarkom, FDG PET/BT, Ga-68 DOTA-TATE, nörofibromatozis

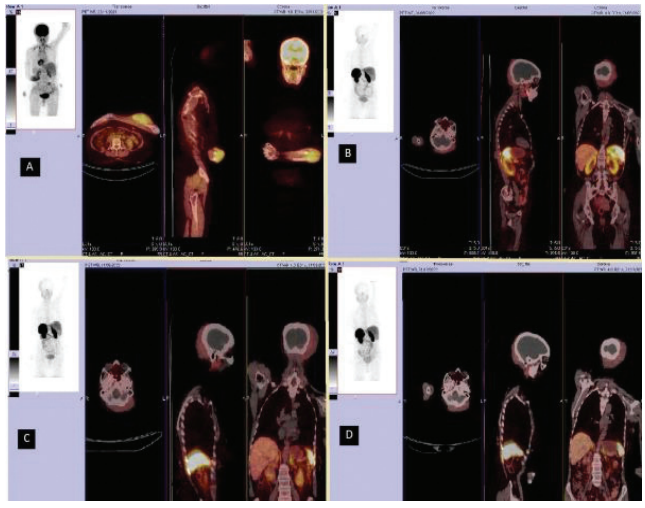

Şekil 1. Hastanın tanı anındaki F-18 FDG PET/BT görüntüsü (A), tedavi sonrası Ga-68 DOTA-TATE PET/BT görüntüsü (B), 3 ay arayla yapılan Ga-68 DOTA-TATE PET/BT görüntüleri (C, D)

FDG: Florodeoksiglukoz, PET/BT: Pozitron emisyon tomografi/bilgisayarlı tomografi

Nucl Med Semin 2023;9:(Suppl 1):81-184

[PS-084]

Transplante Karaciğere Metastaz Yapan Mesane Ürotelyal Karsinomu

Zeynep Çankaya, Mustafa Yıldız, Ahmet Tunç, İsmail Özkoç, Samet Yağcı, Mustafa Avcı, Mehmet Erdoğan, Sevim Süreyya Şengül

Süleyman Demirel Üniversitesi Araştırma ve Uygulama Hastanesi, Nükleer Tıp Anabilim Dalı, Isparta

Amaç: Mesane kanseri dünyada görülen tüm kanserlerin %3,2'sini oluşturmaktadır. Dünya genelinde erkek/kadın oranı 3,5/1'dir. Gelişmiş ülkelerde en sık görülen mesane kanseri tipi epitelden köken alan ürotelyal karsinomdur. Sıklıkla metastaz yerleri lenf nodları, akciğer, kemik ve adrenal bezlerdir. Daha çok lokal invazyon yaptığı bilinen mesane kanserinde karaciğer metastazı oldukça nadir görülmektedir. Literatürde mesane ürotelyal karsinomunun transplante karaciğere metastazı bildirilmemiştir. Bu olguda F-18 florodeoksiglukoz (FDG) pozitron emisyon tomografi/bilgisayarlı tomografi (PET/BT) ile tespit ettiğimiz mesane ürotelyal karsinomunun transplante karaciğere olan metastazını sunmayı amaçladık.

Olgu: Alkolik siroz nedeniyle 2018 yılında karaciğer transplantasyonu yapılan 50 yaşındaki erkek hasta 2019 yılında mesane kanseri tanısı aldı. Tanı sonrasında intravezikal BCG tedavisi alan ve takiplerinde 2022 yılında mesanede nüks kitle tespit edilen hastaya cerrahi planlandı. Cerrahi hazırlık için yapılan toraks BT görüntülemesinde her iki akciğerde multipl nodüller izlendi. Sağ akciğer alt lobdaki nodülden yapılan true-cut biyopsi sonucu ürotelyal karsinom metastazı olarak raporlandı. Yeniden evreleme amacıyla yapılan F-18 FDG PET/BT görüntüleme sonrası 3 kür kemoterapi alan hastaya kemosensitivitenin değerlendirilmesi amacıyla yapılan F-18 FDG PET/BT görüntülemede; transplante karaciğer anterolateralinde subkapsüler alanda 13 mm çapta hipodens hipermetabolik (SUV_{maks}: 4,3) lezyon tespit edildi (Şekil 1). Hasta PET/BT görüntülemeden iki ay sonra eks olduğu için karaciğerde tespit edilen metastaz odağından biyopsi ve histopatolojik değerlendirme yapılamadı.

Sonuç: Literatürde nöroendokrin tümörler ve kolorektal kanserlerin transplante karaciğere metastazı bildirilmesine rağmen mesane kanserinin metastaz yaptığına dair bilgi yoktur. Olgumuz mesane kanserinin transplante karaciğere metastazı olarak sunulan ilk olgu olup, literatüre katkı sağlayacağını düşünüyoruz.

Anahtar Kelimeler: Mesane ürotelyal karsinom, transplante karaciğer, metastaz, F-18 FDG PET/BT

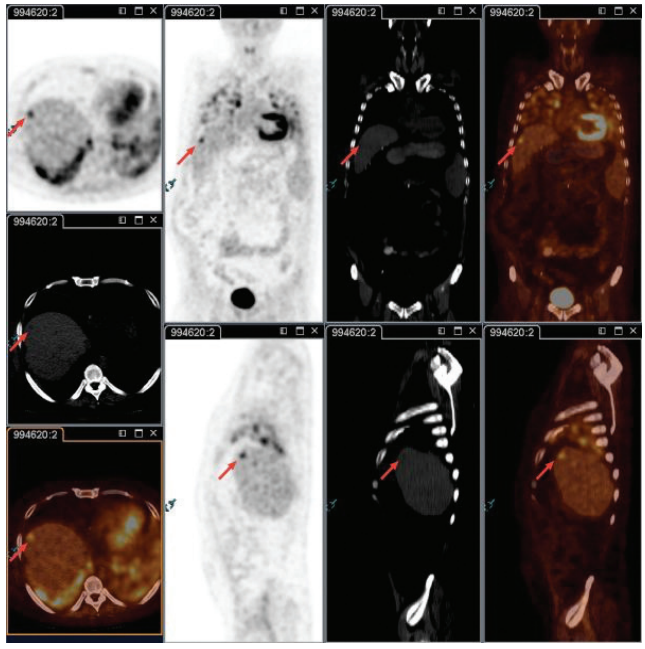

Şekil 1. Mesane ürotelyal karsinom tanılı 50 yaş erkek hastanın transplante karaciğerde izlenen metastatik lezyona ait F-18 FDG PET/BT görüntüleri

FDG: Florodeoksiglukoz, PET/BT: Pozitron emisyon tomografi/bilgisayarlı tomografi

[PS-085]

Malign Otitis Eksterna Olgusunda F-18 FDG PET/BT Bulguları

Aziz Gültekin[1], Erdem Mengi[2], Tarık Şengöz[1], Olga Yaylalı[1], Doğangün Yüksel[1]

[1]Pamukkale Üniversitesi Tıp Fakültesi, Nükleer Tıp Anabilim Dalı, Denizli
[2]Pamukkale Üniversitesi Tıp Fakültesi, Kulak Burun Boğaz Hastalıkları Anabilim Dalı, Denizli

Amaç: Malign otitis eksterna (MOE) dış kulak yolunun ve çevresindeki yapıların nadir fakat şiddetli bir enfeksiyonudur. Bu hastalık genellikle diyabetik, yaşlı ve bağışıklığı baskılanmış kişileri etkiler. Yüksek morbidite-mortalite oranına sahip olması nedeniyle erken tanı ve hızlı bir şekilde tedaviye başlanması çok önemlidir. MOE'nin teşhisi, hastalık ilerlemesi ve iyileşmesini gösteren tek bir görüntüleme yöntemi yoktur. Bu nedenle, hastalığın farklı evrelerinde farklı görüntüleme yöntemlerini içeren multi-modal bir yaklaşım daha iyi tedavi sonuçları sağlayabilir. Ancak bu görüntüleme modalitelerinin kullanımı, görüntüleme imkanlarının mevcudiyetine ve diğer faktörlere de bağlıdır. Bu olgu sunumunda nadir rastlanılan malign otitis eksterna tanılı bir hastanın F-18 florodeoksiglukoz (FDG) pozitron emisyon tomografisi/bilgisayarlı tomografi (PET/BT) bulgularını sunuyoruz.

Olgu: Baş dönmesi, ateş ve sol kulakta işitme kaybı şikayetleriyle başvuran 59 yaşındaki erkek hastanın yapılan muayene ve tetkiklerinde MOE'den şüphelenilerek F-18 FDG PET/BT görüntülemesi yapıldı. F-18 FDG PET/BT

görüntülerinin incelenmesinde; bilateral nazofarenks ve rosenmüller fossayı dolduran, solda temporomandibular ekleme kadar uzanan, sol temporal kemik ve kafa tabanı kemiklerini destrükte eden lezyonlarda patolojik artmış F-18 FDG tutulumları (SUV_{maks}: 6,47) saptanmıştır (Şekil 1). Bulgular enfeksiyon lehine yorumlanmıştır.

Sonuç: Malign otitis eksterna, nekrotizan otitis eksterna (NOE) olarak da adlandırılır. Dış kulak yolunun ve çevresindeki yapıların nadir fakat şiddetli ve agresif bir enfeksiyonudur. Enfeksiyon genellikle periostu içerecek şekilde yayılır ve kafa tabanı kemiğine ulaşır. Kemik tutulumu radyolojik olarak doğrulandıktan sonra kafa tabanı osteomyeliti olarak da adlandırılır. Hastalık malignite gibi hızla yayıldığı ve kötüleştiği için malign eksternal otitis olarak adlandırılır. Tedavi edilmezse enfeksiyonun subtemporal yayılımına bağlı olarak en sık fasiyal sinirin olduğu kraniyal nöropatiler gelişebilir. Bu nedenle, yüksek morbidite-mortalite oranına sahiptir. NOE'nin potansiyel olarak yaşamı tehdit eden komplikasyonları olduğundan, klinik tanı yeterli olmaz ve görüntüleme çalışmaları şiddetle tavsiye edilir. NOE tanısında en sık kullanılan görüntüleme yöntemleri BT, manyetik rezonans görüntüleme, radyonüklid görüntüleme ve F-18 FDG PET/BT'dir. Konvansiyonel radyoloji sıklıkla tamamlayıcı olarak kullanılır. Nükleer görüntüleme teknikleri fonksiyonel sürecin anlaşılmasında yararlıdır. Tc-99m MDP kemik taraması, Galyum-67-sitrat kemik taraması ve indiyum 111 işaretli lökosit taraması da bazı çalışmalara göre yaygın olarak kullanılmıştır. F-18 FDG-PET/BT, MOE'nin teşhisi, hastalık lokalizasyonu ve tedavinin kesilmesine karar verilmesi için güvenilir bir görüntüleme yöntemidir ve MOE hastalarında tanı ve takip için ilk tercih edilen görüntüleme yöntemi olarak düşünülmelidir.

Anahtar Kelimeler: Malign otitis eksterna, nekrotizan otitis eksterna, F-18 FDG PET/BT

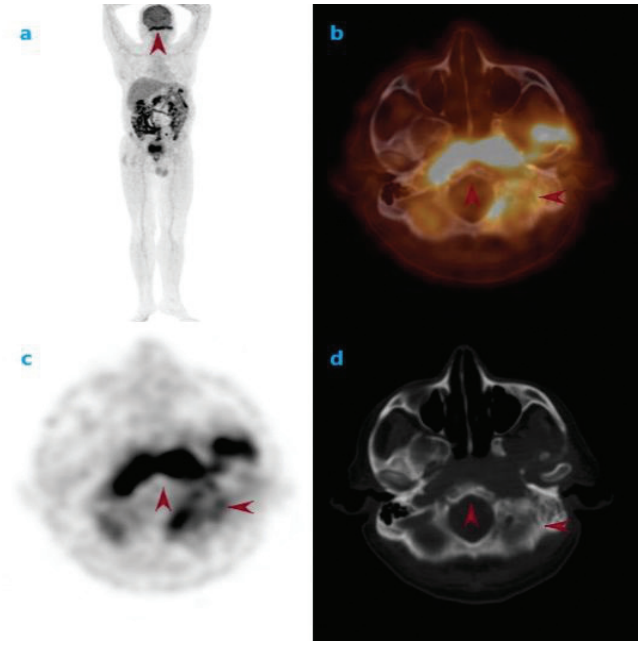

Şekil 1. Hastanın F-18 FDG PET/BT (a; MIP, b; transaksiyel füzyon, c; PET, d; BT) görüntülerinde; bilateral nazofarenks ve rosenmüller fossayı dolduran solda temporamandibular ekleme uzanan sol temporal kemik ve kafa tabanı kemiklerini destrükte eden lezyonlarda patolojik artmış F-18 FDG tutulumları (SUV_{maks}: 6,47) (a-d; kırmızı oklar malign eksternal otitis lezyonlarını göstermektedir)

FDG: Florodeoksiglukoz, PET/BT: Pozitron emisyon tomografi/bilgisayarlı tomografi, MIP: Maksimum intensite projeksiyonu

[PS-086]

Mccune-Albright Tanılı Olguda Saptanan Anevrizmal Kemik Kisti

Nazım Aydın, Gözde Mütevelizade, Gül Gümüşer, Elvan Sayıt Bilgin

Manisa Celal Bayar Üniversitesi Tıp Fakültesi, Nükleer Tıp Anabilim Dalı, Manisa

Amaç: Kemiğin fibröz displazisi (FD) kemikte ağrı, kırık ve deformiteye neden olan nadir bir kemik hastalığıdır. FD kromozom 20q13'teki GNAS kompleks lokusunun Gs proteinin α subunitinde görülen mutasyonların neden olduğu genetik, kalıtsal olmayan bir hastalıktır. FD, "café au lait" lekeleri ve erken puberte triadı ile karakterizedir, ancak diğer endokrinopatiler de eşlik edebilir. Bu hastalık benign monostotik FD'den, FD ile ilişkili McCune-Albright sendromuna (MAS) kadar geniş bir spektrum gösterir. MAS, 201. pozisyondaki arginin kalıntısının genellikle histidin veya sisteine dönüştüğü nadir görülen bir hastalıktır.

Olgu: MAS tanısı ile takip edilen 12 yaşındaki kız hasta, sinüzit öyküsünden 10 gün sonra frontal bölgede fluktuasyon veren 4x3 cm boyutlarındaki ağrısız şişlik ile hastanemize başvurdu. Yapılan MRG görüntülemede, kraniyum kemiklerinde ekspansif görünümde, T1 ve T2 sekanslarında hipointensite gösteren, heterojen kontrast parlaklaşması izlenen lezyonlar görüldü. Ayrıca frontal kemik sol kesiminde 50x50 mm boyutlarında periferi kontrast parlaklaşması gösteren T2 sinyali yüksek, T1 sinyali izointens kistik lezyon anevrizmal kemik kisti lehine değerlendirildi (Şekil 1). Her iki bacağında ağrı şikayeti olan hastaya çekilen lateral femur grafisinde sol femur diafizinde ekspansif görünüm saptandı (Şekil 2). Kemik lezyonlarının yaygınlığını saptamak amacıyla femur ilgi alanı seçilerek yapılan 3 fazlı kemik sintigrafisinde sol femurda artmış kan akımı ve hiperemi; geç statik görüntülerde sol femurda, sol tibiada, sol 9. ve 11. kostaların posterior kesimlerinde ve kraniyum kemiklerinde yoğun artmış Tc-99m metilen difosfonat (MDP) tutulumu izlendi. Frontal kemik sol kesiminde, MRG'de anevrizmal kemik kisti olarak değerlendirilen lokalizasyonda düzgün sınırlı fotopenik bir alan saptandı (Şekil 3). Pre-operatif endovasküler embolizasyon sonrası frontal kemikteki lezyon cerrahi olarak eksize edildi. Histopatolojik değerlendirme "metaplastik kemik yapımı gösteren fibrohistiyositik lezyonda malignite düşündürecek bulguya rastlanmadı" şeklinde belirtildi.

Sonuç: MAS, fibröz displazinin en şiddetli ve nadir görülen şekli olup, FD'li tüm hastaların yaklaşık %3'ünde bulunur ve kadınlarda daha sık görülür. Kostalarda ve kraniyofasiyal kemiklerde kemik genişlemesine bağlı olarak nadiren de olsa sekonder anevrizmal kemik kistlerinin gelişimi görülebilir. Anevrizmal kemik kisti oluşumu, lezyonun artmış vaskülaritesi nedeniyle fibröz displazi alanlarında yaygındır ve bu genişleyen kistler hızla kafa içi semptomlara yol açabilir. Hastalığın yaygınlığını saptamada kemik sintigrafisi kullanılır. Benzer sintigrafik bulgular ile karakterize olabilen Paget hastalığı ayırıcı tanıda düşünülmeli; bulgular, radyolojik görüntüleme yöntemleri, klinik ve laboratuvar sonuçları ile birlikte değerlendirilmelidir.

Anahtar Kelimeler: McCune Albright sendromu, fibröz displazi, anevrizmal kemik kisti

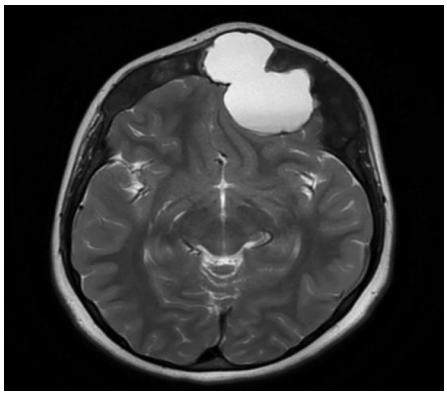

Şekil 1. Yüksek kontrast tutulumu izlenen anevrizmal kemik kistinin manyetik rezonansta T2 aksiyal kesitlerindeki görünümü

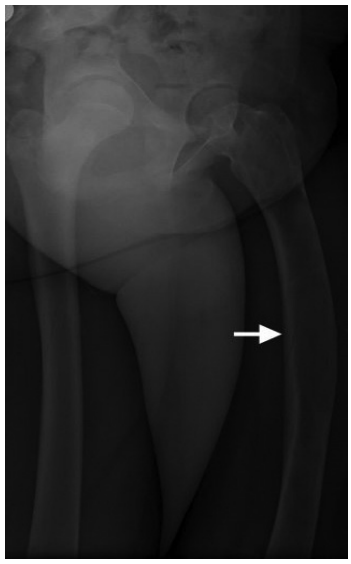

Şekil 2. Lateral femur grafisinde sol femur diafizinde izlenen ekspansif görünüm (ok ucu)



Şekil 3. Tc-99m MDP ile alınan anterior (A) ve posterior (B) tüm vücut kemik sintigrafisi görüntüleri

[PS-087]

Multipl Kemik Metastazını Taklit Eden Brown Tümör Olgusu

Fatih Güzel, Şadiye Altun Tuzcu, Bekir Taşdemir, Ali Uyar, Erdal Çetinkaya, İlbey Erkin Çetin

Dicle Üniversitesi Tıp Fakültesi, Nükleer Tıp Anabilim Dalı, Diyarbakır

Amaç: Primer hiperparatiroidizm, paratiroid hormon seviyelerinin yüksekliği ile karakterize endokrin bir hastalıktır. Hiperparatiroidizmin komplikasyonlarından biri olan Brown tümörü, osteoklastik aktivite sonucu ortaya çıkar ve iskelet sisteminde lezyonlara, patolojik kırığa ve ağrıya sebep olabilir. Brown tümörün görülme sıklığı primer hiperparatiroidizmli olgularda yaklaşık %3, sekonder hiperparatiroidizmli olgularda %1,5-1,7'dir. Nadir görülen benign karakterli bu lezyonlar çok sayıda olabilir ve malign kemik hastalıklarını taklit edebilirler. Biz bu olgu sunumunda primer hiperparatiroidiye sekonder yaygın iskelet sistemi tutulumları (brown tümörler) olan hastanın sintigrafik bulgularını paylaşmak istedik.

Olgu: Yaygın vücut ağrısı şikayetleri mevcut olan 73 yaşında erkek hastanın laboratuvarında hiperkalsemi, paratiroid hormon, alkalen fosfataz ve C-reaktif protein yüksekliği izlendi. Tümör markerları normal saptandı. Yapılan radyografik incelemelerde [bilgisayarlı tomografi (BT) abdomen, BT pelvis], inceleme alanına giren kemik yapılarda yaygın, yer yer litik ve sklerotik çok sayıda nodüler lezyonlar tespit edilmiş olup metastaz şüphesi raporlandı. Bu bilgiler doğrultusunda hastaya primer tümör araştırma amaçlı tüm vücut F-18 florodeoksiglukoz (FDG) pozitron emisyon tomografi/bilgisayarlı tomografi (PET/BT) çalışması yapıldı. Tiroid bezi sağ lob posterior komşuluğunda öncelikle paratiroid adenomu ile uyumlu olabileceği düşünülen ve hafif artmış FDG tutulumu izlenen nodüler lezyon ve iskelet sisteminde multipl odakta Brown tümör ya da metastaz ile uyumlu olabilecek patolojik artmış FDG tutulumları görüldü. Olası paratiroid adenomu şüphesi ile yapılan paratiroid sintigrafisinde, tiroid bezi sağ lob üst ve alt pole uyan alanlarda paratiroit adenomu ile uyumlu görünüm ve görüntü alanına giren kemik yapılarda multipl artmış Tc-99m MIBI tutulum odakları görüldü. Kemik iliğinin patolojik incelemesi karsinom metastazı olarak değerlendirilmesine rağmen primer odak tespit edilemedi. Mevcut bulgularla hasta paratiroidektomi operasyonuna alındı ve patolojide sağda lokalize paratiroid adenomları tespit edildi. Takipte Ca ve PTH değerleri normal sınırlarda izlenmiş olup, hastanın kliniğinde önemli derecede düzelme olduğu görüldü. Yaklaşık bir yıllık takipte ise herhangi bir patolojiye rastlanmadı.

Sonuç: Brown tümör, kemik metastazlarını, dev hücreli tümörleri ve multipl myelomu taklit edebilen bir pseudo-tümör tablosudur. Tanıda hastanın klinik öykü ve biyokimyasal parametrelerinin yanı sıra sintigrafik yöntemler de kullanılabilir. Brown tümörlerin MIBI sintigrafisinde yüksek uptake ve FDG PET/BT'de patolojik artmış FDG tutulumu gösterebileceği göz önünde bulundurulmalı ve ayırıcı tanıda belirtilmelidir.

Anahtar Kelimeler: Brown tümör, FDG PET/BT, parathormon, hiperparatiroidizm

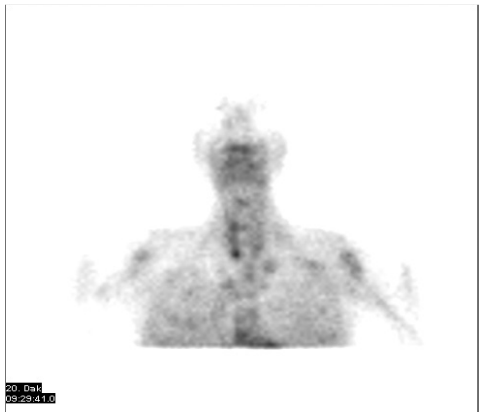

Şekil 1. Tc-99m MIBI paratiroid sintigrafisinde geç görüntü



Şekil 2. Tc-99m MIBI paratiroid sintigrafisinde geç görüntü



Şekil 3. F-18 FDG PET/BT anterior MIP görüntüsü



Şekil 4. F-18 FDG PET/BT lateral MIP görüntüsü

[PS-088]

Metastatik Bazal Hücreli Karsinomu Olan Olgularımızın F-18 FDG PET/BT Görüntüleri

Oğuzhan Sözen, Gizem Köroğlu, Serkan İşgören, Şevket Zorlu, Yunus Çökerdenoğlu, Gözde Dağlıöz Görür , Hakan Demir

Kocaeli Üniversitesi Tıp Fakültesi, Nükleer Tıp Anabilim Dalı, İzmit

Amaç: Bazal hücreli karsinom (BCC) en sık görülen malignitedir. Düşük mortaliteye sahip olmasına karşın önemli morbiditelere sebep olabilmektedir. Yaşam boyu BCC gelişme riski genel popülasyonda %20'den, beyaz tenli insanlarda ise %30'dan fazladır. BCC metastazları son derece nadirdir ve tahmini insidansı %0,0028-0,55'tir. Bu olgu sunumunda metastatik BCC tanısı olan üç hastanın F-18 florodeoksiglukoz (FDG) pozitron emisyon tomografi/bilgisayarlı tomografi (PET/BT) görüntülerini paylaşmayı amaçladık.

Olgu 1: 2012 yılında çenede BCC öyküsü olan altmış altı yaşında erkek hasta 2017 yılında aynı bölgeden yeni gelişen lezyon sebebiyle hastaneye başvurdu. Hastanın muayenesinde sol mandibular bölgeden submental alana uzanan kitle sebebiyle biyopsi ve FDG PET/BT görüntülemesi istendi. Biyopsi sonucu BCC gelen hastanın FDG PET/BT çalışmasında sağ üst ön jugulerde metastatik lenfadenopati, akciğerde ve kemiklerde yaygın metastatik lezyonlar izlendi (Şekil 1). Hastaya kemoradyoterapi planlandı.

Olgu 2: Elli sekiz yaşında erkek hasta 2011 yılında oksipitoparietal bölgede lezyon şikayeti ile hastaneye başvurdu. Alınan biyopside BCC tanısı konuldu. Hastaya 2014 yılında toraks BT çalışmasında akciğerde izlenen nodülü sebebiyle FDG PET/BT tetkiki istendi. PET/BT çalışmasında sol akciğer alt lob posterobazal segmentte malignite düzeyinde metabolizma gösteren nodül izlendi (Şekil 2). Akciğer nodülünden alınan biyopside BCC metastazı görülen hastaya operasyon planlandı. Hastanın takiplerinde başka herhangi bir metastaz izlenmedi.

Olgu 3: Yetmiş altı yaşında erkek hasta 2019 yılında sağ kolda 10 yıldır mevcut lezyon sebebiyle hastaneye başvurdu. Alınan biyopsi sonucu BCC tanısı konulan hastaya sağ aksiller bölgede lenfadenopati izlenmesi nedeniyle FDG PET/BT istendi. FDG PET/BT çalışmasında sağ aksillada, sağ humerus medialinde metastatik lenfadenopatiler ve sağ kolda mevcut tümörü izlenen hastaya radyoterapi verildi (Şekil 3). Hastanın takiplerinde başka herhangi bir metastatik lezyon gelişmedi.

Sonuç: BCC toplumda en sık görülen malignite olmasına karşın çok düşük oranda metastaz yapmaktadır. Metastaz şüphesi olan hastalarda F-18 FDG PET/BT evrelemede ve tedavi takibinde fayda sağlayabilecek bir görüntüleme tetkikidir.

Anahtar Kelimeler: Bazal hücreli karsinom, metastaz, F-18 FDG PET/BT

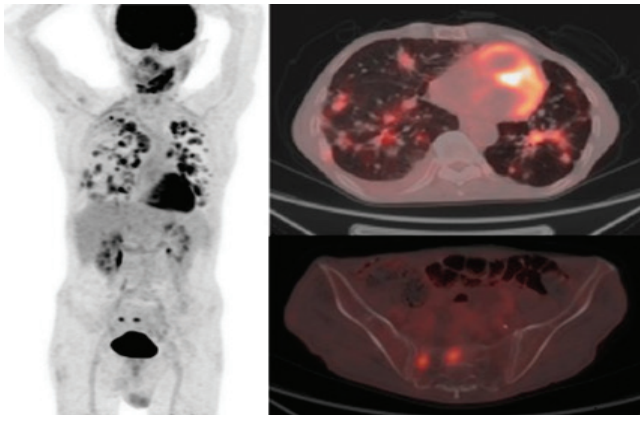

Şekil 1. Bazal hücreli karsinom tanılı altmış altı yaşındaki hastanın FDG PET/BT çalışmasında MIP ve füzyon görüntülerinde izlenen yaygın akciğer ve kemik metastazları

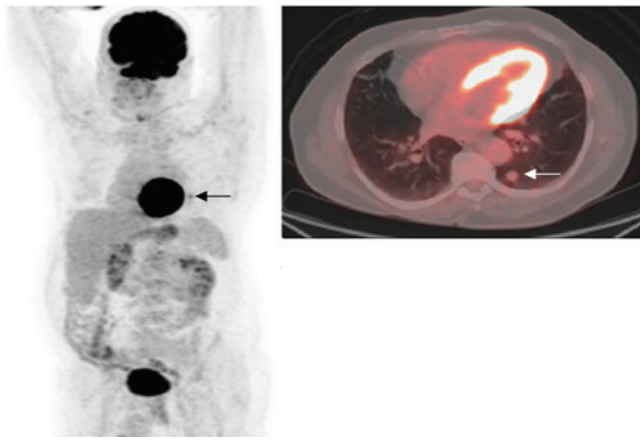

Şekil 2. Bazal hücreli karsinom tanılı elli sekiz yaşındaki hastanın FDG PET/BT çalışmasında MIP ve füzyon görüntülerinde izlenen akciğer metastazı (ok işaretleri)

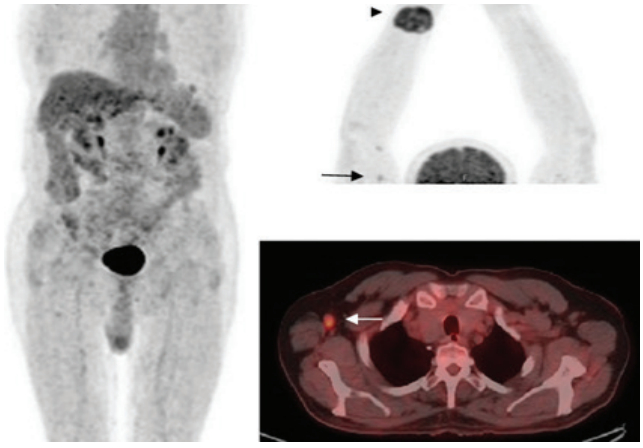

Şekil 3. Bazal hücreli karsinom tanılı yetmiş altı yaşındaki hastanın FDG PET/BT çalışmasında MIP ve füzyon görüntülerinde izlenen primer kitle (ok ucu), aksiller ve humeral lenf nodu metastazları (ok işaretleri)

[PS-089]

Pott Hastalığında F-18 FDG PET/BT'nin Önemi: Olgu Sunumu

Sahiyyaddin Aghazada, Musa Pak, Yakup Yürekli

Aydın Adnan Menderes Üniversitesi Tıp Fakültesi, Nükleer Tıp Anabilim Dalı, Aydın

Amaç: Tüberküloz (Tbc) enfeksiyonlarının %15-20'sinde ekstrapulmoner tutulum izlenmektedir. Plevra, ekstrapulmoner Tbc'nin sık görüldüğü bir bölge iken, kemik veya eklem tutulumu nadirdir. Osteoartiküler Tbc en sık vertebral kolonda ortaya çıkarken, daha az etkilenen bölgeler kalça, diz ve sakroiliak eklemlerdir. Semptomlar non-spesifik olduğundan, iskelet sistemi Tbc, kemik metastazları dahil diğer multipl kemik lezyonlarından ayırt etmek zordur. Tüm vücut F-18 florodeoksiglukoz (FDG) pozitron emisyon tomografi/bilgisayarlı tomografi (PET/BT), onkoloji hastaları yanında, enfeksiyon ve enflamasyon hastalarında da özellikle hastalığın yaygınlığını ve şiddetini belirlemek amacıyla giderek artan şekilde kullanılmaktadır. Bu çalışmada, akciğerde kitle tanısıyla yapılan FDG PET/BT görüntülerinde vertebralarda hipermetabolik litik lezyonlar saptanan ve kemik iliği biyopsisi sonrası vertebral Tbc osteomyeliti (Pott hastalığı) tanısı alan bir hastanın bulguları sunulmuştur.

Olgu: Öksürük, kilo kaybı ve bel ağrısı şikayeti ile başvuran 68 yaşındaki erkek hastada akciğerde kitle saptanması nedeniyle yapılan bronkoskopi sonrası akciğer SCC saptanması üzerine F-18 FDG PET/BT görüntüleme yapılmıştır. PET/BT görüntülerinde sol akciğer üst lobda santral-hiler kitle lezyonu, sol akciğerde yaygın hipermetabolik kollaps/konsolidasyon ve milimetrik nodüller yanında L2-L3 vertebralarda hipermetabolik litik lezyonlar izlenmiştir (SUV_{maks}: 14,1) (Şekil 1A, B, C). Hastanın bronkoskopi sonrası devam eden tedaviye dirençli ateşi olması nedeniyle alınan balgam kültüründe *Mycobacterium* üremesi ile Tbc tanısı ile tedavisi başlanmıştır. Bunun yanında trombositopeni nedeniyle hematolojide de takip edilen hastaya yapılan kemik iliği biyopsisinde tümöral bir tutulum saptanmamış ancak non-kazeifiye granülom izlenmesi üzerine, Tbc'ye sekonder kemik iliği tutulumu olarak değerlendirilmiştir.

Sonuç: F-18 FDG PET/BT, Tbc hastalarında akciğer tutulumu yanında Pott hastalığı gibi ekstrapulmoner tutulumların ve hastalığın yaygınlığının saptanmasında önemli bir görüntüleme yöntemidir.

Anahtar Kelimeler: FDG PET/BT, Pott hastalığı

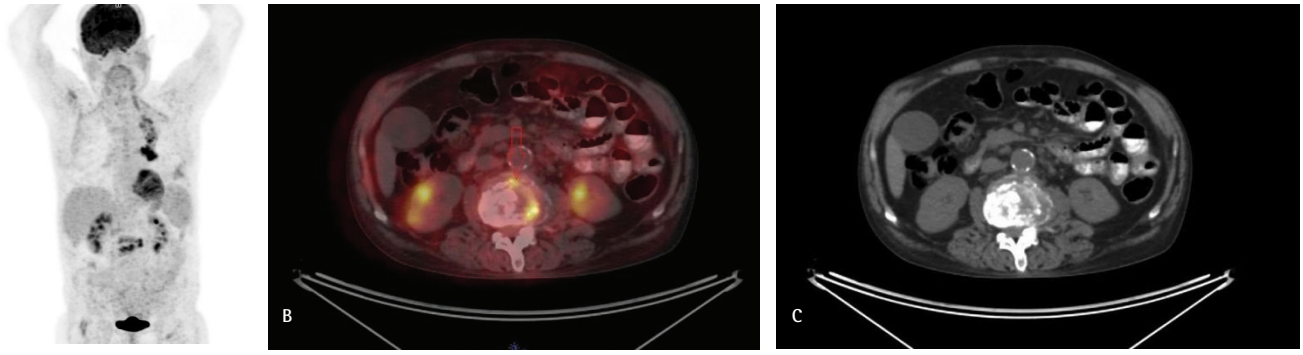

Şekil 1. F-18 FDG PET/BT'de, L2-L3 vertebralarda hipermetabolik litik lezyonlar, transaksiyonel BT (A), füzyon (B) ve MIP (C) görüntüleri

Nucl Med Semin 2023;9:(Suppl 1):81-184

[PS-090]

Ga-68 PSMA PET/BT Görüntülerinde İnsidental Saptanan Tiroid Toksik Adenomu: Olgu Sunumu

Dilay Düzce Coşkuntuncel, Sahiyyaddin Aghazada, Arzu Cengiz, Yakup Yürekli

Aydın Adnan Menderes Üniversitesi Tıp Fakültesi, Nükleer Tıp Anabilim Dalı, Aydın

Amaç: Ga-68 prostat spesifik membran antijeni (PSMA) pozitron emisyon tomografi/bilgisayarlı tomografi (PET/BT), prostat kanseri hastalarında kullanılan nispeten yeni bir görüntüleme yöntemidir. Patolojik PSMA tutulumu, prostat kanseri dışında kolorektal, mide, pankreas, özofagus, over, endometrium kanserleri gibi diğer maligniteler ile hemanjiyom, anjiyolipom ve tiroid nodülleri gibi benign lezyonlarda da gösterilmiştir. Bu olgu sunumunda primer prostat adenokarsinomu tanılı hastada yapılan Ga-68 PSMA PET/BT görüntülemelerinde tiroid nodülünde PSMA tutulumu ve sintigrafide toksik adenom saptanan hastanın görüntülerini paylaşmayı amaçladık.

Olgu: Prostat adenokarsinomu tanısı olan 75 yaşındaki erkek hastanın hastanın takiplerinde akciğerde lezyon saptanması üzerine yeniden evreleme amacıyla Ga-68 PSMA PET/BT görüntüleme yapılmıştır. PSMA PET/BT görüntülerinde sol akciğerde hipermetabolik kitlesel plevral kalınlaşmalar ve nodüller, iskelet sisteminde bazıları litik-destrüktif hipermetabolik lezyonlar yanında sağ tiroid lobunda PSMA eksprese eden geniş nodül izlenmiştir (SUV_{maks}: 6,8) (Şekil 1A, B). Hastaya ikinci primer şüphesi nedeniyle yapılan F-18 florodeoksiglukoz (FDG) PET/BT görüntülerinde akciğerde hipermetabolik kitle lezyonları ve metastatik kemik lezyonları izlenmiş, sağ tiroid lobundaki nodülde ise FDG tutulumu izlenmemiştir. Hastanın tetkiklerinde tiroid stimulan hormon değeri baskılı (0,0021 mu/mL) olduğundan yapılan tiroid sintigrafisinde sağ tiroid lobunda geniş hiperaktif nodül ve aktif nodül dışı dokuda supresyon izlenmiştir (Şekil 2). Tiroid nodülünden yapılan ince iğne aspirasyon biyopsi (İİAB) sonucu "tanısal olmayan sitoloji" şeklinde yorumlanmıştır.

Sonuç: Ga-68 PSMA, prostat kanseri dışında tiroid nodüllerini de içeren birçok malign ve benign patolojide tutulum gösterebilmektedir. Ga-68 PSMA PET/BT'de tiroidde tutulum saptanan hastalarda İİAB yapılması uygun olabilir.

Anahtar Kelimeler: Ga-68 PSMA PET/BT, prostat kanseri, tiroid sintigrafisi

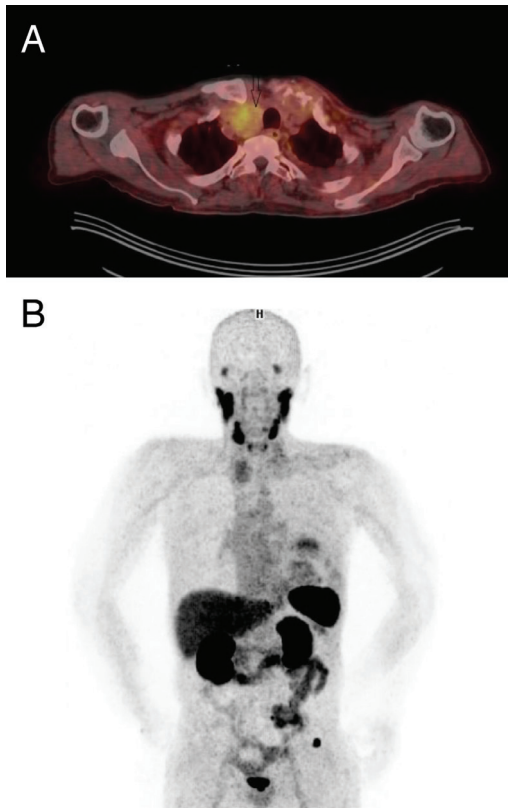

Şekil 1. A) Ga-68 PSMA PET/BT'de sağ tiroid lobunda PSMA eksprese eden geniş nodül, transaksiyonel (A) ve MIP (B) görüntüleri, B) Ga-68 prostat spesifik membran antijeni (PSMA) PET/BT'de sağ tiroid lobunda PSMA eksprese eden geniş nodül, transaksiyonel (A) ve MIP (B) görüntüleri

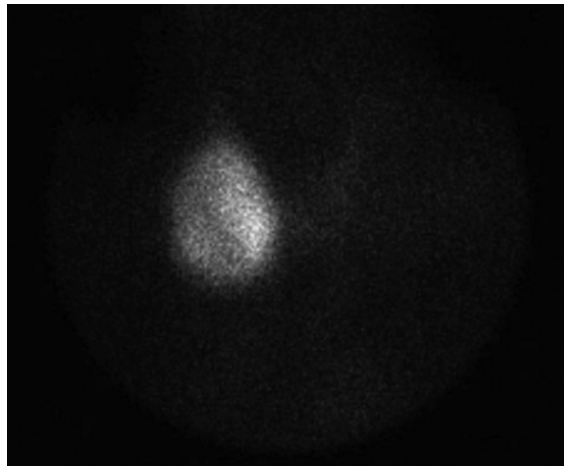

Şekil 2. Tiroid sintigrafisinde sağ tiroid lobunda geniş hiperaktif nodül ve aktif nodül dışı dokuda supresyon

[PS-091]

Erdheim-Chester Hastalığı Tanılı Olguda PET/BT Bulguları

Cennet Koyuncu, İrem Yavaş, Eray Alper

Bursa Uludağ Üniversitesi Tıp Fakültesi, Sağlık Uygulama ve Araştırma Merkezi, Bursa

Amaç: Erdheim-Chester hastalığı (ECD), ilk olarak 1930 yılında Jakob Erdheim ve William Chester tarafından tanımlanan genellikle orta yaşlı ve yaşlı yetişkinleri etkileyen, sebebi bilinmeyen köpüksü histiyositlerin kemik doku başta olmak üzere çeşitli organ ve dokuları infiltre etmesiyle karakterize non-Langerhans hücreli histiyositozis formudur. Hastalar kemik ağrıları ile birlikte olan iskelet tutulumu, ekzoftalmus, diabetes insipidus, ksantelazma, interstisyel akciğer hastalığı, bilateral adrenal büyüme, retroperitoneal fibrozis, üretral darlık, böbrek hasarı, testis infiltrasyonu, santral sinir sistemi tutulumu, kardiyovasküler tutulum gibi birçok farklı şekilde bulgu verebilir. Hastalık seyri asemptomatik kemik lezyonlarından yaşamı tehdit eden çoklu organ tutulumuna kadar değişkenlik gösterebilmektedir. Burada nadir gözlenen ECD tanılı 79 yaşında bir olgunun F-18 florodeoksiglukoz (FDG) pozitron emisyon tomografisi/bilgisayarlı tomografi (PET/BT) bulgularını sunuyoruz.

Olgu: Yetmiş dokuz yaşında erkek hasta poliüri, polidipsi ve ara ara karın ağrısı ve subfebril ateş şikayetleri üzerine iç hastalıkları polikliniğine başvurdu. Gerçekleştirilen abdomen BT tetkikinde retroperitoneal fibrozis ile uyumlu bulgular görülmesi üzerine FDG PET/BT tetkiki gerçekleştirildi. PET/BT görüntülemesinde bilateral anterior ve posterior pararenal fasyaları tutan, orta hatta mezenter köküne doğru büyüyen, anterior pararenal alandan pelvis girimine kadar inen kitle izlenimi oluşturan hipermetabolik (SUV_{maks}: 7,9) fibrotik yumuşak doku lezyonları (Şekil 1B, C) ile sağ retrokrural alandan başlayıp sağ akciğer paravertebral plevrasını tutan, hipermetabolik (SUV_{maks}: 6,1) yumuşak doku lezyonları (Şekil 1D) izlendi. Ayrıca çıkan aorta düzeyinde aortitis-periaortitis düşündürür nitelikte (Şekil 1E), yer yer nodülarite gösteren halka tarzında yoğun metabolik aktivite artışları (SUV_{maks}: 5,1) ile birlikte sağ ventrikül ve sağ atrium seviyesinde periaortik metabolik aktivite artışlarıyla devamlılık gösteren perikardiyal patolojik metabolik aktivite artışları izlendi. İskelet sisteminde sağ iliak kemikte (SUV_{maks}: 7,4), sakrumda multipl odakta, her iki humerus proksimalinde ve her iki skapulada çoğunluğu sklerotik görünümde hipermetabolik kemik lezyonları (Şekil 2) mevcuttu.

Sonuç: Burada retroperitoneal tutulumu olan ayrıca vasküler ve perikardiyal tutulum gösteren ECD'de PET/BT bulgularını paylaştık. Multisistemik tutulum gösteren hastalığın yaygınlığının değerlendirilmesinde FDG PET/BT'nin klinisyenlere yol gösterici olacağını düşünüyoruz.

Anahtar Kelimeler: Retroperitoneal fibrozis, osteosklerotik kemik lezyonu, aortit, periaortit, Erdheim-Chester hastalığı

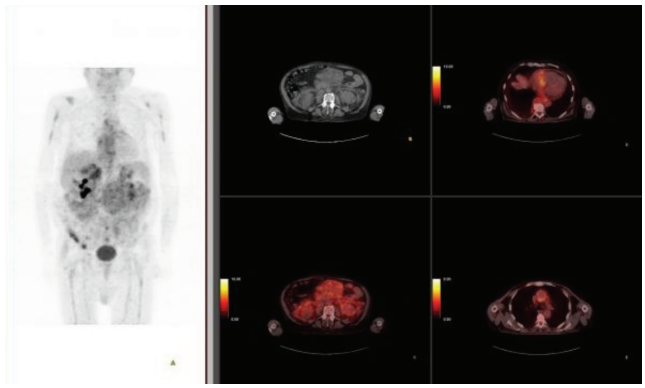

Şekil 1. A) MIP. B) Aksiyel BT. C, D, E) Aksiyel füzyon

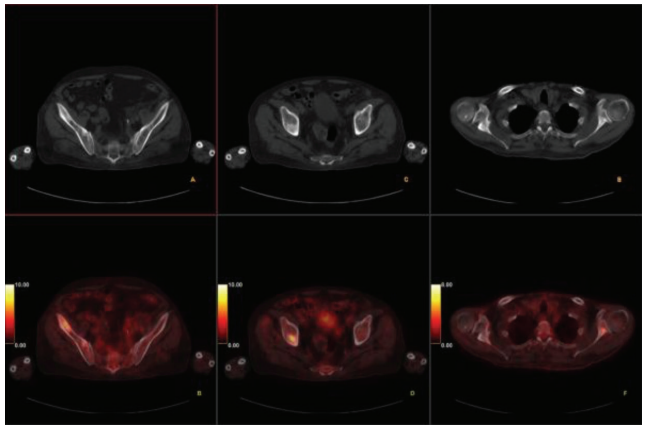

Şekil 2. A, C, E) Aksiyel BT. B, D, F) Aksiyel füzyon

Nucl Med Semin 2023;9:(Suppl 1):81-184

[PS-092]

Dual Faz Tc-99m MIBI SPECT/BT ile Paratiroid Görüntülemede Rastlantısal Bir Bulgu: Hipofizer Adenom

Burçin Karaşah Erkek, Hatice Sarıyıldız Gümüşgöz, Zehra Özcan

Ege Üniversitesi Tıp Fakültesi, Nükleer Tıp Anabilim Dalı, İzmir

Amaç: Hiperfonksiyone paratiroid dokusunun gösterilmesinde ilk basamak görüntüleme yöntemleri ultrasonografi (USG) ve dual faz Tc-99m MIBI sintigrafisidir. Dual faz Tc-99m MIBI sintigrafisinin günümüzde özellikle tek foton emisyon bilgisayarlı tomografi/bilgisayarlı tomografi (SPECT/BT) tekniği ile uygulanması yüksek duyarlık ve doğru anatomik lokalizasyon sağlayarak minimal invaziv cerrahi yaklaşımın başarısını artırmıştır. MIBI hücreye pasif difüzyonla giren lipofilik katyonik bir ajandır. Membran potansiyeli negatif olan ve yüksek mitokondrial içerik gösteren dokulara eğilim gösterir. Bu özellikleri nedeniyle MIBI yüksek metabolik aktivite gösteren dokuların ve çeşitli tümörlerin değerlendirilmesinde non-spesifik bir ajan olarak önemli potansiyele sahiptir. Hiperfonksiyone paratiroid dokusunda MIBI tutulumu ise mitokondriden zengin olan ve parathormon (PTH) salgısından sorumlu olan oksifil hücre yoğunluğu ile ilişkilidir. Paratiroid bezinde tutulan MIBI'nin tiroid dokusuna göre hücreden daha yavaş temizlenmesi dual faz MIBI görüntülemenin temel prensibini oluşturur.

Olgu: PTH yüksekliği (PTH: 78 ng/L, referans aralık: 15-65) ve serum kalsiyum değeri üst sınırda (10,2 mg/dL, referans aralık: 8,0-10,2) saptanan, özgeçmişinde nefrolitiazis bulunan 68 yaşındaki kadın olgu paratiroid adenomu şüphesi ile incelendi. Boyun USG'de tiroid bezi sağ üst lob arka komşuluğunda 7 mm boyutta paratiroid adenomu kuşkulu lezyon saptandı. Bunun üzerine olgu dual faz Tc-99m MIBI sintigrafisi için birimimize yönlendirildi. Dual faz MIBI sintigrafisinde servikal bölge ve mediastende hiperfonksiyone paratiroid dokusu lehine aktivite retansiyonu gösteren odak saptanmadı. Ancak frontal bölge orta hatta kuşkulu artmış MIBI tutulumu gösteren bir alan izlendi. SPECT/BT görüntüleme ile bu tutulumun hipofizer bölgede olduğu görülerek adenom yönünden anlamlı olabileceği düşünüldü. Korelatif manyetik rezonans görüntülemede sella içerisinde en geniş yerinde 2,7x2,4 cm boyutlara ulaşan solid kitlesel lezyon hipofizer makroadenom olarak doğrulandı. Hipofizer makroadenomun optik kiazmada oluşturduğu ılımlı bası nedeniyle olguya rezeksiyon planlandı. Paratiroid bezine yönelik cerrahi tedaviyi ise kabul etmeyen olgu medikal tedavi ile izleme alındı.

Sonuç: Paratiroid SPECT çalışmalarında rastlantısal hipofiz Tc-99m MIBI tutulumu literatürde birkaç çalışmada gösterilmektedir. Kojima ve ark., normal hipofiz dokusunun MIBI tutulumu olmadığını, ancak hipofizer adenomların yüksek afinite gösterdiğini ve SPECT/BT'nin hipofizer adenomların tanısal görüntülemede yardımcı olabileceğini bildirdiler. Ayrıca hipofiz adenomları dışında bazı primer ve metastatik serebral tümörlerin de intrakraniyal alanda MIBI tutulumu ile karşımıza çıkabileceği gösterilmiştir. Ayrıca nadir de olsa MEN1 sendromu açısından incelenen olgularda MIBI paratiroid görüntüleme sırasında eşlik eden hipofizer lezyonun da saptanması mümkündür. Bu olgu temelinde hipofizer adenomların Tc-99m MIBI tutulumu gösterdiğini, MIBI tutulumu gösteren rastlantısal bir odakla karşılaşılması halinde fizyolojik tutulum alanlarından ayrımlanmasında, doğru lokalize ve karakterize etmede SPECT/BT'nin önemine dikkat çekmeyi amaçladık. Sonuç olarak, nükleer tıp pratiği içinde dual faz MIBI görüntüleme esnasında hipofizer veya hipofizer olmayan intrakraniyal lezyonlarla karşılaşabileceğinden, görüntülerin dikkatle incelenmesi, diğer görüntüleme bulgularıyla korelatif değerlendirme ve ayırıcı tanı yapılması büyük önem taşımaktadır.

Anahtar Kelimeler: Tc-99m MIBI, paratiroid adenomu, hipofiz adenomu

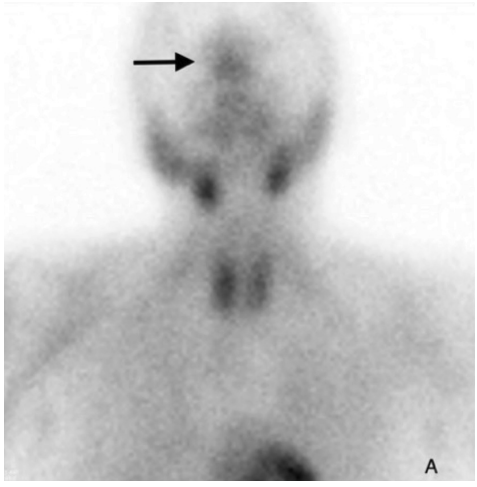

Şekil 1. Tc-99m MIBI paratiroid sintigrafisi planar erken faz görüntüsü (orta hatta aktivite tutulumu, siyah ok)

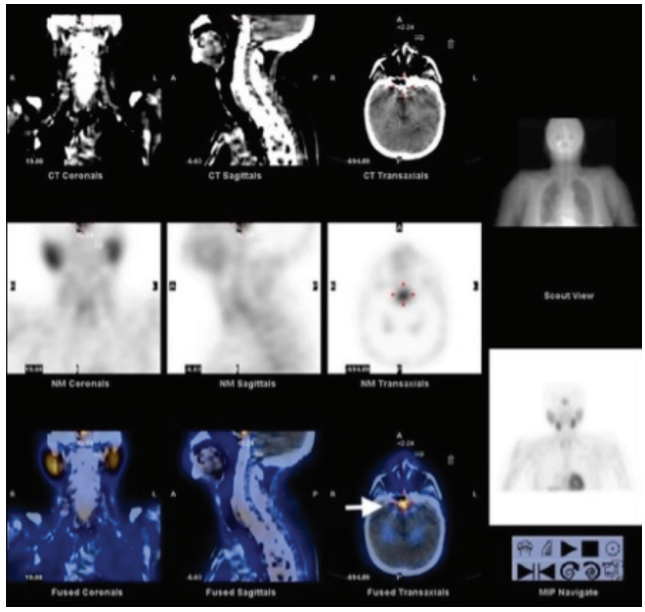

Şekil 2. Tc-99m MIBI paratiroid sintigrafisi SPECT/BT görüntüsü (hipofizer lezyona ait tutulum, beyaz ok)

[PS-093]

Papiller Tiroid Kanserinde I-131 Tedavi Sonrası TVT'DE Tuzaklar: Vertebral Hemanjiyom

Meral Merve Urunga, Ercan Polat

Çukurova Üniversitesi Tıp Fakültesi, Nükleer Tıp Anabilim Dalı, Adana

Amaç: I-131 ve radyoaktivite: I-131'in parçalanması esnasında; 971 keV enerji açığa çıkar. Bunun 607 keV'u beta partikülü ile geri kalan 364 keV ise gama ışını olarak görülür. Gama ışını, I-131'in akümüle olduğu doku ve organların gama kameralarda görüntülerinin alınmasını sağlar.

Olgu: Olgumuz total tiroidektomi sonrası 1 odakta 1 cm çapındaki nodülden hazırlanan preparatta papiller karsinom tanısı almıştır.

- Histopatolojik özellikleri: minimal kapsül invazyonu HMBE+ nükleer grooving.

- Post-op ultrasonografi (USG) sağ tiroid lojunda yaklaşık 1,5 cm rezidü lateral ve santral ln patolojik bulgu yok.

- Post-op Tg: 4,93, anti-Tg: 0, tiroid stimulan hormon (TSH): 10,87, T3: 3,23 ve T4: 0,6.

Tedavi ve görüntüleme: Bu hastaya 50 mCi I-131 tedavisi sonrası 7. gün tüm vücut tarama sintigrafisi çekildi. HEGP tip kolimatör kullanıldı. Çekim sırasında baş-boyun statik ve tüm vücut görüntüler alındı. Alınan görüntüler sonucunda servikal bölgede rezidutiroid dokusu ile uyumlu tutulum izlendi. Toraks-batın orta hatta izlenen fokal bir odak izlenmesi üzerine alınan SPECT/BT görüntülerde L-1 vertebra korpusunda heterojen görünüm ve yoğun artmış radyoiyot tutulumu izlendi. Manyetik rezonans görüntülerinde tipik benign vertebral hemanjiyoma ie uyumlu heterojen alanlar izlendi.

Sonuç: Tedavi sonrası 1. ay kontrol Tg: 0,5, anti-Tg: 0. TSH supresyonu devam eden olguda güncel tedavi algoritmalarının ışığında I-131 vücut taramasının; hasta takibi açısından en az tümör markerı olan triglobulin ve boyun USG takipleri kadar ek katkısı olmaktadır.

Anahtar Kelimeler: Hemanjiyoma, tedavi, radyoaktivite, papiller tiroid karsinomu, manyetik rezonans görüntüleme



Şekil 1. Lomber MR/SGT



Şekil 2. Lomber MR/AX

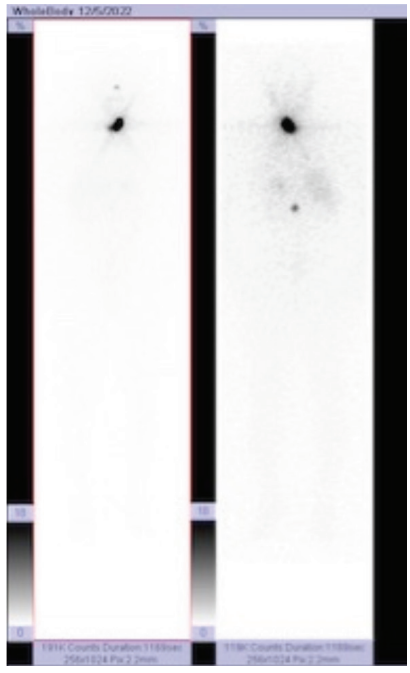

Şekil 3. I-131 tüm vücut tarama sintigrafisi

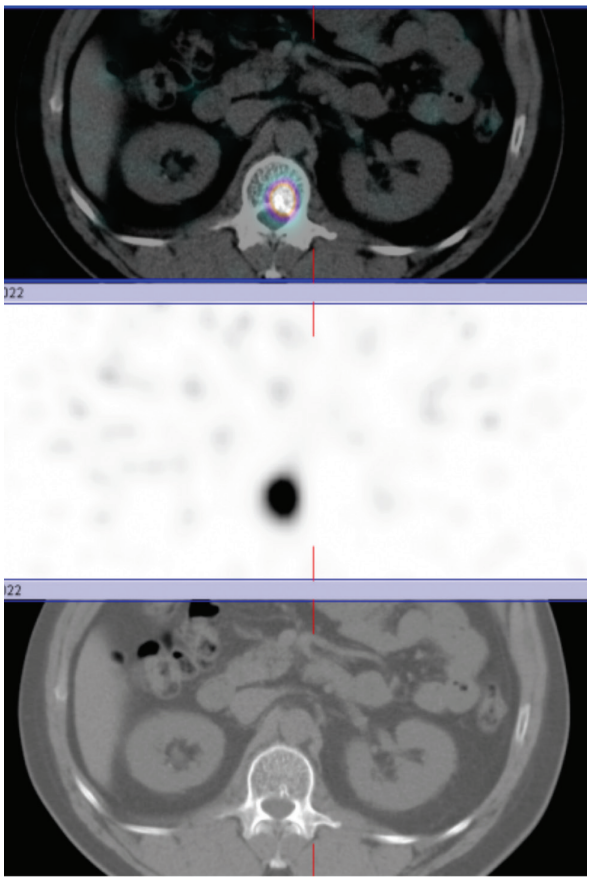

Şekil 4. SPECT/BT

[PS-094]

Tc-99m Tiroid Sintigrafisinde Mediastinel Kitleyi Taklit Eden Dilate Özofagus Aktivitesinin SPECT/BT ile Tespiti

Hatice Sarıyıldız Gümüşgöz, Burçin Karaşah Erkek, Aziz Murat Argon, Zehra Özcan

Ege Üniversitesi Tıp Fakültesi, Nükleer Tıp Anabilim Dalı, İzmir

Amaç: Tiroid sintigrafisi, tiroid nodüllerinin fonksiyonlarının değerlendirilmesinde, ektopik tiroid dokusunun saptanmasında, hipertirodizm-destrüktif tirotoksikoz ayrımında, substernal guatr tespitinde ayrıca tiroid kanserli olgularda ameliyat sonrası rezidü tiroid dokusunun veya fonksiyone tiroid metastazının araştırılmasında nükleer tıpta sıkça kullanılan bir görüntüleme yöntemidir. Son yıllarda önemi giderek artan fonksiyonel ve anatomik bilginin kombine edildiği tek foton emisyon bilgisayarlı tomografi/bilgisayarlı tomografi (SPECT/BT), planar görüntülemeye katkı sağlayarak tüm sistem tetkiklerinde olduğu gibi tiroid ve paratiroid lezyonlarının değerlendirilmesinde de tanısal doğruluğu artırmaktadır. Bu olgu sunumunda tiroid sintigrafisi yorumlanması esnasında nükleer tıp uzmanlarının dikkat etmesi gereken ve mediastinel kitleyi taklit edebilen tuzaklardan biri vurgulanmaktadır.

Olgu: Seksen bir yaşında kadın hasta subklinik hipertiroidi [tiroid stimulan hormon (TSH): 0,1 mU/L, referans değer: 0,27-4,2 mU/L] ve parathormon (PTH) yüksekliği (PTH: 125 ng/L, referans değer: 15-65 ng/L) nedeniyle yapılan ultrasonografisinde tiroid bezi sağ lob üst polünde 8x7x18 mm boyutunda izo-hafif hipoekoik solid nodül, bu lob kaudalinde ise paratiroid adenomuna ait olabileceği düşünülen 10x6 mm boyutunda hipoekoik, RDUS'ta internal kanlanması olan lezyon izlendi. Lezyon dual faz Tc-99m MIBI ile yapılan paratiroid sintigrafisinde tiroid bezi sağ lob kaudal komşuluğunda aktivite retansiyonu gösterdi ve SPECT/BT'de sağ supraklavikuler alanda lokalize edildi. Ek olarak tiroid bezi sağ lob üst polü, trakea lateralinde lokalize, tiroid bezinden net ayrımlanamayan hiperfonksiyone paratiroid dokusu veya nodüler tiroid patolojilerine ait olabileceği düşünülen kuşkulu fokal aktivite retansiyonu gözlendi (Şekil 1). TSH supresyonu nedeniyle olası hiperaktif nodül yönünden Tc-99m perteknetat ile yapılan tiroid sintigrafisinde tiroid bezi aktivitesi normal sınırlardaydı, belirgin hipoaktif veya hiperaktif nodüler alan ayırt edilmedi. Ancak tiroid bezi inferior komşuluğunda orta hatta artmış aktivite tutulumu gösteren ayrı bir alan dikkati çekti (Şekil 2). Dual faz Tc-99m MIBI sintigrafisinde gözlenmeyen bu aktivite retansiyonunu doğru tanımlamak, anatomik lokalizasyonu belirlemek üzere ilave SPECT/BT görüntüleme yapıldığında aktivitenin dilate özofagus trasesine ait olduğu görüldü (Şekil 3). Olgunun klinik öyküsü ve tüm görüntüleme bulguları ayrıntılı incelendiğinde distal özofagusta darlık nedeniyle olguya stent takıldığı ve proksimal özofagusta genişleme olduğu ortaya kondu.

Sonuç: Özofagusa ait aktivite tutulumları nükleer tıp pratiğinde özellikle I-131 tarama sintigrafisinde sıklıkla karşımız çıkan ve yanlış pozitif sonuçlara neden olan bulgular arasındadır. Özofagus aktivitesi mid torasik bölgede lineer aktivite paterni oluşturur. Bu olgu sunumunda ise perteknetat sintigrafisinde tiroid inferior komşuluğunda orta hatta yer kaplayan oluşum benzeri dairesel bir paternde patolojik aktivite tutulumu izlendi ve SPECT/BT korelasyonu ile bunun stentli olan özofagustaki dilate proksimal segmente karşılık geldiği gösterildi. Bu olgu sunumu ile tiroid sintigrafisinde nadiren de olsa dilate özofagusta aktivite retansiyonu izlenebileceği, bu bulgunun substernal guatr veya mediastinel kitle gibi diğer nedenlerden ayrımında ve hasta yönetiminde SPECT/BT'nin katkısı vurgulanmaktadır.

Anahtar Kelimeler: Tc-99m MIBI, Tc-99m perteknetat, SPECT/BT

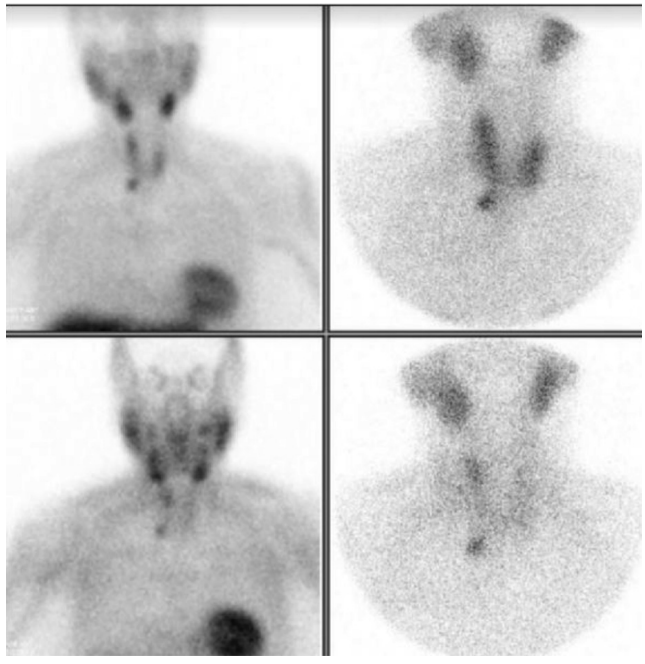

Şekil 1. Dual faz Tc-99m MIBI paratiroid sintigrafisi

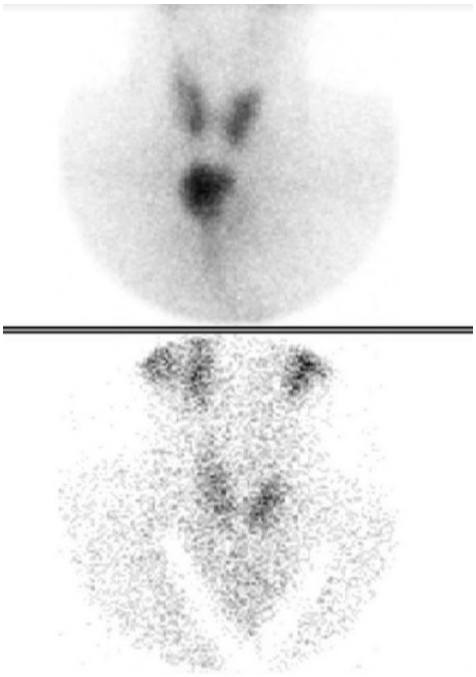

Şekil 2. Tc-99m perteknatat tiroid sintigrafisi

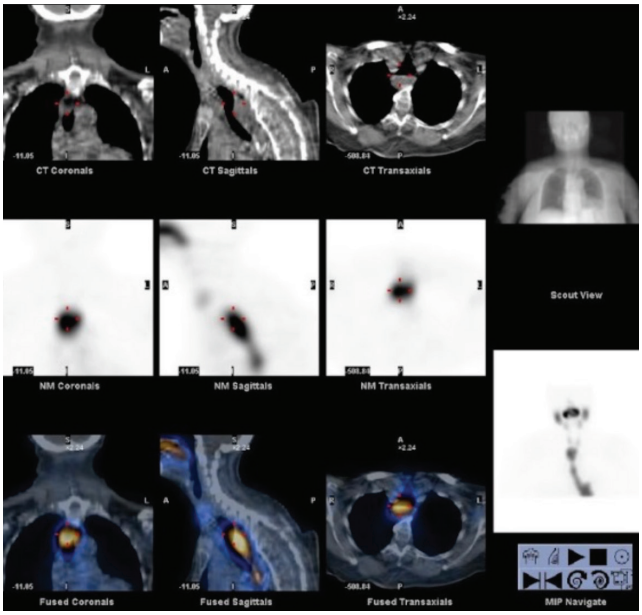

Şekil 3. Tiroid sintigrafisi sonrası çekilen SPECT/BT görüntüleri

[PS-095]

Kafa Tabanı Osteomyelit Ayırıcı Tanısında Kan Havuzu ve Geç Dönemde SPECT/BT ve Kombine FDG PET/BT

Mahmut Süleymanoğlu[1], Zehra Pınar Koç[1], Pınar Pelin Özcan[1], Kemal Koray Bal[2]

[1]Mersin Üniversitesi Tıp Fakültesi, Nükleer Tıp Anabilim Dalı, Mersin

[2]Mersin Üniversitesi Tıp Fakültesi, Kulak Burun Boğaz Hastalıkları Anabilim Dalı, Mersin

Amaç: Altmış dört yaşında diyabetik erkek hasta; dental girişim sonrası gelişen dilin ve çenenin sol lateral kesiminde kuvvet kaybıyla hastaneye başvuran hastanın enfeksiyon ayırıcı tanısı için yapılan kemik sintigrafisi ve tek foton emisyon bilgisayarlı tomografi/bilgisayarlı tomografi (SPECT/BT) ve kombine PET/BT bulguları ile kafa tabanı osteomyelit tanısı doğrulanmıştır.

Olgu: Diş çekimi sonrası ilerleyici çene kuvvet kaybı ve şişlik şikayetleriyle Kulak Burun Boğaz bölümüne yönlendirilen 64 yaşında erkek hasta osteomyelit ayırıcı tanısı için kemik sintigrafisi ve pozitron emisyon tomografi (PET)/BT görüntüleme için bölümümüze yönlendirilmiştir. Hastaya 6 saatlik açlık sonrasında kan şekeri 99 mg/dL iken 6,7 mCi FDG enjeksiyonu sonrasında kraniokadual yönde kalvaryumdan ayak tabanına 3D modunda yatak başına 1 dakika süre ile PET/BT görüntülemesi yapılmıştır. FDG PET/BT'de kafa tabanında solda yaygın yumuşak doku enfeksiyonuyla uyumlu bulgular ve komşuluğunda sol sfenoid kemikte osteomyelit şüpheli skleroz artışı bildirilmiş olup bu nedenle ek olarak yapılan kemik sintigrafisi, kan havuzu ve geç dönemde SPECT/BT bulguları sol sfenoid kanatta osteomyelit ön tanısını doğrulamıştır (Şekil 1). Hastanın kafa tabanında ilerleyici kafa çifti kaybı bulguları eşlik etmekte olup septisemi ve kanda *Klebsiella* ve doku tanısında kafa tabanında fungal enfeksiyon bulguları saptanmıştır.

Sonuç: Kafa tabanında osteomyelit nadir rastlanan bir durum olmakla birlikte bu hastada altta yatan diyabet ile birlikte dental girişim alt yapı hazırlamıştır. Hastanın klinik durumu gittikçe kötüleşmiş ve bu hastada kemik sintigrafisi SPECT/BT ve PET/BT kombinasyonu osteomyelit tanısını koymuştur. SPECT/BT özellikle kafa tabanı gibi kesitsel görüntüleme gerektiren bölgelerde planar kemik sintigrafisine ek olarak yapılması faydalı bir görüntülemedir.

Anahtar Kelimeler: Kafa tabanı, osteomyelit, PET/BT, SPECT/BT

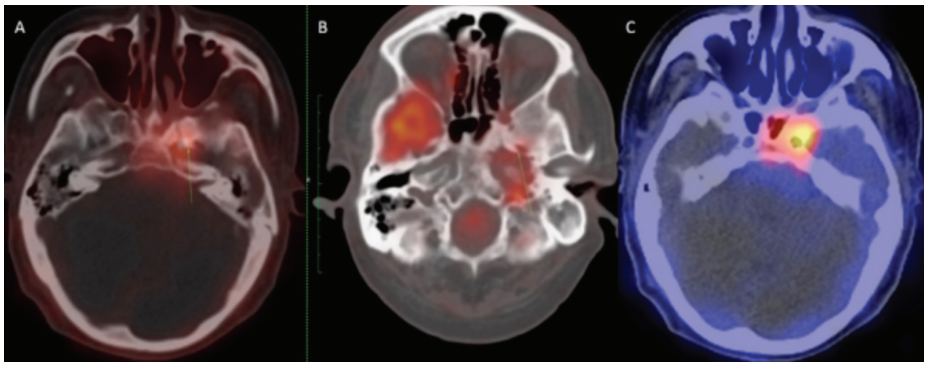

Şekil 1. a) Kemik sintigrafisi SPECT/BT çalışmasında geç dönemde sol sfenoid kanatta odaksal osteoblastik aktivite tutulumu. b) F-18 FDG PET/BT ile transaksial füzyon görüntülerinde aynı bölgede artmış metabolizma ve skleroz artışı. c) SPECT/BT füzyon görüntülerinde aynı bölgede odaksal Tc-99m metilen difosfonat tutulumu

[PS-096]

Pediatrik Olguda Alveolar Rabdomiyosarkom Tanı ve Evrelemesine F-18 FDG PET/BT'nin Katkısı

Beyza Bedi, Pınar Akkuş Gündüz, Engin Alagöz

Sağlık Bilimleri Üniversitesi, Gülhane Eğitim ve Araştırma Hastanesi, Nükleer Tıp Kliniği, Ankara

Amaç: Rabdomiyosarkom (RMS) çocuklarda ve gençlerde görülen sarkomların %50'den fazlasını ve tüm çocukluk çağı kanser olgularının %4,5'ini oluşturan en yaygın yumuşak doku sarkomu türüdür. Wilms tümörü ve nöroblastomdan sonra çocukluk çağının üçüncü en yaygın ekstrakraniyal solid tümörüdür. Mezenkimal orijinli bir tümör olup nöroblastom, lenfoma ve PNET gibi çocukluk çağının küçük mavi yuvarlak hücreli tümörler grubuna dahildir. RMS histopatolojik alt tipleri: Embriyonal (~%60), alveolar (~%20), pleomorfik (~%10) ve iğsi hücreli/sklerozan (~%10) RMS'dir. Bu olgu sunumu ile pediatrik hastada alveolar RMS'nin tanı ve evrelemesinde F-18 FDG pozitron emisyon tomografi/bilgisayarlı tomografi (PET/BT) görüntülemesinin katkılarını sunmayı amaçladık.

Olgu: İki yaşında erkek hastanın kranyumdan yapılan kitle eksizyonu patoloji sonucu nöroblastom açısından şüpheli olarak raporlanmış olup, hasta tanı ve evreleme amacıyla F-18 FDG PET/BT görüntülemesine yönlendirildi. Hastaya genel anestezi altında yapılan tüm vücut F-18 FDG PET/BT'de sağ oksipital lenf nodunda (SUV_{maks}: 2,6), sağ posterior auriküler lenf nodunda (SUV_{maks}: 3,0) (Şekil 1B), bilateral servikal zincirde (SUV_{maks}: 5,5) (Şekil 1C), mediastende sağ ana bronş komşuluğunda (SUV_{maks}: 2,7) (Şekil 1D) ve sağ hiler lenf nodunda (SUV_{maks}: 3,5) (Şekil 1E) olmak üzere multipl lenf nodunda artmış FDG tutulumları saptandı. Sağ oksipital ve servikal lenf nodlarından yapılan true-cut biyopsi, kranyumdan eksize edilen lezyonun tekrar incelenmesi ve immünohistokimyasal çalışma sonucu desmin, miyogenin, MyoD1 pozitif saptandı. Hastanın tanısı alveolar RMS ve lenf nodu metastazları ile uyumlu değerlendirildi. Bunun üzerine kemoterapi (KT) ve radyoterapi (RT) planlanarak hastanın tedavisine başlandı.

Sonuç: RMS çocukluk çağının en yaygın sarkomudur. Tedavi yaklaşımı patolojik tanı, histopatolojik alt tip, primer lezyon bölgesi, hastalığın yayılımını doğru değerlendirmekle başlar. Neoadjuvan KT, mümkünse cerrahi, adjuvan KT ve genelde RT'yi kapsayan multimodal bir tedavi yaklaşımı vardır. RMS tanı ve evrelemesinde, tedavi yanıtının değerlendirilmesinde klinik pratikte F-18 FDG PET/BT'nin kullanımı yaygınlaşmaktadır. Özellikle alveoler histopatolojik alt tipi daha yüksek metastaz yapma eğiliminde olduğu için F-18 FDG PET/BT daha yaygın kullanılmaktadır. F-18 FDG PET/BT görüntülemesi pediatrik RMS'de; özellikle nodal tutulum ve uzak metastaz yayılımının başarılı saptanması ile başlangıç evreleme doğruluğunu artırmaya ve tedavi yaklaşımına önemli katkı sağlamaktadır.

Anahtar Kelimeler: Rabdomiyosarkom, F-18 FDG, PET/BT

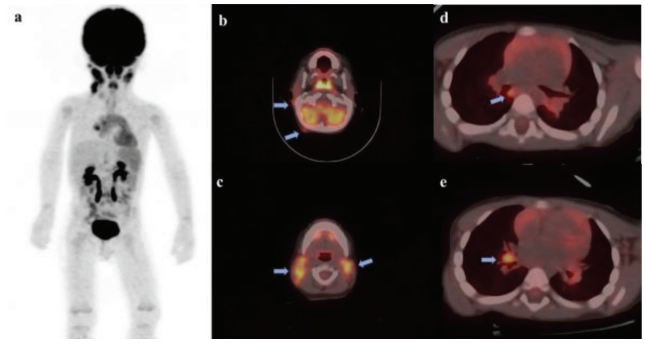

Şekil 1. A) Tüm vücut F-18 FDG PET/BT maksimum intensity projection görüntüsü, aksiyel füzyon PET/BT görüntülerinde metastatik lenf nodları (B, C, D, E, mavi oklar)

[PS-097]

Plevraya Metastatik Timomanın F-18 FDG PET/BT Bulguları

Zeynep Ceren Balaban Genç, Selin Kesim, Nuh Filizoğlu, Tuğba Nergiz Kıssa, Khanım Niftaliyeva, Kevser Öksüzoğlu, Salih Özgüven, Feyza Şen, Fuat Dede, Tunç Öneş, Halil Turgut Turoğlu, Tanju Yusuf Erdil

Marmara Üniversitesi, Pendik Eğitim ve Araştırma Hastanesi, Nükleer Tıp Kliniği, İstanbul

Amaç: Timus bezi yaşla birlikte regresyona uğrayarak yerini yağ dokuya bırakan, anterior mediasten yerleşimli lenfoid bir organdır. Timoma, anterior mediasten yerleşimli en sık primer malignitedir. Lenfoma, germ hücreli tümörler gibi diğer anterior mediasten yerleşimli tümörlerden ayrımı biyopsi ile yapılır. Timoma nadiren tanı anında metastatiktir, ek sık plevraya metastaz yapar. Bu olgu sunumunda; plevraya metastatik timoma

tanılı olgunun F-18 florodeoksiglukoz (FDG) pozitron emisyon tomografi/bilgisayarlı tomografi (PET/BT) tetkiki bulguları sunulmuştur.

Yöntem: Anterior mediasten yerleşimli kitlenin araştırılması amacıyla, 49 yaşındaki erkek hastadan F-18 FDG PET/BT tetkiki istendi.

Bulgular: F-18 FDG PET/BT tetkikinde; anterior mediastende malign karakterde hipermetabolik lobüle kontürlü kitle lezyon, sağ hemitoraksta plevral yüzeylerde metastatik yoğun hipermetabolik nodüler lezyonlar ve sağ anterior diyagragmatik alanda metastatik lenf nodu saptandı. F-18 FDG PET/BT tetkikinde plevral alanda raporlanan lezyonlardan biyopsi yapıldı ve bu lezyon alanlarının patolojisi timoma metastazı olarak raporlandı.

Sonuç: Timoma her yaş gurubunda karşılaşabilir, genç yaştaki timoma olgularında myastenia gravis ile prezentasyon daha sıklıkla rastlanır. Asemptomatik seyredebileceği gibi ses kısıklığı, dispne gibi belirtilerle veya eşlik eden paraneoplastik sendromlar ile tanı alabilir. Radyolojik görüntülemeler ile anterior mediastende yumuşak doku kitlesi varlığı gösterilir. Anterior mediasten kökenli malignitelerin tanısına, tüm vücut görüntüleme ile evrelendirmesine ve uygun tedavi prokolünün seçimine katkı sağlaması ile F-18 FDG PET/BT tetkiki bulguları ayırıcı tanıda önemli bir yere sahiptir.

Anahtar Kelimeler: F-18 FDG PET/BT, timoma, plevra, metastaz

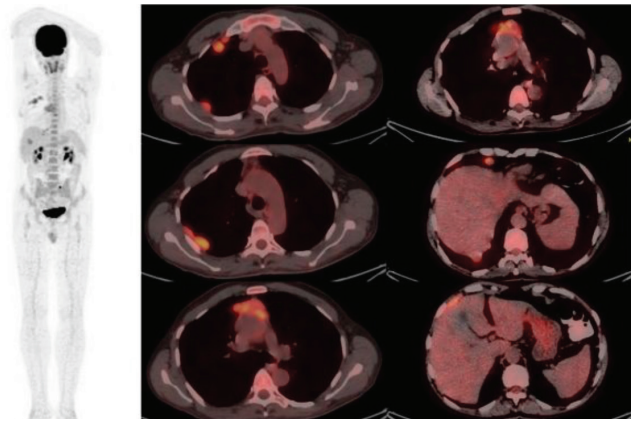

Şekil 1. F-18 FDG PET/BT tetkikinde; anterior mediastende malign karakterde hipermetabolik lobüle kontürlü kitle lezyon, sağ hemitoraksta plevral yüzeylerde metastatik yoğun hipermetabolik nodüler lezyonlar ve sağ anterior diyafragmatik alanda metastatik lenf nodu

[PS-098]

Kist Hidatikte Tüm Vücut Tarama Sintigrafisinde I-131 Tutulumu

Çağlagül Erol, Özlem Şahin, Oğuzhan Bardakcı, Cennet Cansel Karakaşoğlu, Buğra Kaya

Necmettin Erbakan Üniversitesi Meram Tıp Fakültesi, Nükleer Tıp Anabilim Dalı, Konya

Amaç: Tüm vücut I-131 taraması, diferansiye tiroid karsinomunu, rezidüel ve rekürren tiroid dokusunu saptamak ve metastazların değerlendirilmesi amacıyla kullanılan özel bir yöntemdir. Bununla birlikte, benign ve malign bazı tiroid dışı neoplaziler, enfeksiyöz ve enflamatuvar lezyonlar, hemanjiyomalar ve vücut salgıları nedeniyle yanlış pozitif radyoiyot birikimi bildirilmiştir. Serum tiroglobulin (Tg) değerlendirmesi ile I-131 tutulumları uyumsuz olan hastalarda, ek görüntüleme yöntemleri, yanlış pozitif birikimleri ayırmaya yardımcıdır. Papiller tiroid karsinomlu bir hastada postablatif I-131 tüm vücut tarama sintigrafisinde (TVS) karaciğerde kist hidatiğe bağlı yanlış pozitif tutulumu sunmayı amaçladık.

Olgu: Total tiroidektomili papiller tiroid kanseri klasik varyant tanısı alan, tümör boyutu 2 cm olan, 30 yaşındaki erkek hastaya I-131 ablasyon (100 mCi) tedavisi uygulandı. Postablatif 10. gün hastaya I-131 TVS yapıldı. Ablasyon sırasında serum tiroid stimulan hormon: 20,3 mU/L, Tg: 0,06 ug/L ve anti-Tg: 10 U/mL olarak ölçüldü. 100 mCi I-131 tedavisinden 10 gün sonra elde edilen postablatif I-131 tüm vücut taramasında; tiroid bezi her iki lob lojunda rezidü tiroid dokusuna ait olduğu düşünülen radyoaktivite tutulumu izlendi. Ayrıca, karaciğer loju inferiorda yoğun ve homojen radyoiyot alımı izlendi. Bu alandaki tutulumu değerlendirmek amacıyla hastaya tek foton emisyon bilgisayarlı tomografi (SPECT) ve abdomen bilgisayarlı tomografi (BT) görüntülemesi yapıldı. Yapılan SPECT ve abdomen BT görüntüleri füzyon yapıldı. Batın görüntülemede karaciğer segment 6'da, yaklaşık 4 cm çapında, cidarı kalsifiye, karaciğer ile benzer dansitede egzofitik yerleşimli lezyon izlendi. SPECT ile yapılan füzyon değerlendirmede, tutulumun bu alanda olduğu görüldü. Hastanın anamnezi detaylandırıldığında, kist hidatik ile takipli olduğu öğrenildi. Aynı dönem dış merkez abdomen BT raporunda, karaciğerdeki lezyonun kist hidatik olarak rapor edildiği öğrenildi.

Sonuç: Kist hidatikteki enfeksiyöz reaksiyon, eozinofilik ve monofilik hücreler radyoiyotun birikiminden sorumlu olabilir. Ayrıca enfeksiyöz patolojilerde, miyeloperoksidaz içeren lökositlerde radyoiyotun organifikasyonu, radyoiyot birikimi ile ilişkili olabileceğini bildirmiştir. I-131'in düşük çözünürlüklü görüntüleme özellikleri, bazen yanlış pozitif tutulumları değerlendirmede, zorluklara neden olabilir. Tutulum gösteren alandan SPECT görüntüleme yapıp, aynı zamanlı tomografi ile füzyon yapmak, gereksiz tedavilerin önüne geçmektedir.

Anahtar Kelimeler: Tüm vücut iyot tarama sintigrafisi, diferansiye tiroid karsinomu, kist hidatik

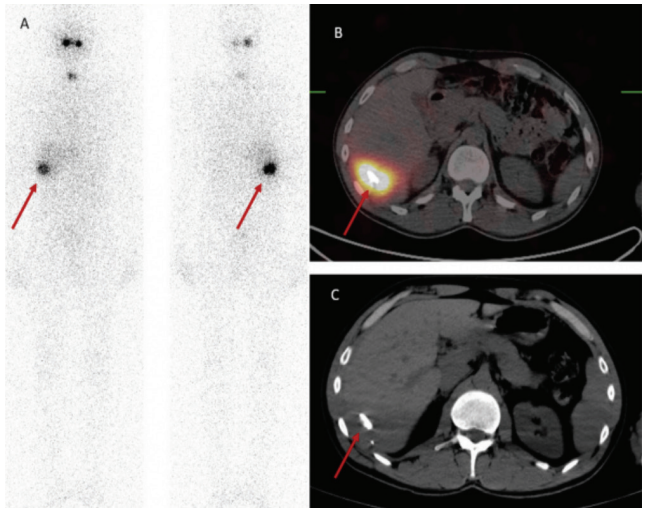

Şekil 1. a) Tüm vücut iyot tarama. b) Koronal SPECT/BT. c) Koronal BT

[PS-099]

Ga-68 PSMA PET/BT'de İnhaler Kullanımına Bağlı Trakeal Tutulum: Bir Olgu

Ediz Beyhan, Tamer Aksoy, Göksel Alçın, Esra Arslan, Tevfik Fikret Çermik

Sağlık Bilimleri Üniversitesi, İstanbul Eğitim ve Araştırma Hastanesi, Nükleer Tıp Kliniği, İstanbul

Amaç: Ga-68 prostat spesifik membran antijeni (PSMA) pozitron emisyon tomografi/bilgisayarlı tomografi (PET/BT) prostat kanserinde metastaz saptamada üstünlüğü kanıtlanmış bir görüntüleme yöntemidir. PSMA transmembran proteini olup prostat dışı dokulardan da fizyolojik olarak eksprese edilir. Bu durumda prostat dışı malignitelerde, benign lezyonlarda da tutulum izlenebilir. Bu olguda prostat kanseri tanılı hastada Ga-68 PSMA PET/BT'de inhaler kullanımına bağlı alt solunum yollarında enflamasyon bulgularını sunuyoruz.

Olgu: Elli beş yaşında prostat kanseri tanılı (Gleason skoru: 3+4, prostat spesifik antijen: 19,9) hastaya evreleme amaçlı Ga-68 PSMA PET/BT görüntüleme yapıldı. Görüntülemede prostat glandında primer tümörde düşük düzeyde tutulum mevcuttu. Ayrıca larinkste, trakea ve bilateral ana bronşlarda orta düzeyde Ga-68 PSMA tutulumu (SUV_{maks}: 4,76) izlendi (Şekil 1). Hastanın öyküsünde 10 gündür boğaz ağrısı, göğüste batıcı ağrı ve solunum muayenesinde kaba raller mevcuttu. Üç gündür ipratropium bromür ve salmeterol inhaler tedavisi almaktaydı. Bu bulgular inhaler kullanımına bağlı alt solunum yolları enflamasyonu ile uyumlu bulundu.

Sonuç: PSMA, prostat dışı dokulardan da fizyolojik olarak eksprese edilmektedir. Prostat dışı malignitelerde PSMA tutulumu izlenebildiği gibi benign lezyonlarda da yalancı pozitif tutulumlar bildirilmiştir. Ayrıca akut viral enfeksiyonlara bağlı akciğer parankiminde, alt ve üst solunum yollarında, tiroidit, pankreatit, vaskülit gibi enflamatuvar hastalıklarda PSMA tutulumu izlenebilmektedir.

Anahtar Kelimeler: Ga-68 PSMA PET/BT, prostat kanseri, trakeit, enflamasyon

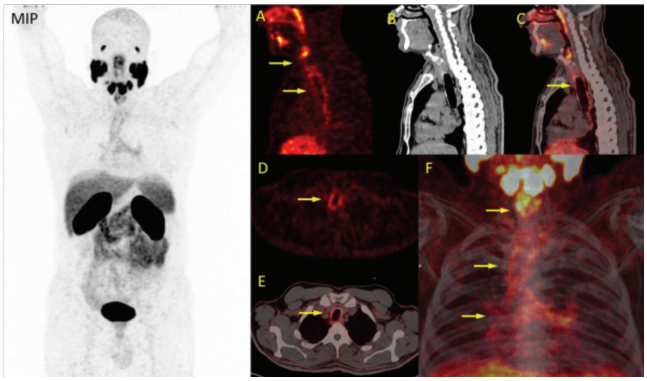

Şekil 1. A, B, C) Sagittal. D, E) Aksiyal. F) Koronal (sarı oklar)

[PS-100]

Mccune-Albright Sendromunda Poliostotik Fibröz Displazi: Nadir Bir Olgu

Derya Çayır[1], Bekir Uçan[2], Nazlı Altun Yoloğlu[1], Ebru Tatcı[1]

[1]Ankara Etlik Şehir Hastanesi, Nükleer Tıp Kliniği, Ankara

[2]Ankara Etlik Şehir Hastanesi, Endokrinoloji ve Metabolizma Hastalıkları Kliniği, Ankara

Amaç: McCune-Albright sendromu deride "café au lait" lekeleri, poliostotik fibröz displazi ve otonomik endokrin hiperfonksiyon ile karakterize oldukça nadir görülen bir sendromdur. Fibröz displazi kemikte ağrı, deformite ve kırığa neden olabilir. Burada Tc-99m metilen difosfonat (MDP) tüm vücut kemik sintigrafisi ile poliostotik fibröz displazi izlenen McCune-Albright sendromlu nadir bir olgu sunulmaktadır.

Olgu: Deride "café au lait" lekeleri ve erken puberte (5 yaş) semptomları ile McCune-Albright sendromu tanısı almış 26 yaşında kadın hastaya fibröz displazi araştırılması için kliniğimizde kemik sintigrafisi çekildi. Tc-99m MDP tüm vücut kemik sintigrafisinde poliostotik fibröz displazi ile uyumlu bulgular izlendi (Şekil 1). Hastanın laboratuvar değerleri: Tiroid stimulan hormon (TSH): 1,84 mIU/L (0,27-4,2), sT4: 1,09 ng/dL (0,93-1,7), anti-TPO: 9,97 IU/mL (0-34), kortizol: 7,65 µg/dL (sabah serumu: 6,2-19,4), adrenokortikotropik hormon: 21,6 pg/mL (0-46), prolaktin: 10,6 µg/L (6-29,9), alkalen fosfataz: 462 U/L (35-104), kalsiyum: 9,43 mg/dL (8,6-10,2), 25-hidroksi vitamin D: 5,73 µg/L (eksiklik: <20) idi. Hipofiz manyetik rezonans normal olarak raporlandı. Kemik mineral dansitometrede osteopeni (kalça: -1,2, lomber: -1,6) saptandı. Replasman sonrası 25-hidroksi vitamin D değeri 39,1 µg/L (yeterli: >30) olan ve kemik ağrısı tariflemeyen hasta endokrinoloji kliniğinin takibi altındadır.

Sonuç: McCune-Albright sendromlu hastalarda zamanla normal kemik dokunun yerini fibröz displazi almaktadır. Vücut ağırlığını taşıyan kemiklerde zamanla deformite gelişebilmekte, kırıklar oluşabilmektedir. Kemik sintigrafisi fibröz displazinin tanınmasında önemlidir.

Anahtar Kelimeler: McCune-Albright sendromu, fibröz displazi, Tc-99m MDP, kemik sintigrafisi

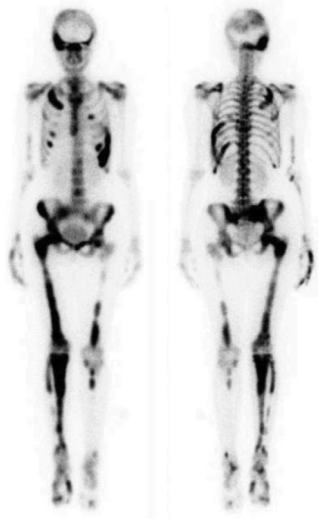

Şekil 1. McCune-Albright sendromlu hastanın tüm vücut kemik sintigrafisinde poliostotik fibröz displazi ile uyumlu bulgular mevcuttur

[PS-101]

Total Tiroidektomi Sonrası Oral Levotiroksin Başlanan Hastada Aşırı Duyarlılık Reaksiyonu Gelişimi ve Yönetimi

Tahmına Arslan[1], Nazlı Pınar Karahan Şen[1], Tevfik Demir[2], Recep Bekiş[1]

[1]Dokuz Eylül Üniversitesi Tıp Fakültesi, Nükleer Tıp Anabilim Dalı, İzmir

[2]Dokuz Eylül Üniversitesi Tıp Fakültesi, Endokrinoloji ve Metabolizma Hastalıkları Anabilim Dalı, İzmir

Amaç: Tüm dünyada hipotiroidili hastalarda ilk tercih olarak oral levotiroksin (LT4) kullanılmaktadır. LT4 alerjisi nadiren görülür ve alternatif tedaviler daha az etkindir. Burada total tiroidektomi sonrası tiroid papiller karsinom tanısı alan ve sonrasında oral LT4'e allerjik reaksiyon gösteren 35 yaşındaki kadın hastayı sunmaktayız.

Olgu: Total tiroidektomi sonrası tümör patolojisi; papiller karsinom, klasik varyant şeklinde raporlanan hasta kliniğimize radyoaktif iyot (RAİ) tedavisi için başvurdu. Hasta günde 100 mcg LT4 başladıktan 30 dakika sonra dilde, dudakta, yüzde şişlik, konuşmada peltekleşme ve 2-3 gün sonra karın bölgesinden başlayıp tüm vücuda yayılan makülopapüler ekzantem tarzı döküntüler meydana geldiğini bildirdi (Şekil 1). Hastada LT4 allerjisi düşünüldü. Hasta allerji-immünoloji bölümüne yönlendirildi ve antihistaminik ve omalizumab tedavisi başlandı. Ancak hasta LT4'e allerjik reaksiyon göstermeye devam etti ve LT4 kullanmayı bıraktı. Sonrasında semptomları düzelmekle birlikte döküntüsü devam etmekteydi (Şekil 2). Hastaya hipotiroidik aşamada düşük doz (100 mCi) RAİ tedavisi planlandı ve verildi. RAİ tedavisinden 2 gün sonra LT4'e allerjisi olduğundan LT4 yerine L-triodotironin (LT3) tedavisi başlandı. RAİ tedavisinden 1 hafta sonra yapılan tüm vücut tarama sintigrafide boyunda, tiroid lojunda multipl odak tarzında rezidü doku izlenmiştir. Vücudun diğer kesimlerinde I-131 dağılımı fizyolojik sınırlarda idi. Kontrollerde LT3 ile aşırı duyarlılık reaksiyonu gelişmemesine rağmen tiroid fonksiyon testlerinde dalgalanma olması üzerine hastaya i.v. LT4 istemi yapıldı ve LT4 desensitizasyon tedavisi yapılması ve başarı sağlanırsa LT4 ile tedaviye devam edilmesi planlandı. LT4'e karşı aşırı duyarlılık reaksiyonu, tip 1 (ani) veya tip 4 (gecikmiş) aşırı duyarlılık reaksiyonu olarak ortaya çıkabilir. Aşırı duyarlılık reaksiyonu olan hastaların çoğu, alternatif bir tiroksin preparatını daha fazla reaksiyon göstermeden tolere eder ve bu, alerjinin muhtemelen tiroid hormonunun kendisinden ziyade yardımcı maddeler veya dolgu maddelerine bağlı olduğu teorisini destekler. Alternatif preparat kullanıldığında reaksiyon tekrarlarsa hastaya i.v. LT4 verilmeli ve tolere ederse, hipersensitivite reaksiyonunu tetikleyenin yine yardımcı maddeler veya dolgu maddeleri olduğunu düşündürür. LT3 kısa yarılanma ömürlüdür ve dozları standardize değildir. Bu durum da TFT'de dalgalanmalara sebep olur. Literatürde çoğu olguda 1-2 gün içinde başarılı desensitizasyon sağlandığı ve bu hastaların daha fazla allerjik reaksiyon göstermeden asemptomatik kaldığı görülmektedir.

Sonuç: Allerjik semptomların oral LT4'ü tükettiği gün ortaya çıkan hastamızda tip 1 hipersensitivite reaksiyonu geliştiğini düşünmekteyiz. LT3 preparatının da kısa yarı ömrü ve standardize edilememiş dozları sebebi ile LT4 yerine kullanımı önerilmemektedir. Bu durumlarda hastamıza i.v. LT4 desensitizasyon metodu uygulayıp akabinde oral LT4 ile tedaviyi idame ettirmeyi planlamaktayız.

Anahtar Kelimeler: Papiller tiroid karsinomu, tip 1 aşırı duyarlılık, tiroksin, radyoaktif iyot tedavisi



Şekil 1.



Şekil 2.

[PS-102]

Miller Fisher Sendromu Tanısı Alan Hastada F-18 FDG PET/BT Bulguları

Zeynep Selcan Sağlam[1], Zehra Pınar Koç[1], Pınar Pelin Özcan[1], Barış Ten[2], Çetin Okuyaz[3]

[1]Mersin Üniversitesi Tıp Fakültesi, Nükleer Tıp Anabilim Dalı, Mersin

[2]Mersin Üniversitesi Tıp Fakültesi, Radyoloji Anabilim Dalı, Mersin

[3]Mersin Üniversitesi Tıp Fakültesi, Çocuk Sağlığı ve Hastalıkları Anabilim Dalı, Çocuk Nöroloji Bilim Dalı, Mersin

Amaç: Miller-Fisher sendromu (MFS) ani başlangıçlı oftalmopleji, arefleksi ve ataksi triadı ile tanısı klinik olarak konulan Guillain-Barre sendromunun nadir bir varyantıdır. Olgumuzda MFS tanısı alan hastada olası paraneoplastik sendrom açısından florodeoksiglukoz (FDG) pozitron emisyon tomografi/bilgisayarlı tomografi (PET/BT) tetkiki yapılmıştır. MFS tanısı ile ilişkili bilateral serebellar hipometabolizma tespit ettiğimiz olguyu sunmayı amaçladık.

Olgu: Altı yaş on aylık kız hasta her iki göz kapağında düşüklük ve yürümede dengesizlik nedeniyle hastanemize başvurdu. Yapılan fizik muayenesinde oftalmopleji, serebellar ataksi ve arefleksi bulguları saptanan hastanın öyküsünde 3 hafta önce üst solunum yolu enfeksiyonu geçirdiği öğrenildi. Hastaya MFS ön tanısı ile lomber ponksiyon ve lumbosakral spinal ve serebral difüzyon manyetik rezonans (MR) görüntülemeleri yapıldı. BOS'da albüminositolojik dissosiyasyon, lumbosakral spinal MR'de kauda ekuina liflerinde kontrastlanma saptanmış olup serebral MR'de patolojik görünüm izlenmemiştir. Hastaya tanıya yönelik IVIG tedavisi başlandı. Hastanın IVIG tedavisi bitiminde sağ gözünde pitozisin ve ataksisinin azaldığı ancak sol gözdeki pitozisin devam ettiği görüldü. Hastada olası paraneoplastik kraniyal nörit gibi ayırıcı tanılar bakımından bölümümüze FDG PET/BT için yönlendirilmiştir. Hastaya 12 saat açlık ve hareket kısıtlanması sonrası açlık kan şekeri 92 mg/dL iken intravenöz olarak 2,9 mCi radyoaktif madde enjeksiyonu (F-18 FDG) gerçekleştirilmiş ve yaklaşık 60 dakika sonrası kalvaryumdan ayak tabanına kadar kraniokaudal yönde yatak başına 1 dakika olmak üzere ve ek olarak beyin görüntüleme amacıyla ek olarak ardısıra beyin görüntüleme protokolüne göre yatak başına 3 dakika tek yataklı çekim eklenerek 3 D formatında PET/BT görüntülemesi yapılmıştır. Görüntüler Mc-Os Ossirix okuma tabalı sistem-program tarafından deneyimli bir nükleer tıp uzmanı tarafından değerlendirilmiştir. F-18 FDG PET/BT görüntülerinde tüm vücut kesiminde öncelikle enfeksiyonla uyumlu olarak değerlendirilen nazofarenkste kalınlaşmalarda, tonsillerde ve servikal lenf nodlarında izlenen tutulumlar dışında patolojik bulguya rastlanmamıştır (Şekil 1A). Beyin görüntüleri ayrı bir şekilde değerlendirildiğinde serebrum ve serebellumda yer kaplayan lezyon izlenmemekle birlikte serebellum metabolizmasının serebruma göre diffüz olarak azaldığı (serebrum referans SUV_{maks}: 18,19/sağ serebellum SUV_{maks}: 9,8 ve sol serebellum SUV_{maks}: 8,8) dikkati çekmiştir (Şekil 1B).

Sonuç: MFS olgusunda daha önce FDG PET/BT bulgularıyla bildirilmiş nadir olgu sunumları vardır. Bunlardan birisinde beyinde yaygın serebral hipometabolizma diğerinde ise bizi olgumuzdakine benzer serebellar hipometabolizma bildirilmiş olup bu bulgular bu olgunun klinik prezentasyonu ile de uyumludur.

Anahtar Kelimeler: Miller-Fisher sendromu, FDG PET/BT

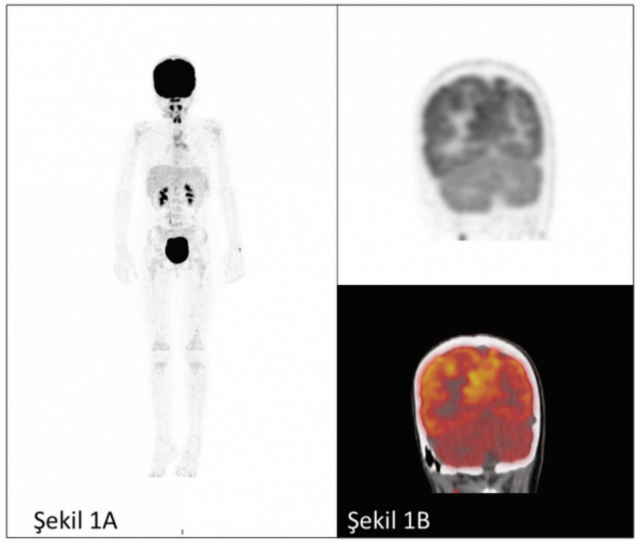

Şekil 1. Solda multipl intensite projeksiyonu görüntüsü. Sağda PET ve PET/BT füzyon görüntülemelerinde serebellum metabolizmasının serebruma göre diffüz azaldığı görülmektedir

[PS-103]

Nadir Bir Metastaz Bölgesi Olan Tiroid Kartilaja Metastaz Yapan Prostat Kanseri Olguları

İsmail Özkoç, Mustafa Yıldız, Mustafa Avcı, Samet Yağcı, Ahmet Tunç, Zeynep Çankaya, Mehmet Erdoğan, Sevim Süreyya Şengül

Süleyman Demirel Üniversitesi Araştırma ve Uygulama Hastanesi, Nükleer Tıp Anabilim Dalı, Isparta

Amaç: Prostat kanseri erkeklerde en sık görülen kanserdir ve kanser ölümlerinin ikinci en sık nedenidir. Genellikle iskelet sistemi ve lenf nodlarına metastaz yapar. Daha az sıklıkla akciğer, karaciğer ve sürrenal bez gibi organlara da metastaz yapmaktadır. Hastaların %80'inde ilk metastaz alanının kemik olduğu belirtilmektedir. Prostat kanserinin kemiğe en sık metastaz yaptığı yerler kostalar, vertebral kolon ve pelvik kemikler olmakla birlikte kranium ve uzun kemiklerde de metastazlar literatürde bildirilmiştir. Tiroid kartilajına metastaz ise oldukça nadirdir.

Olgu: Kliniğimizde 2019-2023 yılları arasında evreleme, yeniden evreleme ve tedavi yanıtını değerlendirme amaçlarıyla Ga-68 prostat spesfik membran antijeni (PSMA) pozitron emisyon tomografi (PET)/bilgisayarlı tomografi (BT) görüntüleme yapılan prostat kanserli hastaların görüntüleri değerlendirildiğinde, sekiz olguda tiroid kartilaj metastazı saptandı. Bu olguların medyan yaşı 72'ydi (60-85). Gleason skoru bir hastada 3+4=7, bir hastada 4+3=7, bir hastada 4+4=8, iki hastada 4+5=9, iki hastada 5+4=9 olarak saptandı. PSA değerleri 43-1.490 aralığındaydı. Tüm hastalarda yaygın iskelet sistemi metastazları mevcuttu. Radikal prostatektomi öyküsü olmayan beş hastada primer tümörün SUV_{maks} değerleri: 4,59-17,88 aralığındaydı. Sekiz hastanın beşinde (%62,5) lenf nodu, dördünde (%50) seminal vezikül ve bir hastada (%12,5) karaciğer metastazları izlendi. Tiroid kartilajındaki SUV_{maks}: 2,68-6,69 aralığındaydı (Şekil 1).

Sonuç: Prostat kanseri vücudun herhangi bir yerine metastaz yapabilmesine rağmen, tiroid kartilaj metastazları son derece nadirdir. Tiroid kartilajında proteaz inhibitörleri çok sayıda olduğu için ekstraselüler matriks

komponentlerinin yıkımını engeller ve bu sayede malign hücre invazyonuna direnç gösterir. Ga-68 PSMA PET/BT görüntülerinde tespit ettiğimiz nadir görülen tiroid kartilajı metastazlarının sunulmasının literatüre katkı sağlayacağını düşünüyoruz.

Anahtar Kelimeler: Prostat kanseri, tiroid kartilaj, metastaz, Ga-68 PSMA PET/BT

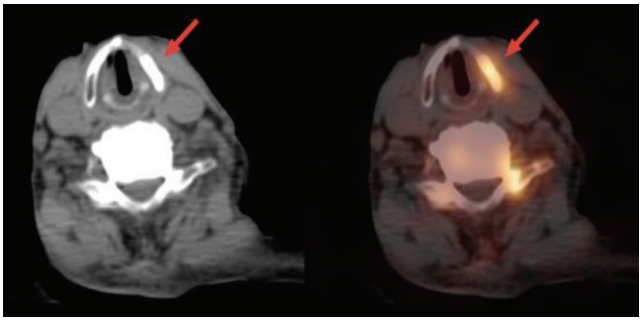

Şekil 1. Seksen beş yaşındaki prostat kanseri tanılı hastanın tiroid kartilaj metastazına ait Ga-68 PSMA PET/BT transaksiyonel BT ve füzyon görüntüleri

PSMA: Prostat spesfik membran antijeni, PET/BT: Pozitron emisyon tomografi (PET)/bilgisayarlı tomografi (BT)

[PS-104]

Lenfomatoid Papülozis Tanılı Hastanın Olası Diğer Lenfomalarla Ayırıcı Tanısında F-18 FDG PET/BT ile Değerlendirilmesi

Oğuzhan Sözen[1], Gizem Köroğlu[1], Serkan İşgören[1], Şevket Zorlu[1], Yunus Çökerdenoğlu[1], Çiğdem Vural[2], Gözde Dağlıöz Görür[1], Hakan Demir[1]

[1]*Kocaeli Üniversitesi Tıp Fakültesi, Nükleer Tıp Anabilim Dalı, Kocaeli*

[2]*Kocaeli Üniversitesi Tıp Fakültesi, Tıbbi Patoloji Anabilim Dalı, Kocaeli*

Amaç: Primer kutanöz CD30(+) T-hücreli lenfoproliferatif hastalıklar grubunda, primer kutanöz anaplastik büyük hücreli lenfoma, lenfomatoid papülozis ve borderline lezyonlar bulunmaktadır. Lenfomatoid papülozis daha iyi seyirli iken, primer kutanöz anaplastik büyük hücreli lenfoma daha kötü seyirlidir. Lenfomatoid papülozis, kronik, papül ve nodüllerle karakterize bir hastalıktır. Lezyonların 2-8 haftada kendiliğinden skar bırakarak gerilemesi ve nükslerin gelişmesi önemli bir klinik bulgudur. Hastaların yaklaşık %10-20'sinde öncesinde veya sonrasında mikosiz fungoides, anaplastik büyük hücreli lenfoma, Hodgkin lenfoma gibi başka lenfomalar görülebilir. Sayıca fazla ve büyük lezyonları olan hastalarda steroidler, düşük doz metotreksat, fototerapi, topikal kemoterapi gibi tedaviler kullanılabilir.

Olgu: Abdomende ve lomber bölgede deride tekrarlayan lezyonlar sebebiyle başvuran 39 yaşında kadın hastanın muayenesinde lezyonların krutlu eritemli papüler lezyonlar olduğu görüldü. Mikozis fungoides ve lenfomatoid papülozis ön tanılarıyla hastadan biyopsi ve F-18 florodeoksiglukoz (FDG) pozitron emisyon tomografi (PET)/bilgisayarlı tomografi (BT) tetkiki istendi. F-18 FDG PET/BT görüntülemesinde abdomende ve lomber bölgede deride artmış FDG tutulumu gösteren lezyonların primer hastalığın tutulumu ile uyumlu olabileceği düşünüldü (Şekil 1, 2, 3). Patolojik düzeyde FDG tutulumu gösteren herhangi bir lenfadenopati izlenmedi. Alınan biyopside lenfomatoid papülozis tip A tanısı konuldu (Şekil 4). Hastaya subkütan metotreksat tedavisi başlandı.

Sonuç: F-18 FDG PET/BT, lenfoproliferatif hastalıkların tanısında, evrelemesinde ve tedavi yanıtının değerlendirilmesinde sıklıkla faydalanılan bir tetkiktir. Lenfomatoid papülozis gibi iyi seyirli ancak diğer lenfoproliferatif hastalıklarla karışabilen hastalıkların ayırıcı tanıda F-18 FDG PET/BT çalışmasından faydalanılabilir. Olgumuzun öyküsünde hastalık seyri boyunca mevcut lezyonların iyileşip yeni lezyonların ortaya çıkması nedeniyle F-18 FDG PET/BT mevcut lezyonların takibinde faydalı olabilir.

Anahtar Kelimeler: Lenfomatoid papülozis, lenfoma, F-18 FDG PET/BT

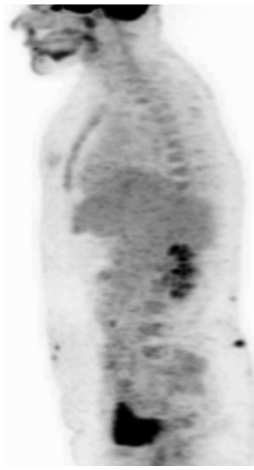

Şekil 1. Hastanın F-18 FDG PET/BT çalışması MIP görüntüsü

FDG: Florodeoksiglukoz, PET/BT: Pozitron emisyon tomografi (PET)/bilgisayarlı tomografi (BT), MIP: Maksimum intensite projeksiyonu

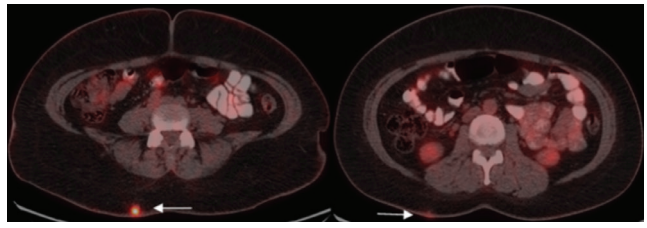

Şekil 2. F-18 FDG PET/BT çalışmasında aksiyel kesitte lomber bölgede L2 ve L5 düzeyinde deride artmış aktivite tutulumları (ok işaretleri)

FDG: Florodeoksiglukoz, PET/BT: Pozitron emisyon tomografi (PET)/bilgisayarlı tomografi (BT)

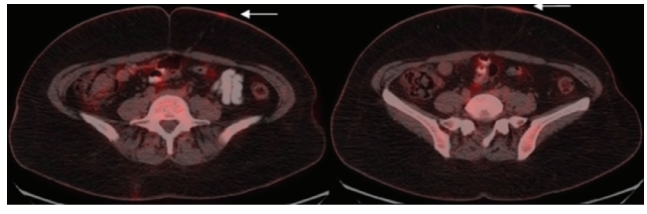

Şekil 3. F-18 FDG PET/BT çalışmasında aksiyel kesitte batın ön duvarda deride artmış aktivite tutulumları (ok işaretleri)

FDG: Florodeoksiglukoz, PET/BT: Pozitron emisyon tomografi (PET)/bilgisayarlı tomografi (BT)

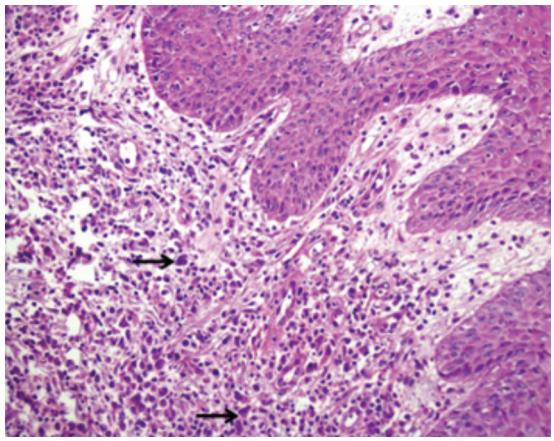

Şekil 4. Akantoz ve spongioz gösteren epidermis altında dermiste, belirgin nükleollü, veziküler bir veya birkaç nükleuslu, eozinofilik sitoplazmalı atipik hücreler (ok) ve yaygın eozinofil lökositlerin eşlik ettiği karışık tipte iltihabi hücre infiltrasyonu (H&E x200)

[PS-105]

Kolon Kanserinin Spermatik Kord Metastazı F-18 FDG PET/BT Bulguları

Zeynep Ceren Balaban Genç, Selin Kesim, Nuh Filizoğlu, Khanım Niftaliyeva, Tuğba Nergiz Kıssa, Kevser Öksüzoğlu, Salih Özgüven, Feyza Şen, Fuat Dede, Tunç Öneş, Halil Turgut Turoğlu, Tanju Yusuf Erdil

Marmara Üniversitesi Pendik Eğitim ve Araştırma Hastanesi, Nükleer Tıp Kliniği, İstanbul

Amaç: Kolon kanseri dünya genelinde erkeklerde en sık görülen üçüncü ve kadınlarda en sık görülen ikinci malignitedir. Sıklıkla adenomatöz polip zemininden gelişen kolon kanserlerinin tanı anında uzak metastaz olasılığının yaklaşık dörtte bir oranında olması nedeniyle uzak metastaz saptanması, takipte tedavi yanıtının değerlendirilmesinde ve nüks maligniteyi göstermede F-18 florodeoksiglukoz (FDG) pozitron emisyon tomografi (PET)/bilgisayarlı tomografi (BT) tetkiki önemli bir yere sahiptir. Bu olgu sunumunda; kolon kanserinin spermatik kord metastazı F-18 FDG PET/BT tetkiki bulguları sunulmuştur.

Yöntem: Opere sigmoid kolon kanseri tanılı, akciğerdeki metastatik lezyon ve sol inguinal lenfatik istasyonda metastatik lenf nodlarıyla takipli 63 yaşındaki erkek hastadan tedavi yanıtının değerlendirilmesi amacıyla, F-18 FDG PET/BT tetkiki istendi.

Bulgular: F-18 FDG PET/BT tetkikinde; sol inguinal kanal boyunca devamlılık gösteren yumuşak doku dansiteli alanda yoğun hipermetabolizma saptandı. Ayrıca sol akciğer üst lob anterior segmentte yoğun hipermetabolik metastatik lezyon ve batında distal paraaortakaval alanda yoğun hipermetabolik metastatik lenf nodları saptandı. F-18 FDG PET/BT tetkikinde raporlanan sol inguinal kanaldaki lezyonun eksizyonu yapıldı ve bu lezyon alanının patolojisi kolon adenokarsinomu spermatik kord metastazı olarak raporlandı.

Sonuç: Kolon kanserleri, tümörün yerleşimi çekum ile transvers kolon ⅔ proksimal kesimindeyse sağ kolon, transvers kolon ⅓ distal kesimden rektuma kadar ise sol kolon tümörü olarak adlandırılır. Kolon kanserinde ilk tedavi seçeneği cerrahi olmakla birlikte, metastatik ileri evre hastalıkta sistemik tedaviler ön plana çıkar. Kolon kanserlerinin en sık uzak organ metastazı karaciğer olmakla birlikte, akciğere metastaz ve peritoneal tutulumlar da sık görülür. Spermatik korda metastazı literatürde az sayıda bildirilmiş olup, kolon kanserinin spermatik korda metastazı çok nadir rastlanmaktadır.

Anahtar Kelimeler: F-18 FDG PET/BT, kolon kanseri, spermatik kord, metastaz

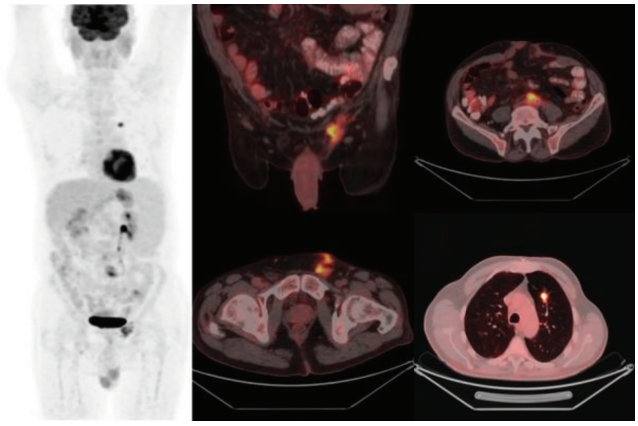

Şekil 1. F-18 FDG PET/BT tetkikinde; sol inguinal kanal boyunca devamlılık gösteren yumuşak doku dansiteli alanda yoğun hipermetabolizma, batında distal paraaortakaval alanda yoğun hipermetabolik metastatik lenf nodları ve sol akciğer üst lob anterior segmentte yoğun hipermetabolik metastatik lezyon

FDG: Florodeoksiglukoz, PET/BT: Pozitron emisyon tomografi (PET)/bilgisayarlı tomografi (BT)

Radyonüklid Tedavi ve Dozimetri

[PS-106]

Papiller Kanser Tedavisinde I-131 Sonrası TVT'de Tuzak Bulgu: Vertebral Hemanjiyom

Meral Merve Urunga, Ercan Polat, İsa Burak Güney

Çukurova Üniversitesi Tıp Fakültesi, Adana

Olgu: Olgumuz total tiroidektomi sonrası 1 odakta 1 cm çapındaki nodülden hazırlanan preperatta papiller karsinom tanısı almıştır.

- Histopatolojik özellikleri: minimal kapsül invazyonu HMBE + nükleer grooving.
- Post-op ultrasonografi sol tiroid lojunda yaklaşık 1,5 cm rezidü lateral ve santral LN patolojik bulgu yok.
- Post-op tiroglobülin (Tg): 4,93, anti-Tg:0, tiroid uyarıcı hormon (TSH): 10,87, T3: 3,23 ve T4: 0,6.

Yapılan değerlendirme sonrası 50 mCi I-131 tedavisi planlandı. Tedavi sonrası komplikasyon gelişmeyen hasta taburcu edildi.

Bulgular: Hastaya 50 mCi I-131 sonrası 7. gün tüm vücut tarama sintigrafisi çekildi. HEGP tip kolimatör kullanıldı. Çekim sırasında baş-boyun statik ve tüm vücut görüntüler alındı. Alınan görüntüler sonucunda servikal bölgede rezidu tiroid dokusu ile uyumlu tutulum izlendi. Toraks-batın orta hatta izlenen fokal bir odak izlenmesi üzerine alınan tek foton emisyon bilgisayarlı tomografi/bilgisayarlı tomografi görüntülerde L-1 vertebra korpusunda heterojen görünüm ve yoğun

artmış radyoiyot tutulumu izlendi. Manyetik rezonans görüntülerde tipik benign vertebral hemanjiyoma ie uyumlu heterojen alanlar izlendi. Birinci ay kontrol Tg: 0,5, anti-Tg: 0, TSH: 7,12 idi.

Sonuç: Olgumuzda I-131 vücut tarama sintigrafisinde görüntülemenin yanlış pozitif bulguları da saptayabileceğini ve benign süreçlerde de I-131 tutulumunun fizyolojik tutulum alanları dışında vizüelize edilebileceğini tespit ettik. Ayrıca Tg değerlerinin düşmekte olduğunu tespit ettiğimiz hastada L-1 vertebradaki radyoiyot tutulumunun vertebral hemanjiyoma ile uyumlu olduğu sonucuna vardık. Tiroid kanserlerinde I-131 tarama sintigrafisinin hasta takibi açısından en az tümör markerı olan Tg ve boyun ultrasonografi takipleri kadar ek katkısı olmaktadır. Ancak malignitenin gösterilmesi veya ekartasyonu açısından klinik, laboratuvar, radyolojik gereklilik halinde histopatolojik ileri inceleme gerekmektedir.

Anahtar Kelimeler: Görüntüleme, sintigrafi, papiller kanser, tiroid, takip, tanı, yöntem, tüm vücut tarama, hemanjiyom

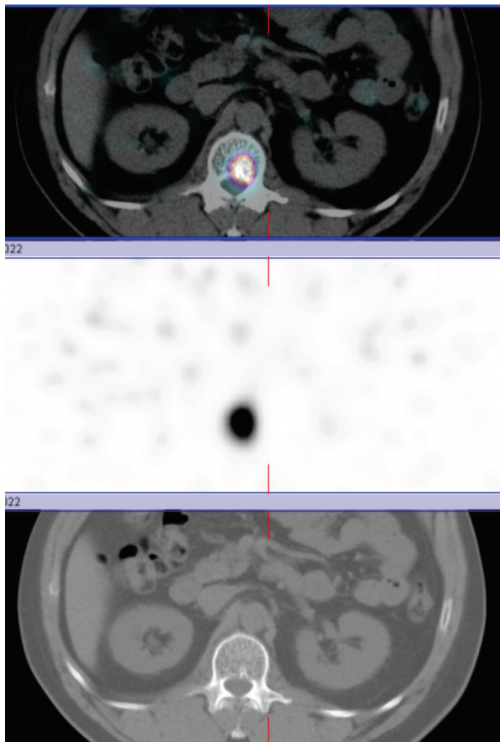

Şekil 1. SPECT/BT
SPECT/BT: Tek foton emisyon bilgisayarlı tomografi/bilgisayarlı tomografi

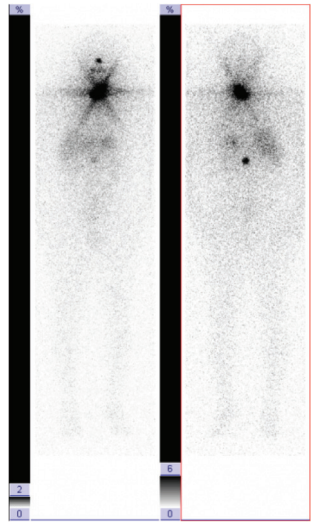

Şekil 2. I-131 tüm vücut tarama



Şekil 3. Torakolomber MR/aksiyel
MR: Manyetik rezonans



Şekil 4. Torakolomber MR/sagittal
MR: Manyetik rezonans

[PS-107]

Tc-99m-MIBI Miyokardiyal Perfüzyon SPECT Görüntülemede Rastlantısal Karaciğer Kisti Tespiti

Bedri Seven

Sabuncuoğlu Şerefeddin Eğitim ve Araştırma Hastanesi, Nükleer Tıp Kliniği, Amasya

Amaç: Miyokardiyal perfüzyon görüntüleme, çeşitli kardiyak olmayan anormallikleri tesadüfen tespit edebilen bölgesel miyokardiyal perfüzyonun non-invaziv tayini için yaygın olarak kullanılan bir teşhis tekniğidir. Miyokardiyal perfüzyon çalışmaları için kullanılan bir radyofarmasötik olan Tc-99m-MIBI'nın çeşitli iyi huylu veya kötü huylu kalp dışı hastalıklarda farklı alım modelleri sergilediği bilinmektedir.

Olgu: Bilinen polikistik böbrek hastalığı olan 73 yaşında bir erkek hasta, koroner hastalık için rutin bir inceleme olarak Tc-99m-MIBI stres/dinlenme miyokardiyal perfüzyon tek foton emisyon bilgisayarlı tomografi (SPECT) görüntülemesine sevk edildi. Hem stres hem de istirahat görüntülerinde normal miyokardiyal perfüzyon vardı ve stres kaynaklı iskemiye dair bir kanıt yoktu. Gated SPECT miyokard görüntüleri, %60'lık bir ejeksiyon fraksiyonu ile normal sol ventrikül duvar hareketi gösterdi. Bununla birlikte, ham SPECT görüntülerinin analizinde, karaciğerde fotopenik alanlar saptandı. Bu bulguların abdominal bilgisayarlı tomografi taramasıyla karşılaştırılması, fotopenik alanların konumunun, hastanın bilinen polikistik böbrek hastalığı ile uyumlu karaciğer kistlerine karşılık geldiğini ortaya çıkardı.

Sonuç: Yazarlar sundukları olgu ile, miyokardiyal perfüzyon görüntülemenin yorumlanması sırasında, kalp dışı hastalığa karşılık gelebilecek anormal tutulum bölgelerinin araştırılması için ham veri görüntülerinin dikkatli bir şekilde analiz edilmesi gerektiğini hatırlatmak istemiştir.

Anahtar Kelimeler: Tc-99m-MIBI, SPECT, miyokardiyal perfüzyon, karaciğer kisti

[PS-108]

Kseroderma Pigmentozum Tanılı Olguda F-18 FDG PET/BT Bulguları

Zeynep Ceren Balaban Genç, Selin Kesim, Tuğba Nergiz Kıssa, Nuh Filizoğlu, Khanım Niftaliyeva, Kevser Öksüzoğlu, Salih Özgüven, Feyza Şen, Fuat Dede, Tunç Öneş, Halil Turgut Turoğlu, Tanju Yusuf Erdil

Marmara Üniversitesi Pendik Eğitim ve Araştırma Hastanesi, Nükleer Tıp Kliniği, İstanbul

Amaç: Kseroderma pigmentozum (KP), fotosensitivite ve deride pigment bozuklukları ile giden DNA onarım defekti bozukluğunun neden olduğu, otozomal resesif geçiş gösteren nadir bir deri hastalığıdır. KP artmış olasılıkla ve tekrarlayıcı bazal hücreli karsinom (BCC), skuamöz hücreli karsinom (SCC), malign melanom (MM) gibi deri kanserleri ile beraber seyir gösterir. Sık tüm vücut deri muayenesi ile takip edilir. Bu olgu sunumunda; KP tanılı, yüzde ve üst ekstremitede multipl lokalizasyonlardan BCC ve SCC tanısı almış olgunun F-18 florodeoksiglukoz (FDG) pozitron emisyon tomografi (PET)/bilgisayarlı tomografi (BT) tetkiki bulguları sunulmuştur.

Yöntem: KP tanılı, yüzde ve üst ekstremitedeki lezyonların histopatolojisi BCC ve SCC olarak raporlanan, 13 yaşındaki kız hastadan F-18 FDG PET/BT tetkiki istendi.

Bulgular: F-18 FDG PET/BT tetkikinde; yüzde infraorbital alanda, zol zigomatik kemik komşuluğunda ve sol posterior üçgen seviyesinde deride malign karakterde hipermetabolik lezyonlar saptandı. Ayrıca her iki servikal, supraklaviküler, aksiller lenfatik lojlarda, paravertebral alanlarda, mediastende ve batında aktif kahverengi yağ dokusu uyumlu yoğun FDG tutulumu izlendi.

Sonuç: KP, ultraviyole ışınlarının neden olduğu DNA hasarının onarılması kusurudur. KP'de bulgular; güneş ışınlarına vücudun diğer bölgelerine kıyasla daha fazla maruz kalan yüz, boyun, eller gibi bölgelerde daha sıklıkla olmak üzere, pigmente deri lezyonları şeklinde başlayıp BCC, SCC ve MM gibi malign süreçlere zemin hazırlar. Deri maligniteleri sıklığı belirgin artmış KP olgularında, F-18 FDG PET/BT tetkiki; tüm vücut görüntüleme ile lezyonların saptanabilmesi, tedavi sonrası yanıt ve nüks değerlendirilmesi ve eksize edilecek lezyonların belirlenmesini sağlaması nedeniyle önemli bir yere sahiptir.

Anahtar Kelimeler: F-18 FDG PET/BT, xeroderma pigmentosum, BCC, SCC

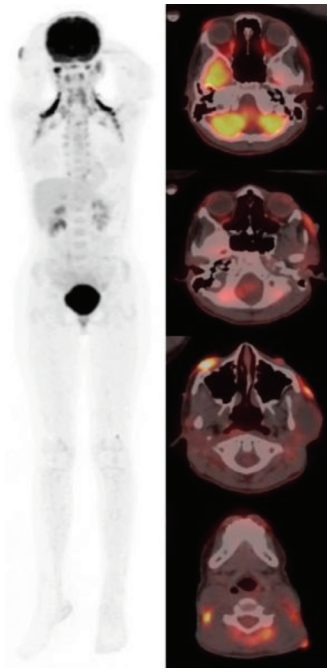

Şekil 1. Kseroderma pigmentozum tanılı olguda F-18 FDG PET/BT tetkikinde; yüzde infraorbital alanda, zol zigomatik kemik komşuluğunda ve sol posterior üçgen seviyesinde deride malign karakterde hipermetabolik lezyonlar

FDG: Florodeoksiglukoz, PET/BT: Pozitron emisyon tomografi (PET)/bilgisayarlı tomografi (BT)

[PS-109]

F-18 FDG PET/BT'de Peritoneal Karsinomatoz ve Over Kanserini Taklit Eden Tüberküloz Peritoniti

Musa Pak, Dilay Düzce Coşkuntuncel, Arzu Cengiz

Aydın Adnan Menderes Üniversitesi Tıp Fakültesi, Nükleer Tıp Anabilim Dalı, Aydın

Amaç: Tüberküloz (tbc), damlacık yoluyla yayılan ve gelişmekte olan ülkelerde önemli bir morbidite ve mortalite nedeni olmaya devam eden bakteriyel bir enfeksiyondur. Esas olarak akciğeri etkilemesine rağmen lenf bezleri, kemikler, böbrekler ve sinir sistemi dahil vücudun hemen bütün organlarında hastalık yapabilir. Ekstrapulmoner tbc'nin nadir bir şekli de tüberküloz peritonitidir (TBP). Klinik ve radyolojik bulguları benzer olduğundan TBP'yi peritoneal karsinomatozdan ayırt etmek zordur. TBP'de de görülen yüksek CA-125 değerleri, kadın hastalarda over kanserini düşündüreceğinden klinisyeni asıl tanıdan uzaklaştırabilir. Bu çalışmada F-18 florodeoksiglukoz (FDG) pozitron emisyon tomografi (PET)/bilgisayarlı tomografi (BT) görüntülerinde peritoneal karsinomatoz izlenen ve TBP tanısı alan bir hastanın bulguları sunulmaktadır.

Olgu: Bilinen tbc ve epilepsi öyküsü olan yirmi altı yaşında kadın hasta, yaklaşık iki haftadır devam eden karında şişlik ve ağrı, titremenin eşlik ettiği yüksek ateş ve son zamanlarda artan nefes darlığı şikayetleriyle hastanemize başvurmuştur. Hastanın öz geçmişinde iki yıldır tbc nedeniyle izoniazid tedavisi aldığı bilinmektedir. Muayenesinde abdominal hassasiyet ve defans saptanmıştır. Yapılan abdominal BT'de batın içi yaygın lenf nodları öncelikle lenfomayı düşündürmüştür. Ancak hemotolojik değerlendirmede ön planda lenfoma saptanmamıştır. Eş zamanlı çekilen ilk F-18 FDG PET/BT görüntülerinde hipermetabolik lenf nodlarının yanında abdomen ve pelviste serbest sıvı, mezenterik yağlı planlar ve peritoneal yüzeylerde hipermetabolik heterojen yumuşak doku dansiteleri izlenmiştir (Şekil 1a,b). Ayrıca her iki akciğerde tüm segmentlerde hipermetabolik multipl nodüller izlenmiştir. Batında asitle birlikte artan CA-125 düzeyleri olması nedeniyle hastaya over CA ön tanısı düşünülerek laporotomi yapılmış ve alınan omentum biyopsisi öncelikle tbc düşündüren kazeifiye granülomatöz enflamasyon olarak değerlendirilmiştir. TBP ön tanısıyla tedavisi başlanan hastanın sekiz ay sonra yapılan PET/BT görüntüleri tam yanıt ile uyumlu değerlendirilmiştir (Şekil 2a,b).

Sonuç: F-18 FDG PET/BT, peritonda artmış FDG uptake'ini göstererek peritoneal hastalıkların görüntülemesinde kullanılabilir. TBP hastalarında hem tanı aşamasında hem de tedaviye yanıt değerlendirmesinde önemli bir yere sahiptir.

Anahtar Kelimeler: FDG PET/BT, tüberküloz peritoniti, peritoneal karsinomatozis

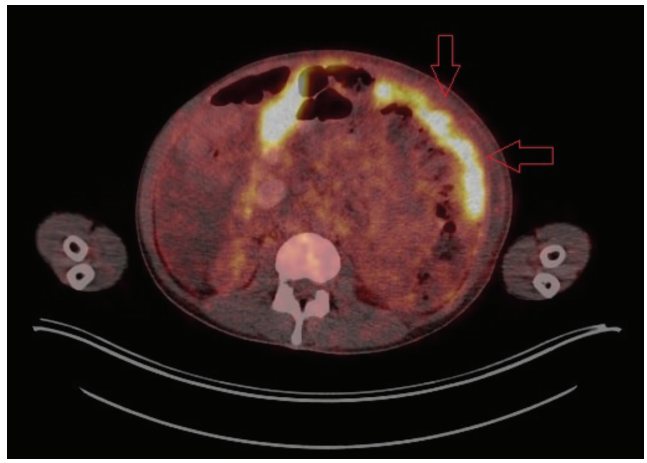

Şekil 1a. Tedavi öncesi F-18 FDG PET/BT'de abdomen ve pelviste mezenterik yağlı planlar ve peritoneal yüzeylerde hipermetabolik heterojen yumuşak doku dansiteleri, transaksiyel (a) ve MIP (b) görüntüleri

FDG: Florodeoksiglukoz, PET/BT: Pozitron emisyon tomografi (PET)/bilgisayarlı tomografi (BT), MIP: Maksimum intensite projeksiyonu



Şekil 1b. Tedavi öncesi F-18 FDG PET/BT'de abdomen ve pelviste mezenterik yağlı planlar ve peritoneal yüzeylerde hipermetabolik heterojen yumuşak doku dansiteleri, transaksiyel (a) ve MIP (b) görüntüleri

FDG: Florodeoksiglukoz, PET/BT: Pozitron emisyon tomografi (PET)/bilgisayarlı tomografi (BT), MIP: Maksimum intensite projeksiyonu

Nucl Med Semin 2023;9:(Suppl 1):81-184

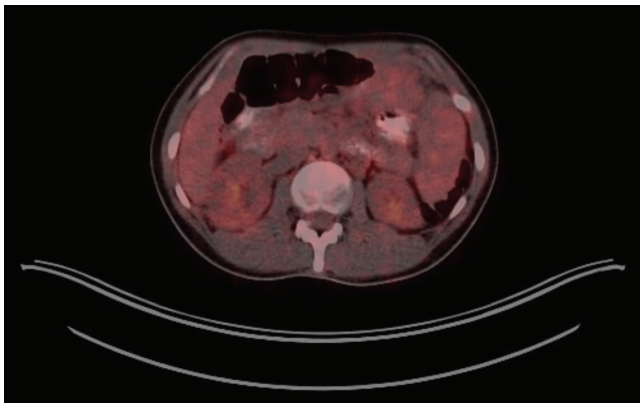

Şekil 2a. Tedavi sonrası F-18 FDG PET/BT'de tedaviye tam yanıt ile uyumlu bulgular, transaksiyel (a) ve MIP (b) görüntüleri

FDG: Florodeoksiglukoz, PET/BT: Pozitron emisyon tomografi (PET)/bilgisayarlı tomografi (BT), MIP: Maksimum intensite projeksiyonu

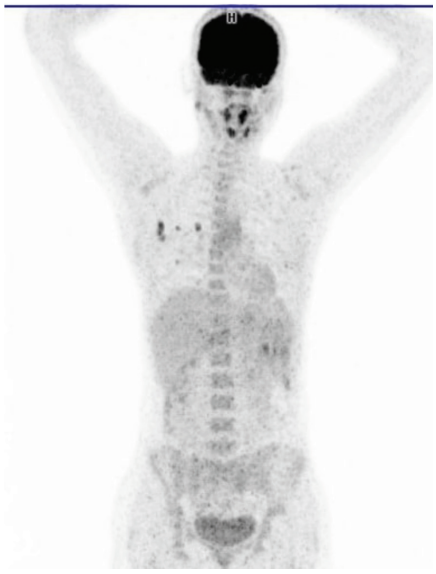

Şekil 2b. Tedavi sonrası F-18 FDG PET/BT'de tedaviye tam yanıt ile uyumlu bulgular, transaksiyel (a) ve MIP (b) görüntüleri

PET/BT: Pozitron emisyon tomografi (PET)/bilgisayarlı tomografi (BT), MIP: Maksimum intensite projeksiyonu

[PS-110]

Sapho Sendromu Tanısı Alan Olgunun Spect/Bt Bulguları

Khanım Niftaliyeva, Selin Kesim, Nuh Filizoğlu, Tuğba Nergiz Kıssa, Zeynep Ceren Balaban Genç, Kevser Öksüzoğlu, Salih Özgüven, Feyza Şen, Fuat Dede, Tunç Öneş, Halil Turgut Turoğlu, Tanju Yusuf Erdil

Marmara Üniversitesi Pendik Eğitim ve Araştırma Hastanesi, Nükleer Tıp Kliniği, İstanbul

Olgu: SAPHO sendromu-sinovit, akne, pustulozis, hiperostozis ve osteit karakterize olunan nadir rastalanılan bir hastalıktır. Osteoartiküler ve deri bulguları genellikle aynı anda ortaya çıkmadığından ve doğrulanmış bir tanı kriteri olmadığından, tanı koymak zor olabilir. En sık etkilenen kemikler ön göğüs duvarında (özellikle sternum, klavikulalar ve sternokostoklaviküler eklemler), vertebral kolon ve sakroiliak eklemlerde izlenir. SAPHO için doğrulanmış bir tanı kriteri yoktur, tanı klinik ve radyolojik bulgulara dayanmaktadır. Bizim sunduğumu bu olguda SAPHO sendromunun tek fotonlu emisyon bilgisayarlı tomografi bulgularından bahsettik.

Bulgular: On senedir vücudunda döküntü, son bir yıldır da bel,ayak ile el bileklerinde ağrı ve ara ara şişlik şikayetleri olan down sendromlu erkek hasta kliniğimize başvurdu. Fizik muayenesinde aksiller bölge, gövde ve bacaklarda akneiform lezyonlar ve saçlı deride skatrisyel alopesi saptanan olgunun kan tahlillerinde C-reaktif protein ve sedim yüksekliği saptanmıştır ve çekilen manyetik rezonansında bilateral sakroileit bulgusu raporlanan olgu SAPHO sendromu ön tanısıyla kemik sintigrafisine gönderildi. Çekilen tüm vücut tarama ve SPECT/BT görüntülerinde; sternumun korpus sterni düzeyinde lineer tarzda kortikal yoğun artmış metilen difosfonat (MDP) tutulumu (hiperostoz), sol 5. kostanın posterior kolu ile bitişiğindeki vertebranın sol transvers proçesi ile köprüleşme görünümü veren artmış aktivite tutulumları mevcuttu. Ayrıca, solda belirgin her iki kostasternal eklemde, L1-L2 vertebra düzeyinde sol faset ekleminde ve L3 vertebranın sol laminar arkusunda artmış Tc-99m MDP tutulumuları dikkati çekmiştir. Son olarak sol patellar kemikte yoğun karakterde artmış aktivite tutulumu mevcuttu.

Sonuç: SAPHO kısaltması 1987 yılında tanıtıldı. Literatürde SAPHO sendromuna ilişkin az sayıda olgu sunumu tartışılmıştır. Osteoartiküler belirtiler; hassasiyet ve bazen etkilenen bölgelerde şişlik ve ateşin olması, SAPHO hastalarında görülen klasik kutanöz lezyonlar arasında palmoplantar püstüloz ve şiddetli akneye rastlanır. Deri lezyonlarının şiddeti değişebilir ve artritin başlamasından önce (olguların %50'sinde), onu takip edebilir veya onunla aynı anda ortaya çıkabilir. Mevcut olgu, kesin bir SAPHO teşhisi koymak için kemik taraması, SPECT-BT görüntüleme ve fizik muayenenin önemini vurgulamaktadır.

Anahtar Kelimeler: SAPHO sendromu, kemik sintigrafisi, SPECT/BT

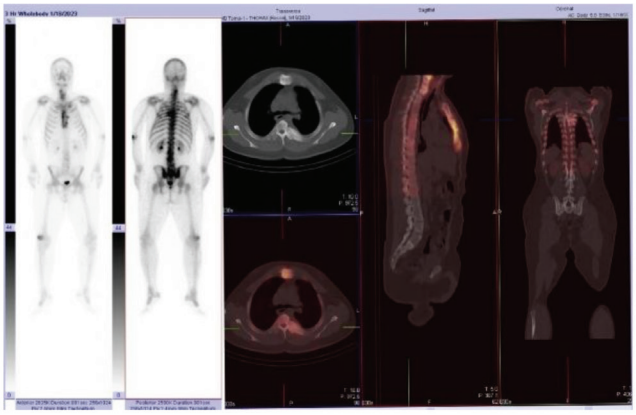

Şekil 1.

[PS-111]

FDG PET/BT Taramada Psoriasis Olgusu

Cengiz Taşçı

İzmir Ekonomi Üniversitesi Tıp Fakültesi, Medical Point İzmir Hastanesi, Nükleer Tıp Kliniği, İzmir

Amaç: Psoriasis (sedef hastalığı), deri başta olmak üzere çeşitli organları tutan kronik enflamatuvar bir hastalıktır. Tam kür sağlanamayan önemli bir halk sağlığı sorunudur. Hastalığın dünya genelinde 125 milyondan fazla kişiyi etkilediği, ülkemizde ise bu sayının 1 milyon civarında olduğu tahmin edilmektedir. Bu olguda over CA tanısıyla izlenen bir hastada florodeoksiglukoz (FDG) pozitron emisyon tomografi (PET)/bilgisayarlı tomografi (BT) taramada psoriasisin nekahat ve alevlenme dönemlerine ait görüntüleri sunulmaktadır.

Olgu: Yaygın peritonitis karsinomatoza ile hekime başvuran ve over ca tanısı alan 59 y kadın hastaya neoadjuvan tedavi (paclitaxel + carboplatin) sonrası TAH + BSO + omentektomi + periton biyopsi + batın yıkama yapılmıştır. Kemoterapi almaya devam ederken tedavi değerlendirme amacıyla kliniğimizde FDG PET/BT taramaları yapıldı. Bu taramalardan birinde hastanın ek kronik hastalığı olan psoriasise ait deri bulguları belirgin şekilde izlendi (SUV_{maks} :3,3).

Sonuç: Kronik enflamatuvar bir hastalık olduğundan, psoriasis olgularında FDG tutulumunun görülmesi beklenen bir durumdur. Ancak malign bir hastalık olmadığından literatürde çok az sayıda olgu bildirilmiştir. Bir çalışmada FDG PET/BT ile skorlama yapılarak hastalığın derecesi belirlenmeye çalışılmıştır. Sunduğumuz olguda hastalığın değişik evreleri bir arada gösterilmiştir. Dolayısıyla, hastalığın tüm vücut görüntülerindeki yaygınlığı veya nekahat dönemleri gerekli durumlarda FDG PET/BT ile görüntülenebileceği öngörülmüştür. FDG PET/BT ile yapılan taramalarda kardiyak ve vasküler tutulumların yanı sıra, psoriatik artrit olgularını göstermekte de yararlı olabilir.

Anahtar Kelimeler: Psoriasis, F-18-FDG PET-BT

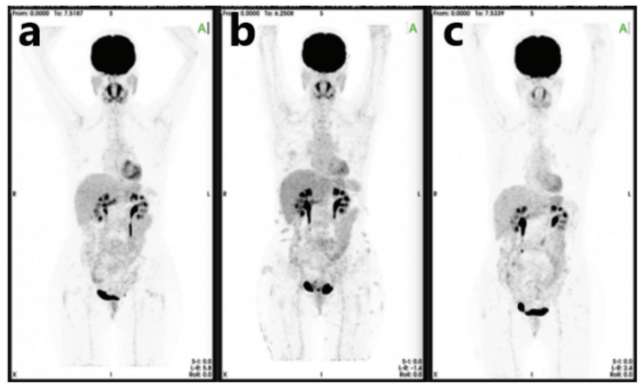

Şekil 1. Hastanın ardışık üç FDG PET/BT tarama görüntülerinde enflamatuvar bir hastalık olan psoriasisin iyileşme ve nüks dönemleri birlikte görülmektedir. Ortadaki (1b) görüntüsünde yaygın deri lezyonları izlenmektedir. Öncesi ve sonrasındaki 1a ve 1c görüntülerinde ise belirgin deri bulgusu izlenmemektedir

FDG: Florodeoksiglukoz, PET/BT: Pozitron emisyon tomografi (PET)/bilgisayarlı tomografi (BT)

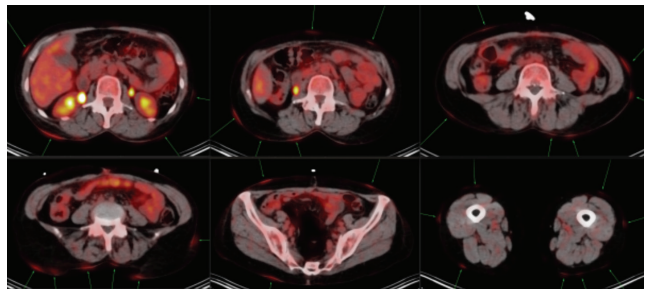

Şekil 2. Hastanın psoriasisinin alevlendiği dönemde yapılan FDG PET/BT taramaya ait (Şekil 1b) hibrit görüntüleri

FDG: Florodeoksiglukoz, PET/BT: Pozitron emisyon tomografi (PET)/bilgisayarlı tomografi (BT)



Şekil 3. Hastanın kolunda Şekil 1b çekiminden bir hafta sonraki görünümü

Nucl Med Semin 2023;9:(Suppl 1):81-184

[PS-112]

F-18 FDG PET/BT, MR ve Histopatolojik Bulguları ile Nadir Görülen Bir Adrenal Hemanjiyom Olgusu

Burçin Karaşah Erkek[1], Ayşegül Akgün[1], Mustafa Harman[2], Yeşim Ertan[3]

[1]*Ege Üniversitesi Tıp Fakültesi, Nükleer Tıp Anabilim Dalı, İzmir*

[2]*Ege Üniversitesi Tıp Fakültesi, Radyoloji Anabilim Dalı, İzmir*

[3]*Ege Üniversitesi Tıp Fakültesi, Patoloji Anabilim Dalı, İzmir*

Amaç: Adrenal hemanjiyomlar son derece nadir görülen, endotel hücrelerinden kaynaklanan, fonksiyon göstermeyen iyi huylu tümörlerdir. Tüm adrenal tümörlerin %0,01'ini oluşturur. Bu tümörlerin az bir kısmı karın ağrısı, bulantı, kusma gibi semptomlara yol açarken %70-80'lik kısmı ise semptom vermezler. Daha önce genellikle başka nedenlerle görüntüleme yapılan olgularda, insidental olarak saptanmışlardır.

Olgu: Olgumuz rutin kontrol sırasında çekilen utrasonografisinde (USG) sağ sürrenal bezinde kitle saptanan 62 yaşında bir erkek hasta. USG bulgusu sonrasında hastaya manyetik rezonans (MR) çekilmiş olup MR'sinde sağ sürrenal bezde 2,5 cm boyutlu makroskopik veya mikroskopik yağ barındırmayan, hipervasküler kontrastlanma gösteren lezyon izlenmiştir. İzlenen bulgular adenomdan uzaklaştırmış ve ayırıcı tanıda feokromastoma gibi nörojenik tümörlerin düşünülmesi belirtilmiştir. Ayrıca geri planda hipervasküler metastaz yapabilecek primer malignitesi varsa metastatik olabileceğinin de göz ardı edilmemesi gerektiği not edilmiştir. Ardından hastaya florodeoksiglukoz (FDG) pozitron emisyon tomografi (PET)/bilgisayarlı tomografi (BT) çekildi. PET/BT'de sağ sürrenal bezdeki düzgün sınırlı ve kistik lezyonun FDG tutulumunun karaciğer parankimiyle benzer düzeyde (SUV_{maks}: 3,9, karaciğer: 4) olduğu görüldü. FDG PET/BT malign ve benign adrenal lezyonların karakterizasyonu için kullanımı %93 ila %100 lük bir duyarlılığa, %90 ila %94 lük bir özgüllüğe sahiptir. Bu düşük düzeyli FDG tutulumu bizi malign lezyonlardan uzaklaştırsa da nöroendokrin tümörlerin dışlanamadığı olguya, histopatolojik tanı ve Ga-68 DOTATATE PET/BT önerildi. Aynı zamanda klinik olarak değerlendirilen olgu gerekli metabolik ve biyokimyasal testlerden geçti ve bulgular nörojenik tümörlerden de uzaklaştırdı. Bizim olgumuzda olduğu gibi malignite öyküsü yoksa adrenal kitlelerin hipertansif krizi önlemek için feokromastomanın görüntüleme ve biyokimyasal testler ile dikkatli bir şekilde ekarte edilmesinden sonra cerrahi rezeksiyon uygulanabilir. Adrenal hemanjiyomlar nadir olması nedeniyle standart tedavi kılavuzları oluşmamış olup tedavide literatürde de çoğu zaman cerrahi tedavi tercih edilmiştir.

Sonuç: Hastanın istediği ile birlikte kesin tanıya varmak için yapılan laparoskopik adrenalektomi sonrası histopatolojik veriler, adrenal hemanjiyom olarak sonuçlandı. Patolojik özellikler: adrenalektomi materyalinin 5x3x1,3 cm boyutlarında, 90 gr ağırlığında, normal adrenal parankiminden belirgin sınırlı, sarı-kahve renkli tümör görüldü. Tümör 3 cm çapındaydı. Histolojik inceleme, tek bir endotel hücresi tabakasıyla kaplı çok sayıda vasküler kanaldan oluşan bir tümörü ortaya çıkardı. Tümör, hiperplastik olan adrenal bez parankiminden iyi sınırlıydı. İmmünohistokimyasal olarak, tümör hücreleri CD31, CD34 için pozitif, Melan-A, inhibin alfa ve D2-40 için negatifti. Nadir görülen adrenal hemanjiyom olgusunun kesin tanıya giden yolculuğunda kullanılan görüntüleme, klinik ve patolojik bulgularının literatüre katkı sağlayacağını düşünmekteyiz.

Anahtar Kelimeler: Adrenal bez tümörleri, pozitron emisyon tomografisi-bilgisayarlı tomografi, manyetik rezonans görüntüleme

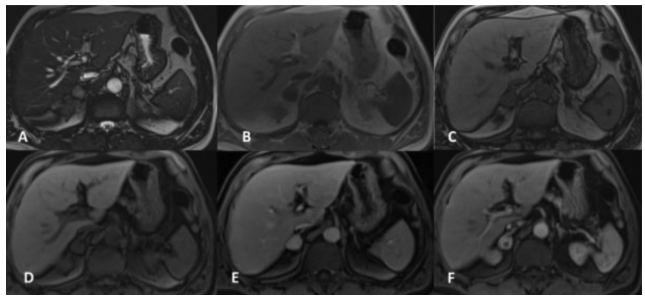

Şekil 1. Solid sağ adrenal kitle lezyonu T2 ağırlıklı görüntüde hiperintens sinyal intensitesine sahiptir (A). İkili echoT1 GE görüntülerinde (B,C) lezyon yağ içermiyor. Lezyon, pre-post kontrast T1 yağ baskılanmış gradyan eko görüntülerinde (D,E,F) progresif kontrast artışı gösteriyor

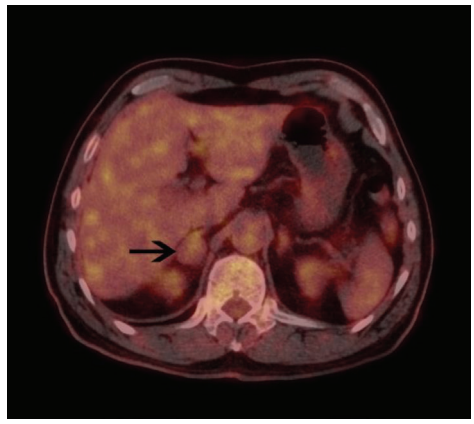

Şekil 2. FDG PET/BT, sağ adrenal bezdeki (siyah ok) iyi sınırlı ve kistik lezyonun FDG tutulumu karaciğer parankimi ile benzer düzeydedir

FDG: Florodeoksiglukoz, PET/BT: Pozitron emisyon tomografi/bilgisayarlı tomografi

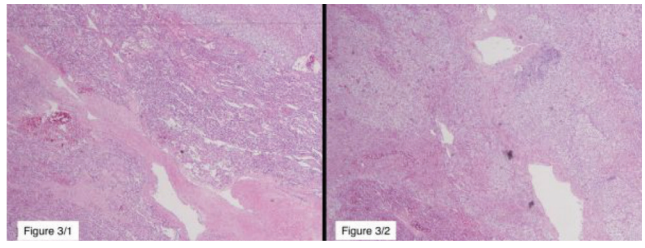

Şekil 3/1. Adrenal hemanjiyomun kırmızı kan hücreleriyle dolu dilate vasküler yapıları gösteren histopatolojik görüntüsü (hematoksilen-eozinx10), 3/2. Tümörü çevreleyen hiperplastik adrenal parankimin histopatolojik görüntüsü (hematoksilen-eozinx10)

[PS-113]

Kalçanın Avasküler Nekrozunda Artmış Ga-68-PSMA Tutulumu

Berna Okudan Tekin[1], Bedri Seven[2]

[1]Sağlık Bilimleri Üniversitesi, Ankara Şehir Hastanesi, Nükleer Tıp Kliniği, Ankara

[2]Sabuncuoğlu Şerefeddin Eğitim ve Araştırma Hastanesi, Nükleer Tıp Kliniği, Amasya

Amaç: Avasküler nekroz (AVN) veya iskemik kemik nekrozu veya osteonekroz, kemik vaskülatürünün kesintiye uğramasından kaynaklanır ve önemli morbiditeye ve hastanın işlevinde bozulmaya yol açabilir. Yazarlar, prostat kanserli bir olgunun Ga-68-prostat spesfik membran antijeni (PSMA) pozitron emisyon tomografi (PET)/bilgisayarlı tomografi (BT) görüntülemesinde AVN bulgularını tarif etmektedirler.

Olgu: Biyokimyasal nüks nedeniyle Ga-68-PSMA PET/BT görüntüleme yapılan daha önce adenokarsinom nedeniyle radikal prostatektomi geçirmiş 71 yaşında erkek hastanın görüntülerinde lokal nüksü düşündüren prostat yatağında Ga-68-PSMA tutulumu saptandı. Ayrıca, sağ femur baş-boynunda metastaz şüpheli artmış Ga-68-PSMA tutulumu izlendi (Şekil 1). Ardından hastaya yapılan manyetik rezonans görüntülemede, sağ femur baş-boynunda yaygın kemik iliği ödeminin eşlik ettiği evre 2/evre 3 AVN bulguları tespit edildi (Şekil 2). Ayrıca sol femur baş-boynunda da evre 2 AVN bulguları rapor edildi.

Sonuç: Ga-68-PSMA'nın prostat kanseri yönetimindeki önemi iyi anlaşılmıştır. PSMA ekspresyonu prostat hücreleriyle sınırlı değildir ve atelektazide/pnömonide bulunan enflamasyon veya enfeksiyon gibi iyi huylu süreçlerin çeşitli, genellikle hafif bir Ga-68-PSMA alımı sergilediği bildirilmiştir. Artan bölgesel kan akışı ve vasküler geçirgenliğin bir sonucu olarak enflamasyon/enfeksiyon bölgesinde PSMA ligandlarının artan mevcudiyeti, bağışıklık hücreleri tarafından PSMA ekspresyonu süreci olarak kabul edilir. Sunulan olgu, AVN ile ilişkili enflamasyonun artmış Ga-68-PSMA tutulumuna neden olabileceğini göstermektedir.

Anahtar Kelimeler: Avasküler nekroz, 68Ga-PSMA, PET/BT, enflamasyon, prostat kanseri

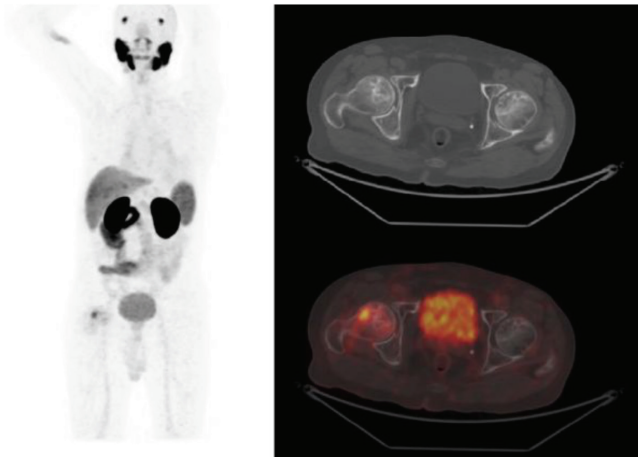

Şekil 1. MIP görüntüsünde ve aksiyel kesitlerde, sağ femur baş-boynunda artmış Ga-68-PSMA tutulumu izlendi (sırasıyla MIP, BT ve füzyon)

BT: Bilgisayarlı tomografi, MIP: Maksimum intensite projeksiyonu, PSMA: Prostat spesfik membran antijeni

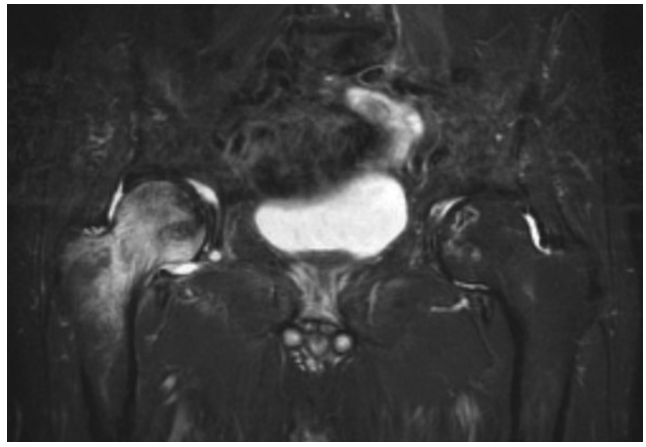

Şekil 2. MR görüntülemede, belirginleri sağda yerleşimli olmak üzere her iki femur baş-boynunda yaygın kemik iliği ödeminin eşlik ettiği tipik avasküler nekroz bulguları saptandı

MR: Manyetik rezonans

[PS-114]

F-18 FDG PET/BT'de Azigos Fissüründe Yerleşim Gösteren Aktif Kahverengi Yağ Dokusu

Zeynep Ceren Balaban Genç, Selin Kesim, Nuh Filizoğlu, Khanım Niftaliyeva, Tuğba Nergiz Kıssa, Kevser Öksüzoğlu, Salih Özgüven, Feyza Şen, Fuat Dede, Tunç Öneş, Halil Turgut Turoğlu, Tanju Yusuf Erdil

Marmara Üniversitesi Pendik Eğitim ve Araştırma Hastanesi, Nükleer Tıp Kliniği, İstanbul

Amaç: Kahverengi yağ dokusu, ısı üreten ve vücutta sabit bir vücut sıcaklığının korunmasını sağlayan; genellikle servikal, supraklaviküler, aksiller lojlarda, paravertebral alanlarda, mediastende ve üst abdomende yerleşim gösteren özel bir dokudur. F-18 florodeoksiglukoz (FDG) pozitron emisyon tomografi (PET)/bilgisayarlı tomografi (BT) tetkiki; yüksek FDG tutulumu gösteren alanların BT karşılığı olarak Hounsfield ünitesi ile aktif kahverengi yağ dokusunun ayırt edilmesine imkan verir. Bu olgu sunumunda, meme kanseri nedeniyle istenen evreleme F-18 FDG PET/BT tetkikinde, atipik olarak azigos fissüründe yerleşim gösteren aktif kahverengi yağ dokusu uyumlu bulgular sunulmuştur.

Yöntem: Meme kanseri tanılı, histopatolojik tipi karsinoma in-stu olarak raporlanan, 36 yaşındaki kadın hastadan; evreleme amacıyla F-18 FDG PET/BT tetkiki istendi.

Bulgular: F-18 FDG PET/BT tetkikinde; sağ memede saat 6 hizasında malign karakterde hipermetabolik lezyon, sağ meme derisinde kalınlaşma ve sağ aksiller alanda seviye 1'de malign hipermetabolik lenf nodları saptandı. Ayrıca her iki servikal, supraklaviküler, aksiller lenfatik lojlarda, paravertebral alanlarda, mediastende, üst abdomende ve atipik olarak azigos fissüründe aktif kahverengi yağ dokusu uyumlu yoğun FDG tutulumu izlendi.

Sonuç: F-18 FDG PET/BT tetkiki malignitelerde evreleme, yeniden evreleme, tedavi yanıtın belirlenmesini belirleme amacıyla kullanılır. Aktif kahverengi yağ dokusu gibi fizyolojik ve enfektif-enflamatuvar hastlalıklar gibi non-tümöral durumlarda da yoğun FDG tutulumu beklenir. Kahverengi yağ dokusunun oksijen ihtiyacının ve mitokondri sayısının fazla olmasıyla kapiller yatağı geniştir ve termogenezisi düzenler. Yenidoğan döneminde daha yoğun olmakla birlikte, erişkinlerde değişken miktarlarda var olabilir. F-18 FDG PET/BT tetkiki metabolik olarak aktif kahverengi yağ dokusunu, fizyolojik ve dış etkenler gibi değişken faktörlere bağlı olarak gösterebilir ve malign bulgular ile karışabildiği için dikkatli değerlendirilmelidir.

Anahtar Kelimeler: F-18 FDG PET/BT, aktif kahverengi yağ dokusu, azigos fissürü, meme kanseri

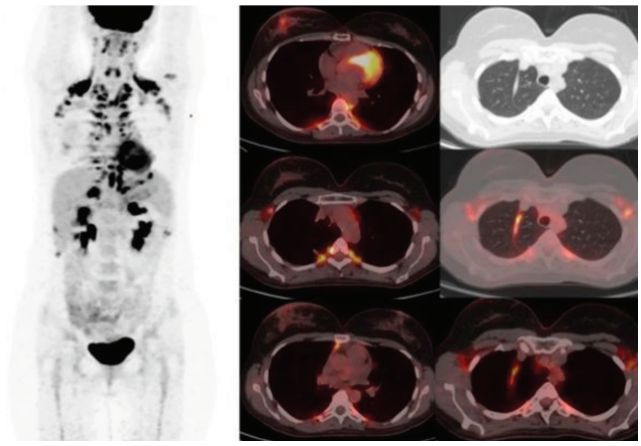

Şekil 1. F-18 FDG PET/BT tetkikinde; sağ memede saat 6 hizasında malign karakterde hipermetabolik lezyon, sağ meme derisinde kalınlaşma ve sağ aksiller alanda seviye 1'de malign hipermetabolik lenf nodları. Ayrıca her iki servikal, supraklaviküler, aksiller lenfatik lojlarda, paravertebral alanlarda, mediastende, üst abdomende ve atipik olarak azigos fissüründe aktif kahverengi yağ dokusu uyumlu yoğun FDG tutulumu

FDG: Florodeoksiglukoz, PET/BT: Pozitron emisyon tomografi/bilgisayarlı tomografi

[PS-115]

Metastatik Nüks Uveal Malign Melanomun F-18 FDG PET/BT Bulguları

Zeynep Ceren Balaban Genç, Selin Kesim, Nuh Filizoğlu, Khanım Niftaliyeva, Tuğba Nergiz Kıssa, Kevser Öksüzoğlu, Salih Özgüven, Feyza Şen, Fuat Dede, Tunç Öneş, Halil Turgut Turoğlu, Tanju Yusuf Erdil

Marmara Üniversitesi Pendik Eğitim ve Araştırma Hastanesi, Nükleer Tıp Kliniği, İstanbul

Amaç: Erişkinlerde en sık görülen primer intraoküler tümör olan uveal melanomun tanısı oküler onkolog muayenesi ile koyulur. Kötü prognoz ve erken dönemde uzak metastaz yapma eğiliminde olan uveal malign melanom tedavisinde, primer amaçlar hastalığın yayılmasını ve hastanın görme fonksiyonunu korumaya çalışmaktır. Tanı anında olguların %50'sinde karaciğere metastaz bildirilen uveal malign melanom hastalığında, metastatik odakları saptamada F-18 florodeoksiglukoz (FDG) pozitron emisyon tomografi (PET)/bilgisayarlı tomografi (BT) tetkiki önemli bir yere sahiptir. Bu olgu sunumunda; yaygın karaciğer metastazı olan stereotaktik radyoterapi sonrası nüks ile prezente olan uveal malign melanom tanılı olgunun F-18 FDG PET/BT tetkiki bulguları sunulmuştur.

Yöntem: Uveal malign melanom tanılı, stereotaktik radyoterapi sonrası uzak metastaz araştırılması amacıyla 45 yaşındaki kadın hastadan F-18 FDG PET/BT tetkiki istendi.

Bulgular: F-18 FDG PET/BT tetkikinde; sol optik kürede medial yerleşimli hiperdens primer malignite ile uyumlu lezyon alanında orta düzeyde hipermetabolizma ve ayrıca karaciğerde her iki lobda multipl segmentlerde izlenen metastatik lezyonlarda yoğun düzeyde hipermetabolizma saptandı.

Sonuç: Uveal malign melanom intraoküler en sık görülen malignite olmasına rağmen, toplumda insidansı düşüktür. Uveal malign melanom, intraoküler yoğun vaskülarizasyon nedeniyle yüksek metastatik potansiyale sahiptir. Tanı anında ve takipte hızlı uzak metastaz gelişmesi nedeniyle mortalitesi yüksektir. Uveal malign melanomun tedavisininde enükleasyonun sağkalım üzerine anlamlı etkisi saptanmaması ve kalıcı görme kaybına neden

olması nedeniyle günümüzde stereotaktik radyoterapi büyük ölçüde önem kazanmıştır. F-18 FDG PET/BT tetkiki; tüm vücut görüntüleme ile kutanöz ve ekstrakutanöz malign melanomlarda lezyonların saptanabilmesi, tedavi sonrası yanıt ve nüks değerlendirilmesi, uzak metastazlarını saptamada ve tedavi seçiminde önemli bir yere sahiptir.

Anahtar Kelimeler: F-18 FDG PET/BT, uveal malign melanom, metastaz, nüks

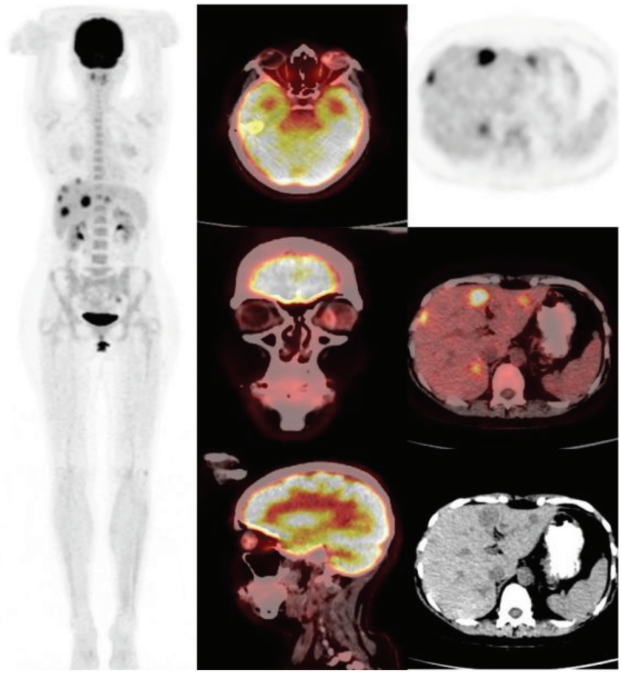

Şekil 1. F-18 FDG PET/BT tetkikinde; sol optik kürede medial yerleşimli hiperdens primer malignite ile uyumlu lezyonda orta düzeyde hipermetabolizma ve ayrıca karaciğerde her iki lobda multipl segmentlerde izlenen metastatik lezyonlarda yoğun düzeyde hipermetabolizma

FDG: Florodeoksiglukoz, PET/BT: Pozitron emisyon tomografi/bilgisayarlı tomografi

[PS-116]

Pediyatrik PET/BT'de Düşük Karbonhidrat Ve Yüksek Protein-yağ İçerikli Diyetin Kahverengi Yağ Dokusunu Önlemeye Etkisi

Berkay Çağdaş, Nedim Cem Gülaldı

Sağlık Bilimleri Üniversitesi, Ankara Şehir Hastanesi, Nükleer Tıp Eğitim Kliniği, Ankara

Amaç: Pediyatrik malignitelerde evreleme ve tedavi cevabı takibi için yapılan pozitron emisyon tomografi (PET)/bilgisayarlı tomografi (BT) tetkikinde sıklıkla rastlanan kahverengi yağ dokusu (KYD), tetkiki yorumlamada yarattığı zorlukların yanı sıra yalancı pozitif raporlama olasılığını da artırmaktadır. Pediyatrik hastalarda malignite süreci boyunca tekrarlayan tetkiklerin yapılması nedeniyle radyasyon maruziyeti artmaktadır. Özellikle KYD sebebiyle tetkiklerin suboptimal olması ve tekrarlanmak zorunda kalınması, hastanın doz maruziyetini artıran sebeplerden biridir. Bu çalışma ile PET/BT öncesi KYD'nin önlenmesine yönelik düşük karbonhidrat ve yüksek protein-yağ içerikli diyetin pediyatrik hastalarda etkinliğini değerlendirmeyi amaçladık.

Yöntem: Pediyatrik malignite teşhisi olan ve PET/BT tetkiki istenen 285 hasta çalışmaya dahil edildi. Tüm hastlarda rutin oda ısısı düzenlenmesinin yanı sıra bu hastaların 135'ine tetkikten 24 saat öncesinde uygulamasını istediğimiz kardiyak diyet olarak adlandırdığımız düşük karbonhidrat ve yüksek protein-yağ içerikli diyet uygulaması istendi. Ayrıca 97 hastaya 20-40 mg arasında değişen dozlarda oral beta blokür, 22 hastaya oral diazepam, 7 hastaya da i.v. sedatif anestezi uygulandı. KYD görülen alanlar servikal (C), supraklaviküler (S), aksiller (A) ve paravertebral alanlarda ayrı ayrı tutulum intensitesine göre 3 üzerinden skorlandı. Tüm hastaların miyokardiyal glukoz tutulumlarının değerlendirilmesi amacıyla kardiyak aktivite üzerine çizilen VOI'lerden SUV_{maks}, SUV_{ort}, SUV_{pik} değerleri hesaplandı.

Bulgular: Beş kardiyak diyet (%3,7), 3 diazepam (%13,6), 6 beta blokür (%6,2) uygulanan ve bunlardan hiçbirinin uygulanmadığı 1 hasta olmak üzere toplam 15 hastada KYD görüldü. Kardiyak diyet uygulanan hastaların SUV_{maks}, SUV_{ort}, SUV_{pik} ortalamaları sırasıyla 3,06, 1,75, 2,30 olarak bulundu. Diyet uygulanmayan hastalarda bu değerler 7,52, 4,40, 5,73 idi. Diyet uygulanan ve uygulanmayanlar arasında ortalamalar arasında parametrik korelasyon bağıntı değerlendirmesi eşleştirilmiş örneklerde Student t-testi ile yapıldı. Her 3 ortalama da gruplar arasında anlamlı farklılık gösterdi ($p<0,05$). KYD saptanan ve kardiyak diyet uygulanan 6 hastada kardiyak FDG tutulum aktivite değer ortalamaları sırasıyla 4,86, 2,83, 3,88 olarak bulundu.

Sonuç: Karbonhidrat fakir ve yüksek protein-yağ içerikli diyet uygulanan pediyatrik malignite tanılı hastalar, diazepam ve beta bloker uygulanmasına oranla daha düşük oranda KYD oluşumu göstermekte ve tetkik görüntü kalitesi ve raporlama doğruluğunu artırmaya yardımcı olmaktadır. Özellikle harici ilaç kullanılmasının gerektirmemesi, uygulama kolaylığı ve etkinliği sebebiyle beta blokür ve diazepam uygulamasına tercih edilebileceği gözükmektedir. Ayrıca diyetin etkinliği kardiyak dokunun FDG tutulumunu azaltma düzeyinden anlaşılabilmekte ve tekrarlayan tetkikte diyet uygulaması daha katı bir şekilde sağlanarak yeniden uygulanması rasyonalize edilebilmektedir.

Anahtar Kelimeler: Kahverengi yağ dokusu, çocuk, PET/BT, diyet

Tablo 1. Kardiyak diyet uygulanan hastalardan kahverengi yağ dokusu görülenler								
Hasta	Tanı	KYD yeri	KYD-SUV_{maks}	KYD-SUV_{ort}	KYD-SUV_{pik}	Miyokard-SUV_{maks}	Miyokard SUV_{ort}	Miyokard SUV_{pik}
1	Lenfoma	S	2,85	0,97	2,06	2	1,04	1,45
2	Lenfoma	PV, S, C, A	14,9	8,41	8,87	8,56	5,07	7,06
3	Rabdomiyosarkom	PV, S, C, A	37,48	22,11	28,11	2,28	1,71	2,04
4	Nöroblastom	P	8,1	4,57	4,18	4,14	2,24	3,1
5	Testis Ca	C	3,03	1,69	1,78	7,3	4,1	5,75

[PS-117]

F-18-FDG PET Çalışması Öncesi Ranolazin'e Dikkat!

Özlem Uluyol

Afyonkarahisar Sağlık Bilimleri Üniversitesi Tıp Fakültesi, Nükleer Tıp Anabilim Dalı, Afyonkarahisar

Amaç: Bilgisayarlı tomografide (BT) görülen 12 mm çaplı akciğer nodulünün metabolik karakterizasyonu için F-18-florodeoksiglukoz (FDG) pozitron emisyon tomografi (PET)/BT çalışması yaptığımız 67 yaş erkek hastanın görüntüsünde, tüm kaslarda yoğun artmış FDG tutulumu izledik. Ayrıntılı anamnez sonrası durumun, hastanın kullandığı ranolazin etken maddeli kalp ilacına bağlı olabileceğini düşündük. Kardiyolog onayı, hasta bilgilendirmesi ve onamı sonrası ilacı 4 gün kesip 5. gün çalışmayı aynı şartlarda tekrarladık ve kas aktivitesinin fizyolojik seviyeye gerilediğini gördük. Hazırlık aşamasında bu maddenin sorgulanması ve kesilmesi, F-18-FDG PET kalitesi ve yorum doğruluğunda önemli olacaktır. F-18-FDG PET, vücutta glukoz dağılımının yorumlanmasına dayanan bir tanısal yöntemdir ve kantitatif ölçeği olan SUV_{maks} da açlık kan şekerine bağımlı bir parametredir. Bu nedenle, çalışma öncesi hazırlıkta, o hastada glukoz metabolizmasını etkileyebilecek tüm faktörler belirlenmeli ve yönetilmeli. Ranolazin, geç sodyum akımı inhibisyonu ile intraselüler kalsiyum yükünü azaltan, ayrıca kaslarda glukoz kullanımını artıran piperazin türevi bir antianginaldir. Anti-hiperglisemik mekanizması net olmamakla birlikte, β hücre koruması, glukoz sekresyon inhibisyonu ve glukoza bağımlı insülin sekresyonunu artırılması yoluyla etki gösterebilir. Bu etki, F-18-FDG PET çalışmasında insülin benzeri görüntüye yol açabilecektir. Olgumuzda bu durumu şiddetli şekilde izledik. Hastamızda çalışma öncesi kesilmeyip FDG dağılımını etkileyebilecek tek ilaç olan ranolazini kesip çalışmayı tekrar ederek dağılımın fizyolojik duruma gerilediğini gördük. Biz bu olgu sunumu ile kendi deneyimimizi bildirerek, çalışma hazırlığında ranolazin kullanımı sorgulanmasının ve mümkünse kesilmesinin F-18-FDG PET çalışma kalitesi ve doğruluğu açısından önemli olabileceğine nükleer tıp profesyonellerinin dikkatini çekmek istedik.

Olgu: Hastamız göğüs kliniğinden, BT'de görülen 12 mm çaplı akciğer nodulünün metabolik karakterizasyonu amacıyla bize yönlendirilen 67 yaş erkek. Kardiyak problemleri için klopidogrel, valsartan ve ranolazin; diyabet için metformin kullanıyordu, hiç insülin kullanmamıştı. Kardiyak ilaçlarına devam eden, metformini 24 saat önce bırakan hastaya 6 saat açlık sonrası TNTD uygulama kılavuzuna uygun şekilde F-18-FDG PET/BT çalışması yaptık. Tüm kaslarda yaygın yoğun FDG tutulumu izledik. Bir saat hidrasyon sonrası geç görüntüde tutulumun devam ettiğini gözledik (Şekil 1). Hastanın ilaç kullanımı, beslenmesi ve öğün vakitlerini yeniden sorguladık. Tüm hazırlık doğru idi, 24 saattir metformin almıyordu ve diğer ilaçları içinde FDG dağılımını etkileyebilecek sadece ranolazin vardı. Kardiyolog onayı, radyasyon konusunda hasta bilgilendirmesi ve onamı ile ranolazini 4 gün bıraktırıp 5. gün aynı şartları sağlayarak çalışmayı tekrarladık (Tablo 1). İkinci çalışmada kas aktivitesinin fizyolojik sınıra gerilediğini gördük (Şekil 1).

Sonuç: Literatürde ranolazinin glukoz dağılımına etkisi ile ilgili ya da glukoz dağılımında etkili faktörlerin F-18-FDG PET'deki önemi ile ilgili birçok yayın mevcut fakat, ranolazinin PET görüntüsüne etkisi ve çalışma öncesi bırakılması konusunda bildiriye rastlamadık. Hastamızda etkili tek değişken olan ranolazinin sorumlu olduğunu düşünüp, çalışmadan 4 gün önce kesilmesinin bu etkiyi yok ettiğini gördük, F-18-FDG PET çalışması öncesi kesilmesi gerektiği sonucuna vardık. Ancak, bu sonucun ve sürenin doğruluğu için daha çok sayıda hasta ile çalışma yapılmasına ihtiyaç vardır.

Anahtar Kelimeler: F-18-FDG PET, kas tutulumu, ranolazin

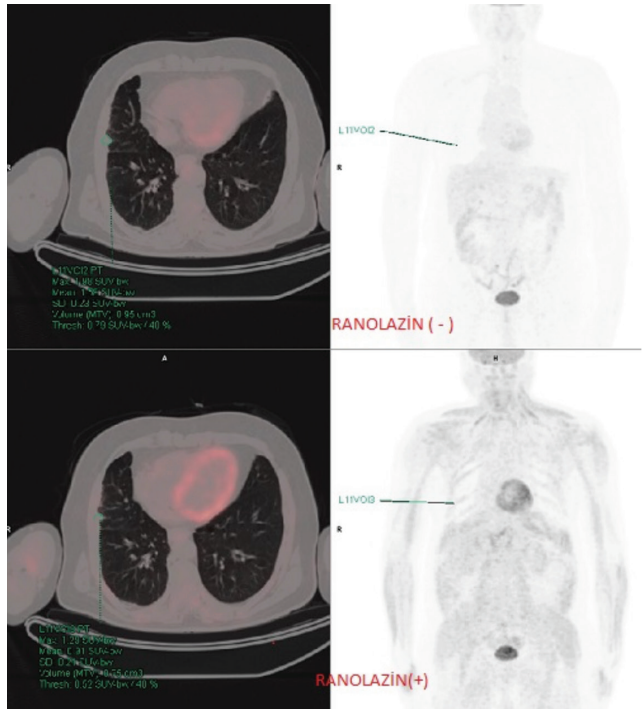

Şekil 1. Ranolazin kesilmesi sonrası ve öncesi görüntüler

Tablo 1.

	Ranolazin (+)	**Ranolazin (-)**
Enjeksiyon öncesi açlık süresi	6 saat	9 saat
Enjeksiyon öncesi ilaç kullanımı	Kalp ilaçları 6 saat önce metformin 24 saat önce	Kalp ilaçları 9 saat önce metformin 24 saat önce
Enjeksiyon öncesi açlık kan şekeri	125 mg/dL	116 mg/dL
Enjeksiyon dozu	8,24 mCi	8,14 mCi
Enjeksiyon saati	09:30	09:28
Görüntüleme zamanı	64. dakika	60. dakika
SUV_{maks} değerleri	Lezyonda 1,29 mediastende 0,94	Lezyonda 1,98 mediastende 0,96