BÖLÜM 4

ÇOCUKLUK YAŞ GRUBUNDA BENİGN RENAL KİTLESEL LEZYONLAR

Deniz KIZMAZOĞLU [1]
Demet ALAYGUT [2]

GİRİŞ

Renal kitleler çocuklarda rutin fizik muayenede veya diğer hastalıklar nedeni ile yapılan incelemeler sırasında tespit edilirler. Renal malign kitleler çocukluk çağında nadirdir ve tüm çocukluk çağı kanserlerinin %7'sini oluşturur. Nefroblastom (Wilms tümörü), berrak hücreli sarkom, malign rabdoid tümör, renal hücreli karsinom ve konjenital mezoblastik nefroma malign renal tümörlerin başında gelir (1). En önemli nokta kitlesel oluşum yapan bu lezyonların malign / benign ayrımının yapılmasıdır. Bu konuda başta pediatri (pediatrik nefrolog / pediatrik onkolog) olmak üzere radyoloji, cerrahi ve patolojinin önemi büyüktür. Multidisipliner yaklaşım önemlidir.

RENAL KİTLELERE YAKLAŞIM NASIL OLMALI?

Renal kitle oluşumu ile karşılaşıldığında genel olarak yapılması gereken algoritm Şekil 1'de gösterilmiştir. Hastanın klinik öykü ve fizik muayenesi, eşlik eden semptomlar ve bulgular tanıya ulaşmada yardımcı olacaktır. Yan ağrısı, ateş veya piyüri varlığı daha çok piyelonefrit gibi enfektif nedenleri düşündürecektir. Ancak semptomların olmaması bir maligniteyi ne destekler ne de dışlar. Aile öyküsü, eşlik eden hastalık varlığı (ör. genetik bir sendrom) ve fizik muayenede saptanan anomaliler önemlidir.

1 Uzm. Dr. Deniz KIZMAZOĞLU, Sağlık Bilimleri Üniversitesi Tepecik Eğitim ve Araştırma Hastanesi Çocuk Onkoloji Kliniği
2 Prof. Dr. Demet ALAYGUT, Sağlık Bilimleri Üniversitesi İzmir Tıp Fakültesi Tepecik Eğitim ve Araştırma Hastanesi Çocuk Nefroloji Kliniği

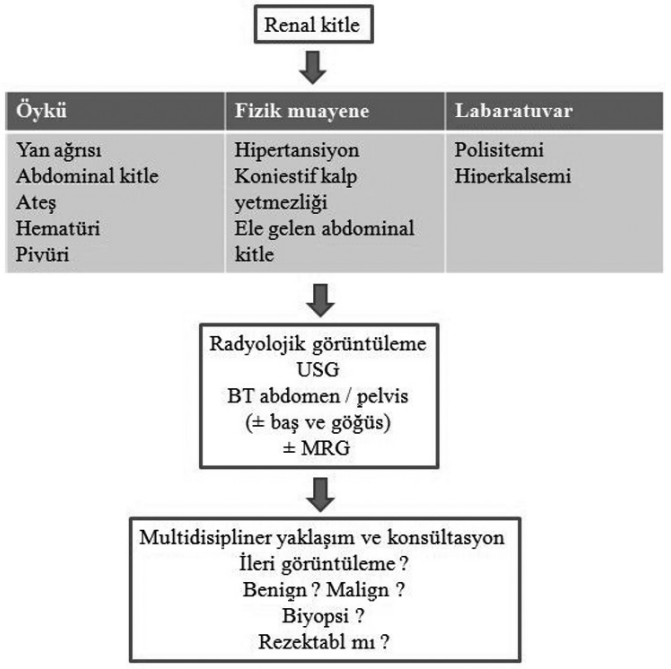

Şekil 1. Renal Kitleye Yaklaşım

Günümüzde kesitsel görüntüleme yöntemlerinin (ultrasonografi (US), bilgisayarlı tomografi (BT), manyetik rezonans görüntüleme (MRG)) kullanılmaya başlanması ile birlikte insidental olarak böbrek lezyonlarının tespit edilme olasılığı da artmıştır (2, 3). Birçok böbrek lezyonu benign klinik etki yaratmazken, bazıları (renal hücreli karsinom, renal psödoanevrizma vb.) malign özellik göstermektedir. Renal lezyonların çoğu, diğer üriner sistem bulguları ve semptomlarını değerlendirmek amaçlı yapılan tetkikler neticesinde tanı almaktadır (4). Erişkinlerle kıyaslandığında pediatrik popülasyonda kitlesel lezyonlar oldukça farklı yelpazede karşımıza çıkar. Böbrek kitlesel lezyonlarının büyük kısmını kistler oluşturur ve erişkinlerde bu oran %40'lardadır (3). Basit kistler genelde benigndir ve altta yatan başka bir patoloji ile ilişkili değildir (5, 6). Bununla birlikte böbrek lezyonları arasında benign tümörler (anjiyomiyolipom, onkositom) malign tümörler (Wilms tümörü, malign rabdoid tümör, renal hücreli karsinom) ve vasküler lezyonlar (arteriyovenöz fistül, renal arter anevrizması veya psödoanevrizma) da yer almaktadır ve bunlar ileri araştırma gerektirirler (7, 8, 9).

Bir çocuktaki renal kitlesel lezyon değerlendirilirken en önemli iki kavram hastanın başvuru esnasındaki yaşı ve görüntüleme yöntemindeki karakteristik bulgularıdır. Bu kitlesel oluşum unilateral veya bilateral, kistik veya solid olabi-

lir. Bilateral renal kitlesel oluşumlar enfeksiyonlar, lenfoma, lösemi, metastazlar gibi sekonder böbrek tutulumları ve bilateral Wilms tümörü şeklinde karşımıza çıkabilir. Çocukluk yaş grubunda görülebilecek renal lezyonlar Tablo 1'de gösterilmiştir.

Tablo 1. Çocukluk çağında gözlenen renal lezyonlar

Benign	Malign
Basit kist Metanefrik Adenom Anjiyomiyolipom Renal psödotümör Onkositom Renal abse veya fokal piyelonefrit Multikistik kistik nefroma Metanefrik stromal tümör Reninoma İnfantın ossifiye renal tümörü Multikistik displastik böbrek	Wilms tümörü (nefroblastom) Berrak hücreli sarkom Renal hücreli karsinom Rabdoid tümör Anaplastik sarkom Konjenital mezoblastik nefroma Desmoplastik küçük hücreli tümör Ewing sarkom / PNET Sinovyal sarkom Lösemi / Lenfoma

RENAL KİTLESEL LEZYONLARIN GÖRÜNTÜLEME YÖNTEMLERİ İLE DEĞERLENDİRİLMESİ

Bazı renal kitlesel lezyonlar insidental olarak ultrasonografi ile tespit edilmektedir. Bu durumda bazı lezyonlar için ileri görüntülemeye ihtiyaç duyulmazken, bazılarının tanı ve yönetimi için daha ileri görüntüleme yöntemlerine ihtiyaç duyulmaktadır.

US, kistik ve solid böbrek lezyonunun ayırt edilmesini sağlar. Doppler ilavesi ile genellikle yüksek akışlı vasküler lezyonları (ör. anevrizmalar, psödoanevrizmalar, arteriyovenöz fistüller) karakterize edebilir. Solid bileşenlerin daha iyi değerlendirilebilmesi için intravenöz kontrast uygulanır. US kontrast ajanları, BT veya MRG kontrast ajanlarının nispeten kontrendike olduğu ciddi böbrek fonksiyon bozukluğu olan hastalara güvenle verilebilir. Görüntüleme protokolü, kontrast maddeye özgü modlara ayarlanmış bir tarayıcı kullanılarak hedef lezyondan bir kontrast bolusunun geçişi sırasında gerçek zamanlı görüntüleme gerektirir (10). Sülfür hekzaflorür lipit tip A mikroküreleri (Lumason; Bracco Diagnostics, Monroe Township, NJ) ve perflutren lipit mikro küreleri (Definity; Lantheus Medical Imaging, North Billerica, Mass) en yaygın kullanılan mikro-kabarcık kontrast maddelerinden ikisidir. Kontrast maddesinin bolus enjeksiyonunu takiben, genellikle enjeksiyondan yaklaşık 60 saniye sonra seri görüntülemeler alınır. Daha sonra görüntüleme, enjeksiyondan dört ila altı dakika sonrasına kadar aralıklı

olarak (tipik olarak her 30 ila 60 saniyede bir) gerçekleştirilir. BT veya MRG'den farklı olarak US, yağın diğer solid dokulardan ayrılmasını güvenilir bir şekilde sağlamaz. Ayrıca, US'nin sınırlı görüş alanı nedeniyle, böbrekler, kontrast uygulamasından sonra bütün olarak değerlendirilemez. Kontrastlı US gelişmekte olan bir teknoloji olduğundan, teşhis performansı hakkında henüz çok az veri mevcuttur. Bir prospektif tek merkezli seride, malignite tanısı için yüzde 96 duyarlılık ve yüzde 50 özgüllük bildirilmiştir (11). Kontrastlı US sonuçlarının genelleştirilebilirliği ve tekrarlanabilirliği henüz gösterilmemiştir. Diğer bir sınırlama, US'nin kötü huylu olması muhtemel lezyonlar için lokorejyonel tümör yayılımının eş zamanlı değerlendirmesini sağlayamamasıdır.

Kontrastlı veya kontrastsız BT veya MRG başlangıç için seçilebilecek ileri görüntüleme yöntemleridir (12). Böbrek lezyonu karakterizasyonu için görüntü elde etme protokolleri, rutin abdominal görüntüleme için olanlardan daha katı olduğundan, bu genellikle lezyonun tesadüfen tespit edildiği bir başka BT veya MRG incelemesini gerektirir. Şiddetli böbrek fonksiyonu bozukluğu olan hastalarda (yani tahmini glomerüler filtrasyon hızı (eGFR) < 30 ml / dak / 1.73 m^2) iyotlu ve bazı gadolinyum bazlı kontrast ajanların her ikisi de kontrendike olabilir ve tercihen kontrastlı US yapılması yapılmalıdır. Kontrastlı US'nin bulunmadığı çoğu uygulama ortamında, ikinci seçenek olarak kontrastsız MRG gerçekleştirilir. Kontrastsız MR, kontrastsız BT'ye tercih edilir çünkü ilki daha fazla dokuya özgü bilgi verir. Bu ortamda, difüzyon ağırlıklı dizilerin eklenmesi ve görünür difüzyon katsayısı haritalarının analizi, tanısal doğruluğu artırabilir (13). Görüntüleme teknolojisinin gelişmesi ve klinisyenin deneyimi, böbrek lezyonunu tanımlamak için genellikle BT ile MRG arasındaki seçimi yönlendirir. Bu endikasyon için rutin olarak intravenöz kontrast verildiğinden, BT'nin iyotlu kontrastına veya MRG için gadolinyum bazlı kontrasta akut bir yan etki varlığı seçimi belirleyebilir. Hastayla ilişkili diğer faktörler arasında kalıcı elektriksel veya metalik implantlar veya şiddetli klostrofobi yer alır ve bunların her ikisi de MRG için göreceli kontrendikasyonlardır.

Görüş alanı dahilinde böbrekleri içeren ancak diğer endikasyonlar için (ör. lomber omurganın MRG'si, ağrı için karın BT'si vb.) yapılan abdominal BT veya MRG, genellikle bir böbrek lezyonunu tam olarak karakterize etmek için yeterli olmayacaktır. Solid dokular için intravenöz kontrastla zenginleşen hem görsel hem de bazı durumlarda kantitatif değerlendirme sağlayan özel renal görüntüleme incelemesi tanı için değerlidir. Bu yöntemler ayrıca lezyon içindeki sıvı, yağ veya kalsifikasyonu tespit etmeye yöneliktir.

Böbrek lezyonu değerlendirmesi için BT veya MRG, kontrast uygulamasından önce ve sonra böbreklerden yüksek çözünürlüklü görüntüler sağlar. Tipik olarak, intravenöz kontrastın bolus uygulamasından önce ve sonra böbreklerden

aksiyal ≤ 5 mm kalınlığında görüntüler alınır. Kontrast sonrası görüntüleme, lezyon kontrastını değerlendirmek için bolusun nefrografik aşamasında elde edilir (14,15).

MRG ile, doku karakterizasyonu için intravenöz kontrast uygulamasından önce (ör. yağ, kanama, sıvı) yağ satürasyonu olmaksızın ve T2 ağırlıklı görüntüler ile T1 ağırlıklı görüntüler elde edilir (16). Bazı uygulamalar, damar değerlendirmesi için bolus kontrast uygulamasından sonra arteriyel ve / veya venöz fazda ve / veya merkezi böbrek kütlesi olarak ortaya çıkabilen ürotelyal maligniteler için intrarenal toplama sistemini değerlendirmek için boşaltım fazında görüntülemeyi içerir. Hem BT hem de MRG renal hücreli karsinomu saptamada yüksek duyarlılık (> yüzde 90) göstermektedir (17). Yumuşak doku kontrastı için daha fazla kapasiteye sahip MRG, BT'den daha spesifiktir (sırasıyla yüzde 68'e karşı yüzde 28) ve bu nedenle, daha az yanlış pozitif tanıyla sonuçlanır. Böbrek lezyonu değerlendirmesi için BT'nin etkili radyasyon dozu yaklaşık 5 ila 10 mSv'dir. MRG, hasta için radyasyona maruz kalmayı içermez.

BENİGN RENAL KİTLESEL OLUŞUMLAR

Basit Kist

En sık insidental saptanan lezyon basit kisttir. Basit kistler, US ve MRG ile homojen internal sıvı içeren, düzgün sınırlı ve herhangi bir nodülarite içermeyen lezyonlardır. Kalsifikasyon veya septasyon içermezler. BT de prekontrast görüntülemelerde homojen sıvı dansitesinde (< 20 Hounsfield Unit (HU)) ve fark edilebilir bir duvarı olmayan, kontrastlanmayan lezyonlardır. Genellikle renal kistler basit iyi huylu kistlerdir ancak kanama, enfeksiyon ve iskemi durumunda komplike hâle gelebilirler.

Bu durumda komplike kistleri, kistik renal hücreli karsinomdan ayırt etmek zor olabilir. BT ile kistik lezyonlar Bosniak sınıflamasına göre değerlendirilir ve bu değerlendirme Tablo 2'de gösterilmiştir. Basit kistler Kategori 1 ve 2 olarak değerlendirilirler. Eğer lezyon US ve MRG'de (kontrastlı veya kontrastsız) basit kist özelliklerini taşıyorsa, BT'de (kontrastlı veya kontrastsız) lezyon 10-20 HU dansitesinde ise, kontrastsız BT'de ≥ 70 HU dansitesi özelliklerinden herhangi birini taşıyorsa ileri incelemeye gerek olmaz ve basit benign kist olarak değerlendirilebilir.

METANEFRİK ADENOM

Metanefrik adenomlar; nadir, renal korteksin benign tümörleridir. Epitelyal ve stromal elementlerden oluşur (18, 19, 20). Çoğu vaka başlangıçta tesadüfen ta-

nımlansa da, bazı hastalar ağrı, hematüri veya ele gelen kitle ile başvurur. Metanefrik adenomlar karakteristik bir histoloji ile tanımlanır ancak papiller renal hücreli karsinom veya epitelyal baskın Wilms tümöründen ayırt etmek zor olabilir (21).

Tablo 2. Böbrek kistlerinde Bosniak sınıflaması
Kategori I Basit kist İnce duvarlı, kontrast tutmayan, homojen, 20 Hounsfield biriminden daha az yoğunlukta (suya benzer).
Kategori II Birkaç ince septa içerebilen iyi sınırlanmış ve <3 cm lezyonlar bu kategoriye girer.
Kategori IIF Düzgün bir şekilde kategori II'ye girmeyen minimal karmaşık kistler. Bu lezyonlar genellikle iyi sınırlıdır ancak takip gerektiren bazı şüpheli özelliklere sahiptir: Çoklu ince septa veya duvar. duvar veya septanın kalın ve nodüler kalsifikasyonu ancak ölçülebilir kontrast artışı mevcut değildir Tamamen intrarenal, kontrastlanmayan, çapı > 3 cm olan lezyonlar bu kategoriye girer.
Kategori III Cerrahi gerektiren lezyonlardır ancak benign olabilirler Ölçülebilir duvar kalınlık artışının mevcut olduğu kalınlaşmış düzensiz veya pürüzsüz duvar veya bölmeler içeren kistler
Kategori IV Kaçınılmaz olarak malignder Kategori III'ün tüm özelliklerini taşır. Kistik veya nekrotik alanlar içeren düzensiz duvar kalınlaşması veya kontrast madde tutan solid komponentler bulunmaktadır.

Anjiyomiyolipom

Renal anjiyomiyolipom (RAML), iyi huylu bir mezenkimal tümördür ve böbreğin solid kitlelerinin %3'ünü oluşturur (22, 23).

Değişen ve düzensiz bir oranda kan damarları, düz kas ve yağ dokusundan oluşur. Renal hamartom olarak da isimlendirilir (24). Sporadik olarak oluşabilir ancak %80 vaka tuberoskleroza eşlik eder (genelde bilateral ve/veya multipl anjiyomiyolipom şeklinde) (23, 25). Anjiomiyolipom; von Hippel-Lindau sendromu, nörofibromatozis, Sturge Weber sendromu, otozomal dominant polikistik böbrek hastalığı ve pulmoner lenfanjiyomiyomatozis ile beraber görülebilir (26). Ekstrarenal bölgelerde de (karaciğer, dalak, abdominal duvar, retroperiton, akciğer ve genital bölge) görülebilmektedir (27). Çoğunlukla asemptomatik olmakla birlikte, yan ağrısı, ateş, bulantı, kusma, hematüri, hipertansiyon veya kitlenin anormal, elastinden fakir vasküler özellikleri nedeni ile retroperitoneal hemoraji gibi bulgularla karşımıza gelebilir (28). İçerdiği histolojik maddelerin oranı ve miktarına göre görüntü bulguları değişkenlik gösterir. Sporadik RAML tanısı genellikle

görüntüleme çalışmaları ile yapılır. Çoğu durumda, ultrason tanı koydurucudur. Bununla birlikte, ultrasonla saptanan olası RAML'ye sahip tüm hastalarda kesin tanı için BT veya MRG yapılır. Tüm görüntüleme yöntemleri için kritik tanısal özellikler, RAML lezyonunda yağ varlığına dayanır ve tanısal doğruluk, tümördeki yağ dokusu miktarına bağlıdır. Bununla birlikte, AML'lerin yaklaşık yüzde 5'i görüntüleme çalışmaları ile tespit edilebilen yağ içermez (minimal yağ veya yağ açısından fakir RAML'lar) (29). Epiteloid RAML'ler genellikle yağ açısından fakirdir. Minimal yağ veya yağdan fakir lezyonlar için, görüntü eşliğinde perkütan iğne biyopsisi yapılmalıdır çünkü tanı görüntüleme ile kesin olarak konulamaz (30). Bununla birlikte, eğer lezyon intratümöral nekroz veya kalsifikasyonlar nedeniyle malignite açısından oldukça şüpheli ise, birçok klinisyen tanısal biyopsi yapmak yerine lezyonu cerrahi olarak çıkarmayı seçecektir (31). Asemptomatik < 4 cm lezyonlarda, 6 ay veya yıllık US veya BT ile değerlendirme yapılmalıdır. Lezyon > 4 cm, semptomatik veya bilateral ise arteriyel embolizasyon ve/veya nefron koruyucu cerrahi yapılabilir (23). RAML'lar benign ancak düşük olsa da malign transformasyon gösterebilecek lezyonlardır, o nedenle takip edilmelidir. Çocuk nefroloji ve onkoloji takibi önemlidir. İzlemde asemptomatik olgular, 6-12 ayda bir US, BT veya MRG ile değerlendirilmelidir. Bu değerlendirmelerde lezyonların sayı ve boyutu, anevrizma varlığına bakılmalıdır (23). Boyutu >3-4 cm olan lezyonlar, vasküler anevrizma ve hayatı tehdit eden kanamaya ya da normal böbrek dokusunda basıya neden olabilir. Takip edilen renal anjiyomiyolipomlarda hızlı boyut artışı olursa ve/veya komplikasyonlara neden olursa, medikal tedavi gündeme gelebilir. Erişkin hastalarda kılavuzlar, 2012 yılı sonrasında ≥3 cm anjiyomiyolipomlarda cerrahi yerine medikal tedaviyi önermektedir. Sirolimus ve everolimus (oral mTOR inhibitörleri) tedavide kullanılmaktadır (32). Son yıllarda pediatrik olgularda da everolimus ile ilgili çalışmalar yapılmış olup etkinliği gösterilmiştir. Tedavi ile, anjiyomiyolipom boyutunda küçülme sağlanmıştır (33).

Renal Psödotümörler

Renal psödotümörler, normal renal dokudan oluşan ve böbrekte kitle formasyonu yapan lezyonlardır (34). Birçok farklı nedenle oluşabilir. Renal konjenital anomaliler (Bertini renal kolumnalarının artık olarak kalması), enflamatuvar süreç sonrası (fokal piyelonefrit, renal apse, otoimmün hastalıklar), vasküler yapılar (renal arter anevrizması veya AV fistül) veya travma veya hemorajiye sekonder anomaliler önemli nedenleridir (35, 36). Hastanın demografik özellikleri, klinik prezentasyonu ve görüntülemelerinin dikkatli değerlendirilmesi sonucunda etiyoloji aydınlatılabilir.

Onkositoma

Onkositoma, nadir ve benign bir lezyon olup renal tübül kaynaklıdır. Çocuklarda erişkinlere göre nadir olup erkeklerde daha sıktır. Spesifik klinik ve laboratuvar bulgusu yoktur. Sıklıkla asemptomatiktir, insidental olarak saptanır. Çocuklarda açıklanamayan renal kitle olarak karşımıza çıkar (37). Tipik olarak BT veya MRG'de homojen, iyi sınırlı solid bir kitle olarak görülür ve genellikle merkezi bir skar içerir (38). Ancak bu özellikler, renal hücreli karsinomu dışlamak için yeterince spesifik değildir. Ayırıcı tanıda renal hücreli karsinom önemlidir. Morfolojik, immünhistokimyasal ve moleküler yöntemler ile ayrımı mümkündür (39).

Renal Abse veya Fokal Piyelonefrit

Çeşitli enflamatuvar ve enfeksiyöz durumlar renal hücreli karsinomu taklit edebilir ve önemli bir teşhis zorluğu oluşturabilir (40). Bunlara akut ve kronik piyelonefrit ve abse dahildir. Aksiyel görüntülemede perirenal enflamatuvar değişiklikler yaygındır ve klinik semptomların (ör. titreme, ateş, yan ağrısı, piyüri) dikkatli bir şekilde yorumlanması tanıya yardımcı olabilir (41). Bu ortamda renal kitle biyopsisi veya aspirasyon da kullanılabilir veya hastalar, uygun antibiyotik tedavisi ile şüpheli kitlenin rezolüsyonunu gösteren seri görüntüleme ile izlenebilir. Şekil 2 Akut fokal bakteriyel nefrit tanısı almış bir olgunun BT görüntüsünü göstermektedir.



Şekil 2. Kontrastlı batın tomografide böbreğin üst ve alt pollerini tutan AFBN uyumlu hipodens yamasal lezyonlar

Multikistik Kistik Nefroma

Nadir, herediter geçiş göstermeyen, unilateral, benign tümördür. Erkeklerde daha sıktır ve primer renal tümörler içerisinde %2-3 oranında gözlenir (42). Çocuklar

ağrısız, progresif büyüyen palpabl abdominal veya böğür bölgesinde kitle ile başvururlar. İnsidental olarak tespit edilirler (42, 43). Yan ağrısı, idrar yolu enfeksiyonu, obstrüksiyon, hematüri ve hipertansiyon görülebilir. BT yapılacak olursa, iyi sınırlı, kontrastlanmayan, solid komponent içermeyen bir yapı gözlenir. Blastamel hücrelerin varlığı ve az diferansiye olmuş hücrelerin varlığı bu tanıyı dışlar. Olası malign tanı olasılığı nedeni ile nefrektomi ile komplet rezeksiyon veya nefron koruyucu cerrahi yapılması daha uygun olabilir (44).

Metanefrik Stromal Tümör

Böbreğin benign stromal tümörüdür ve ilk dekat içerisinde, sıklıkla 2 yaş civarında gözlenir (45, 46). En yaygın başvuru şekli abdominal kitledir.

Reninoma

Nadir bir jukstaglomerüler hücre tümörü olarak da bilinir. Çocuklarda hipertansiyonun tedavi edilebilir bir nedenidir. Hastalarda hipertansiyon, hipokalemi, hiperaldosteronizm ve yüksek renin aktivitesi olur. Kan basıncı ve serum potasyum seviyelerine göre tipik, atipik ve fonksiyon görmeyen tip şeklinde sınıflanabilir (47, 48). US'den ziyade BT ve MRG fayda sağlar. Renal medulla ile kıyaslandığında daha hipodens bir görünümü vardır. Ancak radyolojik olarak tanınmasını sağlayan tipik bir özellik yoktur. Histopatolojik değerlendirme ve immünhistokimya boyama önemlidir. İmmunhistokimyasal boyama ile renal hücreli karsinom ve anjiyomiyolipomdan ayrılır (49). Reninomaya özgü boyanma CD34 için pozitif, CD117, HMB-45 ve S100 için negatiftir. Nefron koruyucu cerrahi seçilmesi gereken standart tedavi şeklidir.

İnfantın Ossifiye Renal Tümörü (IORT)

IORT'i nadirdir. Çoğunlukla ağrısız gross hematüri ve nadiren renal kitle ile başvururlar. Tümörün biyolojik davranışı benigndir ve bildirilen vakaların hemen hepsinde metastaz veya rekürens gösterilememiştir (50). Az sayıda olguda bildirilmiştir, bu olguların tanı yaşına bakıldığında 6 gün - 30 ay arasındadır (ortalama 6.7 ay). Erkek cinsiyette belirgindir. (Erkek/Kız oranı 6/1). Çoğunlukla unilateraldir. Gross hematüri ilk semptomdur. BT'de iyi sınırlı, renal pelvis ve kalikste yerleşmiş, sıklıkla kalsifiye lezyon vardır. Bu lezyon toplayıcı sisteme polipoit uzantı yaparak hidronefroz ve pelvikalisiyel sistem dilatasyonuna yol açabilirler (51). Lezyonun mikroskopik değerlendirmesinde 3 temel histolojik komponent gözlenir. Osteoblast-benzeri hücreler, iğsi hücreler ve osteoid kordur. Osteoblast benzeri hücrelerde EMA ve STAB2 immünohistokimyasal olarak pozitif iken iğsi hücrelerde WT-1 pozitiftir. Yine iğsi hücreler ve osteoblast-benzeri hücrelerde Vimentin pozitif iken SMA, CK, PAX8 ve PAX2 negatiftir. Moleküler genetik çalış-

malarda kromozom 4 üzerindeki triploidi üzerinde durulmaktadır. Histogenezisi konusunda net bir fikir birliği yoktur. Bazı araştırmacılar renal pelvis, kaliks yerleşimi nedeni ile ürotelyumdan köken aldığını söylese de bazıları da konjenital mezoblastik stromanın bir alt tipi olduğunu iddia ederler (52). Hatta Wilms tümör ile ilişkili olduğunu iddia edenler de olmuştur. Ancak hiç bu şekilde bir birliktelik bildirilmemiştir.

Multikistik Displastik Böbrek

Renal displazi yaygın bir gelişimsel anomalidir. Çoğunlukla doğumdan kısa süre sonra tanınır. Ekojenik, kortikomedüller ayrımın yapılamadığı küçük böbrekler şeklinde gelirler. Fokal iyi çevrelenmiş psödo kitle görünümünde olabilirler (53).

Sonuç olarak, çocuklarda görülen böbrek kitlelerinin profili oldukça geniştir. Benign ve malign ayrımı için multidisipliner yaklaşım önemlidir. Klinisyen tarafından alınan öykü ve yapılan fizik muayene sonrası, radyolojik görüş; gerekli ise cerrahi ve histopatolojik tanı gündeme gelir.

KAYNAKLAR

1. Fernandez CV, Geller JJ, Ehrlich PF et al. Renal Tumors, In: Pizzo PA, Poplack DG. Principles and Practice of Pediatric Oncology. 7 th ed. Philadelphia, Wolters Kluwer. 2021. Chapter 24, p.637-92.
2. O'Connor SD, Pickhardt PJ, Kim DH, et al. Incidental finding of renal masses at unenhanced CT: prevalence and analysis of features for guiding management. AJR Am J Roentgenol 2011; 197:139.
3. Carrim ZI, Murchison JT. The prevalence of simple renal and hepatic cysts detected by spiral computed tomography. Clin Radiol 2003; 58:626.
4. Herts BR, Silverman SG, Hindman NM, et al. Management of the Incidental Renal Mass on CT: A White Paper of the ACR Incidental Findings Committee. J Am Coll Radiol 2018; 15:264.
5. Tada S, Yamagishi J, Kobayashi H, et al. The incidence of simple renal cyst by computed tomography. Clin Radiol 1983; 34:437.
6. Bosniak MA. The current radiological approach to renal cysts. Radiology 1986; 158:1.
7. Thompson RH, Kurta JM, Kaag M, et al. Tumor size is associated with malignant potential in renal cell carcinoma cases. J Urol 2009; 181:2033.
8. Rendon RA, Stanietzky N, Panzarella T, et al. The natural history of small renal masses. J Urol 2000; 164:1143.
9. Suzuki R, Gondo A, Jimi K, et al. [Two cases of incidentally detected renal arteriovenous fistula over ten years after renal biopsy]. Nihon Jinzo Gakkai Shi 2016; 58:33.
10. Kwon T, Jeong IG, Yoo S, et al. Role of MRI in indeterminate renal mass: diagnostic accuracy and impact on clinical decision making. Int Urol Nephrol 2015; 47:585.
11. Atri M, Tabatabaeifar L, Jang HJ, et al. Accuracy of Contrast-enhanced US for Differentiating Benign from Malignant Solid Small Renal Masses. Radiology 2015; 276:900.
12. Graversen JA, Mues AC, Pérez-Lanzac de Lorca A, Landman J. Active surveillance of renal cortical neoplasms: a contemporary review. Postgrad Med 2011; 123:105.
13. Kang SK, Zhang A, Pandharipande PV, et al. DWI for Renal Mass Characterization: Systematic Review and Meta-Analysis of Diagnostic Test Performance. AJR Am J Roentgenol 2015; 205:317.
14. Mytsyk Y, Dutka I, Yuriy B, et al. Differential diagnosis of the small renal masses: role of the

apparent diffusion coefficient of the diffusion-weighted MRI. Int Urol Nephrol 2018; 50:197.
15. Newatia A, Khatri G, Friedman B, Hines J. Subtraction imaging: applications for nonvascular abdominal MRI. AJR Am J Roentgenol 2007; 188:1018.
16. Tsili AC, Argyropoulou MI, Gousia A, et al. Renal cell carcinoma: value of multiphase MDCT with multiplanar reformations in the detection of pseudocapsule. AJR Am J Roentgenol 2012; 199:379.
17. Zhang J, Pedrosa I, Rofsky NM. MR techniques for renal imaging. Radiol Clin North Am 2003; 41:877.
18. Kohashi K, Oda Y, Nakamori M, et al. Multifocal metanephric adenoma in childhood. Pathol Int. 2009;59(1):49–52
19. Mei H, Zheng L, Zhou C, Tong Q. Metanephric adenoma in a 2-year-old child: case report and immunohistochemical observations. J Pediatr Hematol Oncol. 2010;32(6):489–493
20. Küpeli S, Baydar DE, Canakl F, et al. Metanephric adenoma in a 6-year-old child with hemihypertrophy. J Pediatr Hematol Oncol. 2009;31(6):453–455
21. Hartman DJ, Maclennan GT. Renal metanephric adenoma J Urol. 2007;178(3 Pt 1):1058
22. Xi S, Chen H, Wu X, et al. Malignant renal angiomyolipoma with metastases in a child. Int J Surg Pathol. 2014;22(2): 160–166.
23. Astigueta JC, Abad MA, Pow-Sang MR, et al. Epithelioid angiomyolipoma: a rare variant of renal angiomyolipoma. Arch Esp Urol. 2009;62(6):493–497.
24. Siegel MJ, Chung EM. Wilms' Tumor and Other Pediatric Renal Masses. Magn Reson Imaging Clin N Am 2008; 16: 479-97.
25. Choh NA, Choh SA, Yousuf R, Jehangir M. A giant aneurysm arising from renal angiomyolipoma in tuberous sclerosis. Arch Dis Child. 2009;94(1):47–48).
26. Alpin D Malkan, Amos Loh, Armita Bahrami, Fariba Navid, Jamie Coleman, Daniel M Green, Andrew M Davidoff, John A Sandoval. An approach to renal masses in pediatrics Pediatrics 2015 Jan;135(1):142-58. doi: 10.1542/peds.2014-1011.
27. Ito M, Sugamura Y, Ikari H, Sekine I. Angiomyolipoma of the lung. Arch Pathol Lab Med. 1998;122(11): 1023–1025.
28. Umeoka S, Koyama T, Miki Y, Akai M, Tsutsui K, Togashi K. Pictorial review of tuberous sclerosis in various organs. Radiographics. 2008;28(7):e32.
29. Schieda N, Kielar AZ, Al Dandan O, McInnes MD, Flood TA. Ten uncommon and unusual variants of renal angiomyolipoma (AML): radiologic-pathologic correlation. Clin Radiol. 2015 Feb;70(2):206-20.
30. Silverman SG, Gan YU, Mortele KJ, Tuncali K, Cibas ES. Renal masses in the adult patient: the role of percutaneous biopsy Radiology. 2006;240(1):6.
31. Sooriakumaran P, Gibbs P, Coughlin G, Attard V, Elmslie F, Kingswood C, Taylor J, Corbishley C, Patel U, Anderson C. Angiomyolipomata: challenges, solutions, and future prospects based on over 100 cases treated. BJU Int. 2010 Jan;105(1):101-6.
32. Samuels JA. Treatment of Renal Angiomyolipoma and Other Hamartomas in Patients with Tuberous Sclerosis Complex. Clin J Am Soc Nephrol 2017;12:1196-1202.
33. Bissler JJ, Franz DN, Frost MD et al. The effect of everolimus on renal angiomyolipoma in pediatric patients vith tuberous sclerosis being treated for subependymal giant cell astrocytoma. Pediatr Nephrol 2018;33(1):101-109.
34. Versteege I, Sévenet N, Lange J, et al. Truncating mutations of hSNF5/INI1 in aggressive paediatric cancer. Nature. 1998;394(6689):203–206.
35. Lee EY. CT imaging of mass-like renal lesions in children. Pediatr Radiol. 2007; 37(9):896–907
36. Israel GM, Silverman SG. The incidental renal mass. Radiol Clin North Am. 2011; 49(2):369–383.
37. Ciftci AO, Talim B, Senocak ME et al. Renal Oncocytoma: diagnostic and therapeutic aspects. J Pediatr Surg 2000;35(9):1396-8.
38. Perez-Ordonez B, Hamed G, Campbell S, Erlandson RA, Russo P, Gaudin PB, Reuter VE Renal oncocytoma: a clinicopathologic study of 70 cases Am J Surg Pathol. 1997;21(8):871

39. Yusenko MV. Molecular Pathology of renal oncocytoma: a review. Int J Urol 2010;17(7):602-12.
40. Bhatt S, MacLennan G, Dogra V Renal pseudotumors. AJR Am J Roentgenol. 2007;188(5):1380.
41. Craig WD, Wagner BJ, Travis MD Pyelonephritis: radiologic-pathologic review. Radiographics. 2008;28(1):255.
42. Mehra BR, Thawait AP, Akther MJ, Narang RR. Multicystic nephroma masquerading as Wilms' tumor: a clinical diagnostic challenge. Saudi J Kidney Dis Transpl. 2011;22(4):774–778
43. Babu S, Agarwal R, Narayansamy K, Rajendranath R, Balasubramanian S. Cystic renal neoplasm causing hypertension in a 2-year-old child. Saudi J Kidney Dis Transpl. 2011;22(4):779–781.
44. Bhardwaj AK, Sharma PD, Mittal A, Sharma A. Bilateral cystic nephroma with pleuropulmonary blastoma. BMJ Case Rep. 2011
45. Kacar A, Azili MN, Cihan BS, Demir HA, Tiryaki HT, Argani P. Metanephric stromal tumor: a challengingdiagnostic entity in children. J Pediatr Surg. 2011;46(12):e7–e10
46. Argani P, Beckwith JB. Metanephric stromal tumor: report of 31 cases of a distinctive pediatric renal neoplasm. Am J Surg Pathol. 2000; 24(7):917–926.
47. Xu B, Zhang Q, Jin J. Hypertension secondary to reninoma treated with laparoscopic nephron-sparing surgery in a child. Urology. 2012;80(1):210–213
48. Gottardo F, Cesari M, Morra A, Gardiman M, Fassina A, Dal Bianco M. A kidney tumor in an adolescent with severe hypertension and hypokalemia: an uncommon case—case report and review of the literature on reninoma. Urol Int. 2010;85(1):121–124.
49. Markey RB, MacLennan GT. Juxtaglomerular cell tumor of the kidney. J Urol. 2006;175(2):730.
50. Wenbin Guan, Yu Yan , Wenguang He , Meng Qiao , Yi Liu , Yanhua Wang , Bo Jiang , Wenwei Yu , Ruifen Wang , Lifeng Wang Ossifying renal tumor of infancy (ORIT): The clinicopathological and cytogenetic feature of two cases and literature review Pathol Res Pract 2016 Nov;212(11):1004-1009. doi: 10.1016/j.prp.2016.08.008. Epub 2016 Sep 2
51. S.H. Lee, Y.H. Choi, W.S. Kim, et al., Ossifying renal tumor of infancy: findingsat ultrasound, CT and MRI, Pediatr. Radiol. 44 (2014) 625–628.
52. L.H. Lowe, B.H. Isuani, R.M. Heller, et al., Pediatric renal masses: wilms tumorand beyond, Radiographics 20 (2000) 1585–1603.
53. Merchant SA, Badhe PB. Nephroblastomatosis- pathologic and imaging characteristics. J Postgrad med. 1995;41: 72-80.