Zosteriform Dev Verrüköz Plak: Lenfanjiyoma Sirkumskriptum'un Sıra Dışı Sunumu

Yağız Üstündağ[1], Ceylan Avcı[1], Yasemin Çakır[2], Safiye Aktaş[2], Sevgi Akarsu[1]

[1] Dokuz Eylül Üniversitesi Tıp Fakültesi, Deri ve Zührevi Hastalıkları Anabilim Dalı, İzmir

[2] Dokuz Eylül Üniversitesi Tıp Fakültesi, Tıbbi Patoloji Anabilim Dalı, İzmir

1 Giriş ve Amaç

Lenfanjiyoma sirkumskriptum (LS), dilate yüzeyel lenf kanalları ile karakterize, nadir, benign bir **lenfatik malformasyondur**.[1–4] Nadiren **verrüköz** görünümüyle verruka, fungal enfeksiyon ve kutan tüberkülozu taklit eder.[5–8,12,13] Bu olguda, zosteriform, dev verrüköz plak şeklinde prezente olan LS'nin klinik, dermoskopik ve histopatolojik bulguları sunularak, verrüköz lezyonların ayırıcı tanısında bu nadir malformasyonun da akılda tutulması gerektiğinin vurgulanması amaçlandı.

2 Olgu

HASTA	ÖYKÜ
17 yaş, erkek	**7 yıl, progresif seyir**
YERLEŞİM	**DAĞILIM · BOYUT**
Sağ gluteofemoral	**S1–S2 · ~20×7 cm**

Sağ kalçada sertlik olarak başlayan; ara ara kaşıntı, kızarıklık ve ağrı tariflenen lezyon. Kanama, travma, cerrahi veya enfeksiyon öyküsü yok. **Özgeçmiş ve soygeçmişinde özellik yok; sistemik muayene olağan.**

3 Klinik ve Dermoskopik Görünüm

"Kurbağa yumurtası" paterni

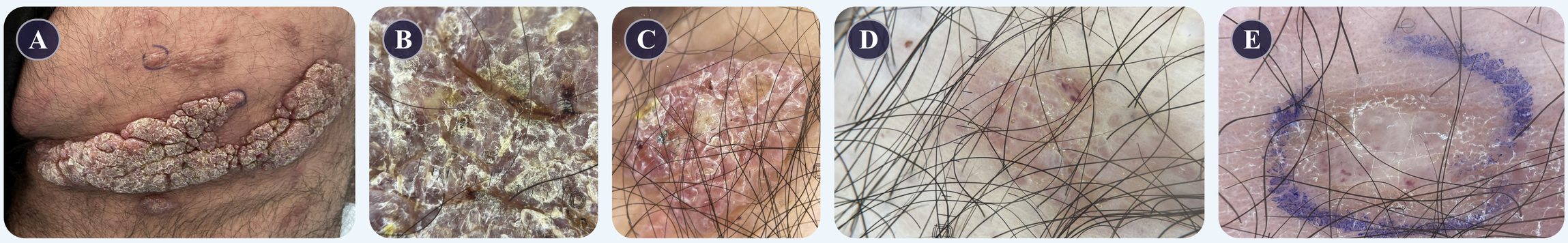

A. S1–S2 dermatomları boyunca **zosteriform**, pembe zeminde, periferde satellit papül-veziküllerle devamlılık gösteren **hiperkeratotik, verrüköz, lobüle kontürlü dev plak.** **B, C.** Beyaz-sarı skuamla örtülü, pembe-viyole zeminde polilobüler lakünler; hemorajik krutlar. **D.** İnce beyaz septalarla ayrılan çok sayıda sarımsı-pembe translüsen laküner yapının oluşturduğu tipik **"kurbağa yumurtası"** görünümü. **E.** Lakünlerde **hipopiyon benzeri** görünüm.

4 Histopatoloji ve İmmünohistokimya

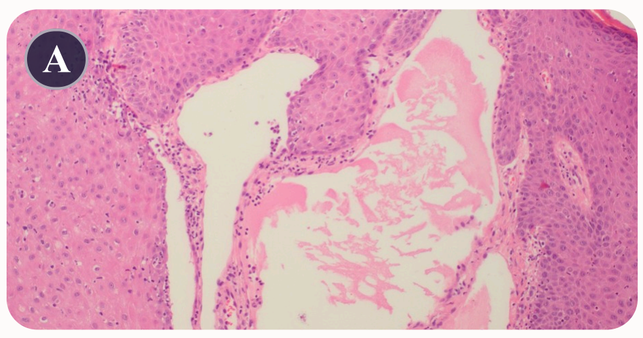

H&E, ×100. Akantoz, hiperkeratoz; yüzeyel dermiste tek sıra yassı endotelle döşeli, dilate lenfatik kanallar.

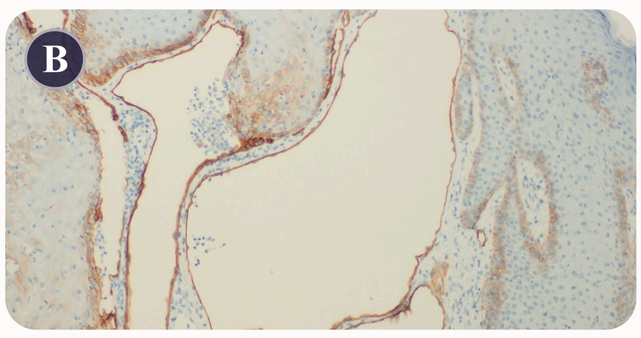

D2-40, ×100. Dilate lenfatik kanalların endotelyal hücrelerinde pozitif boyanma ile lenfatik diferansiyasyon doğrulanmaktadır.

5 Tanıya Giden Yol

- **Klinik: zosteriform verrüköz plak**
- **Dermoskopi: laküner patern**
- **Ön tanılar**
  LS · verrüköz hemanjiyom · tüberkülozis verrukoza kutis · kutan leishmaniasis
- **Histopatoloji + İHK: dilate lenfatikler, D2-40 (+)**
- **Lenfanjiyoma sirkumskriptum**

Cerrahi eksizyon ve lazer önerildi[9,10]; hasta kabul etmedi.

6 Sonuç

- **Dev, verrüköz ve zosteriform** LS çok nadirdir.[6,11,12] Verrüköz olgular verruka, tüberküloz verrükoza kutis ve kutanöz leishmaniasis; zosteriform olgular ise herpes zoster ile karışabilmektedir.[5–8,13,14]
- Belirgin hiperkeratoza rağmen **laküner patern** ve **hipopiyon benzeri görünüm** korunabilir.
- Patel ve ark.'nın[14] zosteriform dev LS olgusu gibi, olgumuz da Peachey'nin[4] klinik spektrumunda **nadir bir varyanttır.**
- Klinik, dermoskopik ve histopatolojik bulguların **birlikte değerlendirilmesi** doğru tanıya katkı sağlar; LS, özellikle **verrüköz plakların ayırıcı tanısında** akılda tutulmalıdır.

Kaynaklar

1. Patel GA, Schwartz RA. Int J Dermatol. 2009;48:1290-5.
2. Cahill AM, Nijs EL. Cardiovasc Intervent Radiol. 2011;34:691-704.
3. Morris M. Int Atlas of Rare Skin Diseases. London: HK Lewis; 1889:1-4.
4. Peachey RD, et al. Br J Dermatol. 1970;83:519-27.
5. Mu XC, et al. J Cutan Pathol. 1999;26:150-4.
6. Erkiliç S, et al. J Dermatol. 2006;33:501-3.
7. Al Aboud K, et al. J Eur Acad Dermatol Venereol. 2003;17:684-5.
8. Gupta S, et al. J Eur Acad Dermatol Venereol. 2003;17:598-600.
9. Ghaemmaghami F, et al. J Minim Invasive Gynecol. 2008;15:205-8.
10. Sasaki R, et al. Case Rep Dermatol. 2014;6:1-4.
11. Aljehani W, et al. Cureus. 2025;17:e79884.
12. Mehrotra K, et al. Indian Dermatol Online J. 2018;9:356-8.
13. Krishnamurthy SD, Shetty UM. CosmoDerma. 2023;3:71.
14. Patel GA, et al. Acta Dermatovenerol Alp Pannonica Adriat. 2009;18:179-82.

Anahtar kelimeler: **hipopiyon** **lenfanjiyoma sirkumskriptum** **zosteriform**