T.C.
DOKUZ EYLÜL ÜNİVERSİTESİ
TIP FAKÜLTESİ
BEYİN VE SİNİR CERRAHİSİ
ANA BİLİM DALI

İNTRAKRANİAL CERRAHİ SIRASINDA KULLANILAN HEMOSTATİK MATRİKSİN SEREBRAL ARTERLER ÜZERİNE VAZOSPAZMİK ETKİSİ

DR. GÖKTUĞ AKYOLDAŞ

UZMANLIK TEZİ

İZMİR-2013

T.C.
DOKUZ EYLÜL ÜNİVERSİTESİ
TIP FAKÜLTESİ
BEYİN VE SİNİR CERRAHİSİ
ANA BİLİM DALI

İNTRAKRANİAL CERRAHİ SIRASINDA KULLANILAN HEMOSTATİK MATRİKSİN SEREBRAL ARTERLER ÜZERİNE VAZOSPAZMİK ETKİSİ

UZMANLIK TEZİ

DR. GÖKTUĞ AKYOLDAŞ

İÇİNDEKİLER

ÖZET.....1
İNGİLİZCE ÖZET.....2
GİRİŞ VE AMAÇ.....3
SEREBRAL VAZOSPAZM.....4
Tanım.....4
Tarihçe.....4
Epidemiyoloji.....6
Patofizyoloji.....7
Uzamış Arteriyel Konstraksiyon.....8
Arteriyel Duvardaki Yapısal Değişiklikler.....8
Enflamatuar Yanıt.....10
Nörojenik Enflamasyon.....10
Klasik Enflamasyon.....10
Nitrik Oksit.....13
Endotelin-1.....14
Trombin.....14
Klinik Özellikler.....17
Tanı.....18
Tedavi.....18
Hemostatik Matriks (FloSeal®).....23
GEREÇ VE YÖNTEMLER.....25
Anestezi.....25
Deney Grupları.....25
Grup I (Kontrol).....26
Grup II (Deneysel SAK).....26
Grup III (FloSeal®).....31
Grup IV (FloSeal® + SAK).....32
Histopatolojik İnceleme.....34

Arteriyel Kesit Lümen Alanı Ölçümü.....34
İstatistiksel Değerlendirme.....35
BULGULAR.....36
Makroskopik Bulgular.....36
Mikroskopik Bulgular.....36
İstatistiksel Bulgular…….....……..39
TARTIŞMA.....43
SONUÇ…….....50
KAYNAKÇA.....51

TABLO LİSTESİ

Tablo 1: Anevrizmal Subaraknoid Kanamada Fisher BT Derecelendirme Skalası.....7
Tablo 2: Vazospazmda Zamanla Görülen Patolojik Damarsal Değişiklikler.....9
Tablo 3: Subaraknoid Kanama Sonrası Vazospazmdan Sorumlu Maddeler.....16
Tablo 4: Deney Grupları.....25
Tablo 5: Deneklerin Baziler Arter Kesit Alanı Ölçümleri.....39
Tablo 6: Grupların Baziler Arter Kesit Alanı Ölçümleri Değerlendirme Sonuçları.....40
Tablo 7: One-Way ANOVA Varyans Analizi.....40
Tablo 8: Grupların İkili Olarak Karşılaştırıldığı Post Hoc Tukey Testi.....41
Tablo 9: Grupların Baziler Arter Kesit Alanı ve Lümen Daralma Oranları (%).....42

ŞEKİL LİSTESİ

Şekil 1: Vazospazm Oluşum Şeması……...12
Şekil 2: Subaraknoid Kanama Sonrası Görülen Vazospazmın Zaman Gidiş Grafiği.....17
Şekil 3: Hemostatik Matriks (FloSeal®).....23
Şekil 4: Oksipito-Servikal Bölge Operasyon Sahası.....26
Şekil 5: Oksipito-Servikal Düz Orta Hat İnsizyon.....27
Şekil 6: Oksipital Kasların Geçilmesi…….....27
Şekil 7: Atlanto-Oksipital Membranın Makroskopik Görünümü.....28
Şekil 8: Duranın Mikroskopik Görünümü.....28
Şekil 9: Sisterna Magnaya Arteriyel Nonheparinize Otolog Kan Enjeksiyonu.....29
Şekil 10: Paravertebral Kasların ve Cildin Sütüre Edilmesi.....30
Şekil 11: Cerrahi İşlem Sonrası Sütüre Edilmiş Rat.....30
Şekil 12: Cerrahi İşlem Sonrası Trendelenburg Pozisyonu.....31
Şekil 13: Sisterna Magnaya Hemostatik Matriks Enjeksiyonu.....32
Şekil 14: Sisterna Magnaya Arteriyel Nonheparinize Otolog Kan ve Hemostatik Matriks Karışımı Enjeksiyonu.....33
Şekil 15: Deneysel SAK Sonrası Beyin ve Beyin Sapı Dokusunun Makroskopik Görünümü……36
Şekil 16: Kontrol Grubunun H&E ile Boyanmış Baziler Arter Kesitinin Mikroskopik Görünümü.....37
Şekil 17: Deneysel SAK Grubunun H&E ile Boyanmış Baziler Arter Kesitinin Mikroskopik Görünümü.....37
Şekil 18 : FloSeal® Grubunun H&E ile Boyanmış Baziler Arter Kesitinin Mikroskopik Görünümü.....38
Şekil 19: FloSeal® + SAK Grubunun H&E ile Boyanmış Baziler Arter Kesitinin Mikroskopik Görünümü.....38
Şekil 20 : Baziler Arter Kesit Alanları Bar Grafiği.....42

KISALTMALAR

ACA:	Arterior Serebral Arter
ANOVA:	Analysis of Variance
MCA:	Orta Serebral Arter
BOS:	Beyin Omurilik Sıvısı
BT:	Bilgisayarlı Tomografi
cm:	Santimetre
EEG:	Elektroensefalografi
H&E:	Hemotoksilen&Eozin
LFA-1:	Lenfosit Fonksiyon İlişkili Antijen-1
ml:	Mililitre
MRG:	Manyetik Rezonans Görüntüleme
NO:	Nitrik Oksit
NO:	Nitrik Oksit Sentetaz
NF-κB:	Nükleer Faktör kappaB
PAR-1:	Proteinaz-Aktive Reseptör
PET:	Positron Emisyon Tomografi
SAK:	Subaraknoid Kanama
sn:	Saniye
SPECT:	Single Photon Emission Computerized Tomography
TKD:	Transkranial Doppler Ultrasonografi
TNF-Alfa:	Tümör Nekrozis Faktör-Alfa
tPA:	Doku Plazminojen Aktivatörü
µm:	Mikron

TEŞEKKÜR

Dokuz Eylül Üniversitesi Tıp Fakültesi Nöroşirurji Anabilim Dalı'ndaki uzmanlık eğitimim süresince bilgi, görgü ve deneyimlerinden her aşamada faydalandığım ve birlikte çalışmaktan her zaman onur duyduğum değerli hocalarım; başta Anabilim Dalı Başkanımız Prof. Dr. M. Nuri ARDA olmak üzere, değerli hocalarım Prof. Dr. Serhat ERBAYRAKTAR, Prof. Dr. Ercan ÖZER, Prof. Dr. Burak SADE, Doç. Dr. H. Selim KARABEKİR, desteğini hiçbir zaman eksik etmeyen değerli tez hocam Yrd.Doç. Dr. Orhan KALEMCİ' ye, Uzm. Dr. Murat YILMAZ' a, kliniğimizden ayrılan ya da emekli olan değerli öğretim üyeleri Prof. Dr. Ümit Dursun ACAR, Prof. Dr. Emre Metin GÜNER, Prof Dr. Kemal YÜCESOY ve Prof. Dr. Nurullah Yüceer' e, gecesiyle gündüzüyle küçücük bir odada dolu dolu 5 yıl geçirdiğim ve ailemden çok yüzlerine aşina olduğum tüm asistan arkadaşlarıma, başta Uzm. Dr. Ceren KIZMAZOĞLU olmak üzere burada adını sayamadığım tüm kıdemlilerime, tez çalışmamda yardımlarını benden hiç esirgemeyen Tıbbi Patoloji Anabilim Dalından Uzm. Dr. Ayça ERŞEN DANYELİ' ye, Multidisipliner Deney Hayvanları Laboratuarı araştırma görevlisi Gonca KAMACI' ya, başta servis sorumlumuz ve ablamız Hem. Şirin AKYIL' a olmak üzere tüm servis ve ameliyathane hemşire ve personellerine, her zor anımızda bizden bilgi ve tecrübesini hiçbir zaman esirgemeyen sevgili ağabeyimiz Hüseyin VARLI' ya teşekkürü bir borç bilirim.

Beni dünyaya getiren, büyütüp yetiştiren sevgili aileme,

Asistanlık süresince zor anlarımda hep yanımda olan, ayrı geçirdiğimiz zaman boyunca beni sabırla bekleyen ve tez yazım sürecinde gecesini gündüzüne katıp sağlığı bozulma pahasına bana yardım eden sevgili eşim Lerzan AKYOLDAŞ'a sonsuz teşekkürlerimi sunarım.

İNTRAKRANİAL CERRAHİ SIRASINDA KULLANILAN HEMOSTATİK MATRİKSİN SEREBRAL ARTERLER ÜZERİNDE VAZOSPAZMİK ETKİSİ

Amaç: Bu çalışmada, trombin içeren hemostatik matriksin rat baziler arteri üzerine vazospazmik etkisinin incelenmesi amaçlanmıştır.

Yöntem: Çalışmada 28 adet Wistar Albino türü dişi rat kullanılmıştır. Ratlar randomize olarak dört gruba ayrılmıştır. Grup I (kontrol grubu) hiçbir cerrahi işlem uygulanmadan sakrifiye edilmiştir. Grup II'deki ratlarda sisterna mangaya, 0,1 ml otolog nonheparize arteriyel kan enjeksiyonu yapılmıştır. Grup III'deki ratlarda sisterna mangaya, 0,1 ml hemostatik matriks enjeksiyonu yapılmıştır. Grup IV' teki ratlarda sisterna mangaya, eşit miktarda karıştırılmış 0,1 ml otolog nonheparize arteriyel kan ve hemostatik matriks enjeksiyonu yapılmıştır. Grup II, Grup III ve Grup IV' teki ratlar, cerrahi işlemi takiben 48. saatte sakrifiye edilmiştir. Ratların baziler arterlerinden üst, orta ve alt olmak üzere üç kesit alınmıştır. Bu kesitler ışık mikroskopu altında fotoğraflandıktan sonrası bilgisayar programı yardımı ile kesit alanları ölçülmüş ve üç kesitin ortalaması alınmıştır. Baziler arter ortalama kesit alanı ölçümleri One-Way ANOVA varyans analizi ve Post Hoc Tukey ikili karşılaştırma testi ile istatistiksel olarak değerlendirilmiştir. $p<0,05$ anlamlı kabul edilmiştir.

Bulgular: Dört grubun ortalama baziler arter kesit alanları, One-way ANOVA varyans analiz testi ile değerlendirildiğinde istatistiksel olarak anlamlı fark bulunmuştur ($p<0,05$). Gruplar, Post Hoc Tukey ikili karşılaştırma testi ile değerlendirildiğinde; yalnızca kontrol grubu (Grup I) ile deneysel subaraknoid kanama (SAK) oluşturulan grubun (Grup II) ortalama baziler arter kesit alanları arasında istatistiksel olarak anlamlı fark bulunmuştur ($p<0,05$). Grup II, Grup III ve Grup IV'ün ortalama baziler arter kesit alanlarının, Grup I (kontrol grubu) ortalama baziler arter kesit alanına göre sırasıyla %36, %19 ve %22 azaldığı izlenmiştir.

Sonuç: Trombin içeren hemostatik matriksin, kontrol grubuna göre istatistiksel olarak anlamlı bulunmasa da, rat baziler arteri üzerinde vazospazmik etki yaptığı ortaya koyulmuştur. Kranial cerrahilerde kullanılırken hemostatik matriksin trombin içeriği nedeniyle, serebral arterler üzerinde vazospazmik etkisinin olabileceğinin akılda tutulması gerekmektedir.

Anahtar Kelimeler: Hemostatik Matriks, Rat, Subaraknoid Kanama, Vazospazm.

THE INVESTIGATION OF VASOSPASM EFFECT OF HEMOSTATIC MATRIX USED IN INTRACRANIAL OPERATIONS ON CEREBRAL ARTERIES[1]

Purpose : The aim of this study is to investigate the vasospasm effect of the thrombin-containing hemostatic matrix on the rat basilar artery.

Materials and Methods: A total of 28 female Wistar Albino rats are used in the study. The rats are randomized into four groups. The rats in Group I (Control Group) are sacrificed without any surgical manipulation. 0,1 ml of nonheparinize autologous arterial blood is injected into cisterna magna of the rats in Group II, and 0.1 ml of heamostatic matrix is injected into cisterna magna of the rats in Group III, and 0.1 ml mixture of the nonheparinize autologous arterial blood and the heamostatic matrix are injected into cisterna magna of the rats in Group IV. The rats in the Group II, Group III and Group IV are sacrified 48 hours after surgical procedures. Three sections are obtained from each rat's arteries and photographed under light microscope. Basilar artery cross-section areas are measured using computerized image-analyse systems. For group comparisons, analysis of variance (ANOVA) with post-hoc Tukey test is performed. Differences are considered to be significant at $p<0.05$.

Results: Analysis of variance (ANOVA) with post-hoc Tukey test was performed between four groups. Mean basilar artery cross-section areas of all groups revealed statistically significant difference between only group I and group II ($p <0.05$). It has been observed that the mean basilar artery cross-section area of Groups II, III and IV have decreased 36%, 19% and 22% respectively as compared to that of Group I (control group).

Conclusion: Although the results pertaining to hemostatic matrix containing trombin is not statistically significant difference; it has been set forth that it has a vasospasmic effect on rat basilar artery. It is, therefore, important to remember that when used in cranial surgery, it can have a vasospasmic effect on cerebral arteries due to the trombin contained within the hemostatic matrix.

Keywords: Hemostatic Matrix, Rat, Subarachnoid Hemorrhage, Vasospasm.

[1] Dr. Göktuğ AKYOLDAŞ, DEÜ Tıp Fakültesi Hastanesi, Beyin ve Sinir Cerrahisi ABD, 35330 İnciraltı/İZMİR

GİRİŞ ve AMAÇ

Serebral vazospazm, subaraknoid kanama (SAK) sonrası, travmatik beyin hasarı, intraventriküler kanamalar, menegial enfeksiyonlar ve kraniotomi prosedürleri sonrası gelişen uzamış ve geri dönüşlü arteriyel daralmadır. (1,2,3,4,5,6,7,8,9,10,11,12,13,14,15,16,17). 1951 yılında Ecker ve Reimenscheneider serebral vazospazmı ilk kez anjiografik olarak göstermişlerdir (18). Allcock ve Drake'in 1965'te yaptığı çalışmada, anevrizmal subaraknoid kanama sonrasında %70 hastada anjiografik olarak arteryal daralma izlenmiş olup hastaların %30'unda klinik bulgu saptanmıştır (19). Fisher, bilgisayarlı tomografi tetkikinde subaraknoid mesafedeki kan miktarının vazospazm insidansı ve şiddetli ile yakından ilişkili olduğunu göstermiştir (20). Vazospazm patogenezi tam olarak aydınlatılamamıştır (21,22,23,24). Vazospazma bağlı mortalite ve morbidite, sıklıkla etkilenen arter distalindeki bölgede perfüzyon azalmasıyla ilişkilidir (25,26,27,28). Etkin tedavi, vazospazm tanısının erken konulmasına bağlıdır (25,29,30,31). Genellikle tanı, klinik olarak konulurken transkraniyal doppler ultrasonografi, anjiografi veya BT anjiografi ile desteklenmektedir (29,31,32).

Hemostatik Matriks, sığır jelatini ve insan veya sığır trombini içeren ve hemostaz amaçlı kullanılan topikal bir ajandır (33,34). Günümüzde nöroşirurji (35,36,37,38) başta olmak üzere üroloji (39,40,41), kalp cerrahisi (42), sinüs cerrahisi (43), vulvar cerrahi (44), endoskopik cerrahiler (37), jinekoloji (45) ve göğüs cerrahisinde (46) birçok cerrah tarafından, hemostaza yardımcı olması açısından tercih edilmektedir.

Vazospazm oluşumundaki en önemli faktör, subrakanoid mesafedeki kan komponentleri olarak görülmektedir (47). Literatürde, insan kaynaklı kan ürünü (trombin) içeren Hemostatik Matriks'in, subaraknoid mesafede kullanıldıktan sonra serebral arterlerde vazospazmik etkisinin araştırıldığı bir çalışma bulunmamaktadır. Bu çalışmanın amacı, Hemostatik Matriks'in rat baziler arteri üzerinde vazospazmik etkisini incelemektir.

SEREBRAL VAZOSPAZM

Tanım

Serebral vazospazm; subaraknoid kanama, kafa travması (subaraknoid kanama ile birlikte ya da değil), meningeal enfeksiyonlar, arterio-venöz malformasyonlar sonrası gelişen intraventriküler kanama ve kranial cerrahileri takiben büyük serebral arterlerde yavaş gelişen belirgin daralma ile karakterize bir sendromdur (1,2,48,49). Beyinde iskemi ya da enfarkt gelişmesi sonucu geç başlayan nörolojik kayıp veya her ikisinin beraber olduğu patolojik olaylar zinciridir (50).

Vazospazm terminolojik olarak, anjiografik vazospazm ve serebral vazospazm olarak ikiye ayrılmaktadır. Anjiografik vazospazm, damar lümeninin anjiografik olarak daralmasıdır (18). Klinik vazospazm ise serebral damar lümen daralması nedeniyle meydana gelen iskemik bir sendromdur ve sinsi başlangıçlı olup bilinç düzeyinde gerileme, fokal motor defisit ve/veya konuşma bozuklukları ile karakterize progresif bir süreçtir. Subaraknoid kanama sonrası anjiografik vazospazm gelişme oranı %70 iken sadece %20-30'u klinik vazospazm paterni gösterir (51).

Tarihçe

Subaraknoid kanama sonrası geç dönemde hastaların nörolojik tablolarının kötüleşmesi, araştırmacıları altta yatan sebebi araştırmaya yönlendirmiştir. 1800'lü yılların ortalarında SAK sonrası gelişen bazı nörolojik semptomların etyolojisinde vazospazm düşünülmeye başlanmıştır. Peabody, 1891 yılında spazmı; vasküler düz kasların spazmodik kontraksiyonu şeklinde tariflemiştir. Florey, 1925'te, elektriksel ve mekanik uyarı sonucu serebral vasküler damarlarda lokal olarak spazm geliştiğini raporlamıştır. Forbes ve Cobs, 1938 yılında yaptığı çalışma ile serebral damarları kontrol eden vazokonstrüktör ve vazodilatatör sinir liflerinin varlığını ortaya koymuştur.

1944'te Zucker'in yaptığı çalışmada kan yıkım ürünlerinin vazospazma yol açtığını gösterilmiştir (52). 1951 yılında Ecker ve Reimenscheneider, serebral vazospazmı ilk kez anjiografik olarak göstermişlerdir (18). Lenda, 1960 yılında yaptığı

çalışmasında kedi piamaterine topikal yolla seratonin ve anjiotensin uygulayarak pial damarlarda spazm olduğunu göstermiştir.

Allcock ve Drake 1965'te, 175 hasta üzerinde yaptığı çalışmada, vazospazmın SAK sonrasında görülen morbidite ve mortalitenin asıl sebebi olduğunu göstermişlerdir (19). Kapp ve arkadaşları ise aynı yıllarda serebral arterlerin etrafına kan enjekte edilerek arter boyunca pıhtı oluşturulmasıyla da vazokontrüksiyon oluşabileceğini göstermişlerdir.

Echlin'in 1965 yılında maymun baziler ve vertebral arterleri üzerinde yaptığı çalışma, vazospazm etyopatogenezinin araştırılmasına yönelik yapılan en önemli çalışmalardan biri olarak kabul edilmektedir (53). Bu çalışmaya göre maymun baziler ve vertebral arterlerinin taze arteryal kan ile yıkanması, lokal mekanik ve elektriksel aktivitenin varlığı ve seratoninin varlığının belirgin vazospazm yol açtığı ortaya koyulmuştur.

1970'li yıllarda sistemik kan basıncı ve santral venöz basıncın yükseltilmesi suretiyle hastalarda gelişmiş olan nörolojik kayıpların bazılarının geri döndürülebileceği yapılan çalışmalar ile ortaya konmuştur (54,55). Suzuki ve Yoshimoto'nun 1973 yılında yaptığı çalışmada vazospazmlı hastalarda en önemli prognostik faktörün hastanın bilinç düzeyi olduğunu belirtilerek; yaş, cinsiyet, motor ve kranial sinir tutulumunun cerrahi sonuç üzerine etkilerinin önemli olmadığı ortaya konulmuştur(56). Grup ve arkadaşlarının 1977'de Positron Emisyon Tomografi (PET) yardımı ile vazospazmla ilgili olarak yaptıkları çalışmada, vazospazm olan bölgede serebral kan akımının ve oksijen metabolizma hızının azaldığı gösterilmiştir(57).

1980 yılında Fisher ve arkadaşları, bilgisayarlı tomografi tetkikinde, subaraknoid mesafedeki kan miktarının vazospazm gelişme ihtimali ile yakından ilişkili olduğunu göstermişlerdir (20). Sasaki ve arkadaşlarının 1981 yılında yaptığı çalışmada SAK sonrasında oksihemoglobinin methemoglobine dönüşümü sırasında açığa çıkan serbest oksijen radikallerinin membran fosfolipidlerinde peroksidasyona yol açarak serebral vazospazmın etyopatogenezinde önemli bir role sahip olduğu öne sürülmüştür (58).

Epidemiyoloji

Serebral vazospazm, en sık subaraknoid kanama sonrası görülmekle beraber, kafa travmaları, arteriyo-venöz malformasyon kanamaları, kranial cerrahi sonrası, meningeal enfeksiyonlar ve diğer serebrovasküler olaylar sonucunda da görülebilmektedir. Literatürde subaraknoid kanama sonrası vazospazm görülme sıklığı %30-70 gibi geniş bir aralıkta bildirilmiş ve vazospazmın kanamadan 3-5 gün sonra başladığı belirtilmiştir (25,26,29,31,32, 59). Serebral vazospazmın subaraknoid kanama sonrası 3. günde başladığı, 1.haftada pik yaptığı ve 12. günden itibaren çözülmeye başladığı rapor edilmiştir (60). Allcock ve Drake'in 1965'te yaptığı çalışmada, anevrizmal subaraknoid kanama geçirmiş hastaların %70'inde anjiografik olarak arteryal daralma izlenmiş olup hastaların %30'unda klinik bulgu saptanmıştır (19).

Post travmatik vazospazmın anterior sirkülasyonda %18,6-%50 (61,62,63,64,65,66,67,68,69,70,71,72), posterior sirkülasyonda ise %19-37 (70,73,74) oranında görüldüğü bildirilmiştir. Al-Mefty ve arkadaşları, tümör rezeksiyonu sonrası vazospazm olabileceğini göstermiş ve bunun büyük oranda pituiter adenom rezeksiyonu ile ilişkili olduğunu bildirmişlerdir (48). Graf and Nibbelink'in 274 SAK hastası üzerinde yaptığı çalışmada, kötü klinik tablo ile anjiografide saptanan vazospazm arasındaki belirgin ilişki ortaya konulmuştur (75). Fisher ve arkadaşlarının yaptığı çalışmada, bilgisayarlı tomografi tetkikinde, subaraknoid alanda 5x3mm'den büyük kan hacmine sahip 24 hastanın 23'ünde şiddetli semptomatik vazospazm olduğu ortaya konulmuştur. Yine aynı çalışmada, bilgisayarlı tomografi görüntülemelerinde subaraknoid mesafede kan izlenmeyen, ya da diffüz kan izlenen 18 hastanın sadece 1'inde semptomatik vazospazm saptanmıştır (20). Fisher ve arkadaşları bu çalışma ile, anevrizma SAK hastalarında Fisher BT skalasını yayınlamıştır (Tablo1).

Tablo 1: Anevrizmal Subaraknoid Kanamada Fisher BT Derecelendirme Skalası

Grade 1	Saptanabilen subaraknoid kan yok
Grade 2	1 mm'den daha ince diffüz yada vertikal tabakalar
Grade 3	1 mm pıhtı ve/veya —1 mm vertikal tabaka
Grade 4	Diffüz SAK ile ya da SAK olmaksızın intraserebral veya intraventriküler pıhtı

Literatürde cinsiyet ile vazospazm arasında bir korelasyon saptanamamıştır (19, 76, 77). Weir ve arkadaşlarının, 3500 hasta üzerinde yaptığı çalışmada sigara içmenin artmış klinik vazospazm ile ilişkili olduğu gösterilmiştir (78). SAK geçirmiş 223 hasta üzerinde yapılan çalışmada, hipertansiyon öyküsü olan hastaların kanama sonrasındaki takiplerinde yapılan bilgisayarlı tomografi görüntülemelerinde daha fazla alanda serebral enfarkt görüldüğü raporlanmıştır (79).

Patofizyoloji:

SAK sonrası oluşan vazospazmın patofizyolojisi hala tam olarak anlaşılamamıştır (21,22,23,24). Kan ürünlerinin subaraknoid boşluğa yayılması ve parçalanması ile kanın kaybolması arasında geçen süre, vazospazmın başlaması ve çözülmeye başlaması arasında geçen süre periyodu ile uyumlu olduğu için kan ürünlerinin vasozpazma sebep olduğu yaygın olarak kabul edilmektedir (80).

Mevcut teoriler, uzamış arteriyel kontraksiyon, arteriyel duvardaki yapısal değişiklikler, kan ürünlerinin yıkımı ve enflamatuar yanıt başlıkları altında tartışılacaktır.

Uzamış Arteriyel Kontraksiyon

Serebral vazospazm**,** oksihemoglobinin tetiklediği ya da aracı olduğu uzamış arteriyal kontraksiyonun bir sonucu olarak gelişir (81). Oksihemoglobin direkt olarak damar düz kaslarını etkileyebilir ya da indirekt mekanizmalar ile lokal olarak vazoaktif maddelerin arter duvarından salınmasını ve serbest radikal ve lipid peroksitlerinin üretimini sağlayabilir (82). Süperoksit serbest radikalleri, potent bir vazodilatatör olan nitrik oksiti inaktive eder ve lipid peroksidaz aktivitesini arttırır (82). Buna karşılık nitrikoksitin inaktivasyonu artmış protein kinaz C aktivitesini takiben hücre içi kalsiyum depolarının salınmasına neden olur (82).

Oksihemoglobin, hücre içi kalsiyum depolarının boşalmasına, protein sentezi baskılanmasına ve takiben hücre dışı kalsiyumun voltaj bağımsız kalsiyum kanallarına doğru akmasına neden olur (83). Bu subaraknoid kanama sonrası hücre içi kalsiyum artışını açıklar (82). Mitokondri içine bu denli masif kalsiyum iyon akışı, mitokondrial respiratuar zincirden nitrikoksit, süperoksit anyon, hidroksil serbest radikali ve peroksinitrit gibi serbest radikallerin oluşmasına neden olur (84). Serbest radikal formasyonu, kalsiyum ve/veya calmodulin bağımlı mekanizma ile prostaglandin dengesini, vazodilatatör prostaglandin I2'den vazokontriktör prostoglandin E2'ye doğru bozar (85).

Kalsiyum kalmoduline bağlanarak onu aktive eder, bu kompleks de sırasıyla miyozin hafif zincir kinazı aktive eder (87). Bu enzim de miyozin hafif zincirlerinin fosforile olmasını sağlar. Fosforilasyonu takiben aktin başı ile miyozin filamentleri arasında oluşan çapraz bağ, vasküler düz kas hücrelerinin kasılmasına ve damar lümeninin daralmasına neden olur. Miyozin hafif zincir kinazın kalsiyum bağımlı aktivasyonu sonucu fosforile olan miyozin hafif zincirinin, vasküler kontraksiyonda ana yolağı oluşturduğu yaygın olarak kabul görmektedir (88).

Arteriyel Duvardaki Yapısal Değişiklikler

Uzamış arteryel vasküler düz kas kontraksiyonu, intimal kalınlaşma ya da damar duvarında subendotelial fibrozis meydana getiren ikincil morfolojik değişikliklere neden olur (82). Lümen içinde oluşan beyaz kan hücreleri ve trombosit

agregasyonu duvar kalınlığının artması gibi yapısal damar duvarı değişikliklerine öncülük etmektedir (82). Bu morfolojik değişiklikler, ilk zamanlar luminal daralmanın asıl sebebi olarak düşünülmüşse de yapılan çalışmalar sonucunda bu oluşumların vazospazma sekonder olarak oluştuğu açıklık kazanmıştır (82). Günümüzde luminal daralmanın asıl sebebinin arter duvarını kalınlığının artmasından çok, uzamış damar düz kas kasılması olduğu düşünülmektedir (89). Arterial hiperplazi, trombosit agregasyonu ve ödem sonucu oluşan yapısal değişiklikler, serebrovasküler direnç artışına ve dolayısıyla serebrovasküler akımın azalmasına yol açar.

Arter duvarında en çok değişikliğe uğrayan tabaka intima tabakasıdır. Deneysel çalışmalar sonrasında intimada belirgin kalınlaşmaya yol açan polimorf infiltrasyonu, granülasyon, media tabakasında migrasyon, düz kas hücre proliferasyonu, fibroplazi, kollejenizasyon saptanmıştır. İntimal kalınlaşma, kanama sonrasını takiben eden ilk haftada histopatolojik olarak görünür hale gelmektedir (90). Vazopsazmda görülen damar duvarının zaman içindeki histopatolojik değişimi Tablo 2'de özetlenmiştir.

Tablo 2: Vazospazmda zamanla görülen patolojik damarsal değişiklikler

Zaman	**Damar Tabakası**	**Patolojik Değişiklik**
1-8. Günler	Adventisya	Enflamatuar hücreler (lenfositler, plazma, mast hücreleri) Konnektif dokuda artış
	Media	Kas nekrozu ve elastika gevşekliği
	İntima	İntima endotelyal şişme, vakuolizasyon, kalınlaşma, intraendotelyal gergin bileşkelerin açılması
9-60. Günler	İntima	Düz kas hücrelerinin proliferasyonu sonucu intimal kalınlaşma

Enflamatuar Yanıt

Vazospazm patofizyolojisinde geçerli kabul edilen bir diğer teori, subaraknoid kanama sonrası yanıt olarak meydana gelen enflamasyondur.

Sorumlu enflamatuar yanıtın iki yolla olduğu düşünülmektedir. Birincisi enfeksiyonlar, travma ya da immun yanıt sonrası oluşan klasik enflamatuar yanıt fenomeni, ikincisi ise trigeminal duyu sinirleri uçlarından salınan kalsitonin gen ilişkili peptid ve substants P gibi peptidlerin aşırı salınmasıyla meydana gelen nörojenik enflamatuar yanıttır (91).

Nörojenik Enflamasyon

Subaraknoid kanama sonrası yapılan ölçümlerde substans P ve kalsitonin gen-ilişkili peptidin, beyin omurilik sıvısındaki konsantrasyonunun hızla yükseldiği gösterilmiştir (92). Subaraknoid kanama sonrası salınan substans P, kalsitonin gen-ilişkili peptid ve diğer ürünler olan histamin, 5 hidroksitriptamin, endotelin ve bradikinin kan beyin bariyerindeki protein formasyonunda dislokasyona neden olur. Bu proteinlerin dislokasyonu çok sayıda maddenin damar içine kaçmasına ve kan beyin bariyerinin rüptüre olmasıyla sonuçlanır (91).

Perivasküler sinir uçlarından nöropeptidler ve diğer nöromodülatörlerin salınmasıyla nörojenik enflamatuar yanıt son bulur. Nörojenik enflamatuar yanıtın oluşması kabaca vazospazm oluşumu ile uyuşmaktadır (93).

Klasik Enflamasyon

Klasik enflamatuar yanıt bifaziktir. Akut faz kısa sürelidir ve subrakanoid kanamanın hemen sonrasında bölgeye gelen polimorfnüveli nötrofil, monosit ve makrofajlar tarafından meydana getirilir (94-95). Kronik faz ise günler ve haftalar içinde meydana gelir, oluşumundan lenfosit ve plazma hücreleri sorumlu tutulmaktadır (96,97).

Akut enflamasyon iki komponentten meydana gelir. İlki, arteriol relaksasyonun (artmış kan akımı) ve lokal endotelial hücre kontraksiyonunun (artmış vasküler

permeabilite) neden olduğu vasküler yanıttır (94-95). Diğeri ise enflamasyon bölgesine göç etmiş olan makrofaj, nötrofil, monositlerin ve fagosite edilmiş enflamatuar partiküllerin oluşturduğu hücresel yanıttır. Bu enflamatuar etkili hücreler daha sonra degranüle olur ve ekstravasküler boşluğa enzimlerini ve diğer toksik mediatörlerini salarak kronik enflamatuar yanıtı başlatır (98).

Proenflamatuar uyarılarla aktif hale gelen lenfosit ve monosit/makrofajlar tarafından salgılanan sitokinler, reaktif oksijen türevleri ve hidrolitik enzimler sonucunda, kronik enflamasyon meydana gelir. Kronik enflamasyon günler ve haftalar içinde gelişebilir ve aylar veya yıllarca etkisini devam ettirebilir (96, 97).

Vazospazmda enflamatuar mediyatörler, immun kompleksler, Eikosanoidler ve sitokinler, klasik enflamatuar yanıttan sorumludur (99). SAK sonrası bölgeye lökokosit göçünün sağlanması için gerekli olan hücre adezyon molekülleri salgılanır (100). Yapılan deneysel modellerde, bölgeye lökosit göçünün önlenmesinin vazospazmı azalttığı gösterilmiştir (101). Lökositler arterlerin kasılmasına yol açan vazokonstrüktör maddeler salgılamaktadır ve yaptıkları fagositlerin parçalanmasıyla serbest oksijen radikalleri meydana gelir. Lökositler ayrıca NO ile reaksiyona girebilen serbest radikaller yapar ve doğal vazodilatatör mekanizmayı bozar. Açığa çıkan sitokinler, endotelin gibi vazokonstrüktör maddelerin sentezini arttırır (102). Ayrıca sitokinler, immun cevapta güçlü mediatör ve regülatördürler.

Kanda bulunan diğer hücrelerden granülositler, monositler, lenfositler de enflamasyon sahasına toplanır ve sitokinleri kapsayan çeşitli substratların salgılanmaya başlanmasıyla, enflamasyonun akut evresi başlamış olur. Sitokinlerden özellikle TNF-Alfa, IL-la, IL-lBeta, IL-6 ve IL-8'in deneysel ve/veya klinik SAK sonrası serebral vazospazmda aktif rol oynadığı saptanmıştır (103).

İnflamasyon bölgesine toplanmış çeşitli kan hücrelerinden bu enflamatuar mediatörlerin sentezi ve düzenlenmesi ise normalde hücre sitoplazmasında inaktif halde bulunan bir transkripsiyon faktörü olan Nükleer Faktör kappaB (NF-κB) tarafından kontrol edilir. Normalde inaktif halde bulunan NF-κB, diğer reaksiyonlarla üretilmeye başlanan reaktif oksijen türevleri, hidrojen peroksid, hidroksiradikal ve superoksid gibi serbest radikaller tarafından aktive edilir. Böylece vazospazmın enflamasyon kaskadı başlamış olur (104,105,106).

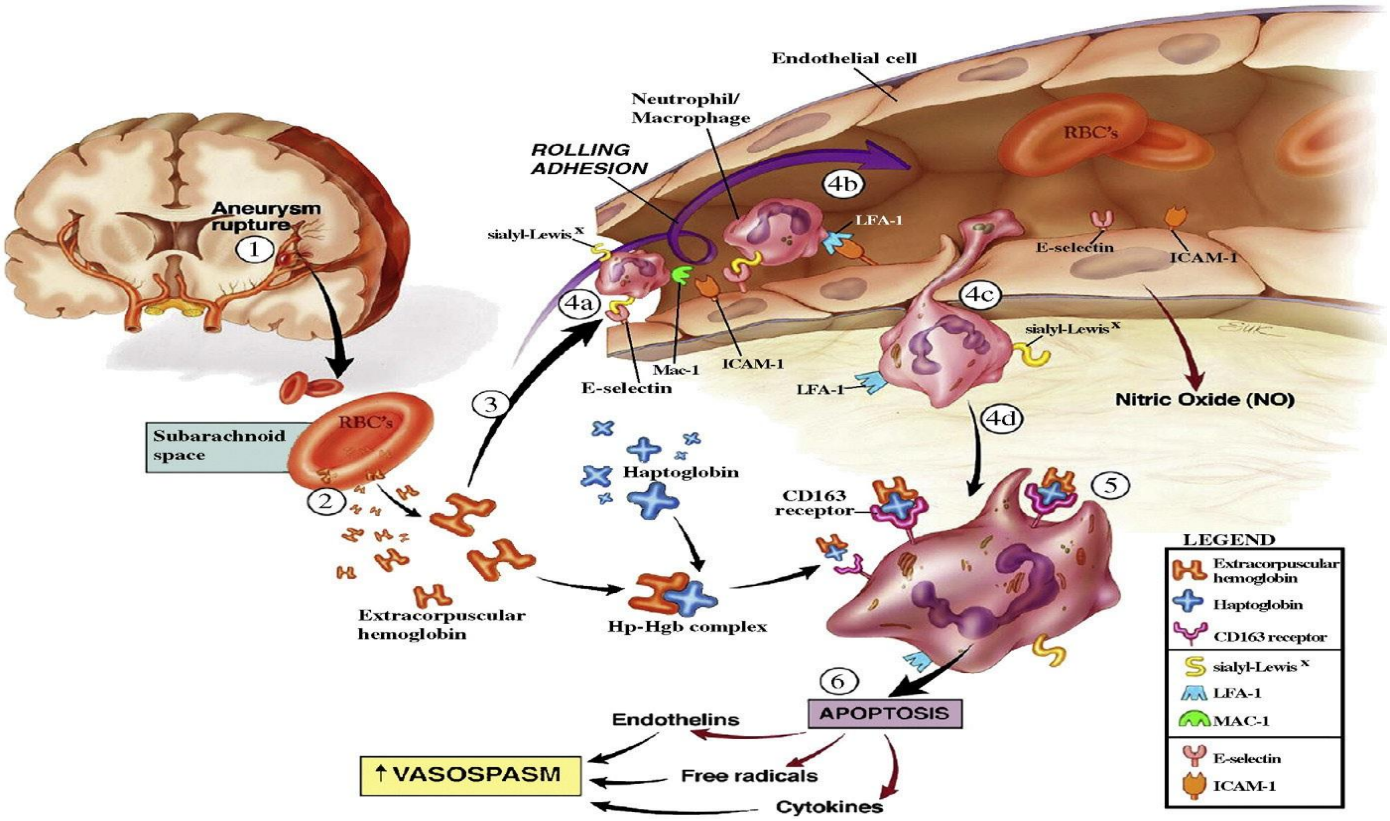

Şekil 1: Vazospazm Oluşum Şeması (244)

TNF-Alfa, mononükleer fagositler ve T-hücrelerince üretilir, nötrofilleri ve endotel hücrelerini aktive eder (enflamasyon ve koagulasyon oluşturur). Buna ilave olarak hipotalamusu (ateş oluşturur) ve karaciğeri (akut faz reaktanları oluşturur) stimule eder ve katabolik süreci başlatır. IL-1 mononükleer fagositlerce üretilir; endotelyal hücreler (enflamasyon ve koagulasyonu ilerletir) , hipotalamus (ateş oluşturur), ve karaciğer (akut faz reaktanlarını artırır) üzerine etki eder ve katabolizmayı da artırırlar.

Bir diğer önemli ürün olan selektinler, lökositlerle endotel arasında adezyon formasyonunun oluşmasını sağlarlar ve gelişmekte olan enflamasyonu yansıtırlar (107, 108). Subaraknoid kanama sonrası E-Selektin düzeyinin artığı saptanmış, hatta orta ve ağır düzeyde vazospazm gelişen hastalarda çok yüksek değerlere ulaştığı belirlenmiştir (109). P-Selektin seviyeleri, düşük dereceli subaraknoid kanama sonrası iskemi gelişen hastalarda daha yüksek bulunmuş iken L-Selektin seviyesi de gecikmiş serebral iskemi gelişmeyen hastalarda daha yüksek bulunmuştur.

Lökosit adezyon ve migrasyonundan ana sorumlu integrinler LFA-1 (Lenfosit

Fonksiyon İlişkili Antijen-1) ve MAC-1 ‘dir (110,111). Araştırmacılar, yaptıkları deneysel subaraknoid kanama çalışmalarında, anti- LFA-1 ve anti- MAC-1 monoklonal antikorlarının sistematik olarak verilmesinin rat, tavşan ve maymunda morfometrik arterial vazospazma etkilerini incelemişler ve tüm modellerde kanama sonrası vazospazmın belirgin şekilde azaldığını bildirmişlerdir. Ayrıca enflamasyon sahasına makrofaj ve nötrofillerin periadventisyal infiltrasyonunun daha az olduğunu göstermişlerdir (112,113,114).

İmmunglobulin süperaile proteinlerinin vazospazm da etkinliği araştırılmış ve ICAM1’in, klinik vazospazm gelişen hastalarda yükseldiği gösterilmiştir (109). Bir çok çalışmada da bu proteinlerin miktarındaki artışın anevrizmal subaraknoid kanama sonrası kötü prognoz ile korole olduğu bulunmuştur (115,116,117). Yapılan bir çalışmada anti-ICAM-1 monoklonal antikorunun anti-LFA-1 monoklonal antikoru gibi baziler arterde vazospazm azaltıcı ve enflamatuar hücre infiltrasyonunu engelleyici etkisi olduğu gösterilmiştir (118).

Nitrik Oksit

Nitrik oksit damar duvarından sentezlenmektedir. Stres ve metabolik disfonksiyonu azaltmak ile görevlidir ve belirgin arteriyel vasodilatasyona yol açmaktadır (156). Subaraknoid kanama sonrası serbest hemoglobin, nitrik oksit aracılı vasodilatasyonun bir çok komponentini bozmaktadır.

Enflamasyonun yanı sıra NO disfonksiyonunun, subaraknoid kanama sonrasında meydana gelen vazospazmda önemli bir role sahip olduğu düşünülmektedir ve bir çok deneysel çalışmada nitrik oksit hedef alınmıştır (119). Anevrizmal kanama sonrası vazospazm gelişen hastalarda ana endojen NO kaynağı olan nitritlerin BOS seviyeleri belirgin olarak düşük bulunmuştur (119,120,121). Ayrıca yapılan deneysel ve klinik bir çok çalışmada, intraserebral, intraventriküler NO enjeksiyonu ve sistemik nitrit infüzyonunun, vazospazm şiddetinde ve insidansında azalmaya yol açtığı gösterilmiştir (122,123,124).

Endotelin-1

Endotelial hücreler, salgıladıkları gevşeme ve kasılma faktörleri ile vasküler düz kas tonusunun lokal kontrolünde anahtar role sahiptir. Endoteliyum kaynaklı kontraksiyon mekanizmasının, serebrovasküler sistem üzerindeki fizyolojik rolü hala tam aydınlatılamamış olmasına rağmen mevcut bulgular patolojik bir durumda vazokontrüktör ürünlerin daha potent olduğunu ortaya koymaktadır (125).

Endotelyal hücrelerden, bilinen en potent vazokontrüktörlerden biri olan Endotelin-1 salgılanmaktadır (126). Endotelin-1'in uzun ömürlü vazokonstrüktör ve hipertansif etkisi, yapılan çalışmalarla çok iyi ortaya konmuştur. Artmış Endotelin-1 üretiminin bir çok damar hastalığının patogenezinde rol oynadığı genel olaral kabul görmektedir (127). Bir çok kanıt, Endotelin-1'in subaraknoid kanama sonrası patofizyolojide önemli rol oynadığını ortaya koymuştur. Birinci kanıt, SAK hastalarının kan ve BOS (Beyin Omurilik Sıvısı) örneklerinde, Endotelin-1 düzeylerinin yüksek olduğunun saptanmasıdır (128.129), ayrıca vazospazm gelişimiyle koreledir (130,131,132,133,134). İkinci kanıt ise deneysel olarak Endotelin-1 uygulanmasının gecikmiş vazospazmı tetiklediğinin gösterilmesidir (135,136,137). Üçüncü kanıt ise, Endotelin-1 antagonistlerinin deneysel SAK modellerinde vazospazmı azalttığının belirlenmesidir (138,139,140).

Trombin

Trombin bir serin proteaz koagülasyon proteinidir. Yapılan hayvan deneylerinde, subaraknoid kanama sonrası oluşan vazospazm patofizyolojisinde, ayrıca iskemik inme ve intraserebral hematom sonrası kan beyin bariyeri geçirgenliğinin bozulmasında rol oynadığı gösterilmiştir (141,142). Bu nedenle serebral vazospazm gelişiminde önemli bir role sahip olduğu düşünülmektedir. Fakat bunu hangi yollarla yaptığı halen daha tam olarak aydınlatılamamıştır (143). Fizyolojik şartlarda trombin, beyin omurilik sıvısında ölçülememektedir (144). Fakat trombin prekürsörü olan protrombin konsantrasyonu 5-10 nM'dir (144).

Bir kez subaraknoid boşluğa kanama olduktan sonra trombin miktarı çok hızla

yükselir ve çok yüksek seviyelerde kalır, çünkü subaraknoid boşlukta koagülasyon sisteminin aktive olması ile sağlam ve kalıcı bir fibrin ağı üretilir (145). Subaraknoid kanama sonrası kandan subaraknoid boşluğa geçen protrombin miktarı ile zaten beyin omurilik sıvısında bulunan protrombin miktarlarının toplamı bu düzeyde trombin üretmeye yeterlidir. Subaraknoid kanama sırasında ve sonrasında total trombin miktarı, vasküler efekt meydana getirmeye yetecek düzeyden daha yukarılara çıkmaktadır (146,147). Beyin omurilik sıvısındaki trombin aktivitesinin, spesifik olarak serebral vazospazm insidansı ve yoğunluğu ile korele olduğu gösterilmiştir (148,149). Hatta yapılan bazı çalışmalarda, trombinin proteolitik aktivitesinin inhibisyonunun, serebral vazospazm inhibisyonu ile ilişkili olduğu bulunmuştur (150,151).

Sonuç olarak, subaraknoid kanama sırasında beyin omurilik sıvısındaki trombin konsantrasyonu, aynı oksihemoglobinde olduğu gibi dramatik değişiklikler gösterir. Yüksek miktarlardaki konsantrasyon değişimi ve trombinin kendisinin vazokonstrüktif etkisi nedeniyle trombin, vazospazm patofizyolojisinde potent bir spazmojenik olarak kabul edilmektedir (143).

Tablo 3: Subaraknoid Kanama Sonrası Vazospazmdan Sorulu Maddeler

Eritrositler ve Yıkım Ürünleri	
Oksihemoglobin, demir, hemin, bilirubin, globin zinciri gibi bozunma ürünleri	Vazokonstrüksiyon, NO'nun vazodilatör etkisinin engellenmesi, endotelin salınımında artış, eicosanoid salınımında artış
Hemoglobin oksidasyonuyla stimüle edilmiş serbest radikal ve reaksiyon ürünleri	Vazokonstrüksiyon
Adenozin nükleotidler	Vazokonstrüksiyon
Diğer sitozolik proteinler	Bilinmiyor
Eritrosit membranları	Lipid peroksidasyonu için lipid sağlar
Trombosit İçerikleri	
Serotonin	SAK sonrası erken vazokonstrüksiyon
Adenozin nükleotidleri	Vazokonstrüksiyon
Lökositler ve Enflamatuar Mediatörler	
Lökositler	Vazokonstrüksiyon
Eicosanoidler	PG'ler ve tromboxanlarla artmış vazokonstrüksiyon, PGI'nın azalmasıyla azalmış vazodilatasyon
Sitokinler (interferonlar, TNF, büyüme faktörleri)	Artmış enflamasyon
Pıhtılaşma Kaskadı Ürünleri	
Fibrin yıkım ürünleri	Diğer spazmojenlere bağlı artmış vazokonstrüksiyon
Fibronojen	Bilinmiyor
Trombin	Bilinmiyor
Diğer Serum Proteinleri	
Bilinmiyor	

Klinik Özellikler

Serebral vazopazmda bulgular genellikle kademeli olarak gelişir. Vazospazm klinik olarak SAK sonrası 4. günde başlar, 7-8. günler arasında en yüksek düzeyine çıkar ve şiddeti azalarak 4. haftanın sonuna doğru düzelir (Şekil 2) (152). İlerleyici ve dalgalı seyir olabilir. Lokalize olmayan bulgular yeni başlayan baş ağrısı, bilinç seviyesi değişimleri, dezoryantasyon ve meningismusu içerir (153). Bu semptomlara ateş yükselliği eşlik edebilir. Fokal motor defisitler ve kranial sinir paralizileri gibi fokal nörolojik belirtiler görülebilir. Vazospazm insidansı ACA (Arterior Serebral Arter) trasesinde MCA (Orta Serebral Arter) trasesine göre daha yüksek oranda görülür. Ayrıca semptomlar aşağıdaki sendromların bir parçası olabilir (153).

Anterior Serebral Arter: Frontal lob bulguları ön plandadır. Abuli, yakalama/emme refleksi, idrar inkontinansı, halsizlik, yavaşlık, gecikmiş cevaplar, konfüzyon, fısıldama (153).

Orta Serebral Arter: Hemiparezi, monoparezi, afazi (153).

Vazospazmın etkin tedavisi ve önlenmesi için klinik bulguların erken fark edilmesi oldukça önemlidir. Ancak vazospazmın klinik semptom ve bulguları çok patognomonik değildir. Klinik durumu etkileyen faktörler arasında, vazospazm gelişen arterlerin lokalizasyonu ve spazm şiddeti, hastanın genel durumu, vital parametreleri, artmış kafa içi basıncı sayılabilir (154,155).

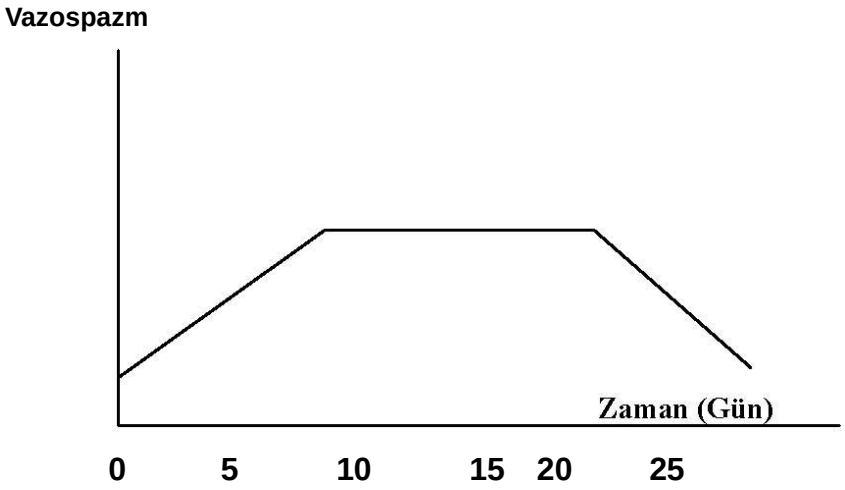

Şekil 2: Subaraknoid Kanama Sonrası Görülen Vazospazmın Zaman Gidiş Grafiği

Tanı

Serebral vazospazm tanısı klinik muayenede şüphe sonucu Transkranial Doppler Ultrasonografi (TKD) ve daha sonra da en önemli tanı yöntemi olan serebral angiografiye dayanır. Ayrıca Xenon Bilgisayarlı Tomografi, SPECT (Single Photon Emission Computerized Tomography), PET (Positron Emission Tomography), bilgisayarlı tomografi (BT), BT anjiyografi, Manyetik Rezonans Görüntüleme (MRG) , MR anjiyografi, elektroensefalografi (EEG) gibi yöntemler vazospazm tanısında yardımcı olabilir (18,156,157).

Anjiyografik olarak vazospazm, etkilenen arterde kontrast madde akımının azalmasıyla saptanır. Anjiyografide vazospazm 3. günden önce hemen hemen görülmezken, 5 ila 14. günde maksimum arteriyel daralma gözlenir ve 2 ila 4. haftalara doğru aşamalı olarak düzelir (51,158).

BT ve MRG'de primer veya sekonder iskemik alanların gösterilmesi ve kötüleşmekte olan bir hastada intrakraniyal hematom, hidrosefali gibi diğer nedenleri ekarte etmek açısından önemlidir (90,152,159).

TKD ile serebral damarların çapını direk ölçmek mümkün değildir, ancak ortalama kan akım hızının damar çapıyla ters orantılı olduğu prensibinden hareketle indirekt olarak vazospazmı gösterir. TKD incelemesinde MCA'da 120 cm/sn üzerindeki değerler vazospazmı düşündürür. Yapılan çalışmalarda bu incelemenin özgüllüğü %80-100 arasında değişirken, hassasiyeti %44-79 arasında bulunmuştur (152,160).

Tedavi

Vazospazmın multifaktöriyel bir hastalık olması nedeniyle tek bir tedavi yöntemi yoktur. Tedavinin amacı, vazospazm gelişimini önlemek ve vazokonstrüksiyonun neden olacağı iskemiye karşı beyni korumaktır. Proflaktik tedavi olarak; hipertansiyon, hipervolemi, kalsiyum antagonistleri, trombolitik ajanlar uygulanabilir. Erken anevrizma cerrahisiyle SAK'ın erken döneminde BOS'un serum fizyolojik ile irrigasyonu sonucu kronik vazospazmın önlenebildiği gösterilmiştir (161,162,163,164).

Anevrizmal SAK geçirmiş ve anevrizması başarılı bir şekilde kapatılmış

hastalarda vazospazm gelişmesini önleyici tebdirler almak, özellikle vazospazm açısından en riskli günlerde hastayı çok yakın izlemek ve en ufak bir şüphede enerjik bir tedavi ile müdahale etmek, vazospazma bağlı mortalite ve morbiditenin azaltılmasının birinci şartıdır (152).

3H tedavisi (Hipervolemi, Hipertansiyon ve Hemodilüsyon) tedavisi, 30 yıldır bilinen ve klinik vazospazma ve gecikmiş iskemik nörolojik defisite karşı en yaygın kullanılan tedavi yöntemidir (165). 3H veya indüklenmiş arteriyel hipertansiyon olarak da bilinmektedir (166). Dolaşan kan hacmini arttırarak sistemik basıncı yükseltmenin faydalı olduğu yapılan çalışmalar ile gösterilmiştir (165).

Bu tedavide amaç, intravasküler volüm, kardiyak atım ve sistemik kan basıncında yükselme sağlayarak serebral perfüzyon basıncını arttırmaktır. İskemik alanlarda normalde var olan otoregülasyon mekanizmasının kaybolduğu ve serebral kan akımının pasif olarak sistemik kan basıncı değişikliklerinden etkilenir hale geldiği düşünülmektedir. Vasküler volüm artışı ve hemodilüsyon serebral mikrosirkülasyonda düzelmeye yol açmaktadır ancak bu tedavi postoperatif dönem için güvenli bir şekilde uygulanabilir. Anevrizmal SAK preoperatif döneminde, anevrizma rüptürü riski taşır. Pratik uygulamada hematokrit %30 (±3) düzeyine düşürülür. Santral venöz basınç 8-12 mmhg düzeyinde tutulur. Pulmoner kapiller vedge basınç 18-20 mmhg'a düzeltilir. Sistolik arteryel kan basıncı kliplenmemiş anevrizma olgularında <150 mmhg, anevrizması kliplenmiş olgularda 150-170 mmhg (<240 mmhg) düzeyinde tutulur (152). Ortalama arteryel basıncı, tedavi öncesinin 20-40 mmhg üzerindeki değere çekecek inotropik ilaçlar kullanılır. Kan basıncını düşürmek için seçici B blokörler diüretiklere (bunlar volüm kontraksiyonuna ve vazospazm insidansinin yükselmesine yol açabilir) tercih edilir (167).

Halen daha tedavide hemodilüsyon, hipertansiyon, hipervolemi komponentlerinden hangisinin en önemli olduğuna dair çalışmalar yeterli değildir. Hastaların sadece bir kısmı hemodilüsyon, hipertansiyon, hipervolemi tedavisine yanıt verir. Buna rağmen en iyi sonucun alındığı serilerde bile strok ve vazospazma bağlı mortalite %15'tir (86,168).

3H tedavisinin önemli komplikasyonları da literatürde tanımlanmış olup en ciddi komplikasyonlar miyokard iskemisi, hiponatremi başta olmak üzere, elektrolit

bozuklukları, intraserebral hemoraji, pulmoner ödem, serebral ödem ve güven altına alınmamış anevrizmanın rüptüre olmasıdır (169, 170).

3H tedavisiyle birlikte kalsiyum kanal blokörlerinin kombine edilmesi serebral vazospazm tedavisinde en yaygın kullanılan metottur (51,171). Yapılan çalışmalarda kalsiyum kanal blokörlerinin vazospazmı engellemekten çok, hücre membran stabilizasyonu sağlayarak kalsiyum dengesizliğinin yol açtığı hücre hasarını en aza indirgedikleri ve bu sayede iskemik defisit gelişim insidansını azalltıkları ortaya konulmuştur (172). Kalsiyum kanal blokörleri, sitoprotektif etkilerinin yanında, leptomeningeal damarlarda dilatasyona yol açarak, iskemik sahalardaki kollateral dolaşımı etkili hale getiriler (173,174).

Nimodipin, seçici olarak santral sinir sistemi üzerine etkili kalsiyum kanal blokörüdür ve dihidropridine duyarlı kalsiyum kanallarını bloke etmektedir (152). Nimodipin vazospazm tedavisi için bir çok çalışmada kullanılmış ve faydalı olduğuna dair sonuçlar elde edilmiştir (175,176,177,178).

Baker ve Ogilvy, 1996 yılında yaptıkları meta-analiz çalışmasında subaraknoid kanama sonrası profilaktik nimodipinin kullanımının, mortalite oranında, beyin tomografi incelemelerinde görülen enfarktta, nörolojik defisit görülme oranında ve hastaların çıkış nörolojik durumlarında belirgin düzelme gösterdiğini ortaya koymuşlardır (154).

2005 ve 2007 ‘de yapılan iki çalışmada, nimodipinin SAK sonrası geç iskemi ve kötü hastane çıkış (outcome) sonuçlarını iyileştirdiği ortaya konulmuş, nimodipin intravenöz kullanımının oral kullanıma göre belirgin yarar sağlamadığı bildirilmiştir (175,179).

Yeni yapılan çalışmalarda ise, tedavide intravenöz nikardipin kullanılan hastalarda klinik ve anjiografik vazospazmda belirgin azalma gözlenmiş, ancak 3. ayda gruplar arasında belirgin fark saptanmamış olup plasebodan daha etkili olmadığı ortaya koyulmuştur (51,180).

Finlay ve arkadaşları, 1996 yılında pıhtıyı uzaklaştırmak amacıyla intrasisternal doku plazminojen aktivatörü (tPA) uyguladıkları çift kör placebo kontrollü çalışmalarında, tPA’dan belirgin yararlanım görülmezken (181), Sasaki’nin 2000 yılında 29 hasta üzerinde yaptığı ve ürokinaz ile sisternal yıkama yaptığı çalışmasında hiçbir hastada vazospazm gelişmediği ortaya konmuştur (182).

Hamada'nın 2000 yılında yaptığı çalışmada, intrasisternal ürokinaz uygulanmasının, vazospazm nedeniyle görülen geç iskemik defisit oranlarında belirgin iyileşmeye neden olduğu bildirilmiştir (183).

Ameliyat sahasına lokal topikal papaverin uygulamasının ve internal karotid arter üzerindeki sempatik liflerin soyulmasının da cerrahi girişim sırasında vazospazma karşı alınacak önlemlerden olduğu belirtilmektedir (152). Subaraknoid kanama sonrası gelişen intrakranial basınç yüksekliği ve hidrosefaliye yönelik uygulanan ventrikülostomi ya da LP'nin, vazospazm enfarkt insidansı ve vazospazm şiddetinde belirgin azalmaya yol açtığı gösterilmiştir (184).

Vazospazm patofizyolojisinde enflamasyonun önemli bir rol oynadığı bilindiği için antienflamatuar ajanların tedavide kullanılmasına yönelik çalışmalar da yapılmıştır. Yapılan çalışmalarda anevrizmal SAK sonrası serebral vazospazm tedavisinde lokosit-endotelial hücre etkileşiminin önemli bir role sahip olduğu ortaya koyulmuştur (91,112,116). Hayvan modelleri üzerinde yapılan çalışmalarda, deneysel SAK sonrası vazospazmın önlenmesinde, antikorlarla birlikte lökosit-endotelial hücre etkileşiminin bloke edilmesinin etkili olduğu bildirilmiştir (109,112,113). Frazier ve arkadaşları, ibuprofenin bir polimerinin SAK'ı takip eden vazospazmı anlamlı olarak inhibe ettiğini ortaya koymuştur. Pradilla ve arkadaşları, anti CD11/ CD18 monoklonal antikorunun sistemik uygulanmasının lümende anlamlı genişlemeye yol açtığını bildirmişlerdir (113). Yapılan bir çalışmada, E-selektinin farmakolojik blokajının, SAK'ın tetiklediği vazospazmın oluşumunu engelleyebileceği belirtilmiştir (185).

Nitrik oksit (NO) veya nitrik oksit sentetaz (NOS) substratlarının uygulanmasıyla vazospazmın iyilestiği deneysel ve klinik olarak ortaya koyulmuştur (186,187). NO klinik kullanımı , ciddi hipotansiyon, serebral kan akımı çalma sendromu ve artmış intrakranial basınç gibi yan etkileri, kısa yarı ömrü ve potansiyel toksisitesi nedeniyle sınırlıdır (124,186). Yapılan çalışmalarda, NO polimerinin baziler arter lümeninde anlamlı artış yaptığını saptamışlardır (187,189). Thomas ve arkadaşları, sodyum nitroprussid kullanımı ile vazospazmdaki iyileşmeyi anjiografik olarak gösterilmişlerdir (188). Pluta ve arkadaşları, 14 gün sürekli intravenöz nitrit infüzyonunun, subaraknoid kanama sonrası vazospazmı engellemeye yardımcı olduğunu bildirmiştir (121).

Dorsch'un 2001 yılında yaptığı 3500 hastayı kapsayan meta-analiz

çalışmasında, kortikositeroidlerin yalnızca kötü derecedeki hastaların mortalite oranlarında düşme eğilimine neden olduğu saptanmıştır. Manno ve arkadaşlarının 1988 yılında yaptığı çalışmada siklosporin kullanımının, serebral vazospazmın önlenmesinde etkisiz olduğu raporlanmıştır (190).

Anjiyoplasti, vazospazm tedavisinde kullanılmakta olup yapılan çalışmalarda %30-81 nörolojik iyileşme sağlandığı ortaya konulmuştur (191,192,193). Balon anjiyoplasti ile yararlı sonuçlar bildirilmesine karşın işleme bağlı mortalitenin %2.5 civarında olması, bu yöntemin vazospazm tedavisinde yaygın olarak kullanılmasını engellemiştir (152).

Badjatia'nın 2004 yılında çalışmalarda, intraarteriyel papaverinin kısa süreli anjiografik dilatasyon yaptığı, klinik iyileşme sağladığı, fakat kullanımının intrakranial basıncı artırması, rebound vazospazma neden olması ve nörotoksik etkileri nedeniyle sınırlı olduğu vurgulanmıştır (194).

Hemostatik Matriks: (FloSeal®) (Baxter)

Hemostatik Matriks, sığır jelatini ve insan veya sığır trombini içeren ve hemostaz amaçlı kullanılan topikal bir ajandır (33,34). Hemostatik Matriks hızlı hazırlanır ve yüksek viskoziteye sahip olup kanama bölgesine özel enjektörler yardımı ile uygulanır (Şekil 3) (195).



Şekil 3: Hemostatik Matriks (FloSeal®)

Hemostatik Matriks, hidrofiliktir. Fibrin glue, akrilik asit ve jelatin-resorsin-formaldehitin gibi kuru yüzeylerde değil ıslak yüzeylerde rahatlıkla kullanılabilir. Kanamalı yüzeylerde, yüksek konsantrasyondaki trombin ve geniş yüzey alanına sahip jelatin ile hızlı şekilde hemostaz sağlamaktadır (196). Bu hemostaz etkisi, trombin jelatin kompleksinin kan ve vücut sıvılarıyla teması sonrasında ılımlı şişmesiyle (%10-20) desteklenir (196). Pıhtı oluşumundan sonra operasyon sahası yıkanıp temizlenebilir.

Jelatin matriks komponenti partikül boyutu 500- 600 µm olan steril, nonpirojenik jelden geliştirilmiştir ve kullanmadan önce trombin içeren özel bir aplikatör şırınga içinde karıştırılmalıdır. Hemostatik Matriks (FloSeal®), trombin içerdiği için koagülasyon kaskadında fibrinojenin fibrin monomerlerine dönüştüğü ve trombinin aktive ettiği basamakta etkisini göstermeye başlar. Trombin, fibrinojeni, enzimatik olarak fibrin monomerlerine dönüştürmesine ek olarak Faktör 5, 7, 13 ve trombositleri de aktive eder. Hemostatik Matriks (FloSeal®), sadece afibrinojenik hastalara karşı

inefektif olup afibrinojemi insidansı 1/1000000’ dur. Son 20 yıldır 200’ den daha az vaka rapor edilmiştir. Hemostatik Matriksin içindeki jelatin, granülleri irregüler yara yüzeyine tam olarak uyarlanır ve kanla temas ettikten sonra granüller %10- 20 oranında şişerek yara alanına tam olarak entegre olur (197).

GEREÇ ve YÖNTEMLER

Bu çalışma, 70/2013 protokol numaralı Dokuz Eylül Üniversitesi Hayvan Deneyleri Yerel Etik Kurul kararı alınarak yapılmıştır. Bu çalışmada, toplam 28 adet erişkin, ortalama ağırlıkları 250-300 gram olan, iç besleme ile yetiştirilen Wistar türü Albino suşu dişi sıçan, Dokuz Eylül Üniversitesi Tıp Fakültesi Deney Hayvanları Araştırma Laboratuvarından (DEÜTFDHAL) temin edilmiştir. Dokuz Eylül Üniversitesi Deney Hayvanları Uygulama Yönergesine sadık kalınmıştır. Sıçanlar çalışma süresince oda ısısında (20 ± 2 ºC) ve 12'şer saatlik aydınlık / karanlık ortamında tutulup, standart pelet sıçan yemi ile beslenerek, suya serbestçe ulaşabilmeleri sağlanmıştır. Çalışmaya başlamadan önce sıçanlar bir hafta süreyle bu ortamda izlendi ve ortama uyum sağlamaları gözlenmiştir.

Anestezi

Bir gece önceden aç bırakılan ratlarda genel anestezi, Ketamin® (60 mg/kg) (Ketalar Parke Davis) ve Xylazine® (10mg/kg) (Rompun-%2 Bayer) karışımının intraperitoneal enjeksiyonu ile sağlanmıştır. Anestezi, ratlar ağrıya yanıtsız olacak ve deney sırasında spontan solunumlarına devam edecek şekilde ayarlanmış, gerektiğinde ek doz verilmiştir. İşlem sırasında nasal maske ile 1.5 lt/dk. dan oksijen verilmiştir. Çalışma sonrası ratlar normal oda ısısında (20-22 C°) tutulmuşlardır.

Deney Grupları

Tablo 4: Deney Grupları

Gruplar	Rat Sayısı (n)	Tedavi Protokolü
Grup 1 (Kontrol)	7	Anestezi uygulanıp enjeksiyon uygulanmayan grup
Grup 2 (SAK)	7	Cisterna magnaya yalnızca 0,1 ml nonheparinize otolog arteryal kan enjeksiyonu
Grup 3 (FloSeal®)	7	Cisterna magnaya yalnızca 0,1 ml hemostatik matriks enjeksiyonu
Grup 4 (SAK+FloSeal®)	7	Cisterna magnaya 0,1 ml nonheparinize eşit miktarda karıştırılmış otolog arteryal kan ve hemostatik matriks enjeksiyonu

***Grup 1 (Kontrol)* (n=7)**

Denekler anestezi uygulanıp her hangi bir işlem yapılmadan sakrifiye edilmiştir.

***Grup 2 (SAK)* (n=7)**

Genel anestezi sonrasında, ratların inion ile atlas arası traş edilmiştir (Şekil 4).



Şekil 4: Oksipito-Servikal Bölge Operasyon Sahası

Batticon® ile saha temizliği yapıldıktan sonra, ratın başının 45 derece fleksiyonda olmasını sağlamak için spanç rulo haline getirilmiş ve anterior servikal bölgeye yerleştirilmiştir. İnion ile atlas arasına yaklaşık 2 cm'lik cilt insizyonu yapılmıştır (Şekil 5).

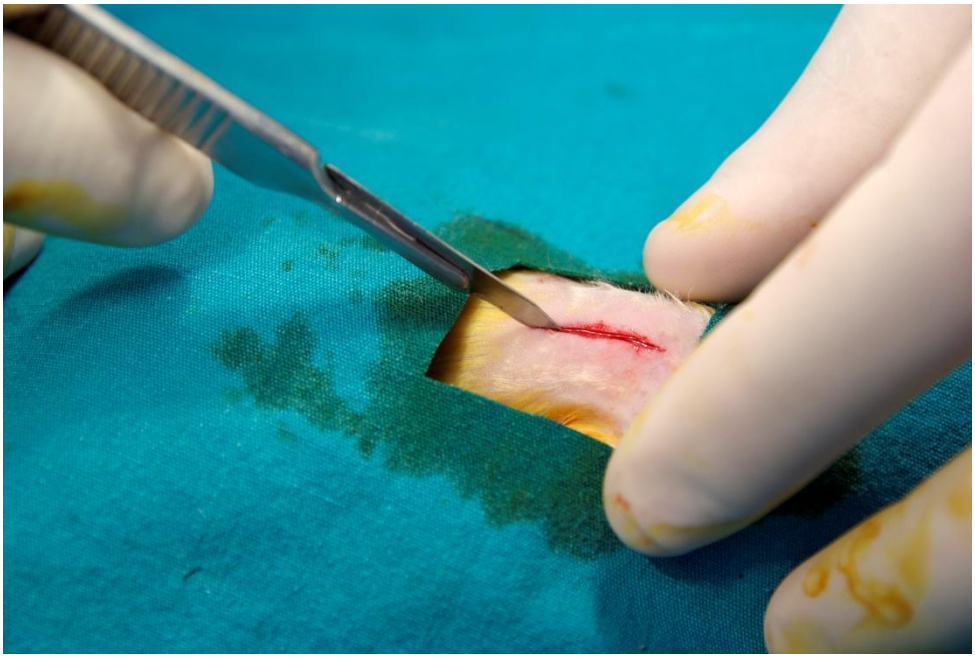

Şekil 5: Oksipito-Servikal Düz Orta Hat İnsizyon

Cilt geçilip, oksipital adale, oksipital kemikten makas ile kesilerek açılmıştır (Şekil 6).

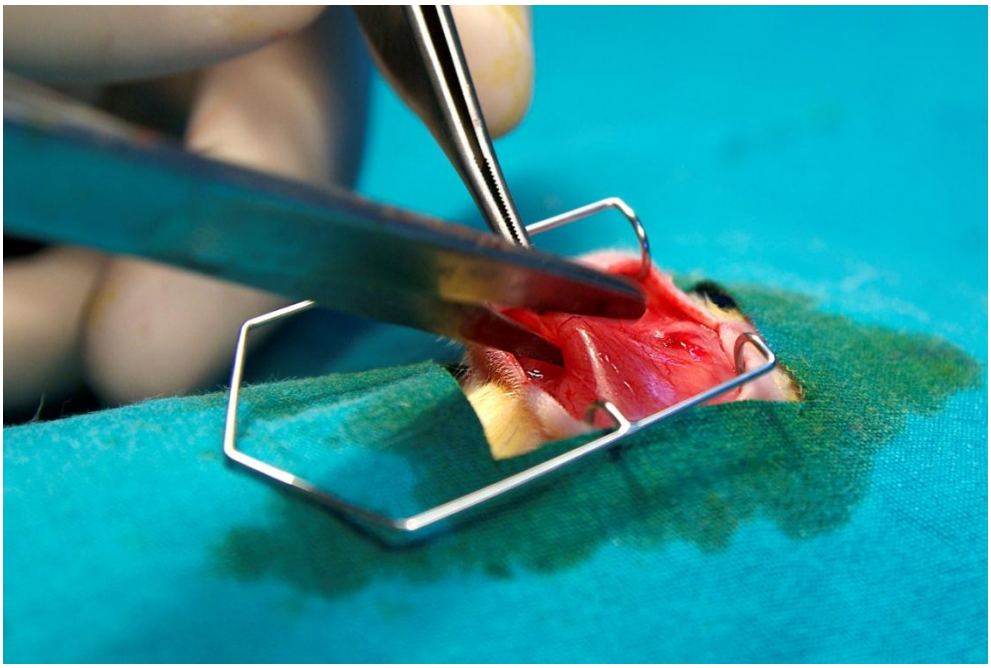

Şekil 6: Oksipital Kasların Geçilmesi

Ardından posterior servikal adaleler disseke edilerek atlantooksipital membran ortaya konmuştur (Şekil 7). Mikroskopik olarak atlantooksipital ligaman açılmıştır ve dura bulunmuştur (Şekil 8).

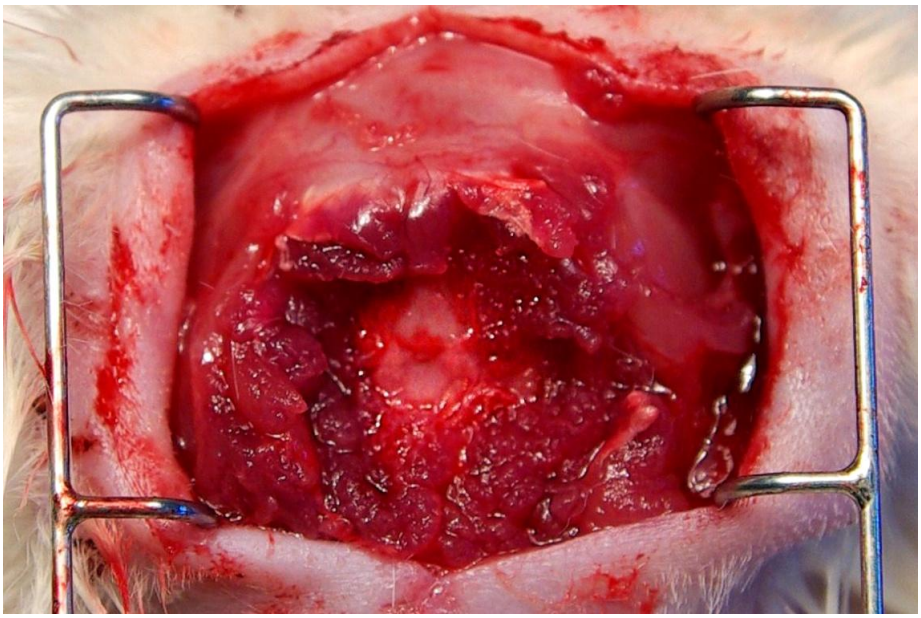

Şekil 7: Atlanto-Oksipital Membranın Makroskopik Görünümü

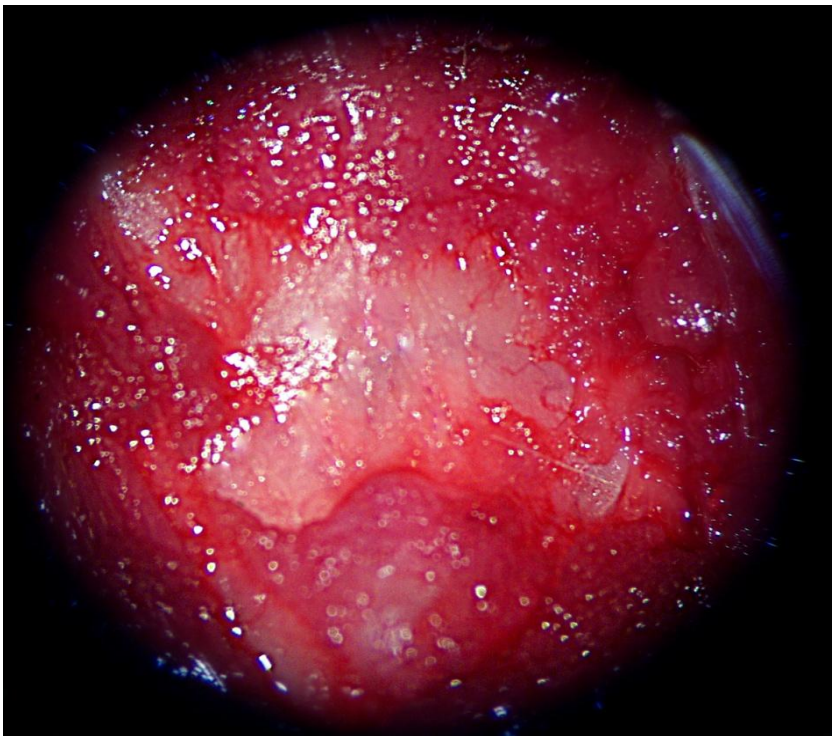

Şekil 8: Duranın Mikroskopik Görünümü (Atlantooksipital membran diseke edilmiştir)

Sonrasında supine pozisyon verilmiştir. Kuyruğun Batticon® ile saha temizliği yapıldı ve 24 gauce branül ile 0,1 ml nonheparinize arteriyel kan alındı. Alınan nonheparinize arteriyel kan, sisterna magnaya, eşit miktarda BOS boşaltılmasını takiben 30 saniye sürede enjekte edilmiştir (Şekil 9).

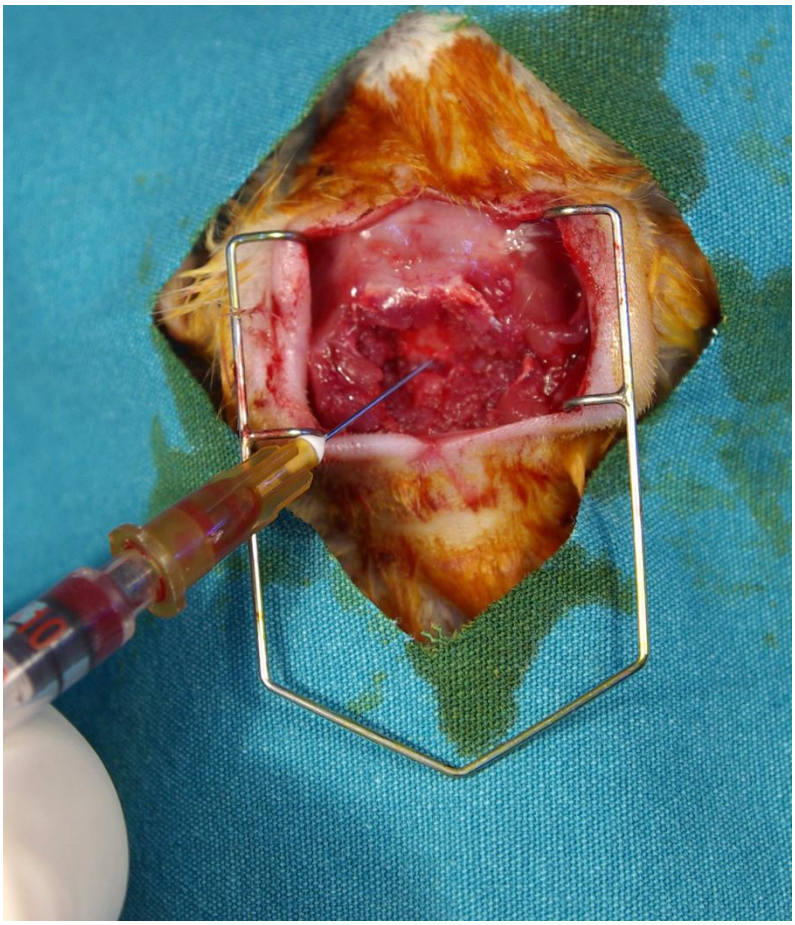

Şekil 9: Sisterna Mangnaya Arteriyel Nonheparinize Otolog Kan Enjeksiyonu

Kanın geriye sızmasını önlemek amacıyla 5 dakika boyunca kanın verildiği insulin iğnesi duraya girdiği noktada tutulmuştur. Adele dokusu 3/0 Vycril ile, cilt ise 3/0 prolen ile sütüre edilerek cerrahi saha kapatılmıştır (Şekil 10-11).

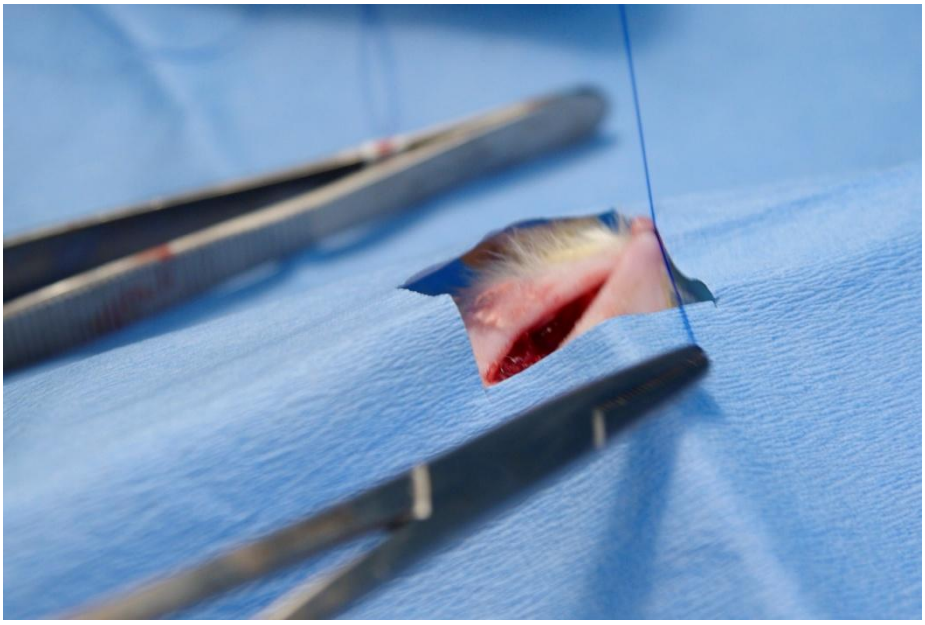

Şekil 10: Paravertebral Kasların ve Cildin Sütüre Edilmesi

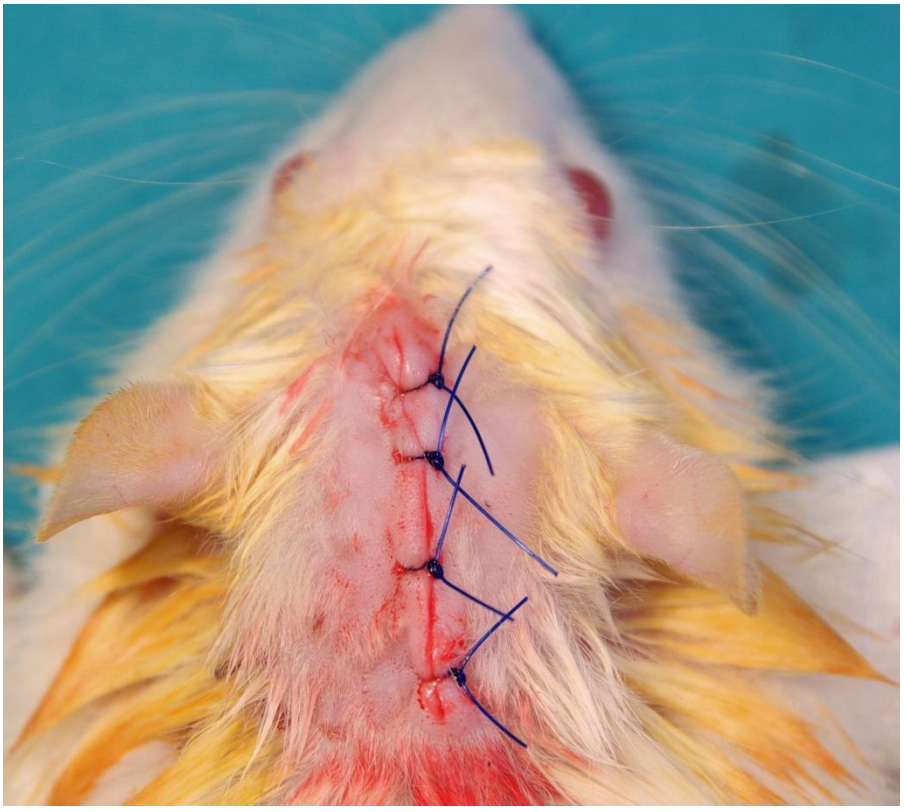

Şekil 11: Cerrahi İşlem Sonrası Sütüre Edilmiş Rat

Bu işlemi takiben, ratlar 15 dakika süreyle 45 derece trendelenburg pozisyonda tutularak kanın prepontin sisternaya yayılması sağlanmıştır (Şekil 12).

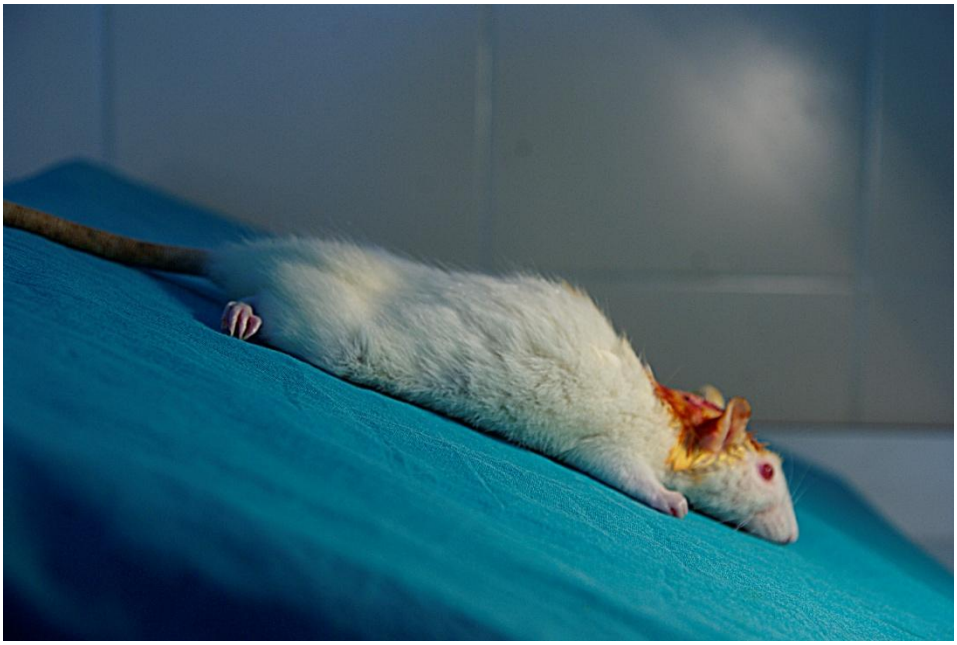

Şekil 12: Cerrahiden İşlem Sonrası Trendelenburg Pozisyonu

Ratlar tamamen uyandıktan sonra kafeslerine alınmıştır. İşlem öncesi bütün deneklere 50 mg/kg Sefazol® (sefalosporin – Mustafa Nevzat İlaç Sanayi A.Ş.) i.p. profilaktik olarak uygulanmıştır. 48 saat takip edilen ratların günlük yara yeri pansumanları Batticon® ile yapılmıştır. 48. saat sonunda ratlar sakrifiye edilmiştir.

Grup 3 (FloSeal®) **(n=7)**

Genel anestezi sağlandıktan sonra, ratların inion ile atlas arası traş edilmiştir. Batticon® ile saha temizliği yapıldıktan sonra, ratın başının 45 derece fleksiyonda olmasını sağlamak için spanç rulo haline getirilmiş ve anterior servikal bölgeye yerleştirilmiştir. İnion ile atlas arasına yaklaşık 2 cm'lik cilt insizyonu yapılmıştır. Cilt geçilip oksipital adale, oksipital kemikten künt olarak disseke edilmiştir. Ardından posterior servikal adaleler disseke edilerek atlantooksipital membran ortaya konmuştur. FloSeal® 0,1 ml olacak şekilde insülin enjektörüne çekilmiş ve eşit miktarda BOS boşaltılmasını takiben 30 saniye sürede enjekte edilmiştir (Şekil 13).

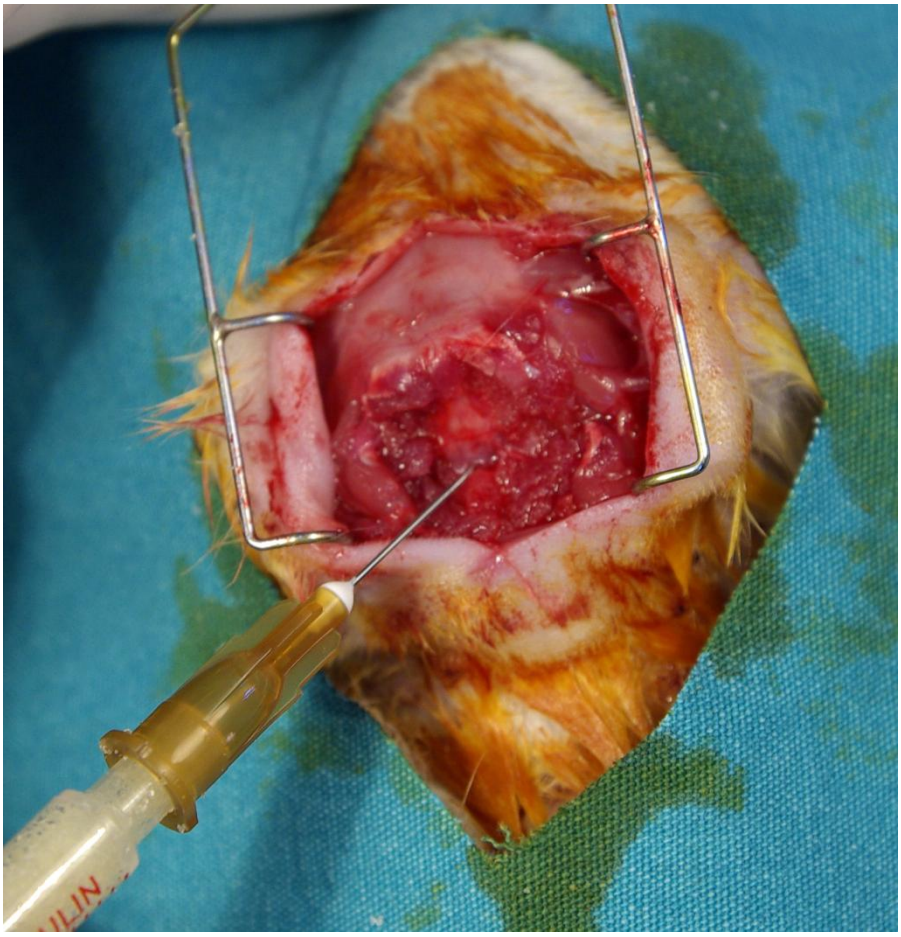

Şekil 13: Sisterna Mangnaya Hemostatik Matriks Enjeksiyonu

FloSeal® ’in geriye sızmasını önlemek amacıyla 5 dakika boyunca FloSeal® ’in verildiği insulin iğnesi atlantooksipital membranın girdiği noktada tutulmuştur. Adele dokusu 3/0 Vycril ve cilt 3/0 Prolen ile sütüre edilerek cerrahi saha kapatılmıştır. Bu işlemi takiben, ratlar 15 dakika süreyle 45 derece trendelenburg pozisyonda tutularak FloSeal® ’in prepontin sisternaya yayılması sağlanmıştır. Ratlar tamamen uyandıktan sonra kafeslerine alındı. İşlem öncesi bütün deneklere 50 mg/kg Sefazol® profilaktik olarak uygulanmıştır. 48 saat takip edilen ratların günlük yara yeri pansumanları Batticon ile yapılmıştır. 48. saat sonunda ratlar sakrifiye edilmiştir.

Grup 4 (SAK + FloSeal®) **(n=7)**

Genel anestezi sağlandıktan sonra, ratların inion ile atlas arası traş edilmiştir. Batticon® ile saha temizliği yapıldıktan sonra ratın başının 45 derece fleksiyonda

olmasını sağlamak için spanç rulo haline getirilmiş ve anterior servikal bölgeye yerleştirilmiştir. İnion ile atlas arasına yaklaşık 2 cm'lik cilt insizyonu yapılmıştır. Cilt geçilip oksipital adale, oksipital kemikten künt olarak disseke edilmiştir. Ardından posterior servikal adaleler disseke edilerek atlantooksipital membran ortaya konmuştur. Sonrasında rata supine pozisyon verilmiştir. Kuyruğun batticon ile saha temizliği yapılmış ve 24 gauce branül ile 0,05 ml nonheparinize arteriyel kan alınmıştır. İnsülin enjektörüne alınan 0,05 ml non heparinize arteriyel kan ile yukarıdaki gibi hazırlanan FloSeal® eşit miktarda eklenmiş ve 0,1 ml nonheparinize arteriyel kan ve FloSeal® karışımı sisterna magnaya, eşit miktarda BOS boşaltılmasını takiben 30 saniye enjekte edilmiştir (Şekil 14).

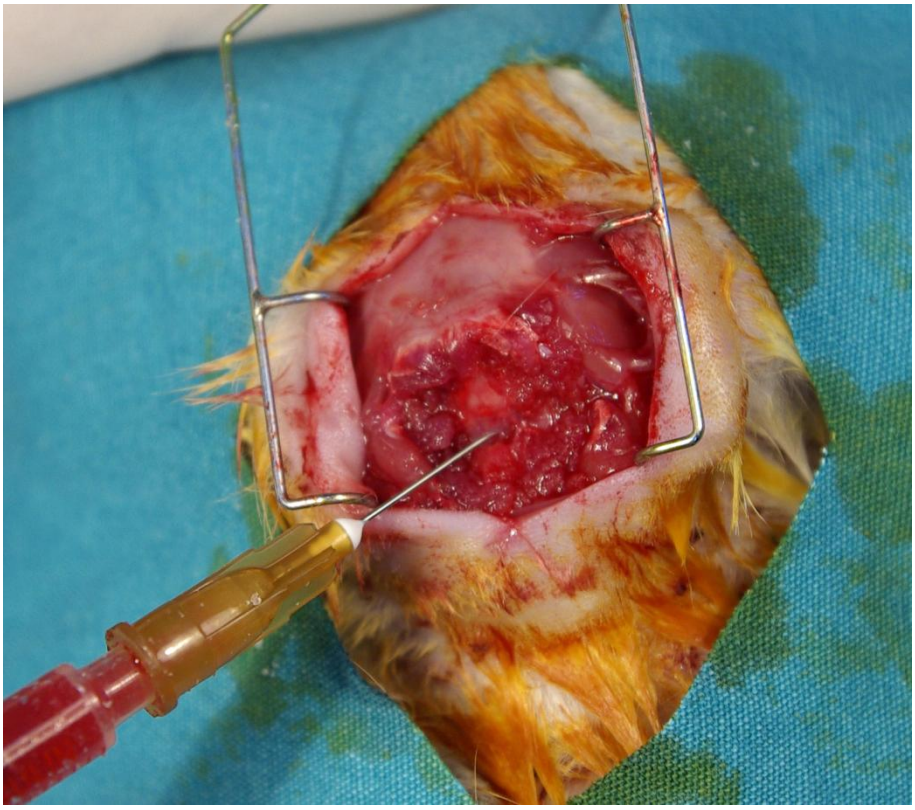

Resim 14: Sisterna Magnaya Arteriyel Nonheparinize Otolog Kan ve Hemostatik Matriks Karışımı Enjeksiyonu

Geriye sızmayı önlemek amacıyla 5 dakika boyunca kan ve hemostatik matriks karışımının verildiği insulin iğnesi, atlantooksipital membranın girdiği noktada tutulmuştur. Adele dokusu 3/0 Vycril ve cilt 3/0 Prolen ile sütüre edilerek cerrahi saha

kapatılmıştır. Bu işlemi takiben, ratlar 15 dakika süreyle 45 derece trendelenburg pozisyonda tutularak, kan ve FloSeal® karışımının prepontin sisternaya yayılması sağlanmıştır. Ratlar tamamen uyandıktan sonra kafeslerine alınmıştır. İşlem öncesi bütün deneklere 50 mg/kg Sefazol® profilaktik olarak uygulanmıştır. 48 saat takip edilen ratların günlük yara yeri pansumanları Batticon ile yapılmıştır. 48. saat sonunda ratlar sakrifiye edilmiştir.

Histopatolojik inceleme

48. saat sonunda tüm deneklere, bilateral fronto-parieto-oksipital kraniektomi yapılmıştır. Foramen magnum üzerinde kalan serebrum, serebellum ve beyin sapı total olarak anatomik bütünlüğü korunacak sekilde çıkarılmıştır. Makroskopik olarak, SAK yapılan tüm deneklerde, beyin sapı bazal yüzeyinde vertebral arterler ve baziler arter çevresinde yaygın subaraknoid kanama izlenmiştir (Şekil 14).

Histopatolojik inceleme için, önceden etiketlenerek hazırlanmış, içerisinde % 10'luk formaldehit bulunan kaplara konulmuştur. Işık mikroskobu çalışması için alınan beyin sapına ait doku örnekleri, %10'luk formalin solusyonu içinde en az 10 gün tespit edilmiştir ve 10 gün sonunda Dokuz Eylül Üniversitesi Tıp Fakültesi Patoloji AD'na teslim edilmiştir. Doku takip işleminden geçirilmiştir. Doku, parafine gömülerek parafin blok elde edilmiştir. Parafin bloktan 0.5 µm kalınlığında kesitler Hemotoksilen&Eozin (H&E) ile boyanmış, hazırlanan boyalı kesitler ışık mikroskobu (Nikon Eclipse CI) ile incelenmiştir.

Arteriyel Kesit Lümen Alanı Ölçümü

Dokuz Eylül Üniversitesi Tıp Fakültesi Patoloji AD'da tüm gruplardaki deneklerin baziler arterlerinin üst, orta ve alt bölümlerinden birer kesit alınmıştır. Baziler arterler kesitleri, tarafsız ve kör bir gözlemci tarafından ışık mikroskobunda (Nikon Eclipse CI) 20x büyütmede fotoğraflanarak NIS Elements 04.00 programi ile damar lümen alanları ölçülmüştür. Her deneğe ait üç kesitten birer ölçüm yapılarak bunların ortalamaları alınmıştır.

İstatistiksel Değerlendirme

Grupların baziler arter çap ölçüm sonuçlarının karşılaştırılmasında istatistiksel analiz için, Windows ortamında Statistical Product and Service Solutions (SPSS) istatistik programının 22.0 versiyonu ile tanımlayıcı değerler alınarak gruplar için One-Way ANOVA testi kullanılmıştır. Grupların sonuçlarının ikili olarak karşılaştırılması için Tukey HSD testi kullanılmıştır. $P < 0,05$ değerleri anlamlı olarak kabul edilmiştir.

BULGULAR

Makroskopik Bulgular

Çalışmada toplam 28 denek kullanılmış ve 48 saat izlemeye alınmıştır. Deneklere ait beyin dokusunun makroskopik incelemesinde deneysel SAK modelinin oluştuğu gözlenmiştir (Şekil 15).

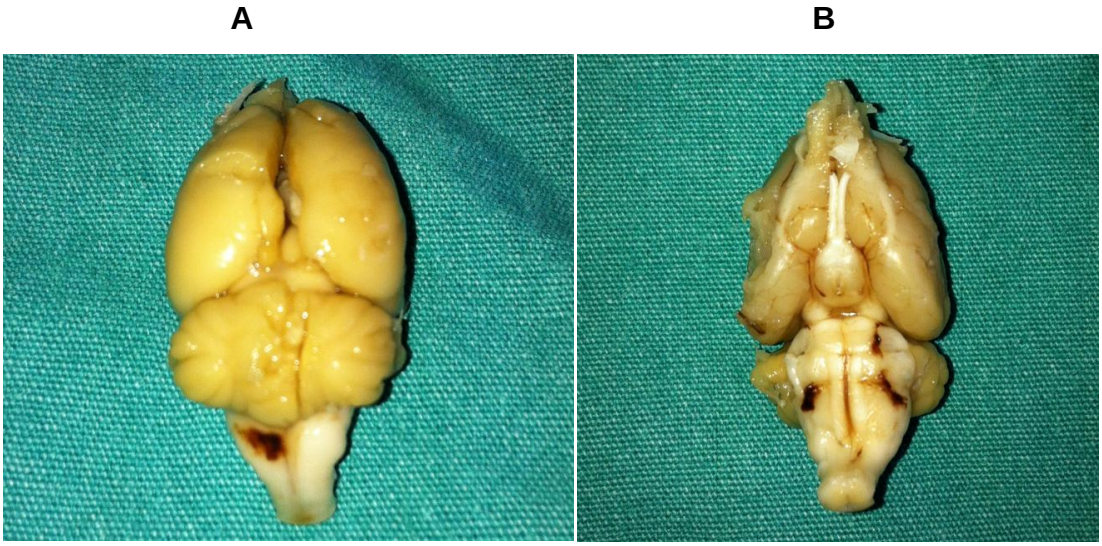

Şekil 15: Deneysel SAK Sonrası Beyin Ve Beyin Sapı Dokusunun Makroskopik Görünümü

Deneysel SAK oluşturulan tüm deneklerde makroskopik olarak, beyin dorsal (A) ve ventral (B) yüzeylerinde bazal sisternlere doğru subaraknoid kanama izlenmektedir.

Mikroskopik Bulgular

Baziler arterler kesitleri tarafsız bir gözlemci tarafından ışık mikroskobunda (Nikon Eclips CI) 20x büyütmede fotoğraflanarak, NIS Elements 04.00 programi ile damar lümen kesit alanları ölçülmüştür.

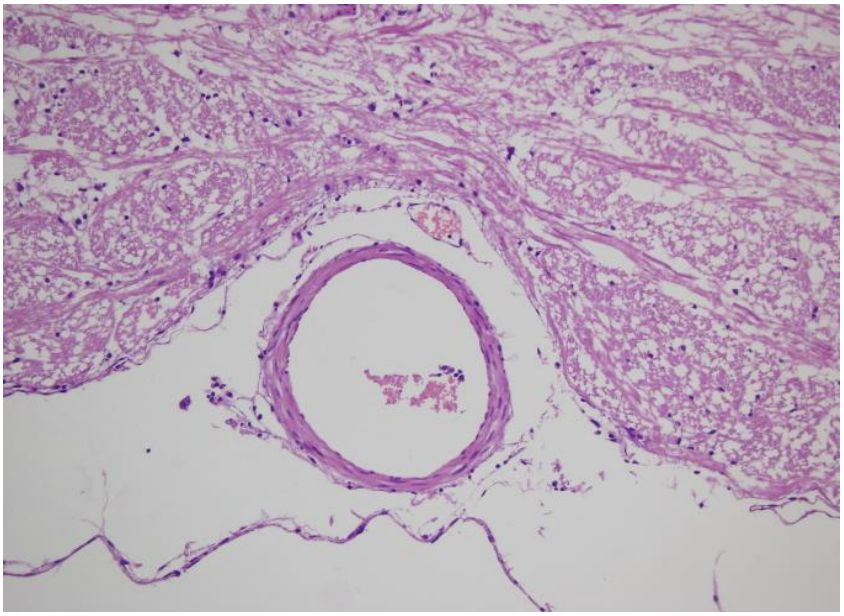

Şekil 16: Kontrol Grubunun H&E ile Boyanmış Baziler Arter Kesitinin Mikroskopik Görünümü (20x)

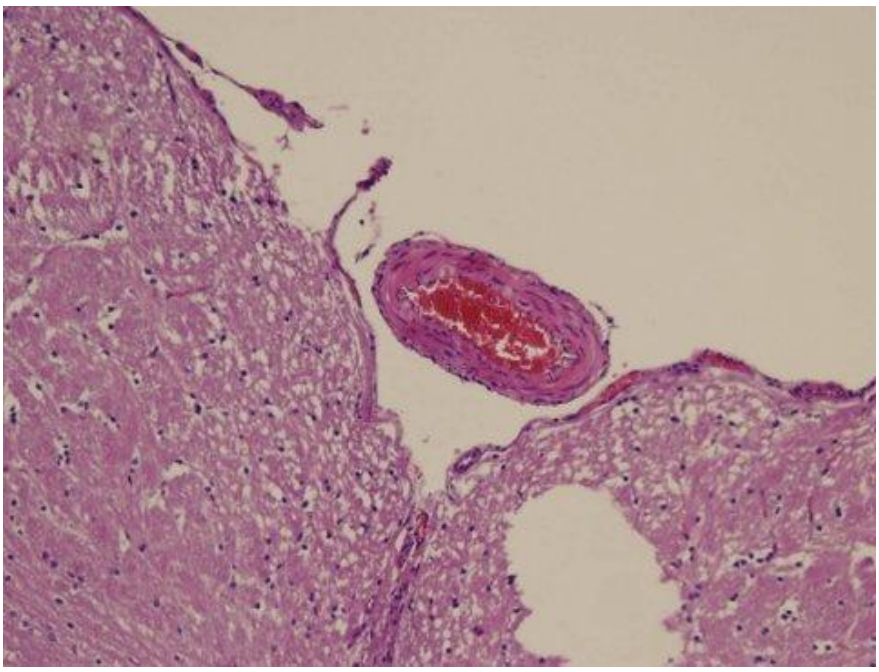

Şekil 17 : Deneysel SAK Grubunun H&E ile Boyanmış Baziler Arter Kesitinin Mikroskopik Görünümü (20x)

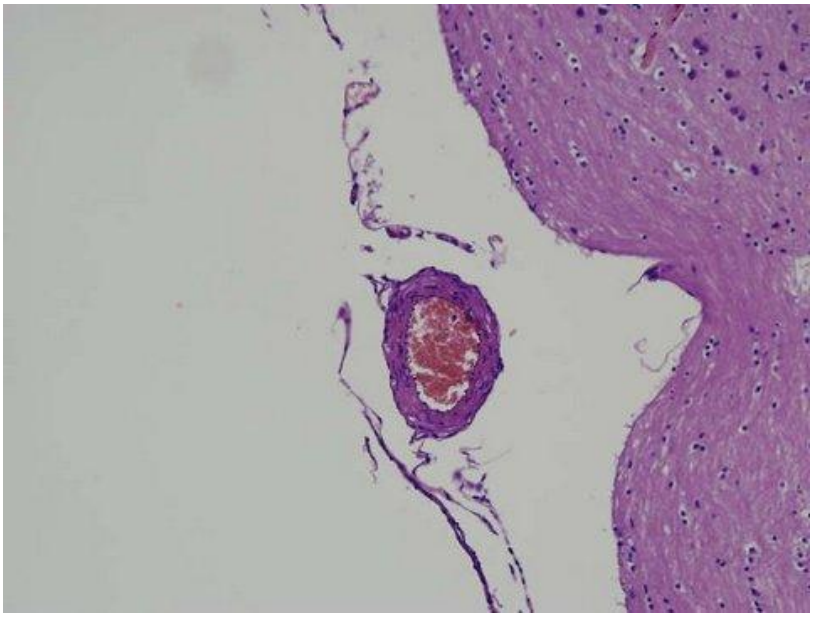

Şekil 18 : Floseal® Grubunun H&E ile Boyanmış Baziler Arter Kesitinin Mikroskopik Görünümü (20x)

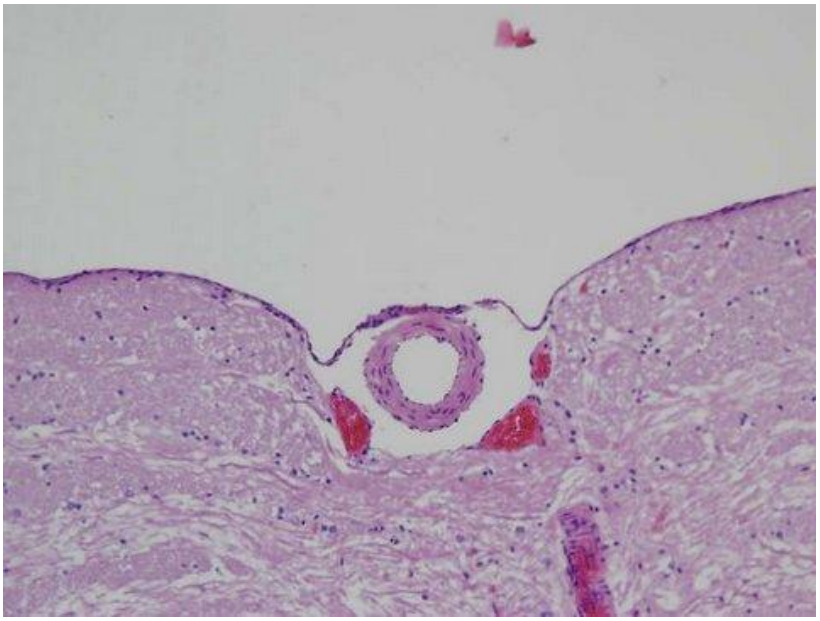

Şekil 19: Floseal® + SAK Grubunun H&E ile Boyanmış Baziler Arter Kesitinin Mikroskopik Görünümü (20x)

İstatistiksel bulgular

Tüm deneklerin baziler arter çapları; her denek için üst, orta ve alt kısım baziler arter çapı ölçümü olmak üzere üç ölçümün ortalaması alınarak hesaplanmıştır (Tablo 5). Kontrol grubu ile Deneysel SAK oluşturulan Grup 2'nin ortalama damar lümen alanları sırasıyla 10980,86 μm² ile 7014,43 μm² olarak hesaplanmıştır (Tablo 6). Bu iki grubun arasındaki farklılık istatistiksel açıdan anlamlı olarak bulundu ($p<0.05$) (Tablo 8). SAK yapılan Grup 2'de damar lümen alanı, kontrol grubu ortalama lümen alanına oranla %36 azalmıştır (Tablo 9).

Tablo 5: Deneklerin Baziler Arter Kesit Alanı Ölçümleri (μm²)

Denek No	Grup 1 (Kontrol)	Grup 2 (SAK)	Grup 3 (FloSeal®)	Grup 4 (FloSeal® + SAK)
1	11470	5252	8880	7344
2	13563	6723	10051	9742
3	9520	6683	6581	10790
4	8631	6507	6600	11416
5	9636	6102	8925	9380
6	12310	8596	11325	7685
7	11736	9238	9716	9326

Kontrol grubu ile FloSeal® uygulanan Grup 3'ün ortalama damar lümen alanları sırasıyla 10980,86 μm² ile 8868,29 μm² olarak hesaplanmıştır (Tablo 6). Bu iki grubun arasındaki farklılık istatistiksel açıdan anlamlı değildir ($p>0.05$, Tablo 8). Fakat istatistiksel olarak anlamlı olmasa da, FloSeal® uygulanan Grup 3'ün ortalama damar lümen alanı, kontrol grubu ortalama lümen alanına oranla %19 azalmıştır (Tablo 9)

SAK grubu ile FloSeal® ve Kan karışımının verildiği Grup 4'ün ortalama damar lümen alanları sırasıyla 7014,43 μm² ile 8568,86 μm² olarak hesaplanmıştır (Tablo 6). Bu iki grubun arasındaki farklılık istatistiksel açıdan anlamlı değildir ($p<0.05$, Tablo 8).

Tablo 6: Grupların Baziler Arter Kesit Alanı Ölçümleri Değerlendirme Sonuçları

	Ortalama	Standart Sapma	Minimum	Maksimum
Kontrol	10980,86	1765	8631	13563
SAK	7014,43	1404	5252	9238
FloSeal®	8868,29	1757	6581	11325
FloSeal® + SAK	8568,86	2999	2685	11416

Tablo 7 : One-Way ANOVA Varyans Analizi

	Değişkenlerin Kareleri Toplamı	df	Değişkenlerin Kareleri Ortalaması	F	Anlamlılık
Gruplar Arası	5,592E7	3	1,864E7	4,341	**0,014**
Grup içi	1,031E8	24	4293901,786		
Toplam	1,590E8	27			

p<0,05 değeri anlamlı olarak kabul edilmiştir.

Tablo 8: Grupların İkili Olarak Karşılaştırıldığı Post Hoc Tukey Testi

İkili Karşılaştırma		Anlamlılık
Kontrol	SAK	**,008**
	FloSeal®	,252
	FloSeal® + SAK	,158
SAK	Kontrol	**,008**
	FloSeal®	,359
	FloSeal® + SAK	,509
FloSeal®	Kontrol	,252
	SAK	,359
	FloSeal® + SAK	,993
FloSeal® + SAK	Kontrol	,158
	SAK	,509
	FloSeal®	,993

p<0,05 değeri anlamlı olarak kabul edilmiştir.

Kontrol grubu ile FloSeal® ve Kan karışımının verildiği Grup 4'ün ortalama damar lümen alanları sırasıyla 10980,86 μm² ile 8568,86 μm² olarak hesaplanmıştır (Tablo 6). Bu iki grubun arasındaki farklılık istatistiksel açıdan anlamlı olmamaktadır (p<0.05, Tablo 8). Fakat istatistiksel olarak anlamlı olmasa da ile FloSeal® ve Kan karışımının verildiği Grup 4'ün ortalama damar lümen alanı ile kontrol grubu ortalama lümen alanına oranla %22 azalmıştır (Tablo 9).

FloSeal® grubu ile FloSeal® ve Kan karışımının verildiği Grup 4'ün ortalama damar lümen alanları sırasıyla 8868,29 μm² ile 8568,86 μm² olarak hesaplanmıştır (Tablo 6). Bu iki grubun arasındaki farklılık istatistiksel açıdan anlamlı değildir (p<0.05, Tablo 8).

FloSeal® grubu ile SAK grubunun ortalama damar lümen alanları sırasıyla 8868,29 μm² ile 7014,43 μm² olarak hesaplanmıştır (Tablo 6). Bu iki grubun arasındaki farklılık istatistiksel açıdan anlamlı değildir (p<0.05, Tablo 8).

Tablo 9: Grupların Baziler Arter Kesit Alanı (μm²) ve Lümen Daralma Oranları (%)

	Ortalama Baziler Arter Alanı ± SD	**Lümen Alanı Daralma(%)**
KONTROL	10980,86±1765	–
SAK	7014,43±1404	%36
FloSeal®	8868,29±1757	%19
FloSeal® + SAK	8568,86±2999	%22

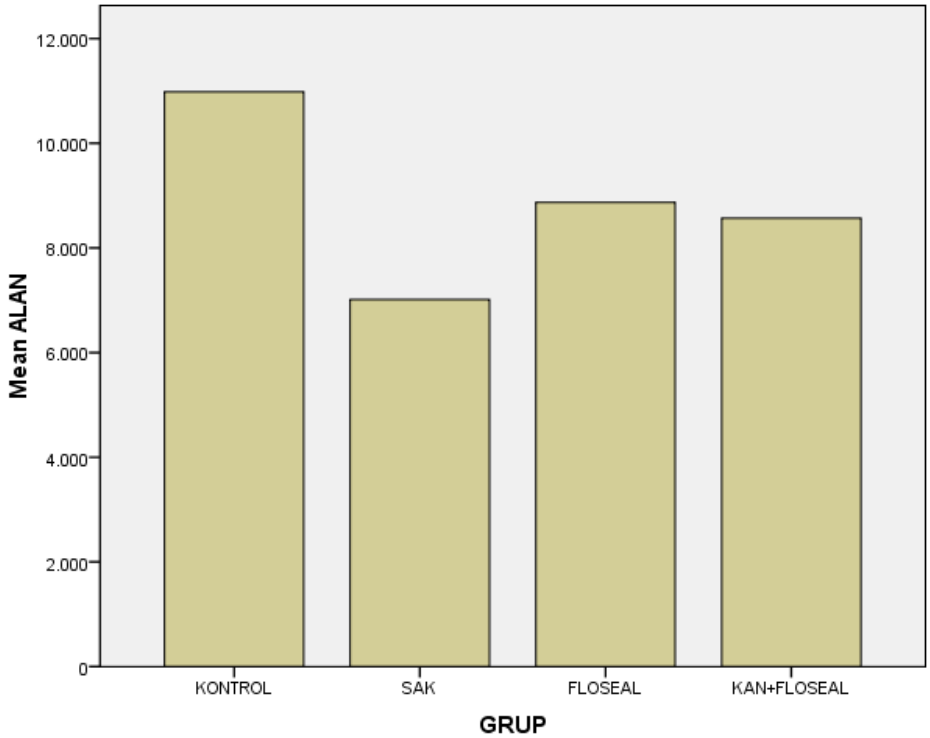

Şekil 20 : Baziler Arter Kesit Alanları Bar Grafiği (μm²)

TARTIŞMA

Serebral vazospazm subaraknoid kanama, travmatik beyin hasarı, intraventriküler kanamalar, menegial enfeksiyonlar ve kraniotomi prosedürleri sonrası gelişen uzamış ve geri dönüşlü arteriyel daralmadır. (1,2,3,4,5,6,7,8,9,10,11,12,13,14,15,16,17). İnsanlarda vazospazm bifazik bir fenomendir. Subaraknoid kanamayı takiben 3-4 saat içinde akut faz gelişir ve çözülür, daha sonra 3-14. günler arasında kronik faz başlar (60). Kronik faz hastaların %20-40'ında kalıcı nörolojik defisit geliştirebilen ya da ölümle sonuçlanabilen sürekli arteriyel daralma ile karakterizedir (170, 198,199,200).

Ecker ve Reimenscheneider, 1951 yılında serebral vazospazmı ilk kez anjiografik olarak göstermişlerdir (18). 1965'te ise Allcock ve arkadaşları, vazospazmın SAK sonrasında görülen morbidite ve mortalitenin asıl sebebi olduğunu ortaya koymuşlardır (19). Fisher ve arkadaşları, 1980 yılında bilgisayarlı tomografi tetkikinde subaraknoid mesafedeki kan miktarının vazospazm gelişme ihtimali ile korele olduğunu bildirmişlerdir (20).

1978'de Weir'in 293 hasta üzerinde yaptığı çalışmada serebral vazospazmın subaraknoid kanama sonrası 3. günde başladığı, 6-8. Günlerde en yüksek düzeye ulaştığı ve 12. günden itibaren azalmaya başladığı gösterilmiştir (60). Dorsch'un 1995 yılında yayınladığı meta-analiz çalışmasında, bazı çalışmalarda ikinci hafta anjiografi yapılan hastalarda %67 oranında vazospazm görüldüğü, bazı çalışmalarda ise %32 oranında geç iskemik defisit olduğu bildirilmiştir (155). Bu çalışma, 1965'te Allcock ve Drake'in ortaya koyduğu sonuçlarla koreledir (19).

Nonvasküler kranial cerrahiler sonrası da vazospazm gelişebileceği yazarlar tarafından bildirilmiştir (14,15,16). Bejjani ve arkadaşları, intrakarnial schawannoma ameliyatı sonrası, 6 yaşında bir kız hastada vazospazm oluştuğunu göstermişlerdir (14). El Handawy ve arkadaşları, menengiomlar ve gliomları içeren intraaksiyel/extraaksiyel beyin tömürleri cerrahisi sonrası, 14 hastada vazospazm geliştiğini bildirmişlerdir (15). Yazarlar meningeal enfeksiyonlar sonrası vazospazm gelişebildiğini raporlamışlar ve neden olarak da enflamasyonu sorumlu tutmuşlardır (16,17,201,202,203). Gerek anevrizmal subaraknoid kanama sonrası, gerekse diğer nedenlere bağlı gelişen vazospazmın gelişme evrelerinin ve sürelerinin aynı olduğu

bildirilmiştir (16,17,201,202,203,204).

Serebral vazospazm patofizyoloji kompleks ve multifaktöriyeldir (205,206,207) ve etyoloji halen daha tam olarak aydınlatılamamıştır (25,26,29,31). Vazospazm gelişimde en önemli etkenlerden biri ekstravaze olmuş platelet ve eritrositlerin yıkım ürünleridir. Bu yıkım sürecinde ortaya çıkan spazmojenik ürünlerden bazıları; seratonin, prostoglandinler, katekolaminler, histamin, anjiotensin ve oksihemoglobindir (47). Oksihemoglobin, bir çok mekanizma ile dama düz kaslarında kontraksiyon meydana getirmektedir (152,208,209). Arteriyal kontraksiyona sebep olan ve vazodilatasyonu inhibe eden maddeler, immunoreaktif veya enflamatuar olaylar (lökositlerin aktivasyonu) ve mekanik faktörler (trombosit agregasyonu, araknoid liflerin gerilmesi, pıhtının direkt basısı,) sorumlu tutulan faktörler arasındadır (26,210,211,212,213,214).

Klasik ve nörojenik enflamatuar yanıt da vazospazm patofizyolojinde önemli bir yer tutmaktadır (91). Substans P ve Kalsitonin gen ilişkili peptid nörojenik enflamatuar yanıttan sorumlu iken (91,92), TNF-Alfa, IL-la, IL-lBeta, IL-6 ve IL-8 (103), integrin ailesi (110,111), selektinler (107,108) ve immunoglobulin süperaile proteinlerinin (109,112,115,116,117) deneysel ve/veya klinik SAK sonrası serebral vazospazm da aktif rol oynadığı saptanmıştır.

Trombin normal şartlarda beyin omurilik sıvısında ölçülemeyecek değerlerdedir. Subaraknoid kanama sonrası çok yüksek değerlere ulaşır, vazospazm şiddeti ve süresi ile yüksek korelasyon gösterir (214). Subaraknoid kanama sırasında beyin omurilik sıvısındaki trombin konsantrasyonu aynı oksihemoglobinde olduğu gibi dramatik değişiklikler gösterir. Yüksek miktarlardaki konsantrasyon değişimi ve trombinin kendisinin vazokonstriktif etkisi nedeniyle; trombin, vazospazm patofizyolojinde bir potent spazmojenik olarak kabul edilmektedir (143). Ayrıca trombin potent bir trombosit sekresyon ve agregasyon indükleyicisi olarak da görev yapar. Ayrıca koagülasyon kaskadının son aşamasında görev alır ve polimerize fibrin monomerleri arasındaki kovalent bağların stabilizasyonundan sorumludur (215). Oluşan bu pıhtı, subaraknoid boşlukta kırmızı kan hücrelerinin tuzaklanmasına neden olur. Trombin destekli koagülasyon kaskadı oluşması, sadece kırmızı kan hücrelerini subaraknoid boşluğa hapsetmez, aynı zamanda kan pıhtısını sisternlerde kalıcılığını da arttırır. Koagüasyon kaskadının oluşması sadece fibrin ağı oluşmasına neden

olmaz, ayrıca fibrilotik sistem, kinin sistemi ve kompleman sistemi gibi bir çok ilişkili sistemi aktive eder. Bu sistemlerin aktivasyon süreçlerinde oluşan kimyasal mediatörler, kan beyin bariyeri harabiyetine sebep olarak ve enflamatuar süreci başlatarak serebral vazospazmda oluşumundan sorumludurlar (216, 217).

Trombin, serebral arterler dahil bir çok arterde küçük kontraksiyonları indükleyen bir spasminojendir (147,218). Tavşan baziler arterleri üzerinde yapılan son çalışmalarda, subaraknoid kanama sonrası trombine karşı artmış bir reaksiyon olduğu ortaya koyulmuştur (220,221,222). Düşük doz trombin ile kontrol grubu deneklerin baziler arterlerinde yalnızca küçük kontraksiyonlar kaydedilmiş olup öte yandan deneysel subaraknoid kanama yapılan grupta, daha düşük trombin konsantrasyonlarında bile, çok şiddetli arteryel spazm izlendiği bildirilmiştir (220,221,222). Trombinin bu etkiyi proteinaz-aktive reseptör (PAR-1) ile yaptığı ortaya koyulmuştur (220,221).

Sugawara ve arkadaşlarının 2008 yılında yaptığı çalışmada, subrakanoid kanama sonrası direkt trombin inhitörü verilmesinin erken beyin hasarını ve kan beyin bariyeri bozulmasını önlediği bildirilmiştir (214). Tsunurati ve arkadaşlarının tavşanlar üzerinde yaptığı çalışmada, intratekal trombin inhibitörü uygulanmasıyla, tavşan baziler arterlerinde vazospazmın yoğunluğunun ve süresinin azaldığı bildirilmiştir (223).

Yeni jenerasyon topikal hemostatik ajan olarak sunulan Hemostatik Matriks (FloSeal®), sığır jelatini ve insan veya sığır trombini içeren ve hemostaz amaçlı kullanılan topikal bir ajandır (33,34). FloSeal®, operasyon anında jelatinize sığır kollajeni ve yüksek doz (2500 IU) insan trombininin karıştırılması ile elde edilir. Günümüzde nöroşirurji (35,36,37,38) başta olmak üzere bir çok cerrahi disiplinde sıklıkla kullanılabilmektedir. Yaygın kullanıldığı diğer bazı branşlar; üroloji (39,40,41), kalp cerrahisi (42), sinüs cerrahisi (43), vulvar cerrahi (44), endoskopik cerrahiler (37), jinekoloji (45) ve göğüs cerrahisidir (46).

Gazzeri ve arkadaşlarının, 2011 yılında opere edilen 214 hasta üzerinde yaptıkları çalışmada hemostatik matriksin (FloSeal®), kranial ve spinal cerrahi sırasında kanama durdurmaya yardımcı olduğu, cerrahi zamanını kısaltarak çevre sinir dokulara verilen zararı azalttığı gösterilmiştir (36). Ayrıca güvenli ve hızlı kanama durdurucu etkisiyle inatçı kanamalarda belirgin şekilde etkili olduğu raporlanmıştır

(36). Renkens, Payner ve arkadaşlarının, 2001 yılında spinal cerrahi uygulanan 127 hasta üzerinde yaptığı çalışmada, hemostatik matriks ve diğer hemostatik ajanlar karşılaştırılmıştır. İlk 10 dk içinde FloSeal®in hemostazdaki başarısı %97 olarak saptanmışken diğer ajanların başarısı ortalama %71 olarak saptanmıştır (224).

Deneysel vazospazm modeli için bir çok tür ve metot denemiştir. Bunlar intrasisternal kan uygulaması (225,226,227,228), endovasküler (229,230,231,232) ya da ekstravasküler (233,234), damar delinmesi ve damar etrafına kan pıhtısı yerleştirilmesidir (235). Yapılan bu deneysel çalışmalarda primatlar ve köpekler en uygun model olarak görülmektedir. Ancak bu tercih edilen modellerin maliyeti yüksektir ve subaraknoid kanama oluşturma amacıyla yapılan cerrahiler zor olup işlem sonrası bakım problemleri olmaktadır (243). Son yıllarda çeşitli sebeplerden dolayı ratların vazospazm modellerinde kullanımı oldukça yaygınlaşmıştır. 1) Ratlarda tüm deneysel subaraknoid kanama modelleri uygulamak mümkündür, 2) Ratlardaki vazospazm paterni aynı insanlarda (87) olduğu gibi erken ve geç faz olarak bifazik (225,227,230), patern gösterir, 3) Rat modelleri büyük serebral damarlarda insanlardaki gibi (236) patolojik bozukluklar gösterir (226,227,230), 4) Ratlarda ortalama arter basıncı, intrakaranial basınç ve sereral kan akımı gibi fizyolojik parametreleri monitorize etmek mümkündür (227,232,233,234), 5) Ratların genetik ya da genomik bilgilerinin diğer hayvanlara oranla daha bilinir olması (237,238), 6) Ayrıca ratların çalışmalarda yüksek sayıda kullanılabilmesi, ucuz olması, rahat tutulur olması ve bakımlarını kolay olması ek olarak avantajlar olarak öne çıkmaktadır.

Çalışmada, tüm bu etkenler göz önünde bulundurularak, deneysel vazospazm modeli için ratlar kullanılmıştır.

Deneysel SAK modeli için alternatif arayan Boullin ve arkadaşları, SAK geçirmiş hastalardan aldıkları 0,1ml beyin omurilik sıvısını, ratların karotid arterine enjekte etmişler ve serebral arterlerde hızla gelişen kontraksiyon olduğunu saptamışlardır.

Ratlar üzerinde yapılan çalışmalarda, endovasküler arter delinmesi, sisterna magnaya bir kez enjeksiyon ve sisterna magnaya iki kez enjeksiyon modellerinden hangisini daha etkili olduğu araştırılmış, endovasküler arteriyel delme yöntemiyle SAK oluşturmanın mortalitesi %40, çift kanama modeli mortalitesi %9, bu çalışmada da kullanılan tek kanama modeli denek mortalitesi ise %0 olarak gözlenmiştir. 48.

saat vazospazm oranlarında ise anlamlı fark bulunamamıştır. Bu çalışmada, tek kanama modelini kullanılmıştır ve çalışmadaki mortalite oranının korele olduğu gözlenmiştir.

1975 yılında Fein ve arkadaşları tarafından, ilk kez sisternal kan enjeksiyonu ile serebral metabolizmada fokal azalma olduğu tespit edilmiştir. Barry ve arkadaşları, vazospazm modeli için ratların uygun olduğunu tariflemişlerdir (239). Lacy ve Earle, rat kiasmatic sisternine, heparinize arteriyel kan enjekte ederek ile vazospazm oluşturmaya çalışmışlar, elektrokariyografik değişiklikler saptasalar da vazospazm oluşturamamışlardır (240). Bizim çalışmamızda da nonheparinize arteriyel kan kullanılmıştır. Delgado ve arkadaşları yaptıkları çalışmada, ratlarda deneysel subaraknoid kanama sonrası en şiddetli vazospazmın 48. saat sonunda izlendiği bildirilmişlerdir. Bu çalışmada da, tüm gruplar 48 saat sonra sakrifiye edilmiştir. Yine aynı çalışmada, Delgado ve arkadaşları cisterna magna enjeksiyonu sonrası mortalite oranlarını %12 olarak bildirmişlerdir. Bu çalışmada ise mortalite %0 olarak bulunmuştur (241).

Kuo ve arkadaşları 2008 yılında yaptıkları çalışmada, deneysel subaraknoid kanama sonrası vazospazmı en iyi değerlendirme yöntemini araştırmışlardır. Deneysel subaraknoid kanama sonrası baziler arter çap ölçümü, tüm damar alanı ve iç lümen alanının vazospazm derecesiyle, klinik bulguların korelasyonu incelendiğinde korelasyonun en iyi sağlandığı model, kesit alanı ölçümü olarak bildirilmiştir (242). Bizim çalışmamızda da, vazospazmın şiddetini belirlemek için, baziler arter kesit alanı hesaplama metodu kullanılmıştır.

Son yıllarda yapılan çalışmalarda, trombinin vazospazm sürecinde anahtar rol oynadığı gösterilmiştir. Günümüzde nöroşirurji başta olmak üzere bir çok cerrahi disiplinde, hemostaz amaçlı yaygın olarak kullanılmaya başlanan FloSeal® Hemostatik Matriks'in içeriğinde yüksek doz insan trombini bulunmaktadır. Bu topikal hemostatik ajanın, özellikle kranial operasyon sahasında uygulandığında serebral arterler üzerine vazospazmik etkisi olup olmadığı ratlar üzerinde incelenmiştir.

Çalışmada, kontrol grubu (Grup I) ortalama baziler arter kesit alanı ile ratlarda sisterna magnaya otolog nonheparinize arteriyel kan enjeksiyonu yapılan deneysel SAK grubu (Grup II) ortalama baziler arter kesit alanı karşılaştırıldığında; Grup II' de ortalama baziler arter kesit alanının, kontrol grubu (Grup I) ortalama baziler arter kesit

alanına göre %36 oranında azaldığı gözlenmiştir. Bu sonucun hem Oneway ANOVA varyans analizi testi sonuçlarına göre ($p<0,05$), hem de grupların ikili karşılaştırıldığı Post Hoc Tukey testine göre istatistiksel olarak anlamlı olduğu görülmüştür ($p<0,05$). Bu sonuçla çalışmada uygulanan deneysel subaraknoid kanama modeli ile, ratlarda vazospazmın başarılı bir şekilde oluşturulduğu görüldü

Kontrol grubu (Grup I) ile, FloSeal® uygulanan grup (Grup III) ortalama baziler arter kesit alanları ikili olarak karşılaştırıldığı Post Hoc Tukey testi ile değerlendirildiğinde, istatistiksel olarak anlamlı fark bulunamamıştır ($p>0.05$). Fakat FloSeal® uygulanan grubun (Grup III) ortalama baziler arter kesit alanı, kontrol grubuna (Grup I) göre %19 oranında azalmıştır. 1998 yılında Kasuya ve arkadaşlarının (148), 1999 yılında ise Suzuki ve arkadaşlarının (149) yaptığı çalışmalarda, beyin omurilik sıvısındaki trombin miktarının, vazospazm insidansı ve şiddeti ile ilişkili olduğu ayrıca vazospazm patofizyolojisinde önemli bir rol oynadığı belirtilmiştir. Bu çalışmada da subaraknoid kanama olmadan, yalnızca trombin derivesi içeren FloSeal® hemostatik matriks uygulanması ile arteriyel kontraksiyon sağlandığı gözlenmiş ve trombin ile ilgili literatür bilgisini destekleyen sonuçlar elde edilmiştir.

Kontrol grubu (Grup I) ortalama baziler arter kesit alanı ile, kan ve FloSeal® karışımının uygulandığı grubun (Grup IV) baziler arter kesit alanı, ikili karşılaştırma testi Post Hoc Tukey ile değerlendirildiğinde istatistiksel olarak anlamlı fark bulunamamıştır ($p>0.05$). Fakat, kan ve FloSeal® grubunun ortalama baziler arter kesit alanı kontrol grubuna göre %22 oranında azalmıştır.

Deneyesel SAK grubu (Grup II) ortalama baziler arter kesit alanları ile FloSeal® uygulanan grup (Grup III) ortalama baziler arter kesit alanları, ikili karşılaştırma testi Post Hoc Tukey ile değerlendirildiğinde, Grup II ile Grup III arasında istatistiksel olarak anlamlı fark bulunamamıştır ($p>0.05$). Fakat, FloSeal® uygulanan grup (Grup III) baziler arter kesit alanları ölçüldüğünde, kontrol grubuna göre %19 oranında vazospasm görülürken, deneysel SAK grubu (Grup II) ortalama baziler arter kesit alanlarında, kontrol grubuna göre % 36 oranında vazospazm görülmüştür. Bu sonuç, vazospasmın, sadece trombine bağlı süreç olmadığı, içlerinde trombinin de bulunduğu bir çok mediatör ve kan yıkım ürünlerinin yer aldığı bir mekanizma sonucu geliştiğini düşündürmektedir.

Deneysel SAK grubu (Grup II) ortalama baziler arter kesit alanları ile, kan ve FloSeal® uygulanan grup (Grup IV) ortalama baziler arter kesit alanları ikili karşılaştırma testi Post Hoc Tukey ile değerlendirildiğinde, Grup II ile Grup IV arasında istatistiksel olarak anlamlı fark bulunamamıştır ($p>0.05$). Fakat, kan ve FloSeal® uygulanan grup (Grup IV) baziler arter kesit alanları ölçüldüğünde, kontrol grubuna göre %22 oranında vazospasm görülürken, deneysel SAK grubu (Grup II) ortalama baziler arter kesit alanlarında kontrol grubuna göre % 36 oranında vazospazm görülmüştür.

Sadece FloSeal® uygulanan grup (Grup III) baziler arter kesit alanları ile Kan ve FloSeal® uygulanan grup (Grup IV) ortalama baziler arter kesit alanları ikili karşılaştırma testi Post Hoc Tukey ile değerlendirildiğinde, Grup III ile Grup IV arasında istatistiksel olarak anlamlı fark bulunamamıştır ($p>0.05$). Fakat sadece FloSeal® uygulanan grup (Grup III) baziler arter ortalama kesit alanları ölçüldüğünde, kontrol grubuna göre %19 oranında vazospasm görülürken, kan ve FloSeal® uygulanan grup (Grup IV) ortalama baziler arter kesit alanlarında, kontrol grubuna göre % 22 oranında vazospazm saptanmıştır. Ancak, kan ve FloSeal® grubunda, istatistiksel olarak anlamlı olmayan az bir fark ile vazospamik etki daha fazla görülmüştür. Bu sonuç, cerrahi uygulamalarında FloSeal® Hemostratik Matriksin kan ile birleşince, daha spazminojenik olduğunu düşündürmüştür.

Yapılan çalışmada, günümüzde hemen hemen tüm cerrahi disiplinlerde sıkça kullanılan FloSeal® Hemostatik Matriksin, içeriğindeki insan kaynaklı trombin derivesi nedeniyle, serebral damarlar üzerinde, istatistiksel olarak anlamlı olmasa da vasküler kontraksiyona yol açabileceği göz önünde bulundurulmalıdır.

SONUÇ

Günümüzde FloSeal® Hemostatik Matriks kullanımı, nöroşirurji başta olmak üzere tüm cerrahi disiplinlerde artmaktadır. Özellikle kranial tümör eksizyonu ve anevrizma ameliyatlarında, ıslak yüzeyler dahil her bölgede kolaylıkla kullanılması, hızlı ve efektif etki göstermesi nedeniyle sık olarak tercih edilmektedir. FloSeal® 'in potent bir spazminojen olan ve serebral vazospazm patofizyolojisinde önemli bir role sahip olan trombin içermesi nedeniyle, serebral arterler üzerine spazminojenik etkisi değerlendirme amacıyla bu çalışma yapılmıştır.

FloSeal® 'in tek başına uyguladığı grupta arteriyel kontraksiyon görülmüştür. Ancak bu arteryel kontraksiyon, otolog nonheparinize arteriyel kan uygulanan gruptaki kadar belirgin olmamıştır. Bu da, FloSeal® 'in taze kan elemanları kadar olamasa da vazospazmik etkisi olduğunu göstermektedir.

Sisterna magnaya Kan ve FloSeal® uygulaması ile ratlarda yapay bir cerrahi ortam sağlamaya çalışılmıştır. Subaraknoid mesafede bulunan kan ve FloSeal® karışımının, sadece FloSeal® uygulanan gruba göre az da olsa daha fazla vazospazma yol açması özellikle anevrizma cerrahisinde FloSeal®'in dikkatli kullanılması gerekliliğine işaret etmektedir. Özellikle FloSeal® uygulamasında hemostaz sağlanmasını takiben, serum fizyolojik ile cerrahi sahanın ve subaraknoid mesafenin yıkanması önerilmektedir. Büyük serebral arterler üzerine direkt uygularken, çalışmada da görüldüğü gibi, vazospazmik etki ortaya çıkarabileceği göz önünde tutulmalıdır.

En şiddetli vazospazm deneysel SAK grubunda görülmektedir. SAK hastalarında kanama miktarına, olay anında etkili olunamayacağı şüphesizdir. Ancak klinik uygulamalarda, cerrahi sırasında hemostazın önemi bir kez daha görülmektedir. Her ne kadar FloSeal®, cerrahi sırasında kolaylık getirse de, temel hemostaz ve mikrocerrahi prensiplerinden vazgeçilmemelidir.

Ancak, uzun süreli ve geniş serili hayvan deneyleri ve klinik çalışmalar sonucunda, kanama durdurucuların endikasyonlarının, kontrendikasyonlarının ve yan etkilerinin daha iyi ortaya koyulacağı ve bu hemostatik ajanların sınırlar iyi belirlendiği taktirde, cerrahi uygulamalar içersinde kendilerine yer bulabileceği kuvvetle muhtemeldir.

KAYNAKLAR

1. Kassell NF, Helm G, Simmons N, Phillips CD, Cail WS. Treatment of cerebral vasospasm with intra-arterial papaverine. J Neurosurg. 1992;77: 848–852.
2. Solomon RA, Antunes JL, Chen RY, Bland L, Chien S. Decrease in cerebral blood flow in rats after experimental subarachnoid hemorrhage: a new animal model. Stroke 1985;16:58–64.
3. Maeda K, Kurita H, Nakamura T ve ark. Occurrence of severe vasospasm following intraventricular hemorrhage from an arteriovenous malformation. Report of two cases. J Neurosurg. 1997 Sep;87(3):436-9.
4. Martin N A, Doberstein C, Zane C ve ark.: Posttraumatic cerebral arterial spasm: transcranial Doppler ultrasound, cerebral blood flow, and angiographic findings. J Neurosurg. 1992 Oct;77(4):575-83.
5. Armin SS, Colohan AR, Zhang JH. Traumatic subarachnoid hemorrhage: our current understanding and its evolution over the past half century. Neurol Res 2006;28:445.
6. Hamer J, Krastel A. Cerebral vasospasm afterbrain injury. Neurochirurgia (Stuttg) 1976;19:185.
7. Martin NA, Doberstein C, Alexander M, et al. Posttraumatic cerebral arterial spasm. J Neurotrauma 1995;12:897.
8. Martin NA, Doberstein C, Zane C, et al. Posttraumatic cerebral arterial spasm: transcranial Doppler ultrasound, cerebral blood flow, and angiographic findings. J Neurosurg 1992;77:575.
9. Pasqualin A, Vivenza C, Rosta L, et al. Cerebral vasospasm after head injury. Neurosurgery 1984;15:855.
10. Sander D, Klingelhofer J. Cerebral vasospasm following post-traumatic subarachnoid hemorrhage evaluated by transcranial Doppler ultrasonography. J Neurol Sci 1993;119:1.

11. Soustiel JF, Shik V. Posttraumatic basilar artery vasospasm. Surg Neurol 2004;62:201.

12. Taneda M, Kataoka K, Akai F, et al. Traumatic subarachnoid hemorrhage as a predictable indicator of delayed ischemic symptoms. J Neurosurg 1996;84:762.

13. Zubkov AY, Lewis AI, Raila FA, et al. Risk factors for the development of post-traumatic cerebral vasospasm. Surg Neurol 2000;53:126.

14. Bejjani GK, Duong DH, Kalamarides M, et al. Cerebral vasospasm after tumor resection. A case report. Neurochirurgie 1997;43:164.

15. el Hendawy M, Wronski J, Juniewicz H, et al. Cerebral vasospasm detection by TCD after supratentorial brain tumours surgery. Neurol Neurochir Pol 2000;34:114.

16. Yamashima T, Kida S, Yamamoto S. An electron microscopic study of cerebral vasospasm with resultant myonecrosis in cases of subarachnoid haemorrhage, meningitis and trans-sylvian surgery. J Neurol 1986;233:348.

17. Chaichana K, Riley LH 3rd, Tamargo RJ. Delayed cerebral vasospasm secondary to bacterial meningitis after lumbosacral spinal surgery: case report. Neurosurgery 2007;60:E206.

18. Ecker A, Riemenscheider PA: Angiographic demonstration of spasm of theintracranial arteries with special reference to saccular arterial aneurysms. J Neurosurg 1951; 8:660–667.

19. Allcock JM, Drake CG: Ruptured intracranial aneurysms - the role of arterial spasm. J Neurosurg 1965; 22: 21-29,.

20. Fisher CM, Kistler JP, Davis JM. Relation of cerebral vasospasm to subarachnoid hemorrhage visualized by computerized tomographic scanning. Neurosurgery. 1980;6:1-9.

21. Akdemir H: Subaraknoid kanama. Ed: Aksoy K: Temel Nöroşirürji. 1. Baskı, Türk Nöroşirürji Derneği Yayınları, Ankara ,2005; Cilt 1, s:441- 447

22. Anderson GB, Ashforth R, Steinke DE, Findlay JM: CT angiography for the detection of cerebral vasospasm in patients with acute subarachnoid hemorrhage AJNR Am J Neuroradiol. 2000 Jun-Jul; 21 (6): 1011-5.

23. Cheeseman KH., Slater TF. 1993. An introduction to free radical biochemistry. Br Med Bull. Jul; 49 (3): 481-93.

24. Cook NS: The pharmacology of potassium channels and their therapeutic potential. Trends Pharmacol Sci. 1988 Jan; 9 (1): 21-8.

25. Atalay B, Caner H, Cekinmez M, Ozen O, Celasun B, Altinors N. Systemic Administration of Phosphodiesterase V Inhibitor, Sildenafil Citrate, For Attenuation of Cerebral Vasospasm after Experimental Subarachnoid Hemorrhage. Neurosurgery. 2006;59:1102-1108.

26. Kocaeli H, Korfalı E. Anevrizmal Subaraknoid Kanama ve Komplikasyonları. Korfalı E, Zileli M. Temel Nöroşirurji. Türk Nöroşirurji Derneği Yayınları. Ankara. 2010; Cilt 1: 803-814.

27. Lee J, Sagher O, Keep R, Hua Y, Xi G. Comparison of Experimental Rat Models of Early Brain Injury after Subarachnoid Hemorrhage. Neurosurgery. 2009;65:331-343.

28. Upton ML, Weller RO. The Morphology of cerebrospinal fluid drainage pathways in human arachnoid granulations. J Neurosurg. 1985;63:867-875.

29. Grieve JP, Kitchen ND. Aneurysmal Subarachnoid Hemorrhage. Moore AJ, Newell DW. Neurosurgery Principles and Practice. Springer. London. 2005;315-332.

30. Komotar RJ, Zacharia BE, Valhora R, Sander Connolly JME, Advances in vasospasm treatment and prevention. Journal of the Neurological Sciences 2007;261:134–142.

31. Lytle RA, Diringer M, Dacey RG. Complications of Subarachnoid Hemorrhage: Cerebral Vasospasm. Contemporary Neurosurgery. 2004;26:1-7.

32. Takahashi M, Macdonald RL. Subarachnoid Hemorrhage. Contemporary Neurosurgery. 2006;28:1-8.

33. FloSeal Hemostatic Matrix Instructions for Use. www.baxter.com/products/biopharmaceuticals/downloads/FloSeal_PI.pdf

34. US food and drug administration. Summary of safety and eVectiveness: FloSeal1 matrix hemostatic sealant. PMA P990009, 8 Dec 1999.

35. Cillo JE Jr, Sinn D, Truelson JM. Management of middle meningeal and superWcial temporal artery hemorrhage from total temporomandibular joint replacement surgery with a gelatin-based hemostatic agent. J Craniofac Surg 2005;16:309–312.

36. Gazzeri R, Galarza M, Neroni M, AlWeri A, Esposito S. Minimal craniotomy and matrix hemostatic sealant for the treatment of spontaneous supratentorial intracerebral hemorrhage. J Neurosurg 2008;[Epub ahead of print].

37. Cappabianca P, Esposito F, Esposito I, Cavallo LM, Leone CA. Use of a thrombin-gelatin haemostatic matrix in endoscopic endonasal extended approaches: technical note. Acta Neurochir (Wien) 2009; 151:69–77. doi:10.1007/s00701-008-0172-6.

38. Fiss I, Danne M, Stendel R. Use of gelantin-thrombin matrix hemostatic sealant in cranial neurosurgery. Neurol Med Surg 2007;47:462–467.

39. Pursifull NF, Morey AF. Tissue glues and nonsuturing techniques. Curr Opin Urol 2007;17:396–401

40. Ho H, Schwentner C, Neururer R, Steiner H, Bartsch G, Peschel R. Robotic-assisted laparoscopic partial nephrectomy: surgical technique and clinical outcomes at 1 year. BJU Int 2008 Oct ;6. Epub ahead of print.

41. Breda A, Stepanian SV, Lam JS, Liao JC, ve Ark. Use of haemostatic agents and glues during laparoscopic partial nephrectomy: a multi-institutional survey from the United States and Europe of 1347 cases. Eur Urol 2007;52:798–803.

42. Oz MC, Cosgrove DM 3rd, Badduke BR, Hill JD ve Ark. Controlled clinical trial of a novel hemostatic agent in cardiac surgery. Ann Thorac Surg 2000;69:1376–1382.

43. Chandra RK, Conley DB, Haines GK 3rd, Kern RC Longterm eVects of FloSeal packing after endoscopic sinus surgery. Am J Rhinol 2005;19:240–243.

44. Han LY, Schimp V, Oh JC, Ramirez PT. A gelatin matrixthrombin tissue sealant (FloSeal) application in the management of groin breakdown after inguinal lymphadenectomy for vulvar cancer. Int J Gynecol Cancer 2004; 4:621–624.

45. Muzii L, Perniola G, Plotti F. A new technique for laparoscopic stripping of endometrioma: FloSeal hemostatic agent for hemostasis of the ovarian wall. J Minim Invasive Gynecol 2007;14:S130.

46. Henkel A, Cooper RA, Ward KA, Bova D, Yao K. Malignant-appearing microcalciWcations at the lumpectomy site with the use of FloSeal hemostatic sealant. AJR Am J Roentgenol 2008;191:1371–1373.

47. Weir BKA, Macdonald RL, Stoodley M: Etiology of cerebral vasospasm. Acta Neurochir (Wien) 1999; 72:27–46.

48. Aoki N, Origitano TC, Al-Mefty O. Vasospasm after resection of skull base tumors. Acta Neurochir (Wien). 1995;132(1-3):53-8.

49. Gurdjian T, Thomas LM. Verebral vasospasm in Jinken PJ. Brsyn GV (eds): Handbook of Clinical Neurology, Vol 12. Amsterdam: North Holland Pub Co, 1975; 511.

50. Mayberg M: Cerebral Vasospasm. Neurosurg Clin N Am .1998; 9 (3):615-627.

51. Haley EC Jr, Kassell NF, Torner JC. The International Cooperative Study on the Timing of Aneurysm Surgery. The North American experience. Stroke 1992;23:205–214.

52. Zucker MB: A study of subtances in blood serum and platelets which stimulate smooth muscle. Am J Physiol 1944;142: 12-26.

53. Echlin FA, Spasm of basilar and vertebral arteries caused by experimental subarachnoid hemorrhage. J Neurosurg.1965 Jul;23(1):1-11.

54. Giannotta SL, McGillicuddy JE, Kint GW: Diagnosis and treatment of postoperative cerebral vasospasm. Surg Neurol 1977; 8 (4):286-290.

55. Schievink WI. Schaid DJ, Michels W, Piepgras DG. Familial aneurysmal subarachnoid hemorrhage a community based study. J Neurosurg. 1995;83:426-429.

56. Suzuki J, Yoshimoto T. Early operation for the ruptured intracranial aneurysm. Jpn J Surg.1973 Sep;3(3):149-56.

57. Grup RL Jr, Raichle ME, Eichling JO. Effects of subarachnoid hemorrhage on cerebral blood volume, blood flow and oxygen utilization in humans. J Neurosurgery. 1977;44:446-452.

58. Sasaki T, Wakai S, Asano T, Watanabe T, Kirino T, Sano K: The effect of a lipid hydroperoxide of arachidonic acid on the canine basilar artery. An experimental study on cerebral vasospasm. J Neurosurg 54 1981;(3): 357-365.

59. Aoyama K, Fushimi Y, Okada T, Miyasaki A ve Ark. Detection of Symptomatic vasospasm after subarachnoid hemorrhage: initial findingsfrom single time-point and serial measurements with arterial spin labelling. Eur Radiol 2012.

60. Weir, Grace M, Hansen J, Rothberg C.: Time course of vasospasm in man. J Neurosurg.1978 Feb;48(2):173-8.

61. Chan KH, Dearden NM, Miller JD. The significance of posttraumatic increase in cerebral blood flow velocity: a transcranial Doppler ultrasound study. Neurosurgery 1992;30:697–700.

62. Compton JS, Teddy PJ. Cerebral arterial vasospasm following severe head injury: a transcranial Doppler study. Br J Neurosurg 1987;1:435–439,.

63. Grolimund P, Weber M, Seiler RW, Reulen HJ. Time course of cerebral vasospasm after severe head injury. Lancet 1988;8595: 1173.

64. Hadani M, Bruk B, Ram Z, Knoller N, Bass A. Transiently increased basilar artery flow velocity following severe head injury: a time course transcranial Doppler study. J Neurotrauma 1997;14:629–636.

65. Martin NA, Doberstein C, Zane C, Caron MJ ve Ark. Posttraumatic cerebral arterial spasm: transcranial Doppler ultrasound, cerebral blood flow, and angiographic findings. J Neurosurg 1992;77:575–583,.

66. Martin NA, Patwardhan RV, Alexander MJ, Africk CZ ve Ark. Characterization of cerebral hemodynamic phases following severe head trauma: hypoperfusion, hyperemia, and vasospasm. J Neurosurg 1997;87:9–19.

67. Romner B, Bellner J, Kongstad P, Sjöholm H. Elevated transcranial Doppler flow velocities after severe head injury: cerebral vasospasm or hyperemia? J Neurosurg 1996;85:90–97.

68. Rózsa L, Gombi R, Szabó S, Sztermen M. Vasospasm after head injury studied by transcranial Doppler sonography. Radiol Diagn (Berl) 1989;30:151–157,.

69. Suwanwela C, Suwanwela N. Intracranial arterial narrowing and spasm in acute head injury. J Neurosurg 1972;36:314–323.

70. Vajramani GV, Chandramouli BA, Jayakumar PN, Kolluri S. Evaluation of posttraumatic vasospasm, hyperaemia, and autoregulation by transcranial colour-coded duplex sonography. Br J Neurosurg 1999;13:468–473.

71. Weber M, Grolimund P, Seiler RW: Evaluation of posttraumatic cerebral blood flow velocities by transcranial Doppler ultrasonography. Neurosurgery 1990; 27:106–112.

72. Zubkov AY, Pilkington AS, Bernanke DH, Parent AD, Zhang J. Posttraumatic cerebral vasospasm: clinical and morphological presentations. J Neurotrauma 1999; 16:763–770.

73. Oertel M, Boscardin WJ, Obrist WD, Glenn TC ve Ark. Posttraumatic vasospasm: the epidemiology, severity, and time course of an underestimated phenomenon: a prospective study performed in 299 patients. J Neurosurg 2005; 103:812–824.

74. Soustiel JF, Shik V. Posttraumatic basilar artery vasospasm. Surg Neurol 2004; 62:201–206.

75. Graf CJ, Nibbelink DW. Cooperative study of intracranial aneurysms and subarachnoid hemorrhage. Stroke 1974; 5:559–601.

76. Bonilha L, Marques EL, Carelli EF, Fernandes YB ve Ark. Risk factors and outcome in 100 patients with aneurysmal subarachnoid hemorrhage. Arq Neuropsiquiatr 2001;59:676–680.

77. Fletcher TM, Taveras JM, Pool JL. Cerebral vasospasm in angiography for intracranial aneurysms: Incidence and significance in one hundred consecutive angiograms. Arch Neurol 1959;1:38–47.

78. Weir BKA, Kongable GL, Kassell NF, Schultz JR ve Ark. Cigarette smoking as a cause of aneurysmal subarachnoid hemorrhage and risk for vasospasm. A report of the Cooperative Aneurysm Study. J Neurosurg 1998;89:405–411.

79. Ohman J, Servo A, Heiskanen O. Risk factors for cerebral infarction in good-grade patients after subarachnoid hemorrhage and surgery. A prospective study. J Neurosurg 1991;74:14–20.

80. Sarrafzadeh A, Haux D, Sakowitz O, Benndorf G ve Ark. Acute focal neurological deficits in aneurysmal subarachnoid hemorrhage: Relation of clinical course, CT findings, and metabolite abnormalities monitored with bedside microdialysis. Stroke 2003;34:1382–1388,.

81. Macdonald RL. Pathophysiology and molecular genetics of vasospasm. Acta Neurochir Suppl (Wien) 2001;77:7–11.

82. Dietrich HH, Dacey RG Jr:. Molecular keys to the problems of cerebral vasospasm. Neurosurgery 2000;46:517–530.

83. Kodama N, Mizoi K, Sakurai Y, Suzuki J. Incidence and onset of vasospasm, in Wilkins RH (ed): Cerebral Arterial Spasm. Baltimore, Williams & Wilkins, 1980, pp 284–286.

84. Paschen W. Role of calcium in neuronal cell injury: Which subcellula compartment is involved? Brain Res Bull 2000;53:409–413,.

85. Treggiari-Venzi MM, Suter PM, Romand JA. Review of medical prevention of vasospasm after aneurysmal subarachnoid hemorrhage: A problem of neurointensive care. Neurosurgery 2001;48:249–262.

86. Awad IA, Carter LP, Spetzler RF, Medina M ve Ark. Clinical vasospasm after subarachnoid hemorrhage: Response to hypervolemic hemodilution and arterial hypertension. Stroke 1987;18:365–372.

87. Svendgaard NA, Edvinsson L, Owman C and Sahlin C. Increased sensitivity of the basilar artery to norepinephrine and 5-hydroxytryptamine following experimental subarachnoid hemorrhage. Surg. Neurol. 1977;8, 191-195.

88. Laher I, Zhang JH. Protein kinase C and cerebral vasospasm. J Cereb Blood Flow Metab 2001;21:887–906.

89. Findlay JM, Macdonald RL, Weir BKA. Current concepts of pathophysiology and management of cerebral vasospasm following aneurysmal subarachnoid hemorrhage. Cerebrovasc Brain Metab Rev 1991;3:336–361.

90. J.Max Findlay. Cerebral Vasospasm. Ed: H.Richard Winn,MD, Youmans Neurological Surgery 2004; volume 2, pp: 1839-1867, Fifth Edition, Saunders, Philadelphia,.

91. Sercombe R, Tran Dinh YR, Gomis P. Cerebrovascular inflammation following subarachnoid hemorrhage. Jpn J Pharmacol 2002;88:227–249.

92. Tran Dinh YR, Debdi M, Couraud JY, Creminon C ve Ark. Time course of variations in rabbit cerebrospinal fluid levels of calcitonin gene-related peptide- and substance P-like immunoreactivity in experimental subarachnoid hemorrhage. Stroke 1994;25:160–164.

93. Edvinsson L, Juul R, Jansen I. Perivascular neuropeptides (NPY, VIP, CGRP and SP) in human brain vessels after subarachnoid hemorrhage. Acta Neurol Scand 1994;90:324–330,.

94. Serhan CN. Resolution phase of inflammation: novel endogenous anti-inflammatory and proresolving lipid mediators and pathways. Annu Rev Immunol 2007;25:101.

95. Serhan CN, Savill J. Resolution of inflammation: the beginning programs the end. Nat Immunol 2005;6: 1191.

96. Filer A, Raza K, Salmon M, et al. Targeting stromal cells in chronic inflammation.Discov Med 2007;7:20.

97. O'Shea JJ, Murray PJ. Cytokine signaling modules in inflammatory responses. Immunity 2008;28:477.

98. Springer TA. Traffic signals for lymphocyte recirculation and leukocyte emigration: the multistep paradigm. Cell 1994;76:301.

99. Wilkins RH. Attempts at prevention of treatment of intrcranial arterial spasm Neurosurg 1986; 18: 808-825.

100. Handa Y, Kubota T, Kaneko M, Tsuchida A ve Ark .Expression of intercellular adhesion molecule (ICAM-1) on the cerebral artery following subarachnoid hemorrhage in rats. Acta Neurochir (Wien) 1995;132:92-97.

101. Oshiro EM, Hoffman PA, Dietsch GN, Watts MC ve Ark. Inhibition of experimental vasospasm with anti-intercellular adhesion molecule-1 monoclonal antibady in rats. Stroke 1997;28: 2031-2038.

102. Faraci FM. Endothelium-derived vasoactive factors and regulation of the serebral circulation. Neurosurgery 1993;33: 648-659.

103. Aihara Y, Kasuya H, Onda H, Hori T ve Ark. Quantitative analysis of gene expressions related to inflammation in canine spastic artery after subarachnoid hemorrhage. Stroke 2001;32: 212-217.

104. Zhou ML, Shi JX, Hang CH, Cheng HL ve Ark. Potential contribution of nuclear factor-kappaB to cerebral vasospasm after experimental subarachnoid hemorrhage in rabbits. J Cereb Blood Flow Metab. 2007 Feb;7.

105. Bowman G, Bonneau RH, Chinchilli VM, Tracey KJ ve Ark. A novel inhibitor of inflammatory cytokine production (CNI-1493) reduces rodent posthemorrhagic vasospasm. Neurocrit Care. 2006;5 (3):222-9.

106. Gallia GL, Tamargo RJ. Leukocyte-endothelial cell interactions in chronic vasospasm after subarachnoid hemorrhage. Neurol Res. 2006;28 (7):750-8,.

107. Lasky LA. Selectins: interpreters of cell-specific carbohydrate information during inflammation. Science 1992;258:964.

108. Rosen SD. Cell surface lectins in the immune system. Semin Immunol 1993;5:237.

109. Polin RS, Bavbek M, Shaffrey ME, et al. Detection of soluble E-selectin, ICAM-1, VCAM-1, and L-selectin in the cerebrospinal fluid of patients after subarachnoid hemorrhage. J Neurosurg 1998;89:559.

110. de Fougerolles AR, Stacker SA, Schwarting R, et al. Characterization of ICAM-2 and evidence for a third counter-receptor for LFA-1. J Exp Med 1991; 174:253.

111. Springer TA. Adhesion receptors of the immune system. Nature 1990;346:425.

112. Clatterbuck RE, Oshiro EM, Hoffman PA, et al. Inhibition of vasospasm with lymphocyte functionassociated antigen-1 monoclonal antibody in a femoral artery model in rats. J Neurosurg 2002; 97:676.

113. Pradilla G, Wang PP, Legnani FG, et al. Prevention of vasospasm by anti-CD11/CD18 monoclonal antibody therapy following subarachnoid hemorrhage in rabbits. J Neurosurg 2004;101:88.

114. Clatterbuck RE, Gailloud P, Ogata L, et al. Prevention of cerebral vasospasm by a humanized anti- CD11/CD18 monoclonal antibody administered after experimental subarachnoid hemorrhage in nonhuman primates. J Neurosurg 2003;99:376.

115. Cheong JH, Kim JM, Bak KH, et al. Correlation between cerebral vasospasm after subarachnoid hemorrhage and intracellular adhesion molecule-1 levels in serum and cerebrospinal fluid. J Korean Med Sci 2005;38:1.

116. Mack WJ, Mocco J, Hoh DJ, et al. Outcome prediction with serum intercellular adhesion molecule-1 levels after aneurysmal subarachnoid hemorrhage. J Neurosurg 2002;96:71.

117. Mocco J, Mack WJ, Kim GH, et al. Rise in serum soluble intercellular adhesion molecule-1 levels with vasospasm following aneurysmal subarachnoid hemorrhage. J Neurosurg 2002;97:537.

118. Clatterbuck RE, Oshiro EM, Hoffman PA, et al. Inhibition of vasospasm with lymphocyte functionassociated antigen-1 monoclonal antibody in a femoral artery model in rats. J Neurosurg 2002; 97:676.

119. Weyerbrock A, Walbridge S, Pluta RM, et al. Selective opening of the blood-tumor barrier by a nitric oxide donor and long-term survival in rats with C6 gliomas. J Neurosurg 2003;99:728.

120. Pluta RM. Delayed cerebral vasospasm and nitric oxide: review, new hypothesis, and proposed treatment. Pharmacol Ther 2005;105:23.

121. Pluta RM, Dejam A, Grimes G, et al. Nitrite infusions to prevent delayed cerebral vasospasm in a primate model of subarachnoid hemorrhage. JAMA 2005;293:1477.

122. Pluta RM, Dejam A, Grimes G, et al. Nitrite infusions to prevent delayed cerebral vasospasm in a primate model of subarachnoid hemorrhage.JAMA 2005;293:1477.

123. Pluta RM, Oldfield EH, Boock RJ. Reversal and prevention of cerebral vasospasm by intracarotid infusions of nitric oxide donors in a primate model of subarachnoid hemorrhage. J Neurosurg 1997; 87:746.

124. Egemen N, Turker RK, Sanlidilek U, et al. The effect of intrathecal sodium nitroprusside on severe chronic vasospasm. Neurol Res 1993;15:310.

125. Luscher TF, Tanner FC. Endothelial regulation of vascular tone and growth. Am J Hypertens 1993;6[Suppl 7]:S283–S293,.

126. Yanagisawa M, Kurihara H, Kimura S, Tomobe Y ve Ark. A novel potent vasoconstrictor peptide produced by vascular endothelial cells. Nature 1988;332:411–415.

127. Nayler W. Endothelin: Isoforms, binding sites and possible implications in pathology. Trends Pharmacol Sci 1990;11:96–99.

128. Masaoka H, Suzuki R, Hirata Y, Emori T ve Ark. Raised plasma endothelin in aneurysmal subarachnoid hemorrhage. Lancet 1989;2:1402,.

129. Takasaki I, Chobanian AV, Mamuya WS, Brecher P. Hypertension induces alternatively spliced forms of fibronectin in rat aorta. Hypertension 1992;20:20– 25.

130. Ehrenreich H, Lange M, Near KA, Anneser F ve Ark. Long-term monitoring of immunoreactive endothelin-1 and endothelin-3 in ventricular cerebrospinal fluid, plasma, and 24-h urine of patients with subarachnoid hemorrhage. Res Exp Med (Berl) 1992;192:257–268,.

131. O'Leary DH, Hill TC, Lee RG, Clouse ME, Holman BL. The use of 123-iodoamphetamines and single photon emission computed tomography to assess local cerebral blood flow. AJNR Am J Neuroradiol 1983;4:547–549.

132. Säveland H, Nilsson OG, Boris-Moller MF, Wieloch T ve Ark. Intracerebral microdialysis of glutamate and aspartate in two vascular territories after aneurysmal subarachnoid hemorrhage. Neurosurgery 1996;38:12–19.

133. Suzuki R, Masaoka H, Hirata Y, Marumo F ve Ark. The role of endothelin-1 in the origin of cerebral vasospasm in patients with subarachnoid hemorrhage. J Neurosurg 1992;77:96–100.

134. Zimmermann M. Endothelin in cerebral vasospasm: Clinical and experimental results. J Neurosurg Sci 1997;41:139–151.

135. Asano T, Ikegaki I, Suzuki Y, Satoh S ve Ark. Endothelin and the production of cerebral vasospasms in dogs. Biochem Biophys Res Commun 1989;159:1345–1351.

136. Tanaka T, Nishimura Y, Tsunoda H, Naka M. Pharmacogenomics and therapeutic target validation in cerebral vasospasm. J Cardiovasc Pharmacol 2000;36[Suppl 2]:S1–S4.

137. Zubkov AY, Rollins KS, Parent AD, Zhang J ve Ark. Mechanism of endothelin-1-induced contraction in rabbit basilar artery. Stroke 2000;31:526– 533,.

138. Clozel M, Breu V, Burri K, Cassal JM ve Ark. Pathophysiological role of endothelin revealed by the first orally active endothelin receptor antagonist. Nature 1993;365:759–761,.

139. Ohkuma H, Parney I, Megyesi J, Ghahary A ve Ark. Antisense preproendothelin-oligoDNA therapy for vasospasms in a canine model of subarachnoid hemorrhage. J Neurosurg 1999;90:1105–1114.

140. Zuccarello M, Boccaletti R, Roman A, Rapoport RM. Endothelin B receptor antagonists attenuate subarachnoid hemorrhage-induced cerebral vasospasm. Stroke 1998;29:1924–1929.

141. Kitaoka T, Hua Y, Xi G, Hoff JT ve Ark. Delayed argatroban treatment reduces edema in a rat model of intracerebral hemorrhage. Stroke 2002;33(12):3012–8.

142. Ohyama H, Hosomi N, Takahashi T, Mizushige K ve Ark. Thrombin inhibition attenuates neurodegeneration and cerebral edema formation following transient forebrain ischemia. Brain Res. 2001;902(2):264–71.

143. Katsuya Hirano and Mayumi Hirano. Current Perspective on the Role of the Thrombin Receptor in Cerebral Vasospasm After Subarachnoid Hemorrhage.

144. Smirnova IV, Salazar A, Arnold PM, Glatt S, Handler M ve Ark. Thrombin and its precursor in human cerebrospinal fluid. Thromb Haemost. 1997;78:1473–1479.

145. Suzuki M, Kudo A, Otawara Y, Hirashima Y, Takaku A ve Ark. Extrinsic pathway of blood coagulation and thrombin in the cerebral fluid after subarachnoid hemorrhage. Neurosurgery. 1999;44:487–489.

146. Coughlin SR. Thrombin signalling and protease-activated receptors. Nature. 2000;407:258–264.

147. Hirano K. The roles of proteinase-activated receptors in the vascular physiology and pathophysiology. Arterioscler Thromb Vasc Biol. 2007;27:27–36.

148. Kasuya H, Shimizu T, Takakura K. Thrombin activity in CSF after SAH is correlated with the degree of SAH, the persistence of subarachnoid clot and the development of vasospasm. Acta Neurochir (Wien). 1998;140:579–584.

149. Suzuki M, Kudo A, Otawara Y, Hirashima Y ve Ark. Extrinsic pathway of blood coagulation and thrombin in the cerebrospinal fluid after subarachnoid hemorrhage. Neurosurgery. 1999;44:487–493.

150. Zhang Z, Nagata I, Kikuchi H, Xue JH, Sakai N ve Ark. Broad-spectrum and selective serine protease inhibitors prevent expression of platelet-derived growth factor-BB and cerebral vasospasm after subarachnoid hemorrhage: vasospasm caused by cisternal injection of recombinant platelet-derived growth factor- BB. Stroke. 2001;32:1665–1672.

151. Tsurutani H, Ohkuma H, Suzuki S. Effects of thrombin inhibitor on thrombin-related signal transduction and cerebral vasospasm in the rabbit subarachnoid hemorrhage model. Stroke 2003;34: 1497–1500.

152. Kırış T, Sencer A: Subaraknoid Kanamanın Komplikasyonları. Ed: Aksoy K, Temel Nöroşirürji, Türk Nöroşirürji Derneği Yayınları, Ankara, 2005 Cilt 1, s:448-456.

153. Greenberg MS. Nöroşirurji El Kitabı, 6. Edition, Güneş Tıp Kitabevleri 2012 Ankara, s:791-799.

154. Barker FG, Heros RC: Clinical aspects of vasospasm. Neurosurg Clin N Am. 1990 Apr;1 (2): 277-88.

155. Dorsch NW. Cerebral arterial spasm--a clinical review. Br J Neurosurg. 1995;9 (3): 403-12.

156. Yonas H. Cerebral blood measurements in vasospasm. Neurosurg Clin North Am 1990; 1:307-318.

157. Rodriguez Garcia PL, Rodriguez Pupo LR, Rodriguez Garcia D. Diagnosis of delayed cerebral ischaemia and cerebral vasospasm in subarachnoid haemorrhage. Neurologia 2010;25(5):322-330.

158. Mayberg MR, Batjer HH, Dacey R, Diringer M ve Ark. Guidelines for the management of aneurysmal subarachnoid hemorrhage. A statement for healthcare professionals from a special writing group of the Stroke Council, American Heart Association. Stroke 1994; 25 (11): 2315- 28.

159. Greenberg MS: Handbook of Neurosurgery, Third edition, Lakeland. Florida, Greenberg Graphics Inc. pp. 711-752, 1994.

160. Akdemir H, Oktem IS, Tucer B. Intraoperative microvascular Doppler sonography in aneurysm surgery. Minim Invasive Neurosurg. 2006 Oct; 49 (5): 312-6.

161. Mizukami M, Kawase T, Usami T: Prevention of vasospasm by early operation with removal of subarachnoid blood. Neurosurgery. 1982Mar;10 (3): 301- 7,

162. Nosko M, Weir BK, Lunt A. Effect of clot removal at 24 hours on chronic vasospasm after SAH in the primate model. J Neurosurg. 1987 Mar; 66 (3): 416- 22.

163. Nosko M, Weir BK, Lunt A. Effect of clot removal at 24 hours on chronic vasospasm after SAH in the primate model. J Neurosurg. 1987 Mar;66 (3): 416-22,.

164. Taneda M. Effect of early operation for ruptured aneurysms on prevention of delayed ischemic symptoms. J Neurosurg. 1982 Nov;57 (5): 622-8.

165. Swift DM Solomon RA, Unruptured aneurysms and postoperative volume expansion. J Neurosurg 1992 Dec; 77(6):908-10.

166. Origitano TC, Wascher TM, Reichman OH, Anderson DE. Sustained increased cerebral blood flow with prophylactic hypertensive hypervolemic

hemodilution ("triple-H" therapy) after subarachnoid hemorrhage. Neurosurgery.1990 Nov;27(5):729-39; discussion 739-40.

167. Rosenwasser RH, Delgado TE, Bucheit WA. Control of hypertension and prophylaxis against vasospasm in cases of SAH. A preliminary report. Neurosurgery. 1983;12:658-661.

168. Rosenwasser RH, Delgado TE, Bucheit WA. Control of hypertension and prophylaxis against vasospasm in cases of SAH. A preliminary report. Neurosurgery. 1983;12:658-661.

169. Muizelaar JP, Becker DP. Induced hypertension for the treatment of cerebral ischemia after subarachnoid hemorrhage: direct effect on cerebral blood flow. Surg Neurol 1986; 25:317-325.

170. Levy M, Giannotta S. Cardiac performance indices during hypervolemic therapy for cerebral vasospasm. J Neurosurg 1991;75:27-31.

171. Solenski NJ, Haley EC Jr, Kassell NF, Kongable G ve Ark. Medical complications of aneurysmal subarachnoid hemorrhage: a report of the multicenter, cooperative aneurysm study. Participants of the Multicenter Cooperative Aneurysm Study. Crit Care Med 1995;23:1007-1017.

172. G.J.E. Rinkel, V.L. Feigin A. Algra, W.M: Calcium Antagonists in Aneurysmal Subarachnoid Hemorrhage. Stroke 2005;36: 1816-18.

173. Siesjö Bk. Calcium and ischemic brain damage. Eur Neurol, 1986;25:45-56.

174. Leblanc R. Clinical and experimental investigation of aneurysmal SAH. Neurosurg, 1991;4:63-70.

175. Soloman RA, Fink ME. Current strategies for the management of aneurysmal SAH. Arch Neurol. 1987;44:769-774.

176. Donhout, Rinkel G, Feigin V, Algra A ve Ark. Calcium antagonists for aneurysmal subarachnoid haemorrhage. Cochrane Database Syst Rev 2007. Jul 18;(3):CD000277.

177. Pickard JD, Murray GD, Illingworth R, Shaw MD ve Ark. Effect of oral nimodipine on cerebral infarction and outcome after subarachnoid haemorrhage: British aneurysm nimodipine trial. Br Med J. 1989; 298:636-642.

178. Ailen G, Ahn H, Preziosi T. Cerebral arterial spasm: a controlled trial of nimodipine in patients with subarachnoid hemorrhage. N Engl J Med 1983; 308:619- 624.

179. Petruk KC, West M, Mohr G. Nimodipine treatment in poor-grade aneurysm patients: results of a multicenter double-blind placebo-controlled trial. J Neurosurg 1988; 68:505-517.

180. Rinkel GJ, Feigin VL, Algra A, van den Bergh WM ve Ark. Calcium antagonists for aneurysmal subarachnoid haemorrhage. Cochrane Database Syst Rev. 2005 Jan 25;(1):CD000277.

181. Haley EC Jr, Kassell NF, Torner JC. A randomized trial of nicardipine in subarachnoid hemorrhage: angiographic and transcranial Doppler ultrasound results. A report of the Cooperative Aneurysm Study. J Neurosurg. 1993.Apr;78 (4): 548- 53,

182. Findlay JM, Kassell NF, Weir BK, Haley EC Jr ve arkadaşları: A randomized trial of intraoperative, intracisternal tissue plasminogen activator for the prevention of vasospasm. Neurosurgery. 995 Jul;37(1):168-76; discussion 177-8.

183. Sasaki T, Kodama N, Kawakami M, Sato M ve Ark. Urokinase cisternal irrigation therapy for prevention of symptomatic vasospasm afteraneurysmal subarachnoid hemorrhage: a study of urokinase concentration and the fibrinolytic system. Stroke. 2000 Jun;31(6):1256-62.

184. Hamada J, Mizuno T, Kai Y, Morioka M, Ushio Y. Microcatheter intrathecal urokinase infusion into cisterna magnaf for prevention of cerebral vasospasm: preliminary report. Stroke. 2000 Sep;31(9):2141-8.

185. Rajshekhar V, Harbaugh RE. Results of routine ventriculostomy with external ventricular drainage for acute hydrocephalus following subarachnoid haemorrhage. Acta Neurochir (Wien). 1992;115(1-2):8-14.

186. Lin CL, Dumont AS, Calisaneller T, Kwan AL, Hwong SL, Lee KS. Monoclonal antibody against E selectin attenuates subarachnoid hemorrhage-induced cerebral vasospasm. Surg Neurol 2005; 64:201-206.

187. Pluta RM, Thompson BG, Dawson TM, Snyder SH ve Ark. Loss of nitric oxide synthase immunoreactivity in cerebral vasospasm. J Neurosurg 1996; 84:648-654.

188. Thomas JE, Nemirovsky A, Zelman V, Giannotta SL. Rapid reversal of endothelin-1-induced cerebral vasoconstriction by intrathecal administration of nitric oxide donors. Neurosurgery 1997; 40:1245-1249.

189. Thomas JE, Rosenwasser RH, Armonda RA, Harrop J ve Ark. Safety of intrathecal sodium nitroprusside for the treatment and prevention of refractory cerebral vasospasm and ischemia in humans. Stroke 1999; 30:1409-1416.

190. Gabikian P, Clatterbuck RE, Eberhart CG, Tyler BM ve Ark. Prevention of experimental cerebral vasospasm by intracranial delivery of a nitric oxide donor from a controlled-release polymer: toxicity and efficacy studies in rabbits and rats. Stroke 2002; 33:2681-2686.

191. Manno EM, Gress DR, Ogivily CS, Stone CM ve Ark. The safety and efficacy of cyclosporine A in the prevention of vasospasm in patients with Fisher grade 3 subarachnoid hemorrhages: a pilot study. Neurosurgery. 1997 Feb;40(2):289-93.

192. Bejjani GK, Bank WO, Olan WJ, Sekhar LN. The efficacy and safety of angioplasty for cerebral vasospasm after subarachnoid hemorrhage. Neurosurgery. 1998 May;42(5):979-86; discussion 986-7.

193. Coyne TJ, Montanera WJ, Macdonald RL, Wallace MC. Percutaneous transluminal angioplasty for cerebral vasospasm after subarachnoid hemorrhage. Can J Surg. 1994 Oct;37(5):391-6.

194. Eskridge JM, Newell DW, Pendleton GA. Transluminal angioplasty for treatment of vasospasm. Neurosurg Clin N Am. 1990 Apr;1(2):387-99.

195. Badjatia N, Topcuoglu MA, Pryor JC, Rabinov JD, Ogilvy CS ve Ark. Preliminary experience with intra-arterial nicardipine as a treatment for cerebral vasospasm. AJNR Am J Neuroradiol. 2004 May;25(5):819-26.

196. Reuthebuch O, Lachat ML, Vogt P, Schurr U ve Ark. FloSeal: a new hemostyptic agent in peripheral vascular surgery. Vasa. 2000 Aug;29(3):204-6

197. Bak JB, Singh A, Shekarriz B. Use of gelatin matrix thrombin tissue sealant as an effective hemostatic agent during laparoscopic partial nephrectomy. J Urol. 2004 Feb;171(2 Pt 1):780-2.

198. Oz MC, Rondinone JF, Shargill NS. FloSeal Matrix: new generation topical hemostatic sealant. J Card Surg. 2003 Nov-Dec;18(6):486-93.

199. Kassell NF, Torner JC, Haley EC Jr, et al. The International Cooperative Study on the timing of aneurysm surgery. Part 1: overall management results. J Neurosurg 1990;73:18.

200. Kassell NF, Torner JC, Jane JA, et al. The International Cooperative Study on the timing of aneurysm surgery. Part 2: surgical results. J Neurosurg 1990; 73:37.

201. Haley EC Jr, Kassell NF, Torner JC, et al. A randomized trial of two doses of nicardipine in aneurysmal subarachnoid hemorrhage. A report of the Cooperative Aneurysm Study. J Neurosurg 1994;80:788.

202. Ferris EJ, Rudikoff JC, Shapiro JH. Cerebral angiography of bacterial infection. Radiology 1968;90: 727.

203. Pfister HW, Borasio GD, Dirnagl U, et al. Cerebrovascular complications of bacterial meningitis in adults. Neurology 1992;42:1497.

204. Ries S, Schminke U, Fassbender K, et al. Cerebrovascular involvement in the acute phase of bacterial meningitis. J Neurol 1997;244:51.

205. Kordestani RK, Counelis GJ, McBride DQ, et al. Cerebral arterial spasm after penetrating craniocerebral gunshot wounds: transcranial Doppler and cerebral blood flow findings. Neurosurgery 1997;41:351.

206. Kassell NF, Sasaki T, Colohan AR. Cerebral vasospasm following aneurysmal subarachnoid hemorrhage. Stroke 1985 Jul-Aug;16 (4): 562-72.

207. Mayberg MR, Okada T, Bark DH. Morphologic changes in cerebral arteries after subarachnoid hemorrhage. Neurosurg Clin N Am. 1990 Apr;1 (2): 417-32.

208. Mayberg MR, Houser OW, Sundt TM Jr. Ultrastructural changes in feline arterial endothelium following subarachnoid hemorrhage. J Neurosurg. 1978 Jan;48 (1): 49-57.

209. Sasaki T, Asano T, Sano K: Cerebral vasospasm and free radical reactions Neurol Med Chir (Tokyo). 1980 Feb;20 (2): 145-53.

210. Seifert V, Stolke D, Kunz U. Influence of blood volume on cerebrospinal fluid levels of arachidonic acid metabolites after subarachnoid hemorrhage: experimental study on the pathogenesis of cerebral vasospasm. Neurosurgery 1988 Sep; 23 (3): 313-21.

211. Amin-Hanjani S, Ogilvy CS, Barker II FG. Does Intracisternal Thrombolysis Prevent Vasospasm After Aneurysmal Subarachnoid Hemorrhage? A Meta-analysis. Neurosurgery. 2004;54:326-335.

212. Dumont AS, Dumont RJ, Chow MM, Lin C ve Ark. Cerebral Vasospasm After Subarachnoid Hemorrhage: Putative Role of Inflammation. Neurosurgery. 2003;53:123-135.

213. Guresir E, Raabe A, Jaiimsin A, Dias S ve Ark. Histological Evidence of Delayed Ischemic Brain Tissue Damage in the Rat Double-Hemorrhage Model. Journal of the Neurological Sciences. 2010;293:18-22.

214. Prunell GF, Svendgaard N, Alkass K, Mathiesen T. Inflammation in the Brain After Experimental Subarachnoid Hemorrhage. Neurosurgery. 2005;56:1082-1092.

215. Takashi Sugawara, Vikram Jadhav, Robert Ayer, Wanqiu Chen ve Ark. Thrombin Inhibition by Argatroban Ameliorates Early Brain Injury and Improves Neurological Outcomes After Experimental Subarachnoid Hemorrhage in Rats: Stroke. 2009;40:1530-1532.

216. Ogston D. The physiology of Hemostasis. Croom Helm, London Canberra1983;pp 1±10

217. Kasuya H, Shimizu T, Okada T, Takahashi T, Summerville T ve Ark. Activation of the coagulation system in the subarachnoid space after subarachnoid haemorrhage: Serial measurement of ®brinopeptide A and bradykinin of cerebrospinal¯uid and plasma in patients with subarachnoid haemorrhage. Acta Neurochir (Wien) 1988;91: 120±125.

218. Kasuya H, Shimizu T. Activated complement components C3a and C4a in cerebrospinal fluid and plasma in patients with subarachnoid hemorrhage. J Neurosurg 1989;71: 741±746.

219. Kai Y, Maeda Y, Sasaki T, Kanaide H ve Ark. Basic and translational research on proteinase-activated receptors: the role of thrombin receptor in cerebral vasospasm in subarachnoid hemorrhage. J Pharmacol Sci. 2008;108:426–432.

220. Hirano K. The roles of proteinase-activated receptors in the vascular physiology and pathophysiology. Arterioscler Thromb Vasc Biol. 2007;27:27–36.

221. Maeda Y, Hirano K, Kai Y, Hirano M, Suzuki SO, Sasaki T, et al. Up-regulation of proteinase-activated receptor 1 and increased contractile responses to thrombin after subarachnoid haemorrhage. Br J Pharmacol. 2007;152:1131–1139.

222. Kai Y, Hirano K, Maeda Y, Nishimura J, Sasaki T, Kanaide H. Prevention of the hypercontractile response to thrombin by proteinase-activated receptor-1 antagonist in subarachnoid hemorrhage. Stroke. 2007;38:3259–3265.

223. Kikkawa Y, Kameda K, Hirano M, Sasaki T ve Ark. Impaired feedback regulation of the receptor activity and the myofilament Ca2+ sensitivity contributes to increased vascular reactiveness after subarachnoid hemorrhage. J Cereb Blood Flow Metab. 2010;30:1637–1650.

224. Hisanobu T, Hiroki O and Shigeharu S. Effects of Thrombin Inhibitor on Thrombin-Related Signal Transduction and Cerebral Vasospasm in the Rabbit Subarachnoid Hemorrhage Model: Stroke. 2003;34:1497-1500.

225. Renkens KL Jr, Payner TD, Leipzig TJ, Feuer H ve arkadaşları. A multicenter, prospective, randomized trial evaluating a new hemostatic agent for spinal surgery. Spine (Phila Pa 1976). 2001 Aug 1;26(15):1645-50.

226. Okwuasaba FK, Weir BK, Cook DA and Krueger CA. Effects of various intracranial fluids on smooth muscle. Neurosurgery 1981;9, 402-406.

227. Zubkov AY, Ogihara K, Tumu P, Patlolla A ve Ark. (). Mitogen-activated protein kinase mediation of hemolysate-induced contraction in rabbit basilar artery. J. Neurosurg. 1999;90, 1091-1097.

228. Kaoutzanis M, Yokota M, Sibilia R and Peterson JW. Neurologic evaluation in a canine model of single and double subarachnoid hemorrhage. J. Neurosci. Methods 1993;50, 301-307.

229. Findlay JM, Weir BK, Kanamaru K and Espinosa F. Arterial wall changes in cerebral vasospasm. Neurosurgery 1989;25, 736-745.

230. Wilkins RH. Attempts at prevention or treatment of intracranial arterial spasm: An update. Neurosurgery 1986;18, 808-825.

231. Boullin DJ., Mohan J and Grahame-Smith DG. Evidence for the presence of a vasoactive substance (possibly involved in the aetiology of cerebral arterial spasm) in cerebrospinal fluid from patients with subarachnoid haemorrhage. J. Neurol. Neurosurg. Psychiatr. 1976; 39, 756-766.

232. Wang X, Marton LS, Weir BK and Macdonald RL. Immediate early gene expression in vascular smooth-muscle cells synergistically induced by hemolysate components. J. Neurosurg. 1999;90, 1083-1090.

233. Espinosa F. Weir B, Shnitka T, Overton T, and Boisvert D. A randomized placebo-controlled double-blind trial of nimodipine after SAH in monkeys. Part 2: Pathological findings.J. Neurosurg. 1984;60, 1176-1185.

234. Wellum GR, Peterson JW and Zervas NT. The relevance of in vitro smooth muscle experiments to cerebral vasospasm [Review]. Stroke 1985;16, 573-581.

235. Takenaka K, Kassell NF, Foley PL and Lee KS. Oxyhemoglobin-induced cytotoxicity and arachidonic acid release in cultured bovine endothelial cells. Stroke 1993;24, 839-846.

236. Vinall PE, and Simeone FA. A pressurized cannulated in vitro model for the study of cerebral artery mechanics. In Cerebral Vasospasm (R. H. Wilkins, Ed.) Raven, New York 1988;pp. 97-104..

237. Rickels E, and Zumkeller M. Vasospasm after experimentally induced subarachnoid haemorrhage and treatment with nimodipine. Neuroehirurgia 1992;35, 99-102.

238. Ohta T, Mori M, Ogawa R, and Tsuji M. Development of a new perfusion system for pharmacological study on rabbit basilar arteries. Stroke 1991;22, 384-389.

239. Schwartz SM, deBlois D and O'Brien ERM. The intima. Soil for atherosclerosis and restenosis. Circ. Res. 1995;77, 445-465.

240. Fein JM. Cerebral energy metabolism after subarachnoid hemorrhage. 1975;Stroke 6, 1-18.

241. Lacy PS. and Earle AM. A small animal model for electrocardiographic abnormalities observed after an experimental subarachnoid hemorrhage. Stroke 1983;14, 371-377.

242. Delgado T. Brismar J. and Svendgaard NA. Subarachnoid haemorrhage in the rat: Angiography and fluorescence microscopy of the major cerebral arteries. Stroke 1985;16, 595-602.

243. Hsu CY. Criteria for valid preclinical trials using animal stroke models. Stroke 1993;24, 633-636.

244. Kaisorn L. Chaichana, Gustavo Pradilla, Judy Huang, Rafael J. Tamargo.Role of inflammation (leukocyte-endothelial cell interactions) in vasospasm after subarachnoid hemorrhage. World Neurosurgery 2010 Jan: Volume 73, Issue 1, pp:22-41