T. C.
DOKUZ EYLÜL ÜNİVERSİTESİ
SAĞLIK BİLİMLERİ ENSTİTÜSÜ

FOSSA CRANII POSTERIOR'DA MİKROCERRAHİ YAKLAŞIMDA TOPOGRAFİK ANATOMİK VE NÖROSTEREOLOJİK MORFOMETRİK BELİRLEYİCİLERİN VE ASİMETRİNİN İNCELENMESİ

Mehmet Ozan DURMAZ
ORCID 0000-0003-0578-5225

ANATOMİ ANABİLİM DALI
ANATOMİ DOKTORA PROGRAMI
DOKTORA TEZİ

İZMİR
MAYIS 2023

TEZ KODU: DEU.HSI.PhD-2012970001

T. C
DOKUZ EYLÜL ÜNİVERSİTESİ
SAĞLIK BİLİMLERİ ENSTİTÜSÜ

FOSSA CRANII POSTERIOR'DA MİKROCERRAHİ YAKLAŞIMDA TOPOGRAFİK ANATOMİK VE NÖROSTEREOLOJİK MORFOMETRİK BELİRLEYİCİLERİN VE ASİMETRİNİN İNCELENMESİ

Mehmet Ozan DURMAZ
ORCID 0000-0003-0578-5225

ANATOMİ ANABİLİM DALI
ANATOMİ DOKTORA PROGRAMI
DOKTORA TEZİ

Tez Danışmanı: Prof. Dr. Nermin Nüket Göçmen KARABEKİR
ORCID: 0000-0001-9691-9764

İZMİR
MAYIS 2023

TEZ KODU: DEU.HSI.PhD-2012970001

TEŞEKKÜRLER

Tezimin her aşamasında desteğini ve bilgisini esirgemeyen değerli danışman hocalarım Prof. Dr. Nermin Nüket Göçmen Karabekir, Prof. Dr. Ülker Cankurt'a;

Doktora programım boyunca ilgisini, yardımını hiç esirgemeyen ve destekleyen Dokuz Eylül Üniversitesi Anatomi Anabilim Dalı başkanı Prof. Dr. Amaç Kiray ve değerli öğretim üyeleri Prof. Dr. Candan Arman, Doç. Dr. Funda Aksu, Doç. Dr. Gökşin Nilüfer Demirci, Doç. Dr. Sibel Çırpan'a;

Asistanlık eğitimim esnasında Anatomi doktora programıma başlamama vesile olan sevgili hocam Doç. Dr. Hamit Selim Karabekir'e

Uzun süren doktora eğitim sürecinde yılmadan usanmadan beni destekleyen ve yardımcı olan, abla kardeş ilişkisi geliştirdiğim ve emeklerini ödeyemeyeceğim sayın Fulya Küçük, Neslihan Artunç ve Meltem Çakaray'a;

Sabır ve emekleriyle beni büyütüp yetiştiren, hayatım boyunca her zaman yanımda olan ve bana yol gösteren, hiçbir desteğini esirgemeyen çok sevdiğim annelerim Nurcan Durmaz, Sunay Bayrak'a ve çok sevdiğim babalarım Saruhan Durmaz, Mehmet Bayrak'a;

İfadesine teşekkür kısmının yetmeyeceği desteği, sevgisi, arkadaşlığını ömür boyunca hissettiğim canım eşim Dr. Seda Bayrak'a;

Teşekkür Ederim

Dr. Mehmet Ozan Durmaz

T. C

DOKUZ EYLÜL ÜNİVERSİTESİ

SAĞLIK BİLİMLERİ ENSTİTÜSÜ MÜDÜRLÜĞÜNE

ETİK BEYANI

Dokuz Eylül Üniversitesi Sağlık Bilimleri Enstitüsü Tez Yazım Kurallarına uygun olarak hazırlayıp sunduğum ‘’FOSSA CRANII POSTERIOR’DA MİKROCERRAHİ YAKLAŞIMDA TOPOGRAFİK ANATOMİK VE NÖROSTEREOLOJİK MORFOMETRİK BELİRLEYİCİLERİN VE ASİMETRİNİN İNCELENMESİ’’ başlıklı doktora tezim için elde ettiğim verileri, bilgileri, belgeleri akademik ve etik kurallar çerçevesinde elde ettiğimi, değerlendirme ve sonuçları bilimsel etik ve ahlak kurallarına uygun olarak sunduğumu, tezimde yararlandığım eserlere bilimsel kurallara uygun atıfta bulunarak kaynak gösterdiğimi, tezimin özgün olduğunu, tezimin çalışma ve yazımında patent ve teklif haklarını ihlal edici bir davranışımın olmadığını, aksi bir durumda aleyhime doğabilecek tüm hak kayıplarımı kabullendiğimi beyan ederim.

İmza:

Öğrencinin Adı Soyadı: Mehmet Ozan Durmaz

Tarih:14.04.2023

İÇİNDEKİLER

TABLOLAR DİZİNİ **I**

ŞEKİLLER DİZİNİ **II**

SİMGELER VE KISALTMALAR **III**

ÖZET **IV**

ABSTRACT **VI**

1. GİRİŞ **1**

1.1. Genel Bilgiler 1

1.1.1. Basis Cranii İnterna 1

1.1.1.1. Fossa Cranii Posterior 2

1.2. Amaç 3

2. GEREÇ VE YÖNTEM **5**

2.1. Örneklem Seçimi 5

2.2. Örneklem Ölçümü 5

2.3. Ölçüm İçin Referans Alınan Anatomik Belirteçler 8

2.4. İstatistiksel Analiz 13

3. BULGULAR **14**

3.1. Ossa cranii Ölçümlerine İlişkin Bulgular 14

3.2. Ossa cranii ve Kadavra Ölçümlerine İlişkin Bulgular 16

3.3. Ossa cranii ve Kadavra Ölçümlerine İlişkin Karşılaştırmalı Bulgular 19

4. TARTIŞMA **24**

5. SONUÇ VE ÖNERİLER **30**

6. KAYNAKLAR **32**

7. EKLER **36**

Ek-1: Etik Onay 36

Ek-2: Özgeçmiş ve Eserler 38

TABLOLAR DİZİNİ

Tablo 1. Ossa cranii materyalinde değerlendirilen parametreler 6

Tablo 2. Kadavra materyalinde değerlendirilen parametreler..... 7

Tablo 3. Kadavra ve ossa cranii materyalinde stereolojik olarak değerlendirilen parametreler 7

Tablo 4. Ossa cranii materyalinde yapılan ölçümler..... 14

Tablo 5. Ossa cranii ve Kadavra materyalinde yapılan ölçümler 16

Tablo 6. Ossa cranii ve Kadavrada yapılan foramen magnum ve fossa cranii posterior en geniş kesit alanı stereolojik ölçümleri 18

Tablo 7. Ossa cranii materyalinde ve kadavrada yapılan ölçümlerin karşılaştırılması..... 19

Tablo 8. Ossa cranii materyalinde yapılan ölçümlerin sağ-sol karşılaştırılması..... 20

Tablo 9. Kadavrada yapılan ölçümlerin sağ-sol karşılaştırması 20

ŞEKİLLER DİZİNİ

Şekil 1. 5 No' lu Kadavrada diseksiyon aşamaları 9

Şekil-2. 3 No' lu Kadavrada ölçüm parametreleri örneği 10

Şekil 3. 14 No' lu ossa cranii ölçüm parametreleri örneği 11

Şekil 4. 6 No' lu Kadavra örneğinde PAI ve FJ'ler arası mesafenin elektronik kumpasla ölçülmesi 12

Şekil 5. 13 No'lu ossa cranii örneğinde stereolojik kesit alanı sınırları 12

Şekil 6. 12 No'lu, 14 No'lu ossa cranii ve 8 No' lu Kadavra örneğinde fotoğraf üzerinden stereolojik kesit alanı ölçümleri 13

SİMGELER VE KISALTMALAR

OC	:	Ossa cranii
For.	:	Foramen
FM	:	Foramen magnum
PAI	:	Porus acusticus internus
FJ	:	Foramen jugulare
CNH	:	Canalis nervi hypoglossi
ST	:	Sinus transversus
SS	:	Sinus sigmoideus
POI	:	Protuberantia occipitalis interna
N.	:	Nervus
SS	:	Standart sapma
Max.	:	Maximum (en büyük değer)
Min.	:	Minimum (en küçük değer)
N	:	Sayı
AP	:	Anterior-Posterior
ML	:	Mediolateral
AMW	:	Anteromedial genişlik
PLW	:	Posterolateral genişlik

FOSSA CRANII POSTERIOR'DA MİKROCERRAHİ YAKLAŞIMDA TOPOGRAFİK ANATOMİK VE NÖROSTEREOLOJİK MORFOMETRİK BELİRLEYİCİLERİN VE ASİMETRİNİN İNCELENMESİ

DOKTORA TEZİ

Mehmet Ozan DURMAZ

DOKUZ EYLÜL ÜNİVERSİTESİ SAĞLIK BİLİMLERİ ENSTİTÜSÜ

ANATOMİ ANABİLİM DALI

ÖZET

Bu çalışmada fossa cranii posterior'a yönelik cerrahi girişimlerde (foramen magnum ve üst servikal bölge patolojileri, akustik schwannoma cerrahisi, Chiari malformasyonları vb.) önemli bir yeri olması sebebiyle; bölgenin osseöz anatomisi, komşuluk ve uzaklık ilişkilerinin detaylı incelenmesi planlanlandı.

Çalışmada örneklem, için Dokuz Eylül Üniversitesi Tıp Fakültesi Etik Kurul onayının alınmasını takiben, Dokuz Eylül Üniversitesi Tıp Fakültesi Anatomi Anabilim Dalı Laboratuvarı'nda bulunan kuru kemikler içinden 15 adet ossa cranii kranium ve 8 adet kadavradaki osseöz yapıları morfometrik olarak incelendi ve ölçümleri yapılarak değerlendirildi. Her iki örneklem grubunda foramen magnum ve fossa cranii posterior'ların en geniş olduğu yerde kesit alanları ölçüldü.

Foramen magnum, porus acusticus internus, foramen jugulare, canalis nervi hypoglossi, sinus trasversus ile sinus sigmoideus bileşkesi, protuberantia occipitalis interna, synchondrosis sphenooccipitalis gibi anatomik yapıların ve foramenlerin arasındaki mesafeler ve foramen çapları ve orta hatta uzaklıkları ölçüldü. Tüm ölçümler milimetreye (mm) kadar hassas olan dijital Vernier kumpas ile kaydedildi. Ossa cranii ve kadavralarda yapılan ölçümler ayrı ayrı tabloya yazıldı. Ayrı ayrı Kadavra ve ossa cranii üzerinde gerçekleşen tüm ölçümlerin kendi grubu içerisinde sağ ve sol karşılaştırmalarının ve karşılıklı kıyaslamalarının sonuçları istatiksel olarak analiz edildi. Foramen magnum'ların ve fossa cranii posterior'un en geniş yüzey alanını değerlendirmek için stereolojik ölçüm metodu kullanıldı.

Çalışmadan elde edilen verilerin değerlendirilmesi amacıyla SPSS programı 15.0 versiyonu (Statistical Package for the Social Sciences Inc., Chicago, IL, ABD) kullanıldı. Elde edilen değerler uygun görüldüğü yerde ortalama ± standart sapma veya ortanca (minimum – maksimum) şeklinde gösterildi. Sürekli veriler için normal dağılım varsayımlarının incelenmesi q-q grafikleri, histogramlar ve Shapiro-Wilk testi ile değerlendirildi. Normal dağılım gösteren değişkenler Student T-testiyle, normal dağılıma uymayan değişkenler ise Mann-Whitney U testi kullanılarak analiz edildi. Veri dağılımına bağlı olarak sağ ve sol taraf için aynı ossa cranii ve kadavrada ayrı ayrı yapılan ölçümler arasındaki farkları karşılaştırmak için eşleştirilmiş Student T-

testi veya Wilcoxon işaretli sıralar testi kullanıldı. Bütün istatistiksel analizlerde anlamlılık düzeyi $p<0,05$ olarak kabul edildi.

Ossa cranii ve kadavra ölçümleri kıyaslandığında foramen magnum ön sınırı – synchondrosis sphenooccipitalis arası uzaklık ve foramen magnum anterior-posterior uzunluğu istatiktiksel olarak anlamlı olarak farklı bulundu. Literatür tarandığında bunun foramen magnum'un longitudinal veya transvers olarak anatomik şeklinin değişebileceği ve cerrahi yaklaşımlar için önemli olduğunu gösteren çalışmalar ile uyumlu olduğu görüldü. Synchondrosis sphenooccipitalis'in ise antropometrik olarak çok farklı olabileceği, füzyone olması sebebiyle kuru kemikte tespitinin daha kolay olacağı ve istatistiksel olarak farklı sonuçlara yol açabileceği sonucuna varıldı. Kuru kemik ve kadavra ile yapılan ölçümlerin sağ ve sol taraf farklılığı açısından değerlendirildiğinde istatiktiksel olarak her iki taraf arasında anlamlı farklılık izlenmedi. Hem ossa cranii hem de kadavrada sağ ve sol hemispherium cerebelli en geniş kesit alanlarının arasında istatistiksel olarak anlamlı farklılık saptanmadı.

Nöroşirurji ve Kulak Burun Boğaz başta olmak üzere cerrahi branşların pratiği alanında oldukça önemli yer kaplayan bu bölge anatomisine yönelik morfometrik anatomik çalışmaların sonuçları bu bölgeye yönelik teknikleri geliştirmekte olup kadavra disseksiyonların yaygınlaşması cerrahın komplikasyon (morbidite, mortalite) oranlarını azaltmakta daha başarılı cerrahi sonuçlar ortaya koymaktadır.

Anahtar Sözcükler: Fossa cranii posterior, Morfometri, Stereoloji, Kadavra

Tezin Sayfa adedi: 55

Danışman: Prof. Dr. Nermin Nüket Göçmen Karabekir

INVESTIGATION OF TOPOGRAPHIC ANATOMIC AND NEUROSTEREOLOGICAL MORPOMETRIC DETERMINANTS AND ASYMMETRY IN THE MICROSURGICAL APPROACH FOR FOSSA CRANII POSTERIOR

DOCTORAL THESIS

Mehmet Ozan DURMAZ

DOKUZ EYLUL UNIVERSITY INSTITUTE OF HEALTH SCIENCES

DEPARTMENT OF ANATOMY

ABSTRACT

In this present study, due to the fact that it has an important place in surgical interventions for fossa cranii posterior (foramen magnum and upper cervical region pathologies, acoustic schwannoma surgery, Chiari malformations, etc.); it is planned to examine the osseous anatomy of the region, neighborhood and distance relations in detail.

In the study, following the approval of the Dokuz Eylul University Faculty of Medicine Ethics Committee, we morphometrically examined the osseous structures in 15 dry cranium bones and 8 cadavers in the laboratory of the Anatomy Department of the Dokuz Eylul University Faculty of Medicine. We measured the widest area section of foramen magnum and fossa cranii posterior for both sample groups.

Distances between anatomical structures such as foramen magnum, porus acusticus internus, the jugular foramina, canalis nervi hypoglossi, sinus trasversus – sinus sigmoideus junction, protuberentia occipitalis interna, synchondrosis sphenooccipitalis, both the structures and foramen diameters and distances to the midline were measured digitally. It was recorded with a digital Vernier caliper. Measurements made on dry bones and cadavers were written separately in the Table. The results of the right and left comparisons and reciprocal comparisons of the measurements made separately (cadaver - dry bone) within their group were statistically analyzed. The stereological measurement method was used to evaluate the largest surface area of the foramen magnum and the posterior cranial fossa.

SPSS version 15.0 (Statistical Package for the Social Sciences Inc., Chicago, IL, USA) was used to evaluate the data obtained from the study. The obtained values are shown as mean ± standard deviation or median (minimum – maximum) where appropriate. Examination of normal distribution assumptions for continuous data was evaluated with q-q plots, histograms, and the Shapiro-Wilk test. Normally distributed variables were analyzed by Student's t-test, and non-normally distributed variables were analyzed using the Mann-Whitney U test. Paired t-test or Wilcoxon signed-rank test was used to compare the differences between the measurements made separately in the same dry bone and cadaver for the right and left sides depending on the data distribution. The significance level was accepted as $p<0.05$ in all statistical analyses.

When only dry bone and cadaver measurements were compared, foramen magnum anterior border – distance between synchondrosis sphenooccipitalis and foramen magnum anterior-posterior length was found to be statistically significantly different; after a literature is review, it was seen that the anatomical ovality of the magnum can change longitudinally or transversely, and it is compatible with studies showing that it is important for surgical approaches. It was concluded that synchondrosis sphenooccipitalis can be very different anthropometrically, it will be easier to detect in dry bone due to its fusion and may lead to statistically different results. When the measurements made with dry bone and cadaver were evaluated in terms of right and left side differences, no statistically significant difference was observed between both sides. There was no statistically significant difference between the widest cross-sectional areas of the right and left hemispherium cerebelli, in both dry bone and cadaver.

The results of morphometric anatomical studies on the anatomy of this region; which occupies a very important place in the practice of surgical branches such as neurosurgery and otolaryngology, is very important to develop new and safe techniques for this region. The prevalence of cadaveric dissections reveals more successful surgical results in reducing the complication (morbidity, mortality) rates for the surgeon.

Keywords: The Posterior Cranial Fossa, Morphometry, Stereology, Cadaver

Number of Pages: 55

Advisor: Prof. Dr. Nermin Nüket Göçmen Karabekir

1. GİRİŞ

1.1. Genel Bilgiler

1.1.1. Basis Cranii İnterna

Ossa cranii'nin yapısı; cinsiyet, yaş ve ırka bağlı olarak da oldukça değişkenlik göstermektedir. Ossa cranii norma superior, norma lateralis, norma fascialis, norma occipitalis ve norma basilaris ayrı ayrı incelenmektedir. Basis cranii interna, cranium tabanının üst yüzüne verilen isimdir. Basis cranii interna'da üç fossa bulunmakta ve bu fossalar sırasıyla fossa cranii anterior, fossa cranii media ve fossa cranii posterior olarak adlandırılmaktadır (1).

Norma lateralis'inde os frontale'nin orbita yapısına katılan parçası, median komşuluğunda os ethmoidale'nin crista galli ve lamina cribrosa'sı, posterior komşuluğunda os sphenoidale'nin ala minor'ları ile her iki taraflı nervus opticuslar'ın oluşturduğu chiasma opticum'un ön tarafındaki sulkusa kadar corpus ossis sphenodalis'in fascies superior'u fossa cranii anterior'u oluşturmaktadır (1). Canalis opticus'lar, lamina cribrosa, foramina ethmoidales anterius ve posterius'lar, sinus frontalis ve crista galli, fossa cranii anterior'da değerlendirilen ve klinik olarak önemli olan anatomik oluşumlardır (1,2).

Anteromedialde sulcus opticus'un ön kenarı, anterolateralde ise os sphenoidale'nin ala minor'ları ve posteromediale doğru processus clinoideus anterior'ları oluşturucak olan serbest arka kenarı tarafından fossa cranii media'nın ön sınırı oluşturulur. Fossa cranii media'nın posterior kısmını os temporale' nin pars petrosa'sının margo superior'u ve medialde dorsum sellae oluşturmaktadır. Lateralde arkadan öne os temporale'nin pars squamosa bölümü, os parietale'nin angulus sphenoidalis'i ve os sphenoidale'nin ala major'ları tarafından sınırlandırılmıştır (1). Sella turcica, fossa hypophysialis, canalis caroticus ve a. carotica interna'nın altında bulunan foramen lacerum vb. bu kranial fossada incelenen önemli anatomik oluşumlardır (1,2).

1.1.1.1. Fossa Cranii Posterior

Fossa cerebellaris, fossa cranii posterior sınırları içinde yer alır. Anteromedial kısmını dorsum sellae ve clivus meydana getirmektedir. Clivus'u oluşturan yapılar os occipitale'nin pars basilaris'i ve os sphenoidale'nin korpusudur. Anterolateral sınırları, os temporale'nin pars mastoidea'sı ve pars petrosa bölümleri tarafından oluşturulmaktadır. Fossa cranii posterior'un posterioru os occipitale ve kısmen os pariatale'nin angulus mastoideus'u tarafından sınırlandırılmaktadır. Lateralde ise os temporale'nin pars petrosa'sı bulunmaktadır (1). Basis cranii interna'da bulunan fossalar ile kıyaslandığında daha derin ve geniş olanıdır. Foramen magnum, foramen jugulare, porus-meatus acusticus internus, canalis nervi hypoglossi, sulcus sinus transversi et sigmoideus, protuberantia occpitalis interna bu anatomik fossada klinik ve morfometrik öneme sahip anatomik oluşumlardır (1,2).

Foramen magnum, fossa cranii posterior'da en derin ve medianda yer almakta olup basis cranii interna'daki en geniş foramen olma özelliğindedir. Tamamen os occipitale tarafından oluşturulan bu foramen, os occipitale'nin pars basilaris'i ve pars squamosa'sı tarafından sınırlandırılmıştır (2). Foramen magnum medulla oblongata'nın son kısmı ve medulla spinalis başlangıcı arasındadır; içerisinde meningeal zarlar, arteria vertebralis'ler, n. accessorius'un (XI) dalları seyretmektedir (1).

Metaus acusticus internus oval bir açıklık olup os temporale'nin pars petrosa bölümünün arka yüzünün üst kısmında bulunan ve giriş kısmı porus olarak tanımlanan, içerisinde n. facialis (VII), n. vestibulocochlearis (VIII), a. labyrinthi'nin geçtiği önemli bir anatomik oluşumdur (1,2).

Foramen magnum'un ön ve yan kısmında, hem os occipitale hem de os temporale'de yer alan yarımay şeklindeki incisura jugularis adlı çentiklerin karşılıklı olarak birleşmesiyle foramen jugulare oluşmaktadır. Nervus glossopharyngeus (IX), nervus vagus (X), nervus accessorius (XI), vena jugularis interna bu yapı içerisinden geçen önemli anatomik oluşumlardır (1,2).

Sırasıyla tuberculum jugulare'nin altında ve foramen magnum'un hemen üzerinde yer alan içerisinden nervus hypoglossus (XII) ve arteria pharyngea ascendens'in dallarının geçtiği ve bu yapının arka yan tarafında içerisinden vena emissaria'ların geçtiği canalis nervi hypoglossi'ler ve canalis condylaris'ler yer almaktadır (2).

Fossa cranii posterior'da oldukça önemli ossa cranii'nin venöz yapıların seyrettiği sulkuslar bulunmaktadır. Bu yapılar sulcus sinus transversi, sulcus sinus sigmodei ve sulcus sinus petrosi inferior et superior'dur. Os temporale ve os occipitale'nin oluşturduğu fissura petrooccipitalis'tir ve burada sinus petrosus inferior'un sulkusu bulunmaktadır. Foramen jugulare'nin arka dış kısmında sulcus sinus sigmodei ve sulcus sinus transversi birleşmektedir. Protuberantia occipitalis interna'da sinus sagittalis superior, her iki yandan gelen sulcus sinus transversi birleşerek confluens sinuum'u oluşturur (1).

1.2. Amaç

Bu çalışmada fossa cranii posterior'da bulunan önemli anatomik yapıları morfometrik ve stereolojik olarak değerlendirerek, kadavra ve ossa cranii'de yaptığımız ölçümler yoluyla sağ ve sol taraf asimetrik farklılıklarını karşılıklı olarak değerlendirilerek istatistiksel olarak incelendi. Tüm anatomik morfometrik ölçümlerin, değerlendirilen bölgeye yönelik klinik uygulama alanlarıyla (cerrahi branşlar) güncel yaklaşım ve cerrahi uygulamalara uygun fayda ve eşgüdüm sağlaması gerektiği varsanısıyla, fossa cranii posterior'u klinik uygulama alanı olarak kullanan Nöroşirurji, Kulak Burun Boğaz ve Radyoloji gibi tıbbi branşlar açısından değer taşıyabileceği öngörüldü. Anatomik morfometrik ölçümlerin ve varyasyonların bu bölgeye yönelik posterior kafa tabanı cerrahi yaklaşımları – far lateral yaklaşımlar, Chiari malformasyonları gibi konjenital patolojilere yaklaşım, vestibular schwannomalar gibi sinir kılıfı tümörleri, üst servikal bölge patolojileri vb. klinik uygulamalarda önemli bir yeri olması sebebiyle; fossa cranii posterior'un osseöz anatomisinin, bu fossada yer alan yumuşak dokuya ait hayati öneme sahip bilşenlerle komşuluk, antropometrik, topografik özellikleri yönünden klinik/cerrahi yaklaşım düzeyinde ilişkilerinin morfometrik olarak incelenmesi planlanmıştır. Böylece bölgeyi ilgilendiren cerrahinin planlanmasında ve cerrahi bölge sınırlarının belirlenmesinde

dokuya en az hasar verebilecek en minimal cerrahi prosedürün seçimi için güvenli anatomik belirteçlerin belirlenerek kullanılması yoluyla mortalite ve morbiditenin azaltılmasında klinik ve literatüre bilimsel katkı anlamında fayda sağlanması öngörülmüştür.

2. GEREÇ VE YÖNTEM

2.1. Örneklem Seçimi

Tez konusuna yönelik Dokuz Eylül Üniversitesi Tıp Fakültesi Etik Kurul onayının alınması sonrası, Dokuz Eylül Üniversitesi Tıp Fakültesi Anatomi Anabilim Dalı Laboratuvarı'nda bulunan 8 adet kadavra'da ve 15 adet ossa cranii üzerinde fossa cranii posterior'da bulunan osseöz yapılar morfometrik olarak inceledi ve ölçümleri yapılarak değerlendirildi. Hem ossa cranii' de hem de kadavrada foramen magnum ve fossa cranii posterior'un en geniş kesit alanları ölçülerek kaydedildi (**Şekil 1).** Kadavra örneklemlerinde yalnıca bir kadın bulunması sebebiyle, kadavra örneklemlerinin etnik kökenlerinin bilinmemesi sebebiyle cinsiyet ve etnisite değerlendirmeleri çalışmaya dahil edilmedi.

2.2. Örneklem Ölçümü

Çalışma dahilindeki değerlendirilen morfometrik parametreler, milimetreye (mm) kadar hassas olan dijital Vernier kumpas ile ölçülerek kayıt altına alındı. Kadavra ve ossa cranii örneklemlerinde ayrı ayrı ve beraber ölçülen parametreler kayıt edilerek tablolaştırıldı. İstatistiksel olarak her iki örneklem gurubu içerisinde (kadavra-ossa cranii); hem sağ ve sol taraf kendi içerisinde hem de karşılıklı iki grup arasında kıyaslanması yapılarak değerlendirildi. Çalışmaya dahil edilen ossa cranii ve kadavraların hiçbirisinde malformasyon veya travma (cerrahi sekeli yoktu) izlenmedi. Tüm örneklemdeki materyaller üzerine cetvel konularak Canon EOS 700D (55 mm objektif) kamera ile fotoğraflandı (**Şekil 4).** Bu fotoğraflar üzerinden stereolojik alan ölçümleri gerçekleştirildi**.**

Güncel literatürde fossa cranii posterior ve komşuluklarındaki önemli anatomik foramenler ve birbiriyle klinik olarak ilişkili olduğu yapılar; kadavra ve ossa cranii'de ölçülebilir ve güncel klinik öneme sahip morfometrik mesafeler bilateral olarak ölçüldü ve kaydedildi.

Foramen magnum'ların ve fossa cranii posterior'un en geniş yüzey alanını değerlendirmek için stereolojik ölçüm metodu kullanıldı. Alanlar her kafatası için 0,25 $cm^{2'}$ lik bir nokta ile ilişkili alana sahip bileşik bir noktalı alan ölçüm cetveli kullanılarak üç kez manuel olarak fotoğraflar üzerinden hesaplandı. Bu prensip

oldukça pratik olup, yüzey alanı ölçmek amacıyla kesit alanına düşen nokta sayılarının sayılması ve kesit alanlarına dönüştürülmesiyle uygulanır ve şu şekilde hesaplanır; a(p) × ∑p. a(p) her test noktasıyla ilişkili alanı temsil eder ve ∑p test noktalarının toplam sayısıdır (3-6) (**Şekil 6).**

Tablo 1. Ossa cranii materyalinde değerlendirilen parametreler

Ossa cranii'deki (OC) Parametreler (mm)	**Sağ**	**Sol**
Foramen magnum'un (FM) anterior-posterior (A-P) çapı		
FM transvers çapı		
Porus acusticus internus'un (PAI) superior-inferior (S-I) çapı		
PAI A-P çapı		
FJ S-I çapı		
FJ'nin mediolateral (M-L) çapı		
PAI'ler arası mesafe ve karşılıklı orta hatta olan mesafeleri		
FJ'ler arası mesafe ve karşılıklı orta hatta olan mesafeleri		
Canalis nervi hypoglossi'ler CNH) arası mesafe ve kaşılıklı orta hatta olan mesafeleri		
FM arka kenarı -protuberantia occipitalis interna (POI) arası mesafe		
FM ön kenarı - syncondrosis sphenooccipitalis arası mesafe		
PAI alt kenarı - FJ üst kenarı arası mesafe		
FJ alt kenarı - CNH arası mesafe		
CNH - FM ön kenarı arası mesafe		
PAI -sinus transversus (ST)_sinus sigmoideus (SS) bileşkesi arası mesafe		

FJ arka sınırı - ST_SS bileşkesi arası mesafe		
ST_SS bileşkesi - POI arası mesafe		

Tablo 2. Kadavra materyalinde değerlendirilen parametreler

Kadavra (mm)	**Sağ**	**Sol**
PAI'ler arası mesafe ve karşılıklı orta hatta olan mesafeleri		
FJ'ler arası mesafe ve karşılıklı orta hatta olan mesafeleri		
CNH'ler arası mesafe ve kaşılıklı orta hatta olan mesafeleri		
FM arka kenarı - protuberantia occipitalis interna (POI) arası mesafe		
FM ön kenarı - syncondrosis sphenooccipitalis arası mesafe		
ST – SS bileşkesinin orta hatta olan mesafesi		

Tablo 3. Kadavra ve ossa cranii materyalinde stereolojik olarak değerlendirilen parametreler

Kadavra (mm)	**Sağ**	**Sol**
Foramen magnum yüzey alanı		
Fossa cerebellaris en geniş kesit alanı ölçümü		

2.3. Ölçüm İçin Referans Alınan Anatomik Belirteçler

Fossa cranii posterior' daki klinik ve radyolojik önemi olabilecek önemli anatomik osseöz foramen ve yapılar; bunların çapları, aralarındaki mesafeler ve orta hatta olan mesafeleri bilateral olarak ölçüldü..

a) Ossa cranii'de ölçümü yapılan parametreler; sağ-sol (**Tablo 1, Şekil 3).**
    a. FM A-P çapı
    b. FM transvers çapı
    c. PAI S-I çapı
    d. PAI A-P çapı
    e. FJ S-I uzunluğu
    f. FJ M-L uzunluğu
    g. PAI alt kenarı - FJ üst kenarı arası mesafe
    h. FJ alt kenarı - CNH arası mesafe
    i. CNH -FM ön kenarı arası mesafe
    j. PAI - sinus transversus (ST)_sinus sigmoideus (SS) bileşkesi arası mesafe
    k. FJ posterior sınırı ile ST_SS bileşkesi arası mesafe
    l. ST_SS bileşkesi- POI arası mesafe

b) Ossa cranii ve kadavrada ölçümü yapılan parametreler; sağ-sol (**Tablo 1,2; Şekil 2,3)**.
    a. PAI'ler arası mesafe ve karşılıklı orta hatta olan mesafeleri
    b. FJ'ler arası mesafe ve karşılıklı orta hatta olan mesafeleri
    c. CNH'ler arası mesafe ve kaşılıklı orta hatta olan mesafeleri
    d. FM arka kenarı -protuberantia occipitalis interna (POI) arası mesafe
    e. FM ön kenarı- syncondrosis sphenooccipitalis arası mesafe

c) Kadavrada ölçümü yapılan parametreler; sağ-sol (**Tablo 2, Şekil 2)**.
    a. ST– SS bileşkesinin orta hatta olan mesafesi

d) Ossa cranii ve kadavra stereolojik ölçümleri (**Tablo 3, Şekil 5,6)**.
    a. Foramen magnum yüzey alanı ölçümü

b. Fossa cranii posterior en geniş kesit alanı ölçümü

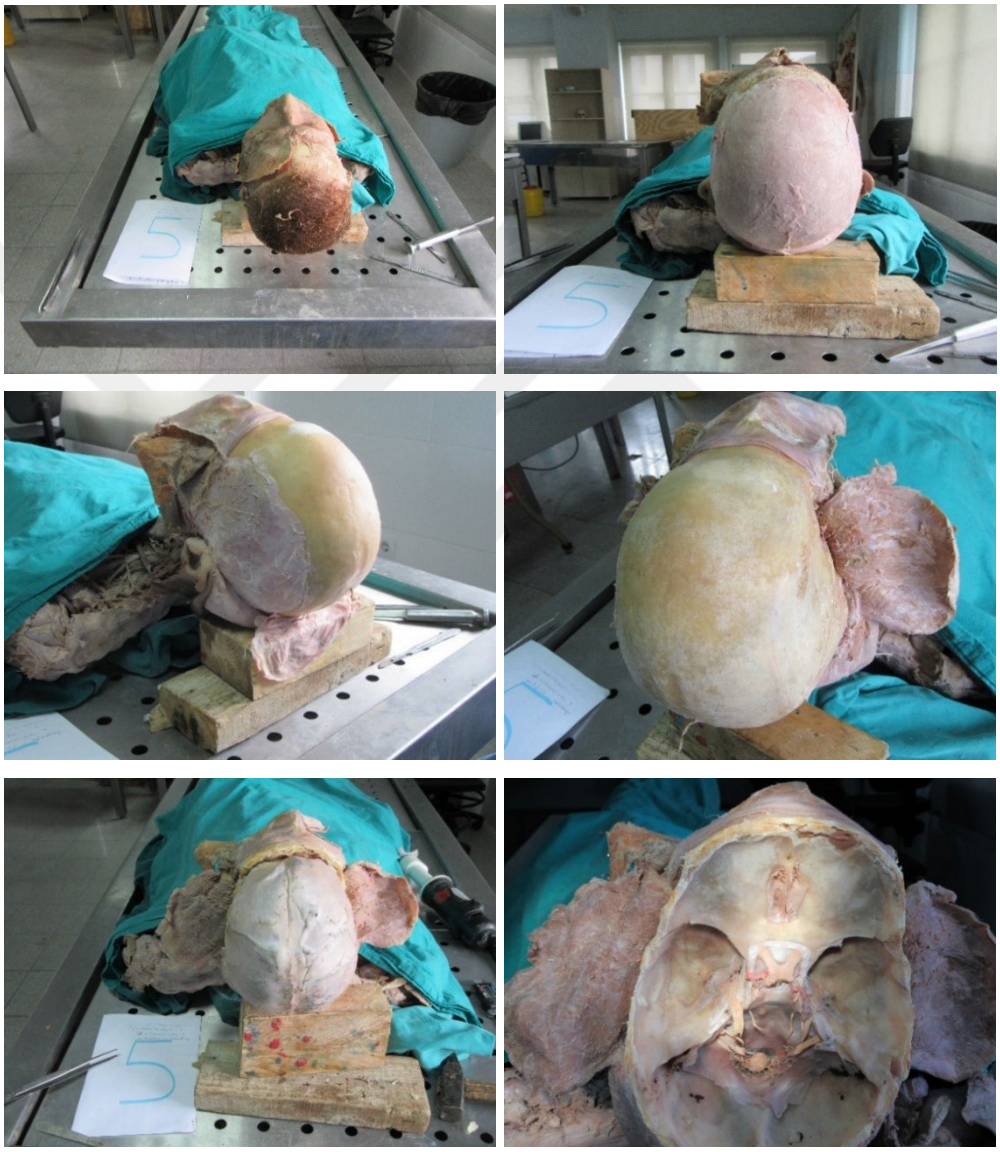

Şekil 1. 5 No' lu Kadavrada diseksiyon aşamaları

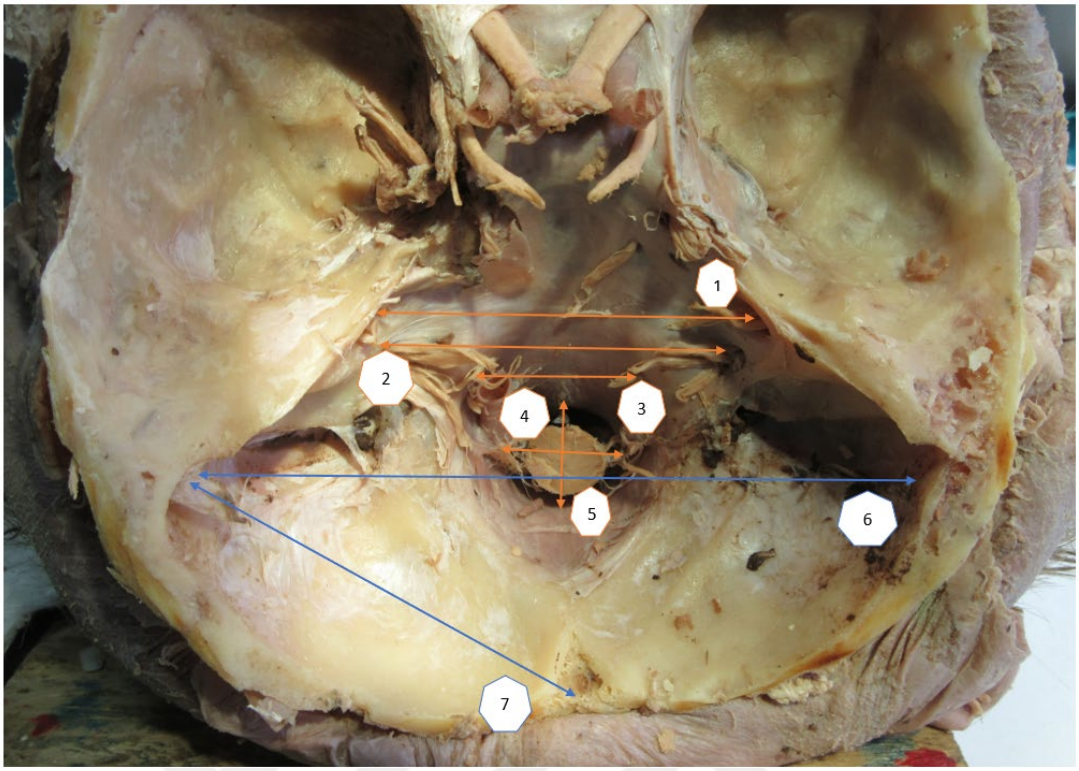

Şekil-2. 3 No' lu kadavrada ölçüm parametreleri örneği

1. PAI'ler arası mesafe ve karşılıklı orta hatta olan mesafeleri
2. FJ'ler arası mesafe ve karşılıklı orta hatta olan mesafeleri
3. CNH'ler arası mesafe ve kaşılıklı orta hatta olan mesafeleri
4. FM transvers çapı
5. FM A-P çapı
6. ST - SS bileşkesinin orta hatta olan mesafesi
7. ST - SS bileşkesi- POI arası mesafe



Şekil 3. 14 No' lu os cranium ölçüm parametreleri örneği

1. FJ S-I, M-L çapı
2. PAI S-I, A-P çapı
3. FM arka kenarı - protuberantia occipitalis interna (POI) arası mesafe
4. FM ön kenarı- syncondrosis sphenooccipitalis arası mesafe
5. PAI alt kenarı - FJ üst kenarı arası mesafe
6. CNH - FM ön kenarı arası mesafe
7. FJ alt kenarı - CNH arası mesafe
8. PAI - ST_SS bileşkesi arası mesafe
9. FJ posterior sınırı- ST_SS bileşkesi arası mesafe
10. ST_SS bileşkesi – POI arası mesafe



Şekil 4. 6 No' lu kadavra örneğinde PAI ve FJ'ler arası mesafenin elektronik kumpasla ölçülmesi

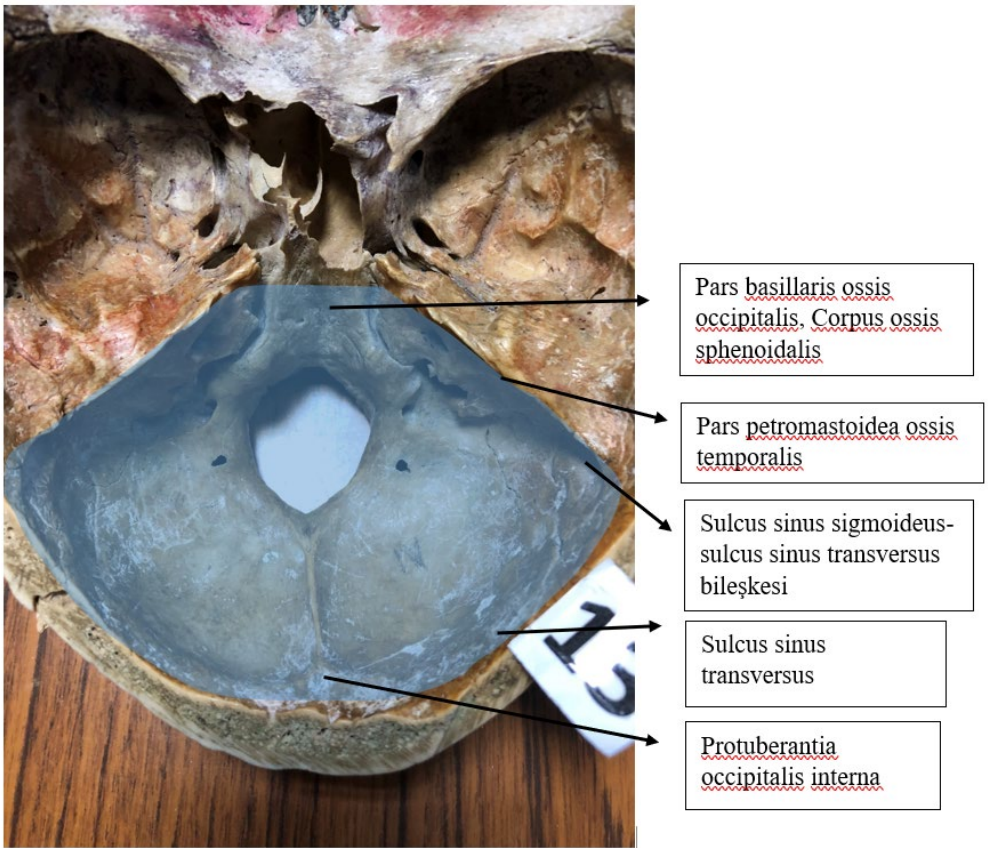

Şekil 5. 13 No'lu ossa cranii örneğinde stereolojik kesit alanı sınırları

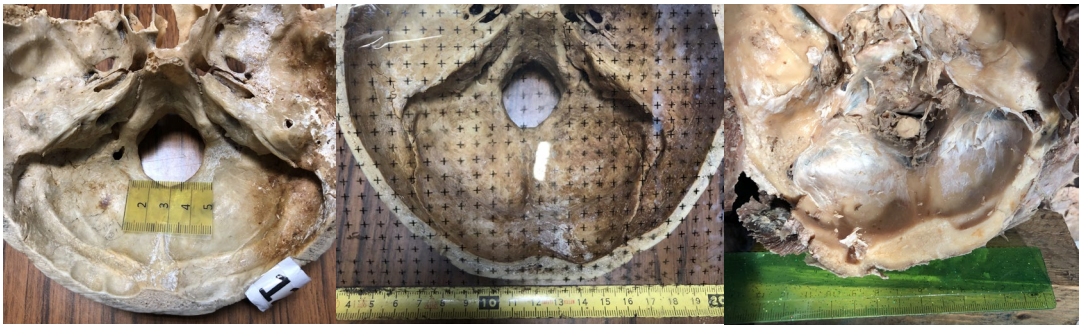

Şekil 6. 12 No'lu, 14 No'lu os cranii ve 8 No' lu kadavra örneğinde fotoğraf üzerinden stereolojik kesit alanı ölçümleri

2.4. İstatistiksel Analiz

İstatistiksel olarak çalışmadaki verileri değerlendirmek için SPSS programı 15.0 versiyonu (Statistical Package for the Social Sciences Inc., Chicago, IL, ABD) kullanıldı. Çalışmadaki değerler ortalama ± standart sapma veya ortanca (minimum – maksimum) şeklinde uygun yerlerde gösterildi. Sürekli verilerin normal dağılım varsayımlarının incelenmesi için q-q grafikleri, histogramlar ve Shapiro-Wilk testi kullanıldı. Analizler normal dağılım gösteren değişkenler için Student T-testi kullanılarak, normal dağılıma uymayan değişkenler için ise Mann-Whitney U testi kullanılarak yapıldı. Eşleştirilmiş T-testi veya Wilcoxon işaretli sıralar testi veri dağılımı gözetilerek, sağ ve sol taraf için aynı ossa cranii ve kadavrada ayrı ayrı yapılan ölçümler arasındaki farkları karşılaştırmak için uygulandı. Yapılan istatistiksel analizlerde $p<0,05$ anlamlılık düzeyi olarak kabul edildi.

3. BULGULAR

3.1. Ossa cranii Ölçümlerine İlişkin Bulgular

Tablo 4. Ossa cranii materyalinde yapılan ölçümler

Ölçüm/mm	Ortalama	Standart Sapma	Ortanca	Minimum	Maximum
FM A-P çapı	34,3	2,55	33,8	30,3	40,3
FM transvers çapı	27,9	3,27	27,2	22,2	35,2
PAI S-I çapı (Sağ)	2,59	1,12	2,9	0,4	4,2
PAI S-I çapı (Sol)	2,85	1,35	3,1	0,3	5,1
PAI A-P çapı (Sağ)	3,78	1,35	3,9	1,3	6,4
PAI A-P çapı (Sol)	4,43	1,49	4,9	1,2	6,8
FJ S-I çapı (Sağ)	5,47	1,15	5,2	4,01	7,2
FJ S-I çapı (Sol)	5,88	1,50	6,1	3,1	8,9
FJ M-L çapı (Sağ)	10,9	2,37	10,9	6,4	13,8
FJ M-L çapı (Sol)	11,1	2,29	11,2	6,2	15,3
PAI alt kenarı - FJ üst kenarı arası mesafe (Sağ)	6,07	0,76	5,9	4,9	7,6
PAI alt kenarı - FJ üst kenarı arası mesafe (Sol)	6,02	0,71	5,9	4,8	7,1
FJ alt kenarı - CNH arası mesafe (Sağ)	9,47	1,39	9,2	7,9	13,1

Tablo 4. (Devamı) Ossa cranii materyalinde yapılan ölçümler

Ölçüm/mm	Ortalama	Standart Sapma	Ortanca	Minimum	Maximum
FJ alt kenarı - CNH arası mesafe (Sol)	9,5	1,40	9,3	7,8	13,3
CNH–FM ön kenarı arası mesafe (Sağ)	9,86	1,65	9,8	6,3	13,2
CNH–FM ön kenarı arası mesafe (Sol)	9,8	1,60	10,1	6,1	12,8
PAI ile ST_SS bileşkesi arası mesafe (Sağ)	30,9	4,30	29,1	24,7	39
PAI ile ST_SS bileşkesi arası mesafe (Sol)	31,04	4,42	29,2	24,9	39,7
FJ alt kenarı ile ST_SS bileşkesi arası mesafe (Sağ)	31,7	4,27	30,8	25,5	37,1
FJ alt kenarı ile ST_SS bileşkesi arası mesafe (Sol)	31,8	4,18	31	26	37,2
ST_SS bileşkesi ile POI arası mesafe (Sağ)	31,9	1,60	31,6	29,7	34,2
ST_SS bileşkesi ile POI arası mesafe (Sol)	32	1,79	31,7	29,2	34,6

OC'de (n: 15) yapılan ölçümler sonrası sonuçlar analiz edildiğinde;

FM A-P çapı ve transvers çapı ortalaması sırasıyla: 34,3±2,55 mm ve 27,9±3,27 mm olarak ölçüldü. FM endeksi FM A-P/transvers çapı olarak literatürde tanımlanmış

olup çalışmamızdaki ölçümlerin dokuzunda (%60) FMI >1,2 olarak izlendi ve ovoid biçimli olarak değerlendirildi.

PAI S-F çapı ve A-P çapı sırasıyla Sağ / Sol ortalama: 2,59 ±1,12 mm / 2,85±1,35 mm; 3,78±1,35 mm / 4,43±1,49 mm olarak değerlendirildi.

FJ S-I çapı ve M-L çapı sırasıyla Sağ / Sol ortalama: 5,47 ±1,15 mm / 5,88±1,50 mm; 10,9 ±2,37 mm / 11,1 ±2,29 mm olarak değerlendirildi.

PAI alt kenarı - FJ üst kenarı arası en yakın mesafe sırasıyla Sağ / Sol ortalama: 6,0±0,76 mm / 6,02±0,71 mm olarak değerlendirildi. FJ alt kenarı - CNH arası en yakın mesafe sırasıyla Sağ / Sol ortalama: 9,47±1,39 mm / 9,5±1,40 mm olarak değerlendirildi. CNH - FM ön kenarı arası en yakın mesafe Sağ / Sol ortalama: 9,86±1,65 mm / 9,8±1,60 mm olarak değerlendirildi.

PAI-ST_SS bileşkesi arası mesafe Sağ / Sol ortalama: 30,9±4,30 mm / 31,04±4,42 mm, FJ arka sınırı-ST_SS bileşkesi arası mesafe Sağ / Sol ortalama: 31,7±4,27 mm / 31,8±4,18 mm, ST_SS bileşkesi-POI arası messafe sırasıyla Sağ / Sol ortalama : 31,9±1,60 mm /32± 1,79 mm olarak değerlendirildi (**Tablo 4)**.

3.2. Ossa cranii ve Kadavra Ölçümlerine İlişkin Bulgular

Tablo 5. Ossa cranii ve kadavra materyalinde yapılan ölçümler

Ölçüm	Materyal	Ortalama	SS	Ortanca
PAI'ler (Sağ / Sol) arası mesafe	OC	48,8	4,70	50,3
	Kadavra	53,2	6,85	54,0
FJ'ler (Sağ / Sol) arası mesafe	OC	51,1	2,54	51,3
	Kadavra	48,7	6,84	49,5
CNH'ler (Sağ / Sol) arası mesafe	OC	26,7	2,02	26,9
	Kadavra	23,2	3,53	22,1
FM arka kenarı-PAI arası mesafe	OC	40,5	5,76	39,2
	Kadavra	46,4	9,90	47,5

Tablo 5. (Devamı) Kuru Kemik ve Kadavra materyalinde yapılan ölçümler

Ölçüm	Materyal	Ortalama	SS	Ortanca
FM ön kenarı– syncondrosis sphenooccipitalis arası mesafe	OC	19,2	4,42	18,2
	Kadavra	11,9	2,47	12,1
PAI (Sağ) orta hatta mesafesi	OC	24,4	2,37	25,1
	Kadavra	26,2	3,34	26,8
PAI (Sol) orta hatta mesafesi	OC	24,4	2,37	25,1
	Kadavra	26,8	3,50	26,3
FJ (Sağ) orta hatta mesafesi	OC	25,5	1,26	25,8
	Kadavra	24,2	3,47	24,8
FJ (Sol) orta hatta mesafesi	OC	25,5	1,27	25,9
	Kadavra	24,5	3,43	24,6
CNH (Sağ) orta hatta mesafesi	OC	14,3	2,97	13,4
	Kadavra	11,5	1,59	11,4
CNH (Sol) orta hatta mesafesi	OC	14,4	2,88	13,8
	Kadavra	11,7	2,01	10,8

Karşılıklı (Sağ/Sol) PAI'ler arası mesafe sırasıyla OC / Kadavra ortalama: 48,8±4,70 mm / 53,2±6,85 mm, karşılıklı (Sağ/Sol) FJ'ler arası mesafe OC / Kadavra ortalama: 51,1±2,54 mm / 48,7±6,84 mm, karşılıklı (Sağ/Sol) CNH'ler arası mesafe KK / Kadavra ortalama: 26,7±2,02 mm / 23,2±3,53 mm olarak değerlendirildi.

FM arka kenarı-POI arası mesafe sırasıyla OC / Kadavra ortalama: 40,5±5,76 mm / 46,4±9,90 mm olarak, FM ön kenarı–syncondrosis sphenooccipitalis arası mesafe sırasıyla KK / Kadavra ortalama: 19,2±4,42 mm / 11,9±2,47 mm olarak belirlendi.

Karşılıklı PAI'lerin orta hatta mesafesi-sağda (OC 24,4±2,37 mm; Kadavra 26,2±3,34 mm), PAI'lerin orta hatta mesafesi-solda (OC 24,4±2,37 mm; Kadavra 26,8±3,50 mm), karşılıklı FJ'lerin orta hatta mesafesi-sağda (OC 25,5±1,26 mm;

Kadavra 24,2±3,47 mm), FJ'lerin orta hatta mesafesi-solda (OC 25,5±1,27 mm; Kadavra 24,5±3,43 mm), karşılıklı CNH'lerin orta hatta mesafesi-sağda (OC 14,3±2,97 mm; Kadavra 11,5±1,59 mm), CNH'lerin orta hatta mesafesi-solda (OC 14,4±2,88 mm; Kadavra 11,7±2,01 mm) mm olarak belirlendi (**Tablo 5)**.

Tablo 6. OC ve kadavrada yapılan foramen magnum ve fossa cranii posterior en geniş kesit alanı stereolojik ölçümleri

Ölçüm/mm^2	Ortalama	Standart Sapma	Ortanca	Minimum	Maximum
OC for. magnum en geniş kesit alanı	6,01	1,80	5,75	4,03	8,64
Kadavra for. magnum en geniş kesit alanı	5,14	1,18	4,92	3,80	7,83
OC sağ fossa cerebellaris en geniş kesit alanı	15,48	4,23	15,37	7,48	20,43
Kadavra sağ fossa cerebellaris en geniş kesit alanı	14,55	2,19	14,08	12,06	18,09
OC sol fossa cerebellaris en geniş kesit alanı	15,44	3,94	16,09	8,92	20,58
Kadavra sol fossa cerebellaris en geniş kesit alanı	15,07	2,27	14,86	12,76	19,04

Sağ fossa cerebellaris en geniş kesit alanı OC/ Kadavra ortalama: 15,48±4,23 mm^2 / 14,55±2,19 mm^2, Sol fossa cerebellaris en geniş kesit alanı OC / Kadavra ortalama: 15,44±3,94 mm^2 / 15,07±2,27 mm, for. magnum en geniş kesit alanı OC / Kadavra ortalama: 6,01±1,80 mm / 5,14±1,18 mm olarak ölçüldü (**Tablo 6)**.

3.3. Ossa cranii ve Kadavra Ölçümlerine İlişkin Karşılaştırmalı Bulgular

Tablo 7. Ossa cranii materyalinde ve kadavrada yapılan ölçümlerin karşılaştırılması

Ölçüm	Materyal	Ortalama	Standart Sapma	Ortanca	p-değeri
PAI'ler (Sağ/Sol) arası mesafe	OC	48,8	4,70	50,3	0,080
	Kadavra	53,2	6,85	54,0	
FJ'ler (Sağ/Sol) arası mesafe	OC	51,1	2,54	51,3	0,226
	Kadavra	48,7	6,84	49,5	
CNH'ler (Sağ/Sol) arası mesafe	OC	26,7	2,02	26,9	0,006
	Kadavra	23,2	3,53	22,1	
FM arka kenarı-POI arası mesafe	OC	40,5	5,76	39,2	0,083
	Kadavra	46,4	9,90	47,5	
FM ön kenarı–syncondrosis sphenooccipitalis arası mesafe	OC	19,2	4,42	18,2	< .001
	Kadavra	11,9	2,47	12,1	
PAI (sağ) orta hatta mesafesi	OC	24,4	2,37	25,1	0,149
	Kadavra	26,2	3,34	26,8	
PAI (sol) orta hatta mesafesi	OC	24,4	2,37	25,1	0,064
	Kadavra	26,8	3,50	26,3	
FJ (sağ) orta hatta mesafesi	OC	25,5	1,26	25,8	0,202
	Kadavra	24,2	3,47	24,8	
FJ (sol) orta hatta mesafesi	OC	25,5	1,27	25,9	0,308
	Kadavra	24,5	3,43	24,6	
CNH (sağ) orta hatta mesafesi	OC	14,3	2,97	13,4	0,021
	Kadavra	11,5	1,59	11,4	

CNH (sol) orta hatta mesafesi	OC	14,4	2,88	13,8	0,030
	Kadavra	11,7	2,01	10,8	

Tablo 8. Ossa cranii materyalinde yapılan ölçümlerin sağ-sol karşılaştırılması

Ölçüm	t istatistiği	p-değeri
PAI S-I çapı	-1,476	0,162
PAI A-P çapı	-2,785	0,015
FJ S-I çapı	-1,678	0,116
FJ M-L çapı	-0,799	0,438
PAI alt kenarı- FJ üst kenarı arası mesafe	0,923	0,372
FJ alt kenarı-CNH arası mesafe	-0,541	0,597
CNH-FM ön kenarı arası mesafe	0,888	0,389
PAI-ST_SS bileşkesi arası mesafe	-0,961	0,353
FJ arka sınırı-ST_SS bileşkesi arası mesafe	-1,642	0,123
PAI'ler (sağ-sol) orta hatta mesafe	-0,700	0,635
FJ'ler (sağ-sol) orta hatta mesafe	-0,947	0,756
CNH'ler (sağ-sol) orta hatta mesafe	-0,798	0,719
ST _SS bileşkesinin-POI'ye olan mesafesi	-1,002	0,333

Tablo 9. Kadavrada yapılan ölçümlerin sağ-sol karşılaştırması

Ölçüm	t istatistiği	p-değeri
PAI'ler (sağ-sol) orta hatta mesafe	-1,248	0,252
FJ'ler (sağ-sol) orta hatta mesafe	-1,042	0,332
CNH'ler (sağ-sol) orta hatta mesafe	-0,757	0,474
ST– SS bileşkesinin orta hatta mesafe	-0,717	0,497

Eşleştirilmiş t-testi veya Wilcoxon işaretli sıralar testi örneklem t testi; hem ossa cranii hem de kadavrada sağ ve sol taraf için ayrı ayrı ölçülen değerler arasındaki kıyaslamaları yapmak için kullanıldı ve sonuçları incelendiğinde şu bulgular elde edildi;

OC ve kadavra materyalleri kıyaslandığında; (**Tablo 7)**

- PAI'ler (sağ/sol) arası mesafeler arasında anlamlı farklılık izlenmemiştir (p-değeri 0,080). FJ'ler (sağ/sol) arası mesafeler arasında anlamlı farklılık izlenmemiştir (p-değeri 0,226). CNH'ler (sağ/sol) arası mesafeler arasında anlamlı farklılık izlenmemiştir (p-değeri 0,006).

- FM arka kenarı-POI arası mesafe arasında anlamlı farklılık izlenmemiştir (p-değeri 0,083). FM ön kenarı– syncondrosis sphenooccipitalis arası mesafe, OC'de daha uzun bulunmuş ve istatiktiksel olarak anlamlı farklılık izlenmiştir (p <,001).

- PAI'lerin orta hatta mesafesi sırasıyla Sağda/Solda, OC ve kadavra arasında anlamlı farklılık bulunmamıştır, (p-değeri 0,149/ p-değeri 0,064). FJ'lerin orta hatta mesafesi sırasıyla Sağda/Solda, OC ve kadavra arasında anlamlı farklılık bulunmamıştır, (p-değeri 0,202/ p-değeri 0,308). CNH'lerin orta hatta mesafesi sırasıyla Sağda/Solda, OC ve kadavra arasında anlamlı farklılık bulunmamıştır (p-değeri 0,021/ p-değeri 0,030).

- Hem ossa cranii hem de kadavrada sağ ve sol fossa cerebellaris en geniş kesit alanları ve foramen magnum'un en geniş kesit alanları arasında istatistiksel olarak anlamlı farklılık saptanmamıştır.

OC materyalinde yapılan ölçümlerin sağ-sol karşılaştırılması incelendiğinde; (**Tablo 8)**

- Sırasıyla PAI S-I çapı/ A-P çapı; sağ ve sol taraf karşılaştırılması arasında istatistiksel olarak anlamlı farklılık saptanmamıştır, (t istatistiği -1,476, p-değeri 0,162/ t istatistiği -2,785, p- değeri 0,015). FJ S-I çapı/ M-L çapı; sağ ve sol taraf karşılaştırılması arasında istatistiksel olarak anlamlı farklılık

saptanmamıştır, (t istatistiği-1,678, p- değeri 0,116/ t istatistiği-0,799, p-değeri 0,438).

- PAI alt kenarı-FJ üst kenarı arası mesafe; sağ ve sol taraf karşılaştırılması arasında istatistiksel olarak anlamlı farklılık saptanmamıştır, (t istatistiği 0,923, p- değeri 0,372). FJ alt kenarı-CNH arası mesafe; sağ ve sol karşılaştırılması arasında istatistiksel olarak anlamlı farklılık saptanmamıştır, (t istatistiği -0,541, p- değeri 0,597). CNH-FM ön kenarı arası mesafe; sağ ve sol taraf karşılaştırılması arasında istatistiksel olarak anlamlı farklılık saptanmamıştır, (t istatistiği 0,888, p- değeri 0,389).

- PAI-ST_SS bileşkesi arası mesafe; sağ ve sol taraf karşılaştırılması arasında istatistiksel olarak anlamlı farklılık saptanmamıştır, (t istatistiği -0,961, p-değeri 0,353). FJ arka sınırı-ST_SS bileşkesi arası mesafe; sağ ve sol taraf karşılaştırılması arasında istatistiksel olarak anlamlı farklılık saptanmamıştır, (t istatistiği -1,642, p- değeri 0,123).

- PAI'lerin orta hatta olan mesafesi, (t istatistiği -0,700, p- değeri 0,635), FJ'lerin orta hatta olan mesafesi, (t istatistiği -0,947, p- değeri 0,756), CNH'lerin orta hatta olan mesafesi, (t istatistiği -0,798, p- değeri 0,719); sağ ve sol taraf karşılaştırılmaları arasında istatistiksel olarak anlamlı farklılık saptanmamıştır.

- ST_SS bileşkesinin-POI'ye olan mesafesi; sağ ve sol taraf karşılaştırması arasında istatistiksel olarak anlamlı farklılık saptanmamıştır, (t istatistiği -1,002, p- değeri 0,497).

Kadavra materyalinde yapılan ölçümlerin sağ-sol karşılaştırılması değerlendirildiğinde; (**Tablo 9)**

- Sağ ve sol taraf karşılaştırıldığında; PAI'lerin orta hatta olan mesafesi, (t istatistiği -1,248, p- değeri 0,252), FJ'lerin orta hatta olan mesafesi, (t -1,042, p- değeri 0,332), CNH'lerin orta hatta olan mesafesi, (t istatistiği -0,757, p-değeri 0,474), ST – SS bileşkesinin orta hatta olan mesafesi, (t istatistiği -

0,717, p- değeri 0,353) arasında istatistiksel olarak anlamlı farklılık izlenmemiştir.

Kadavrada ve ossa cranii'de yapılan stereolojik ölçümlerin sağ-sol kıyaslaması değerlendirildiğinde;

- Hem kuru kemikte hem de kadavrada sağ ve sol hemispherium cerebelli en geniş kesit alanları arasında istatistiksel olarak anlamlı farklılık saptanmadı.

4. TARTIŞMA

Cerebellum, pons, pyramis arasında kalan ve cisterna pontocerebellaris tarafından doldurulan, fossa cranii posterior primer ya da metastatik tümör oluşumları nedeniyle klinik açıdan değerlendirilmesi gereken bölgedir. Bu bölgeye olan metastazların çoğu soliter metastaz (%31-32) olup, kraniyal metastazların yalnızca %10-15'ini teşkil etmektedir. Fossa cranii posterior hacminin küçük olması, pons ve medulla oblongata gibi solunum ve dolaşım merkezi olarak hayati bölgelere yakın komşuluk ilişkisi içerisinde olması sebebiyle, bu bölgedeki lezyonlar beynin diğer metastazlarından farklılık göstermekte olup tedavi edici girişimlerin vakit geçirilmeden uygulanması gerekmektedir. Bu bölge metastatik lezyonları direkt olarak medulla oblongata'ya bası yoluyla ya da indirekt olarak dördüncü ventrikül basısına sekonder gelişen hidrosefali veya tonsiller herniasyon gibi hayatı tehdit edici klinik bulgulara sebep olabilirler (6). Önemli kraniyal sinirlerden n. facialis (VII), n. glossopharyngeus (IX), n. vagus (X), n. accesorius (Xl), n. hypoglossus (XII), a. vertebralis ve v. petrosa bu bölgede yer alır (7). Cerrahi olarak bu bölgeye oksipital, temporal, pyramis ve translabirental yolla ulaşılabilmektedir (2,7-9). N. glossopharyngeus, n. vagus pontocerebellaris'i çaprazlayarak geçer ve foramen jugulare'nin pars nervosa'sından dışarı çıkar (1). N. hypoglossus, medulla oblongata'yı pyramis ve oliva arasında olmak üzere daha içten seyrederek terk eder (2). Canalis nervi hypoglossi'den çıkışı daha bazalde ve biraz daha korunaklı yerleşimdedir. Pontoserebellar bölgede seyreden bu sinirlerin yanıbaşında a. vertebralis'in bir dalı ve v. petrosa'nın çıkış noktaları medulla oblongata'da ve sinus petrosus superior'un lateraline doğrudur (7-9). Operasyon sırasında os occipitale'den girişim sırasında üstte n. vestibularis'in, daha derinde de n. facialis'in yer aldığı görülür. N. facialis, porus acusticus internus'a doğru yönelir. Daha bazalde n. vestibulocochlearis ve bunların arasında daha saklı konumda n. facialis'in duyu dalı olan n. intermedius yer alır (8). Tüm bu sinir yapıları arachnoidea mater ile kaplıdır. Her iki yandaki pontoserebellar bileşkeyi izleyen n. trigeminus sagittal yönde öne doğru yönelerek pontoserebellar bölgede karşımıza çıkabilen ve cerrahi esnasında korunması gereken önemli bir yapı olarak gözlenir (8,9). N. trigeminus, pons anterolateralinden iki taraflı motor ve duyu kökleri olarak çıkar ve öne doğru tentorial açıklığa ilerleyerek fossa cranii posterior'dan ayrılır (8-10). For. magnum'un etrafında sulcus sinus marginalis, crista

occipitalis interna'nın hemen yanında sulcus sinus occipitalis bulunur. For. magnum, sinus marginalis ile çevrelenmiştir. V. vertebralis, v. cervicalis profunda ve sinus occipitalis'e ait anastomozlar vardır. A. vertebralis bölgeye atlas üzerinden membrana atlanto-occipitalis'i geçerek girer (1,7,9). Cerebellum'un lobus flocculonodularis'leri for. magnum ile topografik olarak yakın ilişki içindedir. Ani beyin omurilik sıvısı basınç değişimleri veya tümörlerin neden olduğu baskı nedeniyle medulla oblongata'nın arka yolları, tonsillalar ve n. accessorius'un yukarı çıkan radix spinalis'i önemli şekilde etkilenebilir (7-9).

Foramen magnum bu bölgedeki en önemli anatomik yapılardan biri olup; literatürde cerrahi yaklaşım şekilllerinin ve tekniklerinin değerlendirildiği bir çok çalışma mevcuttur. Girişim öncesi hastanın anatomik özelliklerinin ve girişim gerektiren patolojinin radyolojik tekniklerle değerlendirilmesi, fossa cranii posterior'a yönelik altın standart genel bir teknik olmadığından, her tekniğin sınırlılıklarını değerlendirerek hasta özelinde uygun tekniğin kullanılmasını gerektirmektedir. Anatomik ve morfometrik bir örnek olarak FM'nin A-P ve transvers çaplarının birbilerine oranın, cerrahi yaklaşım tekniğini değiştirdiği genel literatür bilgisidir (6,17). Ayrıca bu morofometrik özelliklerin fossa cranii posterior'daki bazı gelişim anomalilerinin (Chiari malformasyonu, Syringomyeli, Baziller invaginasyon vb.) daha erken klinik bulgu verir hale gelmesine (bası, vasküler yetmezlik vb.) neden olabileceği düşünülmektedir (7-13).

Pontoserebellar köşe tümörleri fossa cranii posteriord'a en sık görülen tümörler olup çoğu iyi huyludur ve yaklaşık %80'ini vestibüler schwannomalar oluşturmakla birlikte menengiomlar, alt grup kranial sinir schwannomları ve epidermoid tümörler de izlenebilmektedir (11,12).

Üç çift a. cerebellaris seyirleri esnasında belirli nöral yapılar ile ilişki kurarlar. Arterlerden her biri; bir serebellar yüzey, bir kraniyal sinir ve bir fissura ile ilişkilidir. Bu kural cerrahi koridoru, kraniotomiyi ve serebellar ekartasyonu basitleştirmek için Rhoton tarafından önerilmiştir (13).

2013 yılında yapılan bir çalışmada;143 OC'de condylus occipitalis ve FM çaplarını değerlendirilmiş ve FM A-P çapı 35,53 ± 3,06 mm, FM transvers çapı 30,31

± 2,79 mm olarak ölçülmüştür. Çalışmamızdaki ölçümlerle kıyaslandığında FM A-P çapı ortalama: 34,3±2,55 mm, FM transvers çapı ise ortalama 27,9±3,27 mm olarak ölçülmüş ve literatürdeki diğer benzer çalışmalarla birlikte uyumlu sonuçlarımız olduğu izlenmiştir. Bu çalışmada FM anatomik olarak yedi şekil ile sınıflandırılmış ve önerme olarak FM önünde yerleşimli lezyonlara ulaşımda, FM'un morfometrik özelliklerinin seçilecek cerrahi tekniği değiştirebileceğini vurgulamışlardır (14,17). Bizim çalışmamızda % 60'ında ovoid biçimli olarak değerlendirildi.

Diğer FM morfometrik özelliklerinin değerlendirildiği bir çalışmada (32 cranium, 6 kadavra) özellikle FM A-P çapının; beyin ve sinir cerrahisinde clivus'a yönelik yaklaşım ve FM'ye cerrahi yaklaşım şekli olarak kullanılan transkondiler-far lateral yaklaşımlarda, daha uzun izlendiği vakalarda condylus occipitalis rezeksiyonu sonrası karşı taraf cerrahi saha görüşünün daha geniş olduğunu öne sürmüşlerdir (15). Bizim çalışmamızda FM A-P çapı ortalama 34,3±2,55 mm bulunmuş olup bu çalışmanın oranları ile benzerdir; cerrahi yaklaşım şekline yönelik daha detaylı inceleme gerekli olup çalışmamız yalnızca morfometrik bir çalışmadır.

Literatürde foramen magnum'un etnisite ve cinsiyet özelinde değerlendirildiği ve sonuçlarının ortaya konulduğu oldukça fazla çalışma bulunmaktadır. Bu çalışmalardan birinde 215 kuru kemik incelenmiş ve foramen magnum morfometrik olarak değerlendirilmiştir. Sonuç olarak bu çalşımada cinsiyet ve etnisite özelinde morfometrik farklılıklar izlendiyse de morforlojik farklılık izlenmediğini belirtmişlerdir (16). Bizim çalışmamızda yalnızca 1 kadın kadavra bulunması sebebiyle cinsiyete yönelik değerlendirme yapılamamıştır; kadavra örneklemlerinin etnik kökenleri bilinmemektedir.

Bir diğer çalışmada 30 ossa cranii ve 10 kadavrada foramen magnum şekilleri ve çapları incelenmiş; FM A-P çapı ortalama 34,5 mm, transvers çapı ortalama 29 mm olarak ölçülmüştür. Bu çalışmada Avcı E. ve ark. FM A-P çapı/ FM transvers çapı arasındaki oranı foramen magnum indeksi olarak tanımlamışlardır ve bu oranın >1,2 olanlarını ovoid şekilli foramen magnum olarak adlandırarak bu benzer morfolojideki ovoid şekilli FM'nin izlendiği hastalarda ön yerleşimli lezyonların cerrahisinin cerrahi saha genişliği açısından daha zor olacağını öne sürmüşlerdir (17). Bizim çalışmamızda örneklem grubunun %60' ında FM indeksi >1,2 olarak bulunmuştur.

Göçmen Mas N. ve ark, 2018 yılında FM kesit alanını 3 farklı ölçüm tekniğiyle belirledikleri çalışmalarında; FM AP ortalama 34 mm, transvers çapını 28,5 mm olarak tespit etmişlerdir (18). Literatür ile kıyaslandığında çalışmamızda ölçtüğümüz FM çapları literatür uyumlu bulunmakla beraber foramen magnum indeksi % 60 materyalde ovoid şekilli olarak izlenmiştir.

FJ'nin morfometrik olarak değerlendirildiği 50 kuru kemikte yapılan bir çalışmada JF M-L çapı sağda ve solda sırasıyla 13,25±1,56 ve 12,26±1,33 mm olarak ölçülmüş olup; çalışmamızda ölçülen FJ M-L çapları ile benzer olarak değerlendirilmiştir (19).

Das S.S. ve ark. yaptıkları FJ yönelik geniş kapsamlı morfometrik çalışmalarında; FJ AMW çaplarını sağ / sol sırasıyla 4,34 / 5 mm, PLW 7,07 / 5,51 mm olarak tespit etmişlerdir. Bizim ölçümlerimiz sağ / sol sırasıyla 5,47 / 5,88 mm olarak tespit edilmiş olup benzerlik taşımaktadır (20).

Matsushima K., Rhoton A. ve ark. suprajuguler yerleşimli patolojilere yönelik retrosigmoid yaklaşımın cerrahi anatomik sınırlılıklarını değerlendirdikleri laboratuar çalışmalarında; intrakranial yerleşimli juguler patololojilere yaklaşımda retrosigmoid veya kondiler yaklaşımların tercih edilebilir olduğunu, buna rağmen foramen jugulare'nin üst kısmı yerleşimli veya uzanımlı lezyonlarda rezidü lezyon kalabileceğini bildirmişlerdir (21-23). Bizim çalışmamızda foramen jugulare arka sınırı-ST_SS bileşkesi arası mesafe sağda ve solda sırasıyla ortalama: 31,7±4,27 mm ve 31,8±4,18 mm olarak bulunmuş olup bu çalışmaya benzer şekilde juguler foramenin üst kısım yerleşimli lezyonlarında retrosigmoid yaklaşımın mesafenin uzun olması sebebiyle dezavantajlı olabileceğini düşünmekteyiz.

Bizim çalışmamız FJ'nin yalnızca intrakranial morfometrik ölçümlerini değerlendirdiği için sınırlılık taşımakta olup, nöroşirurji ve kulak burun boğaz gibi cerrahi branşları ilgilendiren bu bölge patolojilerine uygun cerrahi tekniklerin değerlendirildiği bir çok çalışma ve cerrahi teknik bulunmaktadır (transpetrosal yaklaşım, far lateral yaklaşımlar, retrogimoid yaklaşım vb) (22,23). Bu ve benzer morfometrik anatomik çalışmalarla halen altın standart bir cerrahi tekniğin olmadığı görülmektedir; cerrahi saha genişliğinin maksimizasyonu, minimal invaziv cerrahi

tekniğin hangisi olduğu ve kombine tekniklerden hangilerinin hangi anatomik yapıda (hasta özelinde) kullanılabileceğini değerlendiren daha fazla çalışmaya ihtiyaç duyulmaktadır.

PAI'nin 120 kuru temporal kemikte değerlendirildiği bir çalışmada, PAI çapları ve etnik özellikleri incelenmiş; PAI S-I çapı ortalama 4,31±0,88 mm, A-P çapı ise ortalama 6,64±0,94 mm olarak ölçülmüştür (24). Yine başka bir çalışmada meatus acusticus internus radyolojik olarak incelenmiş; MAI S-I çapı 2,3–5,7 mm aralığında, MAI A-P çapı ise 3.1–7.7 mm aralığında ölçülmüştür (25).

Bizim çalışmamızda PAI S-I çapı sırasıyla (Sağ/Sol) ortalama: 2,59 ±1,12 mm / 2,85±1,35 mm, PAI A-P çapı sırasıyla (Sağ/Sol) ortalama: 3,78±1,35 mm / 4,43±1,49 mm olarak tarafımızca ölçülmüş olup bu sonuçlar literatür ile uyumluluk göstermektedir.

Akın Aygın D. ve ark. 166 temporal kuru kemik üzerinde MAİ morfometrisini değerlendirdikleri çalışmalarında; MAİ'nin FJ'ye olan mesafesini sağda ve solda sırasıyla ortalama 6,15±1,37 mm / 6,19±1,55 mm olarak tespit etmişlerdir ve bulguları bizim ölçümlerimiz ile uyumluluk göstermektedir (26).

Kolagı S. ve ark. suboksipital retrosigmoid yaklaşımı 224 kuru kemikte değerlendirdikleri morfometrik çalışmalarında SS en üst kısmı ve PAI'nin en dış kısmı arası mesafeyi sırasıyla ortalama sağ / sol; 38,94 / 38,09 olarak değerlendirmişlerdir (32 - 44 mm). Bu bizim ölçümlerimizden daha uzundur (27).

PAI ile SS arası en kısa mesafe sırasıyla Bozbuğa M. ve ark., Day J.D. ve ark.tarafından değerlendirilmiş ve sırasıyla ortalama 31,1 mm ve 34.5 mm bildirmişler bizim PAI ile SS-ST bileşkesine olan mesafe ise sağda ortalama 30,9 mm; solda 31,04 mm olarak ölçülmüş olup literatürdeki sonuçlarla benzer olarak değerlendirilmiştir (28,29).

Syncondrosis sphenooccipitalis, os occipitale ve os sphenoidale arasındaki kıkırdak büyüme noktasıdır (1,30,31). Bizim çalışmamızda FM ön kenarı – syncondrosis sphenooccipitalis arası mesafe, OC'de daha uzun bulunmuş ve istatiktiksel olarak anlamlı farklılık izlenmiştir. Bunun sebebinin syncondrosis

sphenooccipitalis'in ölçümünün zor olması, erişkinde ossifikasyonunu tamamlamış olması sebebiyle ossa cranii'de kadavraya oranla tespitinin daha kolay olacağı ve istatistiksel olarak farklı sonuçlara yol açabileceği sonucuna varıldı (32).

5. SONUÇ VE ÖNERİLER

Fossa cranii posterior'u ilgilendiren patolojiler değerlendirildiğinde bu bölgede hayati fonksiyona sahip bir çok anatomik yapı göze çarpmaktadır. Klinik olarak ve cerrahi yaklaşımda tüm bu yapıların topografik ve morfometrik özellikleri ayrı bir öneme sahiptir. Özellikle konjenital malformasyonlar, akustik schwannomalar, glomus jugulare tümörleri, pons ve medulla oblongata tümör veya vasküler patolojiler gibi daha çok Nöroşirurji ve Kulak Burun Boğaz gibi cerrahi branşların ilgi alanına giren bu bölgeye yönelik cerrahi girişimlerinde; hastanın cerrahi öncesi radyolojik incelenmesiyle bölgenin anatomik ve morfometrik özelliklerinin ortaya konulması, anatomik cerrahi belirteçlerin ortaya konulması yoluyla güvenli en dar cerrahi sınırın önceden belirlenmesi ya da operasyon sırasında seçilecek veya kombine edilecek olan cerrahi tekniğin kararlaştırılması ve güvenli bir şekilde uygulanması, en az doku ekartasyonuyla en uygun güvenli sahayı sağlayan tekniğin tercih edilmesi hasta mortalite ve morbiditesi için elzemdir.

Fossa cranii posterior cerrahisi ile ilgilenen cerrah için, girişim öncesi hastanın radyolojik verilerini iyi analiz etmesi ve bu bölgeye yönelik tanımlanmış cerrahi teknikleri kullanarak anatomik disseksiyon tekniğini kadavra pratiği üzerinde gerçekleştirerek deneyim kazanarak, anatomik yapıların morfometrik özelliklerine bu şekilde aşina olması oldukça önem taşımaktadır. Bu bölgeye yönelik kadavra disseksiyon ve morfometrik çalışmaların yaygınlaşması; seçilecek cerrahi tekniğin güvenilirliği, minimal invaziv bir teknik olup olmadığının anatomik çalışmalar ile sınanması, daha güvenli yaklaşımların önünü açacaktır. Ayrıca cerrahın komplikasyon oranları bu şekilde azaltılabilecek ve hastada daha uzun yaşam süreleri elde edilebilecektir.

Çalışmamızda, hem kadavra hem de ossa cranii örneklem grubunun sayıları az olup ölçüm sonuçlarının daha tutarlı olması için daha geniş örneklem gruplarına ihtiyaç bulunmaktadır. Fossa cranii posterior'un oldukça önemli anatomik yapıları içinde barındırması ve oldukça geniş bir alan olması sebebiyle çalışmanın daha spesifik bir alana yoğunlaşmasının ve cerrahi güncel yaklaşımlarla uyumluluk içerisinde daha minimal invaziv kadavra disseksiyonu uygulanmasının literatüre daha önemli katkılar yapacağını düşünmekteyiz. Cinsiyet ve antropometrik incelemeler için

örneklem gruplarımızın sayısının yetersiz olduğunu ve daha geniş çalışma gruplarına ihtiyaç duyulduğunu düşünmekteyiz.

Bu çalışmada elde ettiğimiz morfometrik ve stereolojik ölçümlerimizin Nöroşirurji ve Kulak Burun Boğaz gibi cerrahi branşlara ayrıca ossa cranii ile ilgilenen nöroradyoloji gibi branşlara rehberlik edeceğine inanmakla birlikte; sınırlılıklar içermesi sebebiyle çalışmanın alanı daraltılıp daha ayrıntılandırılarak, yeni ölçüm verileri eklenerek daha geniş kadavra çalışmalarına ve çok merkezli serilerine ihtiyaç bulunmaktadır.

6. KAYNAKLAR

1. Arıncı K., Elhan, A. Anatomi 1. Cilt, 4. Baskı, Güneş Kitapevi, Ankara 2006;55-57.

2. Gray's Tıp Fakültesi Öğrencileri İçin Anatomi İkinci Baskı Richard L., Drake A., Wayne Vogl Adam W., Mitchell M. Çeviri Editörü Prof. Dr. Mehmet Yıldırım, Güneş Tıp Kitapevleri, Ankara 2011;826-827.

3. Altunkaynak BZ., Onger ME., Altunkaynak ME., et al. A brief introduction to stereology and sampling strategies: basic concepts of stereology. Neuro Quantol 2012;10:31–43.

4. Canan S., Sahin B., Odaci E., et al. Estimation of the reference volume, volume density and volume ratios by a stereological method: Cavalieri's principle. T Klin J Med Sci 2002;22:7–14.

5. Gundersen HJG., Bendtsen TF., Korbo L., et al. Some new, simple and efficient stereological methods and their use in pathological research and diagnosis. APMIS 1988;96:379–394.

6. Sayyahmelli S., Tanrıverdi T. Posterior Fossa Metastazları Türk Nöroşir Derg 27(1) 2017;93-97.

7. İkiz İ. Basis cranii interna'nın topografik anatomisi". Uludağ Üniversitesi Tıp Fakültesi Dergisi, 26(1-2-3/1-2), 55-59.İkiz İ. Uludağ ÜnİV Tıp Fak Derg (1-2-3) (1-2), 2000:55-59.

8. Canbolat A. T. (1981) Nervus trigeminus kökünün pons seviyesinde nörovasküler komşulukları. İstanbul üniversitesi Tıp Fak. nöroşirurji kürsüsü uzmanlık tezi 2398, İstanbul.

9. Yousry I., Moriggl B., Holtmannspoetter M., Schmid UD., Naidich TP., Yousry TA. Detailed anatomy of the motor and sensory roots of thetrigeminal nerve and their neurovascular relationships: a magnetic resonance imaging study. J Neurosurg.2004;101(3):427-34.

10. Rohen JW. Topographische anatomie. Shattauer Verlag,Stutgart, New York 1973;24-29.

11. Samii M., Matthies C. Management of 1000 vestibular schwannomas (acoustic neuromas): Surgical management and results with an Patibandla, et al.: Morphometry in CP angle schwannomas Asian Journal of Neurosurgery 260 Vol. 11, Issue 3, July September 2016 emphasis on complications and how to avoid them. Neurosurgery 1997;40:11 23.

12. Sekhar LN, Jannetta PJ. Cerebellopontine angle meningiomas microsurgical excision and follow up results. J Neurosurg 1984;60:500-505.

13. Rhoton AL Jr. The cerebellopontine angle and posterior fossa cranial nerves by the retrosigmoid approach. Neurosurgery 2000;47(3, Suppl):93–129.

14. Natsis K., Piagkou M., Skotsimara G., Piagkos G., Skandalakis P. A morphometric anatomical and comparative study of the foramen magnum region in a Greek population. Surg Radiol Anat. 2013 Dec;35(10):925-34. doi: 10.1007/s00276-013-1119-z. Epub 2013 Apr 26. PMID: 23620089.

15. Wanebo JE., Chicoine MR. Quantitative analysis of the transcondylar approach to the foramen magnum. Neurosurgery. 2001 Oct;49(4):934-41; discussion 941-3. doi: 10.1097/00006123-200110000-00027. PMID: 11564256.

16. Manoel C., Prado FB., Caria PHF., Groppo FC. 200 Morphometric analysis of the foramen magnum in human skulls of Brazilian individuals: its relation to gender. Braz J Morphol Sci 2006;26:104–108.

17. Avci E., Dagtekin A., Ozturk AH., Kara E., Ozturk NC., Uluc K., Akture E., Baskaya MK. Anatomical variations of the foramen magnum, occipital condyle and jugular tubercle. Turk Neurosurg. 2011;21(2):181-90.

18. Mas NN., Çırpan S., Aksu F., Demirci, GN., Fahrioglu SL., Durmaz O., Karabekir, S. Comparison of Three Methods Used for Estimating Area of Foramen Magnum. Journal of Craniofacial Surgery 2018; vol.29, no.3, 792-795.

19. Gupta C., Kurian P., Seva KN., Kalthur SG., D'Souza AS. Amorphological and morphometric study of jugular foramen in dry skulls with its clinical implications. J Craniovertebr Junction Spine 2014;5:118-21.

20. Das SS., Saluja S., Vasudeva N. Complete morphometric analysis of jugular foramen and its clinical implications. J Craniovertebr Junction Spine. 2016 Oct-Dec;7(4):257-264. doi: .

21. Matsushima K. et al. "Suprajugular extension of the retrosigmoid approach: microsurgical anatomy." Journal of neurosurgery 121 2 (2014); 397-407.

22. Kohno M. [Jugular foramen neurinoma], Kawamoto K., Hongo K., Kurisu K (eds): [Illustrated Brain Tumor Surgery.] Toyko: Igaku-Shoin, 2010; 176–179 (Jpn).

23. Fukuda M, Oishi M, Saito A, Fujii Y. Long-term outcomes after surgical treatment of jugular foramen schwannoma. Skull Base 2009;19:401–408.

24. Sekerci R., Ogut E., Keles-Celik N. The influences of porus acusticus internus on ethnicity and importance in preoperative and intraoperative approaches. Surg Radiol Anat. 2021 Nov;43(11):1829-1838.

25. Özandaç Polat S., Uygur AG., Öksüzler FY., Öksüzler M., Yücel AH. "Morphometric measurements of the internal acoustic meatus". Cukurova Medical Journal 2019;44: 419-426.

26. Akın-Saygin D., Nur-Türkoglu, F., Kabakçı A., Anil D., Alpa S. Internal Acoustic Opening: Different Osseous Landmarks and their Clinical Implications. International Journal of Morphology 2022; 40(5): 1368-1375.

27. Kolagi S., Herur A., Ugale M., Manjula R., Mutalik A. Suboccipital retrosigmoid surgical approach for internal auditory canal--a morphometric anatomical study on dry human temporal bones. Indian J Otolaryngol Head Neck Surg. 2010 Oct;62(4):372-5.

28. Bozbuğa M., Öztürk A., Arı Z., et al. Surgical anatomy of the temporal bone and measurements of the skull base for transpetrosal approach. Okajimas Folia Anat 1998; 75 (1): 33-40.

29. Day JD., Jordi XK., Fukushima T., Giannota S. Microsurgical anatomy of the inner surface of the petrosus bone. Neurosurgery 1994; 34 (6): 1003-1008.

30. Cendekiawan T., Wong RW., Rabie BM. Relationships Between Cranial Base Synchondroses and Craniofacial Development: A Review. Open Anat J 2010 Apr; 22; 2:67–75.

31. Ülgen M. Ortodonti, Anomaliler, Sefalometri, Etioloji, Büyüme ve Gelişim, Tanı, 2015; 5. Baskı, 228.

32. Alhazmi A., Vargas E., Palomo JM., Hans M., Latimer B., Simpson S. Timing and rate of spheno-occipital synchondrosis closure and its relationship to puberty. PLoS One. 2018 Jan; 19;13(1):e0191703.

7. EKLER

Ek-1: Etik Onay

KARAR BİLGİLERİ	Karar No:2012/22-18	Tarih: 21.06.2012
	Yard.Doç.Dr.Nüket Göçmen MAS'ın sorumlusu olduğu "Fossa Cranii Posterior'da Mikrocerrahi Yaklaşımda Topografik Anatomik ve Nörostereolojik Morfometrik Belirleyicilerin ve Asimetrinin İncelenmesi" isimli klinik araştırmaya ait başvuru dosyası ve ilgili belgeler araştırmanın gerekçe, amaç, yaklaşım ve yöntemleri dikkate alınarak incelenmiş, etik açıdan çalışmanın gerçekleştirilmesinin uygun olduğuna oy birliği ile karar verilmiştir.	

ETİK KURUL BİLGİLERİ	
ÇALIŞMA ESASI	Dokuz Eylül Üniversitesi Girişimsel Olmayan Araştırmalar Etik Kurulu İşleyiş Yönergesi İyi Klinik Uygulamaları Kılavuzu

ETİK KURUL ÜYELERİ

Unvanı/Adı/Soyadı	Uzmanlık Alanı	Kurumu	Cinsiyet	Araştırma ile İlişkili mi?		İmza
Prof.Dr.Banu ÖNVURAL (Başkan)	Tıbbi Biyokimya	DEU Tıp Fakültesi Tıbbi Biyokimya Anabilim Dalı	Kadın	E ☐	H ☒	
Prof.Dr..Besti ÜSTÜN (Başkan Yardımcısı)	Ph.D.Yüksek Hemşire	DEU Hemşirelik Fakültesi	Kadın	E ☐	H ☒	
Prof.Dr.Osman AÇIKGÖZ	Fizyoloji	DEU Tıp Fakültesi Fizyoloji Anabilim Dalı	Erkek	E ☐	H ☒	
Prof.Dr.Mehtap MALKOÇ	Ph.D.Fizik Tedavi ve Rehabilitasyon	DEU Fizik Tedavi ve Rehabilitasyon Yüksekokulu	Kadın	E ☐	H ☒	
Prof.Dr.Ş.Reyhan UÇKU	Halk Sağlığı	DEU Tıp Fakültesi Halk Sağlığı A.D.	Kadın	E ☐	H ☒	
Prof.Dr.Nejat SARIOSMANOĞLU	Kalp Damar Cerrahisi	DEU Tıp Fakültesi Kalp Damar Cerrahisi Anabilim Dalı	Erkek	E ☐	H ☒	
Prof.Dr.Adnan MENDERES	Plastik Cerrahi	DEU Tıp Fakültesi Plastik Cerrahi Anabilim Dalı	Erkek	E ☐	H ☒	
Prof.Dr.Ece BÖBER	Pediatrik Endokrinoloji	DEU Tıp Fakültesi Çocuk Sağlığı ve Hastalıkları Anabilim Dalı	Kadın	E ☐	H ☒	
Prof.Dr.Hüseyin BASKIN	Mikrobiyoloji	DEU Tıp Fakültesi Mikrobiyoloji Anabilim Dalı	Erkek	E ☐	H ☒	
Prof.Dr.Refik MAS	İç Hastalıkları (Geriatri B.D)	DEU Tıp Fakültesi İç Hastalıkları Anabilim Dalı	Erkek	E ☐	H ☒	
Doç.Dr.Muhaddes GÜNELİ	Tıbbi Farmakoloji	DEU Tıp Fakültesi Tıbbi Farmakoloji Anabilim Dalı	Kadın	E ☐	H ☒	
Doç.Dr.Ayşe Aydan ÖZKÜTÜK	Mikrobiyoloji	DEU Tıp Fakültesi Mikrobiyoloji Anabilim Dalı	Kadın	E ☐	H ☒	
Doç.Dr.Işıl TEKMEN	Histoloji ve Embriyoloji	DEU Tıp Fakültesi Histoloji ve Embriyoloji Anabilim Dalı	Kadın	E ☐	H ☒	
Prof.Dr.Meltem Kutlu GÜRSEL	Hukuk	D.E.Ü Hukuk Fakültesi İdare Hukuku Anabilim Dalı	Kadın	E ☐	H ☒	
İhsan ÇELİKDEMİR	Sağlık mensubu olmayan üye	75. Yıl Özel İlköğretim Okulu Müdür Yrd.	Erkek	E ☐	H ☒	

Dokuz Eylül Üniversitesi Girişimsel Olmayan Araştırmalar Etik Kurulu Karar Formu

DOKUZ EYLÜL ÜNİVERSİTESİ
GİRİŞİMSEL OLMAYAN ARAŞTIRMALAR ETİK KURUL KARARI

ETİK KOMİSYONUN ADI	**DOKUZ EYLÜL ÜNİVERSİTESİ GİRİŞİMSEL OLMAYAN ARAŞTIRMALAR ETİK KURULU**
AÇIK ADRES	**Dokuz Eylül Üniversitesi Tıp Fakültesi Dekanlığı 2. Kat İnciraltı İZMİR**
TELEFON	**0 232 412 22 54-0 232 412 22 58**
FAKS	**0 232 412 22 43**
E-POSTA	**etikkurul@deu.edu.tr**

BAŞVURU BİLGİLERİ	DOSYA NO:	646-GOA	
	ARAŞTIRMA	UZMANLIK TEZİ ☐	AKADEMİK AMAÇLI ☐
	ARAŞTIRMANIN AÇIK ADI	Fossa Cranii Posterior'da Mikrocerrahi Yaklaşımında Topografik Anatomik ve Nörostereolojik Morfometrik Belirleyicilerin ve Asimetrinin İncelenmesi	
	ARAŞTIRMA PROTOKOL KODU	-	
	SORUMLU ARAŞTIRMACI ÜNVANI/ADI/SOYADI ve UZMANLIK ALANI	Yard.Doç.Dr.Nüket Göçmen MAS Anatomi A.D.	
	DESTEKLEYİCİ VE AÇIK ADRESİ	-	
	DESTEKLEYİCİNİN YASAL TEMSİLCİSİ VE ADRESİ	-	
	ARAŞTIRMAYA KATILAN MERKEZLER	TEK MERKEZ ☒	ÇOK MERKEZLİ ☐

	Belge Adı	Tarihi	Versiyon Numarası	Dili
DEĞERLENDİRİLEN BELGELER	ARAŞTIRMA PROTOKOLÜ	Mevcut		Türkçe ☒ İngilizce ☐ Diğer ☐
	ARAŞTIRMA İLE İLGİLİ LİTERATÜR	Mevcut		Türkçe ☐ İngilizce ☒ Diğer ☐
	BİLGİLENDİRİLMİŞ GÖNÜLLÜ OLUR FORMU	Mevcut		Türkçe ☒ İngilizce ☐ Diğer ☐
	OLGU RAPOR FORMU	Mevcut		Türkçe ☒ İngilizce ☐ Diğer ☐

Ek-2: Özgeçmiş ve Eserler



MEHMET OZAN DURMAZ

Kişisel Bilgiler

İletişim Bilgileri

İletişim Adresi

Telefon

E-posta

İnternet Sayfası

Ar-Ge Yetkinlik

Kitaplar

M. O. DURMAZ, SPİNAL ATEŞLİ SİLAH YARALANMALARI, HARP CERRAHİSİ PERSPEKTİFLERİMUHAREBE SAHASINDA YARALILARA GÜNCEL TIBBİ YAKLAŞIMLAR (ROL 1)(173 - 177), ISBN: 978-605-258-538-2: AKADEMİSYEN KİTABEVİ, Kitapta Bölüm.

S. YAŞAR & M. O. DURMAZ, GLİAL TÜMÖRLERE GÜNCEL YAKLAŞIMLAR, SAĞLIK BİLİMLERİGüncel Araştırmalar ve Yeni Eğilimler(200 - 213), ISBN: 978-9940-46-045-7: IVPE, Kitapta Bölüm.

M. O. DURMAZ & S. YAŞAR, NÖROŞİRURJİKAL CERRAHİ YAKLAŞIMLARDANÖROENDOSKOPUN GÜNCEL YERİ, SAĞLIK BİLİMLERİGüncel Araştırmalar ve Yeni Eğilimler(191 - 199), ISBN: 978-9940-46-045-7: IVPE, Kitapta Bölüm.

Makaleler

I. UNAT, K. TEKİN, M. O. DURMAZ, M. B. AYKAN & T. HOSBUL, SEPSIS DUE TO LISTERIA MONOCYTOGENES IN AN IMMUNOCOMPROMISED PATIENT WITH PERITONEAL CARCINOMATOSIS: A CASE REPORT, JOURNAL OF ISTANBUL FACULTY OF MEDICINE-ISTANBUL TIP FAKULTESI DERGISI, 2023, 1305-6441.

M. KUTLAY, M. SAFALİ, O. KARTAL, M. O. DURMAZ, A. DOGAN & Y. IZCİ, Endoscopic endonasal approach to the cavernous sinus Epstein-Barr virus-positive B cell non-Hodgkin lymphoma in a child: case report, CHILDS NERVOUS SYSTEM, 2022, 0256-7040, 38, 4, 795-799.

A. M. GEYİK, M. O. DURMAZ, A. DOGAN, B. K. UGUR, S. GEYİK, I. ERKUTLU, S. YASAR, A. KİRİK, G. KOSE & A. NEHİR, Pituitary apoplexy: An emergent and potential life-threatening complication of pituitary adenomas, ULUSAL TRAVMA VE ACIL CERRAHI DERGISI-TURKISH JOURNAL OF TRAUMA & EMERGENCY SURGERY, 2022, 1306-696X, 28, 4, 483-489.

A. DOGAN, M. O. DURMAZ, G. YUCE & M. C. EZGU, Treatment of Traumatic Internal Carotid Artery Aneurysm by Flow-Diverter: A Single-Center Experience, NEUROCHIRURGIE, 2022, 0028-3770, 68, 6, E60-E67.

N. C. TEMİZ, A. DOGAN, A. KİRİK, S. YASAR, M. O. DURMAZ & A. M. KUTLAY, Radial nerve injuries and outcomes: Our surgical experience, ULUSAL TRAVMA VE ACIL CERRAHI DERGISI-TURKISH JOURNAL OF TRAUMA & EMERGENCY SURGERY, 2021, 1306-696X, 27, 6, 690-696.

M. KUTLAY, M. O. DURMAZ, A. KİRİK, S. YASAR, M. C. EZGU, C. KURAL, C. TEMİZ, O. TEHLİ, M. DANEYEMEZ & Y. IZCİ, Resection of intra- and paraventricular malignant brain tumors using fluorescein sodium-guided neuroendoscopic transtubular approach, CLINICAL NEUROLOGY AND NEUROSURGERY, 2021, 0303-8467, 207.

M. İ. ÖZER, A. M. KUTLAY, M. O. DURMAZ, A. KIRIK, S. YAŞAR, Ö. TEHLİ, C. KURAL, N. Ç. TEMİZ, A. DURMAZ, M. C. EZGÜ, M. K. DANEYEMEZ & Y. İZCİ, Extended endonasal endoscopic approach for anterior midline skull base lesions, CLINICAL NEUROLOGY AND NEUROSURGERY, 2020, 0303-8467, 196, 1-8.

A. M. KUTLAY, M. O. DURMAZ, M. İ. ÖZER, A. KIRIK, S. YAŞAR, C. KURAL, N. Ç. TEMİZ, Ö. TEHLİ, M. C. EZGÜ, M. K. DANEYEMEZ & Y. İZCİ, Fluorescein Sodium-Guided Neuroendoscopic Resection of Deep-Seated Malignant Brain Tumors: Preliminary Results of 18 Patients, Operative Neurosurgery, 2020, 2332-4252.

M. O. DURMAZ, A. DOĞAN, M. C. EZGÜ, M. İ. ÖZER, S. YAŞAR & A. KIRIK, PRIMARY SPINAL CORD GLIOBLASTOMA IN YOUNGPOPULATION REPORT OF TWO CASES, Journal of Turkish Spinal Surgery, 2020, 1301-0336, 31, 1, 59.

S. YAŞAR, A. KIRIK & M. O. DURMAZ, Pediatric head traumas: A different perspective, Ulusal Travma ve Acil Cerrahi Dergisi-Turkish Journal of Trauma Emergency Surgery, 2020, 1306-696X, 26, 5, 765-768.

A. KIRIK, S. YAŞAR & M. O. DURMAZ, Prognostic factors in craniocerebral gunshot wounds:Analysis of 30 patients from the neurosurgical viewpoint, Ulusal Travma ve Acil Cerrahi Dergisi-Turkish Journal of Trauma Emergency Surgery, 2020, 1306-696X, 26, 6, 859-864.

A. M. KUTLAY, M. O. DURMAZ, A. KIRIK, S. YAŞAR, M. İ. ÖZER, M. C. EZGÜ, C. KURAL, N. Ç. TEMİZ, A. DURMAZ, M. K. DANEYEMEZ & Y. İZCİ, Sellar Defect Reconstruction with Vascularized Superior Turbinate Mucosal Flaps in Endonasal Endoscopic Transsellar Approach, World Neurosurgery, 2020, 1878-8750, 133, 503-512.

A. DOĞAN, S. YAŞAR, A. KIRIK, C. KURAL, M. O. DURMAZ, A. KAPLAN, Ş. KIRMIZIGÖZ, S. KAYHAN & G. KARIMZADE, Split cord malformations: From the surgical viewpoint, Gülhane Tıp Dergisi, 2019, 1302-0471, 61, 4, 147-151.

N. G. MAS, S. CİRPAN, F. AKSU, G. N. Y. DEMİRCİ, S. L. FAHRİOGLU, O. DURMAZ & S. KARABEKİR, Comparison of Three Methods Used for Estimating Area of Foramen Magnum, JOURNAL OF CRANIOFACIAL SURGERY, 2018, 1049-2275, 29, 3, 792-795.

M. AYDİN, M. SASANİ, T. OKTENOGLU, M. O. DURMAZ, H. BOZKUS, F. KESKİN & A. F. OZER, Clinical evaluation of 34 cases treated with sequestrectomy: Minimum two year follow up, INTERNATIONAL JOURNAL OF SURGERY OPEN, 2017, 2405-8572, 8, 11-14.

M. YİLMAZ, O. KALEMCİ, A. YURT, M. O. DURMAZ & N. M. ARDA, Treatment of aneurysms arising from the proximal (A1) segment of the anterior cerebral artery, BOSNIAN JOURNAL OF BASIC MEDICAL SCIENCES, 2014, 1512-8601, 14, 1, 8-11.

TÜBİTAK Burs ve Destekleri

Panelistlik/İzleyicilik/Raportörlük Sayısı

Hakemlik/Panelistlik/Dış Danışmanlık Sayısı	ARDEB/BİDEB 0	TEYDEB 0	Toplam 0
İzleyicilik/Danışmanlık Sayısı	ARDEB/BİDEB 0	TEYDEB 0	Toplam 0
Raportörlük Sayısı	ARDEB/BİDEB 0	TEYDEB 0	Toplam 0

Comparison of Three Methods Used for Estimating Area of Foramen Magnum

Nuket Gocmen Mas, MD, PhD, Sibel Cirpan, MD,* Funda Aksu, MD,* Goksin Nilufer Yonguc Demirci, MD,* Sevda Lafci Fahrioglu, MD,† Ozan Durmaz, MD, PhD,‡ and Selim Karabekir, MD§*

Objective: To compare whether there are any differences between the 3 methods used for measure area of foramen magnum (FM) in skulls.

Methods: The FMs of 150 skulls were examined. Antero-posterior diameter, transverse diameter were measured using by Vernier caliper. The area of the FM was calculated by using 2 different formulas as described previously by Radinsky and Teixeira.

The authors also applied stereological assessment method for estimating the surface area of FMs. The area was calculated 3 times manually using stereological point grid system for each skull.

The authors compared the mean surface area of FMs obtained from each of these 3 methods estimating surface area of FMs whether there were any significant differences in between their results.

Results: The mean areas of the FMs estimated according to Teixeria formula, Radinsky formula, and Cavalieri stereological method were respectively as follows: $790.47 \pm 99.86\,mm^2$, $783.66 \pm 99.34\,mm^2$, and $748.06 \pm 100.19\,mm^2$. The authors observed significant differences ($P < 0.05$) in between the mean surface areas of FMs obtained from each of these 3 methods used for estimating the area.

Conclusion: There were significant differences ($P < 0.05$) in between the mean surface areas of FMs obtained from each of these 3 methods used for estimating the area.

Key Words: Foramen magnum, Radinsky and Teixeira methods, stereological method

(*J Craniofac Surg* 2018;00: 00–00)

Foramen magnum (FM) is an important landmark and it is the largest and 3-dimensional aperture of the base of the skull. Foramen magnum is present in the lowest part of posterior cranial fossa. It is the boundary between bulbus and spinal cord. In other words, FM is the transitional component of cranial fossa and vertebral column, so it is key component of the craniovertebral junction.[1]

While most of the cranial bones are developed by intramembranous ossification, the base of cranium is developed by endochondral ossification.[1] The anterior border of the FM is formed by basilar process of the occipital bone, the anterolateral border is formed by the occipital condyles, hypoglossal canal, jugular foramen, and posterior border is formed by squamous part of occipital bone with the internal occipital crest.[2] The morphological and morphometric properties of occipital bone structures, also including FM, may exhibit variability in the same individual or in different individuals of the same or different populations as a consequence of genetic and epigenetic interactions.[3]

Surgical procedures that should be applied in such patients to the region including FM require detailed anatomical knowledge of this area, as cranial base variations may be observed besides pathological process (tumors, aneurysms, congenital, or acquired malformations and trauma.[4–6]

The aim of this study is to compare whether there are any differences between the 3 methods used for measure of morfometric properties and area of FMs.

METHODS

The FMs of 150 skulls of unknown gender belonging to the Anatomy Department of Dokuz Eylül University Faculty of Medicine were macroscopically examined. Official permission for this research was obtained from Dokuz Eylul University Medical School. None of the examined skulls showed signs of prior cranial surgery, malformation, or trauma and all specimens are photographed by Canon 400B (55 mm objective).

The evaluated study parameters of FMs were as follows: anteroposterior diameter (from Basion to Opisthion), transverse diameter (largest distance between the lateral margins of the FM). All of the measurements were recorded with Vernier caliper which was accurate to millimeters (mm). The area of the FM was calculated by using 2 different formulas as described by Radinsky[7] (1967) ($1/4 \times \pi \times w \times h$) and Teixeira[8] (1983) ($\pi \times \{(h+w)/4\}^2$), and "π" was accepted as 3.14 in both formulas.

We also applied stereological assessment method for estimating the surface area of FMs. The area was calculated 3 times manually using stereological point grid system for each skull. A uniform point-grid with a point associated area of $0.25\,cm^2$ was randomly superimposed on each FM of dry skull (Fig. 1). To obtain surface area of FM using the stereological technique, the point counts are converted into section areas by multiplying the total number of counted points by the square of the sequential 2 points distance.[9–11]

We compared the mean surface area of FMs obtained from each of these 3 methods estimating surface area of FMs whether there were any significant differences in between their results. We also examined the effect of shapes (round and oval) of FM on discrepancies in measurements derived from the 3 methods.

From the *Department of Anatomy, Faculty of Medicine, Dokuz Eylul University, Inciralti, Turkey; †Department of Anatomy, Faculty of Medicine, Near East University, Nicosia, Cyprus; ‡Neurosurgery Department, Bozyaka Education and Research Hospital; and §Department of Neurosurgery, Faculty of Medicine, Dokuz Eylul University, Inciralti, Turkey.

Received June 8, 2017.

Accepted for publication October 5, 2017.

Address correspondence and reprint requests to Nuket Gocmen Mas, MD, PhD, Associated Professor, Department of Anatomy, Faculty of Medicine, Dokuz Eylül University, 35340 Inciralti, Izmir, Turkey; E-mail: nuketmas@gmail.com

The authors report no conflicts of interest.

Copyright © 2018 by Mutaz B. Habal, MD

ISSN: 1049-2275

DOI: 10.1097/SCS.0000000000004250

Copyright © 2018 Mutaz B. Habal, MD. Unauthorized reproduction of this article is prohibited.



Presentation ID / Sunum No: 279

Oral Presentation / Sözlü Sunum

ORCID ID: 0000-0003-0578-5225

Fossa Cranii Posterior İlişkili Anatomik Yapıların Kuru Kemik ve Kadavra Üzerinde Yapılan Ölçümlerle Morfometrik Olarak Değerlendirilmesi

Dr. Mehmet Ozan Durmaz[1], Prof.Dr. Nermin Nüket Göçmen Karabekir[2], Dr. Mehmet Can Ezgü[1]

[1] SBÜ Ankara Gülhane Eğitim ve Araştırma Hastanesi
[2] Deütf Anatomi Anabilim Dalı İzmir

Özet: Giriş: Kranyal sinir foramenleri ve kanalları, kranyal sinir çiftlerinin yalnız veya beraberindeki diğer anatomik yapılarla (vasküler vb.) birlikte intrakranyal seyirlerini takiben kafa tabanını terk ederken kullandıkları delikler veya kanallardır. Özellikle posterior fossa anatomisi, kranyal kafa çiftlerinin nükleusları ve seyirlerinin yarısından fazlasının köken aldığı bölge olması sebebiyle bu bölge anatomisini önemli kılmakta ve bu bölge anatomisini değerlendiren çalışmaların değerini arttırmaktadır. Bu bölgeye yönelik anatominin ve komşuluk ilişkilerinin iyi bilinmesi; nöroşirurji, kulak burun boğaz cerrahisi gibi branşlar için cerrahi güvenli koridorların sağlanması, cerrahi tekniklerin geliştirilmesi için oldukça önem taşımaktadır. Yöntem ve Gereçler: Bu tez çalışmasında; Dokuz Eylül Üniversitesi Tıp Fakültesi (DEÜTF) Etik Kurul onayının alınmasını takiben, DEÜTF Anatomi Anabilim Dalı Laboratuvarı'na ait 15 adet kuru kemik kranyum ve 8 adet kadavrayı morfometrik olarak incelendik. Tüm kafatası tabanlarında foramen magnum, porus acusticus internus, foramen jugulare, canalis nervi hypoglossi, sinus trasversus – sinus sigmoideus bileşkesi, protuberentia occipitalis interna ve sphenooccipital synkondrosis belirledik ve bu parametreler arasındaki mesafeler ve foramen çapları dijital Vernier kumpas ile ölçüldü ve fotoğraflandı. Sağ ve sol taraf ölçümleri, kadavra ve kuru kemik üzerinde yapılan ölçümlerin istatistiksel analizleri için SPSS 22.0 programı kullanıldı. Bulgular: Yalnızca kuru kemik ve kadavra ölçümleri kıyaslandığında For. magnum ön sınırı – spheno_occipital synkondrosis arası uzaklık istatiktiksel olarak anlamlı olarak farklı bulundu; literatür tarandığında bunun For. magnumun longitudinal veya transvers olarak anatomik ovalliğinin değişebileceği ve cerrahi yaklaşımlar için önemli olduğunu gösteren çalışmalar ile uyumlu olduğu görüldü. Kuru kemik ve kadavra ile yapılan ölçümlerin sağ ve sol taraf farklılığı açısından değerlendirildiğinde istatiktiksel olarak her iki taraf arasında anlamlı farklılık izlenmedi Sonuç: Cerrahi pratik alanında oldukça zorlayıcı olan posterior fossaya yönelik cerrahi girişimler esnasında komplikasyonlar ortaya çıkabilmekte; bu bölgeye yönelik yapılan anatomik çalışmalara hakim olunması; ölüm ve morbidite insidansını azaltmakta; bu bölge ile ilgilenen branşlara rehberlik edeceğine inanmakla birlikte; bu çalışmanın daha geniş kadaverik ve çok merkezli serilerine ihtiyaç bulunmaktadır.

Anahtar Kelimeler: Posterior Kafa Tabanı, Morfometri, Nöroşirurji, Kadavra